Лучшие технологии - врачам!
Сияющие улыбки - пациентам!
Здоровье - нации!

Rocada med

Рокада Мед

25 лет на рынке

Гарантируем качество товара юридическую безопасность сделок

40 000 товаров на складе

Дентал-Депо
Мы снижаем Ваши затраты на содержания склада в клинике

Мастер-классы в 14 регионах

Передвижной учебный центр

Скейлер в США №1

Cavitron®

Безболезненный скейлинг -
пациент вернется к Вам снова!

Подробную консультацию получите по телефону:

8 (800) 200-68-81 Москва
8 (800) 200-68-85 Регионы

Мы в социальных сетях

СОДЕРЖАНИЕ

СТОМАТОЛОГИЯ ДЛЯ ВСЕХ

International Dental Review

Стоматологическая Ассоциация России

Редакционный совет:

Алимский А.В., Боровский Е.В., Булгакова А.И., Вагнер В.Д., Грудянов А.И., Гуревич К.Г., Дунаев М.В., Ибрагимов Т.И., Иванов С.Ю., М. Кипп, Кисельникова Л.П., Козлов В.А., Козлов В.И., Колесник А.Г., Колесников Л.Л., Кузьмина Э.М., Кулаков А.А., Лебеденко И.Ю., Макеева И.М., Максимовская Л.Н., Мамедов А.А., Митронин А.В., Пахомов Г.Н., Рабинович И.М., Рабинович С.А., Салеев Р.А., Сахарова Э.Б., Сорокоумов Г.Л., Сохов С.Т., И. Хен, Цимбалистов А.В., Ющук Н.Д., Янушевич О.О.

Редакционная коллегия:

Конарев А.В.

Леонтьев В.К.

Садовский В.В.

Главный редактор:

Конарев А.В.

ВОЗМОЖНОСТИ СТОМАТОЛОГИИ СЕГОДНЯ

Пародонтология

Повышение качества адгезивного шинирования при хроническом генерализованном пародонтите. Абаев З.М., Северина Л.А., Богомолова И.П., Багаева М.Р., Семенов М.В. 6

Эффективность применения стоматологического комплекса на основе мази и карандаша у больных с воспалительными заболеваниями пародонта. Булгакова А.И., Васильева Н.А., Шикова Ю.В., Солдатова Е.С. 12

Дентальная имплантология

Результаты применения метода низкоинтенсивной микроволновой терапии после операции внутрикостной дентальной имплантации. Кречина Е.К., Бадалян В.А., Бобровницкий О.И. 16

Терапевтическая стоматология

Алгоритм профилактики периимплантита с использованием отечественного средства на основе бактериофагов "Фагодент". Никитин В.В., Заславский С.А., Бронштейн Д.А., Заславский Р.С., Шматов К.В. 22

Применение современных средств в комплексной терапии воспалительных заболеваний пародонта. Березина Н.В., Силантьева Е.Н., Кривонос С.М. 26

Роль антисептических средств в лечении острого герпетического стоматита у детей. Тидген К.В. 31

Частота встречаемости кровоточивости десны у пациентов на антикоагулянтной терапии. Кайгородов В.А., Нуриева Н.С. 34

Применение лекарственных растений для комплексного лечения и профилактики воспалительных заболеваний пародонта. Флейшер Г.М. 38

Онкология челюстно-лицевой области

Морфофункциональная характеристика первичной амелобластомы в полости носа: ретроспективное исследование. Демяшкин Г.А. 40

Геронтостоматология

Возрастные аспекты хирургического лечения альвеолита. Иорданишвили А.К., Музыкин М.И., Лысков Н.В. 48

№ 2(79) - 2017

Реабилитация стоматологических больных

Особенности комплексной реабилитации пациентов после операционных вмешательств в челюстно-лицевой области. Харитонов Д.Ю., Митин Н.Е., Сорокина М.А., Гришин М.И., Мишин Д.Н. 52

Динамика качества жизни пациентов при реабилитации после ортогнатических операций. Вагнер В.Д., Хасянов А.Ш., Смирнова Л.Е. 56

СОБЫТИЯ В СТОМАТОЛОГИЧЕСКОМ МИРЕ

Памяти Анатолия Васильевича Алимского 59

"Дарта" – путешествие из Петербурга в Европу. Е.Н. Соболева 60

Всемирный День стоматологического здоровья–2017 в России 62

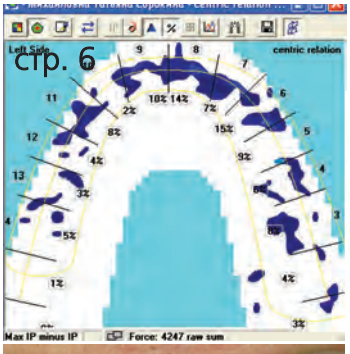

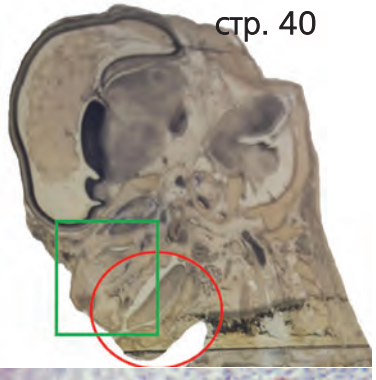

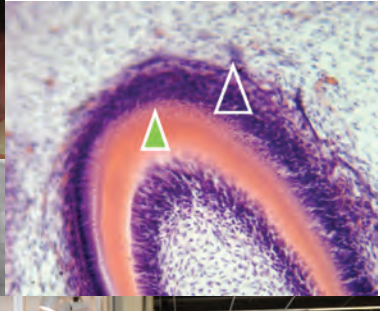

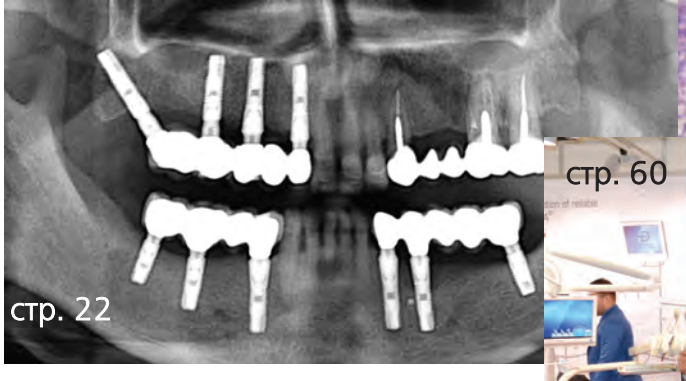



Журнал "Стоматология для всех" включен ВАК Минобрнауки РФ в "Перечень ведущих рецензируемых научных журналов и изданий, в которых должны быть опубликованы основные научные результаты диссертаций на соискание ученой степени доктора и кандидата наук".
С полной версией статей журнала "Стоматология для всех" можно ознакомиться в Научной электронной библиотеке на сайте www.elibrary.ru, а также на сайте журнала www.sdvint.com.
Публикации в журнале "Стоматология для всех" включены в национальную информационно-аналитическую систему РИНЦ (Российский индекс научного цитирования).
Журнал "Стоматология для всех" имеет статус печатного органа, аккредитованного при Стоматологической ассоциации России (СтАР)

Редакция журнала «Стоматология для всех/International Dental Review»

Адрес: 121099, Россия, г. Москва, ул. Новый Арбат, д. 34
Для переписки: 127473, Россия, Москва, а/я 109,
редакция журнала "Стоматология для всех"
Телефон/факс: (495) 609-24-40
E-mail: info@sdvint.com

Редакция не несет ответственности за содержание рекламных объявлений.
Мнение авторов публикаций может не совпадать с мнением редакции,
редакционной коллегии и редакционного совета.
Перепечатка – только с согласия редакции.

Официальный сайт журнала "Стоматология для всех" в **Интернете**: www.sdvint.com

© «СТОМАТОЛОГИЯ ДЛЯ ВСЕХ/International Dental Review», 2017

СТОМАТОЛОГИЯ ДЛЯ ВСЕХ

ISSN 1999-172X (Print)
ISSN 2408-9753 (Online)

№ 2 (79) – 2017

POSSIBILITY OF DENTISTRY TODAY

Periodontics

Improvement of the adhesive splinting in chronic generalized periodontitis. Abaev Z.M., Severina L.A., Bogomolova I.P., Bagaeva M.R., Semjonov M.V. 6

The efficacy of dental complex (dental pencil and dental ointment) used in patients with periodontal inflammatoty diseases. Bulgakova A.I., Vasilieva N.A., Shikova Yu.V., Soldatova E.S. 12

Dental implantology

Application of the low-intensity microwave treatment after intraosseous dental implantation. Krechina E.K., Badalyan V.A., Bobrovnitskiy O.I. 16

Conservative dentistry

Algorithm of preimplantitie prevention with the use of a donestic means sased on bacteriophages "Phagodent". Nikitin V.V., Zaslavskij S.A., Bronshteyn D.A., Zaslavskij R.S., Shmatov K.V. 22

Application of modern means and techniques in combination therapy of periodontal inflammatory disease. Berezina N.V., Silantyeva E.N., Krivonos S.M. 26

The role of antiseptic agents in the treatment of acute herpetic stomatitis in children. Tidgen K.V. 31

The incidence of gingival bleeding in patients receiving anticoagulant therapy. Kaigorodov V.A., Nurieva N.S. 34

Application of medicinal plants for the integrated treatment and prevention of inflammatory periodontal disease. Fleicher G.M. 38

Oncology of the maxillofacial region

Morphofunctional characteristics of primary ameloblastoma in the nasal cavity: retrospective study. Demyashkin G.A. 40

Gerontostomatology

Age factor in surgical treatment of the alveolitis. Iordanishvili A.K., Muzykin M.I., Lyskov N.V. 48

Rehabilitation of dental patients

Peculiarities of complex rehabilitation of patients after surgical interventions in the maxillofacial region. Kharitonov D.Yu., Mitin N.E., Sorokina M.A., Grishin M.I., Mishin D.N. 52

The dynamics of quality of life in patients during rehabilitation after orthognathic surgery. Vagner V.D., Khasyanov A.Sh., Smirnova L.E. 56

EVENTS

In memory of Anatoliy Vasilyevich Alimskiy 59

Darta – the journey from St. Petersburg to Europe 60

World Oral Health Day–2017 in Russia 62

ПРОФЕССИОНАЛЬНО
ПРОФЕССИОНАЛАМ

SATELEC ACTEON

Стома-Денталь
официальный дилер продукции Acteon Satelec

www.SATELEC.ru

Профилактика | Пародонтология | Эндодонтия | Микрохирургия | Протезирование

Стома-Денталь

Москва: (495) 781-00-76, 781-00-36
Хабаровск: (4212) 460-070, 460-071
E-mail: mail@dent.ru, dent@dent.ru
Internet: www.dent.ru

Пародонтология

Повышение качества адгезивного шинирования при хроническом генерализованном пародонтите

Абаев З.М.[1], д.м.н., гл. врач стомат. поликлиники №5 ДЗ г. Москвы
Северина Л.А.[1], аспирантка
Богомолова И.П., студентка стомат. ф-та ПМГМУ им. И.М. Сеченова
Багаева М.Р., студентка стомат. ф-та МГМСУ им. А.И. Евдокимова
Семенов М.В., врач-стоматолог, Профессорская клиника, г. Москва, ул. Арбат, д. 9, стр. 2
[1] ФГБОУ ВО Первый московский государственный медицинский университет им. И.М. Сеченова Минздрава России

Для переписки:
Тел.: +7 (499) 245-45-41
E-mail: zorina-cniis@yandex.ru

Резюме

С развитием хронического генерализованного пародонтита опорные структуры зуба не в состоянии выдерживать физиологическую окклюзионную нагрузку, что ускоряет деформации зубных рядов и приводит к потере зубов. С развитием современных методов мониторинга окклюзионных соотношений стало возможным проводить устранение травматических факторов окклюзии при ХГП. В статье приводятся результаты анализа применения аппаратных методов исследования окклюзии при выполнении шинирования зубов. Данная технология иммобилизации зубов была выбрана для анализа окклюзии, как наиболее требующая внимания с клинической точки зрения у пациентов с ХГП.

***Ключевые слова**: хронический генерализованный пародонтит, стекловолоконные конструкции, адгезивное шинирование, мониторинг окклюзии.*

***Для цитирования**: Абаев З.М., Северина Л.А., Богомолова И.П., Багаева М.Р., Семенов М.В. Повышение качества адгезивного шинирования при хроническом генерализованном пародонтите. Стоматология для всех. – 2017. – № 2 (79). – С. 6–10.*

Improvement of the adhesive splinting in chronic generalized periodontitis

Abaev Z.M., Severina L.A., Bogomolova I.P., Bagaeva M.R., Semjonov M.V.

Summary

With the development of chronic generalized periodontitis tooth supporting structures are not able to withstand the physiological occlusal load, which accelerates the deformation of dentition and leads to loss of teeth. With the development of modern methods of occlusal relationship monitoring it became possible to carry out the removal of traumatic occlusion factors in CGP. The article presents the analysis of the application of hardware methods for occlusion examination during tooth splinting... This technology of tooth immobilization was chosen for the occlusion analysis, as clinically demanding in patients with CGP.

***Keywords**: chronic generalized periodontitis, adhesive splinting, fiberglass construction, occlusion monitoring.*

***For citation**: Abaev Z.M., Severina L.A., Bogomolova I.P., Bagaeva M.R., Semjonov M.V. Improvement of the adhesive splinting in chronic generalized periodontitis. Stomatologia dla vseh. 2017; 2 (79): 6–10.*

Недостаточная эффективность и разрозненность предлагаемых в современных условиях схем лечения заболеваний пародонта определяет задачи поиска новых путей решения данной актуальной проблемы и обуславливает необходимость разработки новых подходов. Успех лечения пациентов с воспалительными заболеваниями пародонта во многом зависит от эффективности устранения травматических факторов, в том числе и окклюзионных. Уменьшение или устранение функциональной перегрузки при заболеваниях пародонта приводит к замедлению прогрессирования деструкции в тканях пародонта, улучшению клинической ситуации и, в конечном итоге, к возобновлению регенеративных процессов даже при тяжелой степени заболевания пародонта.

Наиболее часто пациенты с хроническим генерализованным пародонтитом обращаются за медицинской помощью с жалобами на деформацию зубных рядов, на подвижность зубов, имея при этом значительные эстетические дефекты и тяжелую степень ХГП. Изменения, возникающие с потерей опорных структур пародонта, часто приводят к формированию вторичных деформаций зубных рядов, сопровождаются наличием супраконтактов и травматической окклюзией. Нередко у пациентов с ХГП имеются дефекты зубных рядов с неравномерным распределением жевательной нагрузки, что также ухудшает клиническое течение заболевания и приводит к частому абсцедированию в участках зубного ряда с наибольшей нагрузкой. В условиях функциональной перегрузки пародонта любое пародонто-

логическое лечение имеет меньшую эффективность и сокращенные сроки ремиссии [1, 5, 6].

В последнее десятилетие при диагностике окклюзионных нарушений в стоматологической практике применяются объективные методы мониторинга окклюзии, включая компьютерные высокоточные исследования [2, 7]. Одной из таких технологий является T-scanIIITekscan (США), позволяющая проводить регистрацию окклюзионных контактов в стоматологическом кресле, рассчитывающая силу и последовательность межзубных контактов [8, 9]. Данная технология подразумевает минимально инвазивный подход при ортопедическом лечении заболеваний пародонта. Так, при проведении избирательного пришлифовывания зубов по Дженкельсону в стадии неотложного пародонтологического лечения данная технология позволяет максимально уменьшить объем вмешательства и добиться равномерного распределения нагрузки на пародонт уже после первого посещения.

Другим аспектом применения компьютерного анализа смыкания зубных рядов при заболеваниях пародонта является возможность контроля стабилизации зубов при выполнении методик иммобилизации, а именно адгезивного шинирования.

Характеризуя методики шинирования при заболеваниях пародонта, следует отметить, что существует большое разнообразие материалов и методов для проведения шинирования зубов, различных по своей природе и свойствам. Наиболее распространенными в стоматологии являются композитные стекловолоконные конструкции с использованием адгезивной техники. Данная методика не предполагает лабораторный этап, сокращая количество посещений. Возможно также с использованием качественной изоляции планировать комплексное лечение с проведением операции удаления зубов и одномоментным замещением включенных дефектов зубных рядов в сочетании с шинированием [4]. Преимуществом данной технологии в лечении пациентов с ХГП тяжелой степени является возможность коррекции конструкции с течением времени, так как возможны новые абсцедирования с последующими деформациями зубного ряда и рациональные удаления зубов. К сожалению, дорогостоящие фрезерованные конструкции, изготовленные с применением CAD/CAM технологий, совершенно не корректируемы в изменяющихся условиях прогрессирования заболеваний пародонта.

На часто встречающихся при агрессивном пародонтите и при тяжелой степени ХГП интактных поверхностях зубов сложно применять традиционные методики планирования шинирующей конструкции в связи с динамичностью процесса деструкции тканей пародонта. Нередко в клинической практике мы имеем дело с немоделированными окклюзионными поверхностями, потерей контактных пунктов при выполнении шинирования и, как следствие, различными дисфункциями ВНЧС и вторичными деформациями. Окклюзионная травма может повреждать зубы и непосредственно окружающие их структуры, а также систему артикуляции, в том числе нейромускулярную систему, сустав и др. (зрение и слух), поэтому восстановление в соответствии с артикуляционной системой имеет первостепенное значение [10].

Целью нашего **исследования** было повышение качества лечения пациентов с ХГП средней и тяжелой степеней путем компьютерного мониторинга окклюзионных контактов при выполнении техники адгезивного шинирования.

Материал и методы исследования. Исследование проводилось на кафедре стоматологии ИПО ФГБОУ ВО Первый МГМУ им. И.М. Сеченова. В исследовании принимали участие 17 пациентов с ХГП средней и тяжелой степеней в возрасте от 35 до 60 лет. Пациенты в основную группу и группу контроля включались методом сбалансированной рандомизации (по 8 и 9 пациентов соответственно).

Критерии невключения были стандартными: системные заболевания соединительной ткани; злокачественные заболевания, курсы химиотерапии и лучевой терапии в анамнезе; острые инфекционные и вирусные заболевания; беременность и лактация; лица, не понимающие цели исследования и не подписавшие добровольное информированное согласие.

Критерии исключения: проведение ортодонтического лечения.

В обеих группах для шинирования подвижных зубов во фронтальном отделе нижней челюсти использовали адгезивно-волоконные конструкции на основе стекловолокна Dentapreg Splint в сочетании с композитным пломбировочным материалом EstetXHD (Dentsply, США) с учетом цвета и анатомии шинируемых единиц.

Диагноз хронический генерализованный пародонтит устанавливали по степени деструкции тканей пародонтального комплекса: глубине пародонтальных карманов, подвижности зубов, данным рентгенологического исследования.

Гигиеническое состояние рта оценивали по индексу OHI-S (Green J.C., Vermillion J.R., 1964), степень деструкции тканей пародонта у пациентов основной группы определяли по индексу кровоточивости Мюллеманна (Muhlemann H.R., 1971) в модификации Коуэлл (Cowell I., 1975).

До проведения шинирования зубов у пациентов основной группы исследования проводилось обследование с применением аппарата T-scanIII, (Tekscan, США). Затем выполнялась техника адгезивного шинирования подвижных зубов 31, 32, 33, 41, 42, 43. Перед процедурой каждому пациенту была проведена

профессиональная гигиена рта ультразвуковым аппаратом и AirFlow с последующим полированием поверхностей зубов. Препарирование зубов, подлежащих шинированию, проводилось алмазными борами ISO, с водным охлаждением в условиях местной анестезии, если это было необходимо. Односеансное изготовление адгезивных шинирующих конструкций предусматривало минимальное, но достаточное для фиксации и прикуса препарирование зубов. При подготовке средней части формируемых под стекловолокно поверхностей учитывалась точка проксимального контактного пункта. Если имелись кариозные полости, то они включались в качестве опоры для стекловолоконной конструкции и восстанавливались с учетом эстетики зуба. Затем проводили тщательное полирование шины, уделяя особое внимание проксимальным поверхностям. По окончании изготовления адгезивной шины в полости рта регистрировали межокклюзионные контакты аппаратом T-scanIII, добиваясь равномерного распределения нагрузки у пациентов основной группы, в контрольной группе применяли артикуляционную бумагу.

Условиями сбалансированной окклюзии считали:

– Отсутствие на окклюзограмме супраконтактов, отображаемых красным цветом.

– Множественные контакты преимущественно холодной части спектра программы, равномерно распределенные в области шины.

– Равномерность процентного участия зубов-антагонистов справа и слева в участке шинирования.

– Относительную прямолинейность вектора суммарной нагрузки, начинающегося, как правило, в области резцов и заканчивающегося в центральной зоне, проецирующейся на срединный шов.

– Ровную, без множественных зубцов кривую "максимальной силовой нагрузки", состоящую из восходящей части, соответствующей закрыванию рта; линии, соответствующей смыканию зубных рядов в положении максимального фиссуро-бугоркового контакта и параллельной оси времени, которая отображается на графиках; нисходящей части, соответствующей открыванию рта. На графиках время от линии А (начало смыкания зубных рядов – 0,1 сек.) до линии В (плотный фиссуро-бугорковый контакт) меньше или равно 0,2 сек.

Программное обеспечение T-scan позволяет фиксировать этапы пришлифовывания, точно оценивать топографию окклюзионных контактов, требующих коррекции, что имеет важное значение для долговечности шинирующей конструкции [3].

Повторные осмотры пациентов обеих групп с определением краевого прилегания, регистрацией окклю-

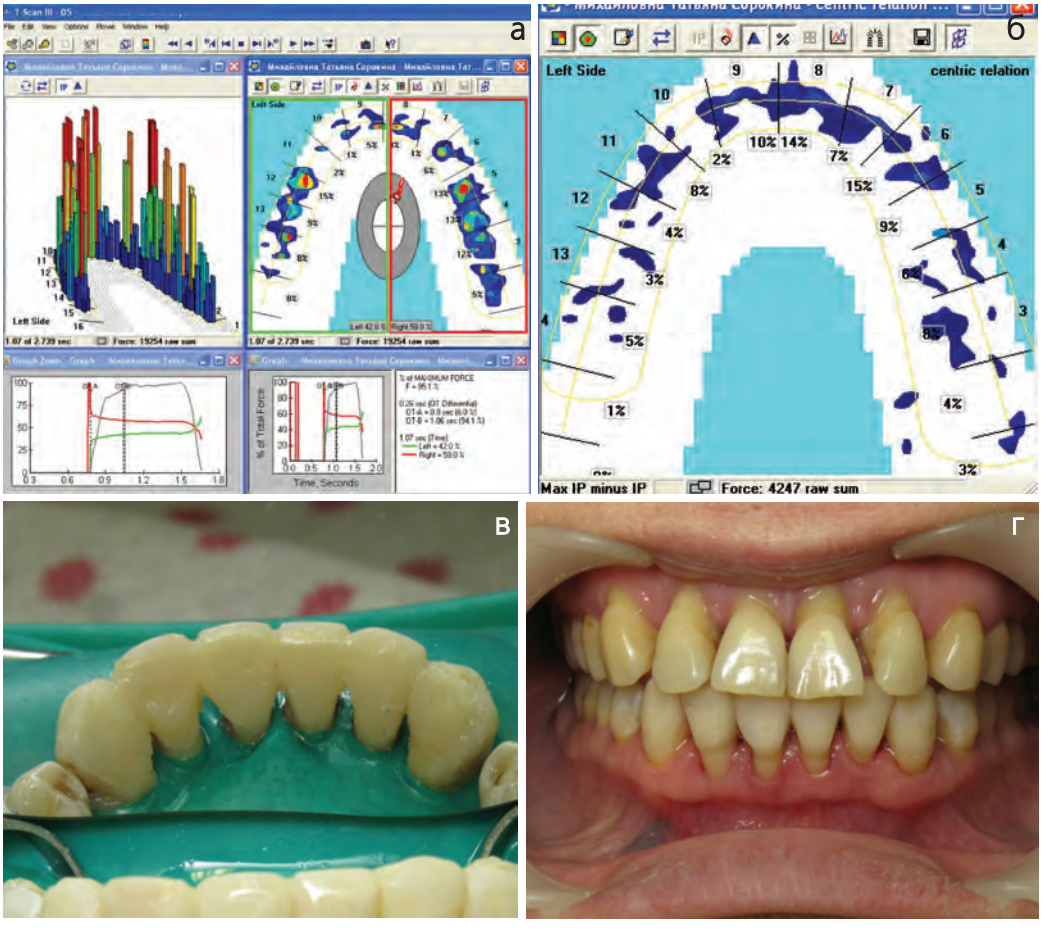

Рис. 1. Клиническая ситуация до и после проведения адгезивного шинирования зубов (пациент М., 1957 г. рождения, ХГП тяжелой степени, подвижность зубов по шкале M. Miller в модификации P. Fleszar – 2,5): а – до проведения лечения, б – окклюзиограмма после пришлифовывания адгезивной шины, в – окончательный вид адгезивной шины в полости рта, г – смыкание зубных рядов

зионных контактов проводили через 6 месяцев.

Статистическую обработку данных проводили с помощью пакета Statistica 8,0 для Windows, по стандартным методикам вариационной статистики. Во всех случаях уровень статистической значимости принимали за 95% ($p<0,05$).

Результаты исследования. С помощью опроса пациентов установлено, что наиболее частыми были жалобы: на кровоточивость десен, наличие неприятного запаха изо рта, подвижность зубов. Кроме того, 3 (17,5%) пациента с ХГП средней степени тяжести и 10 (59,5%) с ХГП тяжелой степени предъявляли жалобы на повышенную чувствительность зубов, что может быть связано с функциональной перегрузкой пародонта. Необходимо отметить, что у пациентов с ХГП тяжелой степени частота выявления местных травматических и налетретенционных факторов полости рта была существенно выше.

На первичном приеме у всех обследованных пациентов обеих групп отмечалось наличие большого количества зубных отложений, суммарный индекс гигиены Green-Vermillion у пациентов с ХГП средней степени составлял в среднем 2,9±0,1, а у пациентов с ХГП тяжелой степени – 3,40±0,03. При оценке кровоточивости десен по индексу Muhlemann установлено, что у пациентов с ХГП средней степени тяжести значение индекса составляло 2,3±0,1, у пациентов с ХГП тяжелой степени – 2,7±0,1.

Степень подвижности зубов по шкале M. Miller в модификации P. Fleszar (1980) зависела от выраженности воспалительно-деструктивного процесса в пародонте и составляла 0,9±0,2 усл. ед. у пациентов с ХГП средней степени и 1,9±0,2 усл. ед. – у пациентов с ХГП тяжелой степени.

Окклюзионные контакты на компьютерной окклюзиограмме систематизировались по условному цветовому обозначению операционной системы аппарата "T-Scan" от синего (самый слабый контакт) до красного (самый сильный контакт). Всего было проведено 36 сканирований окклюзионных контактов с последующей интерпретацией результатов при помощи компьютерной программы T-scan. По полученным данным аппаратного исследования окклюзии супраконтакты в обеих группах регистрировались в 100% случаев, также в 88,2% (15 обследованных до проведения лечения) отмечали смещение траектории суммарного вектора окклюзионной нагрузки.

Для оптимизации лечения пациентов с ХГП средней и тяжелой степени в случае наличия показаний к проведению адгезивного шинирования нами был разработан алгоритм компьютерной балансировки окклюзионных контактов. Данный алгоритм был применен при пришлифовывании шинирующей конструкции у пациентов основной группы, который включал просмотр этапов смыкания зубов после изготовления адгезивной шины в полости рта. Первыми пришлифовывали "красные" супраконтакты, после чего регистрировали окклюзию аппаратом T-scan повторно. Также обращали внимание на площадь контактирующих поверхностей шины и зубов-антагонистов, добиваясь равномерного соотношения (рис. 1), что не всегда было выполнимо в связи с отсутствием зубов в боковых отделах. В этом случае учитывались процентные данные площадок контактирующих поверхностей, представленных в программном обеспечении аппарата.

В результате нескольких коррекций по вышеописанным правилам достигали состояния, при котором все контакты отображаются только синим или голубым цветом. Коррекция окклюзионных контактов в контрольной группе проводилась традиционным способом с применением артикуляционной бумаги.

По результатам исследования, в основной группе пациентов через 6 месяцев не было отмечено ни одного случая нарушения краевого прилегания шинирующей конструкции, сколов и других нарушений целостности адгезивной шины. В то время как у 50% 2-й группы через 6 месяцев выявили различные дефекты: так у 25% были сколы шинирующей конструкции, у 1 пациента возник отрыв адгезивной шины в области зуба 3 2. Возможно, это связано с наличием дентального краудинга у пациента контрольной группы.

Индексная оценка состояния тканей пародонта выявила статистически значимые отличия основной и контрольной групп. В целом значения индекса Green-Vermillion после курса консервативной терапии и шинирования зубов оказались на 70–80% ниже исходного уровня ($p<0,05$), как в основной группе, так и в контрольной. При оценке степени выраженности воспалительных явлений в тканях пародонта следует отметить, что динамика показателей кровоточивости зависела от степени тяжести заболевания. Так, индекс Мюллемана после курса консервативной терапии составлял в среднем 1,2±0,1 – с ХГП средней степени тяжести и 1,9±0,2 – с ХГП тяжелой степени ($p<0,05$ по сравнению с уровнем до консервативной терапии). По сравнению с контрольной группой, где проводилось традиционное обследование супраконтактов готовой шинирующей конструкции при помощи артикуляционной бумаги, в основной группе отмечалось существенное снижение индекса Мюллемана по истечении 6 месяцев от начала лечения – 0,9±0,1, по сравнению с 1,6±0,1 ($p<0,05$).

В основной группе, по результатам сканирования окклюзии аппаратом T-scan, через 6 мес. не было отмечено критических изменений окклюзионных контактов, однако в 33% случаев имелись супраконтакты по сравнению с первичным анализом окклюзии сразу же после завершения изготовления адгезивной шины в

полости рта.

Проведенное исследование подтверждает, что адгезивное шинирование зубов с учетом окклюзионных взаимоотношений и формирование анатомической формы конструкции не только уменьшают избыточную нагрузку на ткани пародонта, но и способствуют удлинению периодов ремиссии при ХГП тяжелой степени, а также обеспечивают стабильное положение зубов-антагонистов, даже если не планируется их иммобилизация. При заболеваниях пародонта важны мультидисциплинарный подход к планированию лечения и системность проводимых манипуляций для достижения оптимального функционального результата.

Выводы. При компьютерном анализе окклюзионных контактов более прогнозируем срок службы отдельных элементов адгезивной шинирующей конструкции. При использовании предложенного алгоритма лечения заболеваний пародонта с показаниями к проведению шинирования зубов сводятся к минимуму риски разгерметизации конструкции и, как следствие, возникновения осложнений, таких как кариес зубов, особенно на контактных поверхностях, и дисфункций ВНЧС за счет качественного планирования конструкции, учитывающей равномерное распределение жевательной нагрузки.

Литература

1. Абаев З.М., Беркутова И.С., Домашев Д.И., Рехвиашвили Б.А., Зорина О.А. Качество жизни пациентов с различными формами пародонтита // Проблемы социальной гигиены, здравоохранения и истории медицины. – 2012. – № 4. – С. 33–35.
2. Лебеденко И.Ю. Клинические методы диагностики функциональных нарушений зубочелюстной системы: Учебное пособие. – М.: МЕДпресс-информ, 2008. – 112 с.
3. Орджоникидзе Р. Клинический компьютерный мониторинг окклюзии зубных рядов у пациентов с керамическими реставрациями: автореф. дис. ... канд. мед. наук. – Московский государственный медико-стоматологический университет. – М., 2008. – 22 с.
4. Петрухина Н.Б., Аймадинова Н.К., Зорина О.А. Использование стекловолоконных конструкций для замещения включенных дефектов зубных рядов и шинирования подвижных зубов // Стоматология для всех. – 2012. – № 1. – С. 16–20.
5. Смуклер Х. Нормализация окклюзии при наличии интактных и восстановленных зубов. – М.: "Азбука", 2006. – 136 с.
6. Hallmon W.W., Harrel S.K. Occlusal analysis, diagnosis and management in the practice of periodontics.Periodontol 2000. 2004; 34: 151-64DOI: 10.1046/j.0906-6713.2003.003430.x
7. Garcia Cartagena A., Gonzalez Sequeros O., Garrido Garcia V.C. Analysis of two methods for occlusal contact registration with the T-Scan system.J Oral Rehabil. 1997 Jun; 24 (6): 426–432.
8. Liu C.W., Chang Y.M., Shen Y.F., Hong H.H.. Using the T-scan III system to analyze occlusal function in mandibular reconstruction patients: a pilot study.Biomed J. 2015 Jan–Feb; 38 (1): 52–57. doi: 10.4103/2319-4170.128722
9. Montgomery M.W., Shuman L., Morgan A. T-scan dental force analysis for routine dental examination.Dent Today. 2011 Jul; 30 (7): 112–114, 116.
10. Qadeer S., Abbas A.A., Sarinnaphakorn L., Kerstein R.B. Comparison of excursive occlusal force parameters in post-orthodontic and non-orthodontic subjects using T-Scan® III. Cranio. 2016 Nov 23: 1–8 / DOI: 10.1080/08869634.2016.1259785.

References

1. Abayev Z., Berkutova I., Domashnev D., Rekhviashvili B., Zorina O. Quality of life of patients with various forms of periodontitis // Issues of social hygiene, health and history of medicine. – 2012. – № 4. – P. 33–35. (in Russian)
2. Lebedenko I. Clinical methods for diagnosis of functional disorders of the dentoalveolar system: Manual. – Moscow.: MEDpress-inform, 2008. – P. 112. (in Russian)
3. Ordzhonikidze R.. Clinical computer monitoring of dental occlusion in patients with ceramic restorations: author's abstract. ... Medical Doctor. – Moscow State University of Medicine and Dentistry. – Moscow., 2008. – P. 22. (in Russian)
4. Petrukhina N., Aymadinova N., Zorina O. Application of fiberglass structures for the replacement of included dentition defects and splinting of movable teeth // Stomatologia dla vseh. – 2012. – № 1. – P. 16–20. (in Russian)
5. Smukler Kh. Normalization of occlusion in the presence of intact and restored teeth. – Moscow.: Azbuka, 2006. – P. 136. (in Russian)
6. Hallmon W.W., Harrel S.K. Occlusal analysis, diagnosis and management in the practice of periodontics.Periodontol 2000. 2004; 34: 151-64DOI: 10.1046/j.0906-6713.2003.003430.x
7. Garcia Cartagena A., Gonzalez Sequeros O., Garrido Garcia V.C. Analysis of two methods for occlusal contact registration with the T-Scan system.J Oral Rehabil. 1997 Jun; 24 (6): 426–432.
8. Liu C.W., Chang Y.M., Shen Y.F., Hong H.H.. Using the T-scan III system to analyze occlusal function in mandibular reconstruction patients: a pilot study.Biomed J. 2015 Jan–Feb; 38 (1): 52–57. doi: 10.4103/2319-4170.128722
9. Montgomery M.W., Shuman L., Morgan A. T-scan dental force analysis for routine dental examination.Dent Today. 2011 Jul; 30 (7): 112–114, 116.
10. Qadeer S., Abbas A.A., Sarinnaphakorn L., Kerstein R.B. Comparison of excursive occlusal force parameters in post-orthodontic and non-orthodontic subjects using T-Scan® III. Cranio. 2016 Nov 23: 1–8 / DOI: 10.1080/08869634.2016.1259785.

42-й Московский
международный
стоматологический
форум и выставка

Дентал-Экспо

25-28 сентября 2017

Москва, Крокус Экспо
павильон 2, залы 5, 7, 8
Проезд: м. “Мякинино”

На правах рекламы, 6+

www.dental-expo.com

Устроитель:
DENTALEXPO®

Стратегический партнер

S.T.I.dent - спонсор выставки, эксклюзивно представляет
Septanest®

Генеральный информационный партнер
Стоматология СЕГОДНЯ

Генеральный научно-информационный партнер
DENTAL TRIBUNE

Пародонтология

Эффективность применения стоматологического комплекса на основе мази и карандаша у больных с воспалительными заболеваниями пародонта

Булгакова А.И., д.м.н., проф., зав. кафедрой пропедевтики и физиотерапии стоматологических заболеваний ФГБОУ ВО "Башкирский государственный медицинский университет Минздрава России", г. Уфа
Васильева Н.А., к.м.н., врач-стоматолог ГБУЗ РБ Стоматологическая поликлиника № 5, г. Уфа
Шикова Ю.В., д.фарм.н., проф., зав. кафедрой технологии изготовления лекарственных веществ с курсом биотехнологии ФГБОУ ВО "Башкирский государственный медицинский университет Минздрава России", г. Уфа
Солдатова Е.С., аспирант кафедры пропедевтики и физиотерапии стоматологических заболеваний ФГБОУ ВО "Башкирский государственный медицинский университет Минздрава России", г. Уфа

Для переписки:
E-mail: albina_bulgakova @mail.ru

Резюме

Проведены клинические исследования тканей пародонта у пациентов с воспалительными заболеваниями пародонта. Обоснован и разработан состав, технология комплекса стоматологических мази и карандаша на основе противомикробного метронидазола, обезболивающего анестезина, пробиотика бактисубтил и иммуномодулятора личинок большой восковой моли. На основании клинических исследований тканей пародонта эффективность применения мази и карандаша подтверждена быстрой положительной динамикой клинических и пародонтологических показателей.

Ключевые слова: *воспалительные заболевания пародонта, эффективность стоматологических мази и карандаша, индексы тканей пародонта.*

Для цитирования*: Булгакова А.И., Васильева Н.А., Шикова Ю.В., Солдатова Е.С. Эффективность применения стоматологического комплекса на основе мази и карандаша у больных с воспалительными заболеваниями пародонта. Стоматология для всех. – 2017. – № 2 (79). – С. 12–15.*

The efficacy of dental complex (dental pencil and dental ointment) used in patients with periodontal inflammatoty diseases

Bulgakova A.I., Vasilieva N.A., Shikova Yu.V., Soldatova E.S.

Summary

Clinical studies of periodontal tissues in patients with inflammatory periodontal diseases were carried out. The composition, technology of a complex of dental ointments and dental pencils containing antimicrobial metronidazole, analgesic anaesthesin, probiotic bactisubtil and the greater wax moth larvae immunomodulator were substantiated and developed. The efficacy of the ointment and pencil was confirmed by rapid positive dynamics of clinical and periodontal parameters.

Keywords*: periodontal inflammatory disease, efficacy of dental ointments and pencils, periodontal indice.*

For citation*: Bulgakova A.I., Vasilieva N.A., Shikova Yu.V., Soldatova E.S. The efficacy of dental complex (dental pencil and dental ointment) used in patients with periodontal inflammatoty diseases. Stomatologia dla vseh. 2017; 2 (79): 12–15.*

Воспалительные заболевания пародонта (ВЗП), по данным ВОЗ, характеризуются высокой распространенностью – от 65 до 98%, этиологической многофакторностью, прогрессирующим течением с частыми обострениями среди лиц всех возрастных групп, трудностью диагностики в начальной стадии, а в развившейся стадии – трудностью их лечения [5, 6, 9]. Одними из ведущих факторов в этиологии и патогенезе заболеваний пародонта являются нарушения микробиоценоза полости рта при снижении местных или общих факторов естественного или адаптивного иммунитета [1, 8, 10]. Стандартная терапия заболеваний пародонта часто сопровождается рецидивами. Расширение и разработка высокоэффективных способов и методов лечения ВЗП представляет актуальную проблему и имеет важное практическое значение в стоматологии [2, 4]. В сложных современных экономических условиях с учетом задач импортозамещения особое значение приобретает создание, разработка и внедрение в практику новых отечественных лекарственных средств с высокой биологической активностью, безопасностью, низкой себестоимостью и доступностью для всех социальных групп населения. При разработке лекарственных препаратов в ряде исследований уделено внимание природным активным компонентам и биопрепаратам, в том числе продуктам пчеловодства – экстракту прополиса и экстракту личинок большой восковой моли [3]. Экстракты имеют сложный

химический состав и благодаря наличию в них микроэлементов, витаминов, биогенных веществ и т.д. обладают не только выраженным местным действием, но и повышают общую резистентность организма. Сложность и многоступенчатость патологических процессов в тканях пародонта развивается в связи с действием воспалительных и иммунопатологических механизмов, что создает необходимость применения медикаментозных средств с данными механизмами действия. Использование у пациентов с ВЗП стоматологического комплекса (мази и карандаша) позволяет создать достаточно высокую концентрацию препарата за кратковременный срок с последующим эффектом пролонгации лечебного действия. Разработанный стоматологический комплекс состоит из мази на основе метронидазола, анестезина, экстракта личинок большой восковой моли и карандаша на основе метронидазола, бактисубтила и экстракта личинок большой восковой моли. Помимо заявленного выраженного пролонгированного действия за счет поверхностно-активных свойств и введенных лекарственных веществ он обеспечивает антибактериальное, регенерирующее, а также высокое иммуномодулирующее действие. Помимо проявления известных свойств, каждый компонент заявляемого состава усиливает совокупное воздействие.

Цель исследования – оценка эффективности применения стоматологического комплекса – мази с метронидазолом, анестезина и экстракта личинок большой восковой моли и карандаша с метронидазолом, бактисубтилом и экстракта личинок большой восковой моли для лечения больных с воспалительными заболеваниями пародонта.

Материалы и методы исследования. Исследования проведены на кафедре пропедевтики и физиотерапии стоматологических заболеваний ФГБОУ ВО "БГМУ Минздрава России" и на базе ГБУЗ РБ Стоматологическая поликлиника № 5, г. Уфа с информированного согласия 130 больных, из них 26 – с хроническим генерализованным катаральным гингивитом (ХГКГ) и 104 – с хроническим генерализованным пародонтитом (ХГП) легкой и средней степени. Обследованные группы состояли из 77 женщин и 53 мужчин без серьезной сопутствующей висцеральной патологии. Диагноз заболевания – хронический катаральный гингивит (ХКГ) – (К05.1) и хронический генерализованный пародонтит (ХГП) – (К05.3) устанавливали в соответствии с нозологической международной классификацией стоматологических болезней (МКБ-С) на основе МКБ-10 (ВОЗ, 1997). Сбор анамнеза жизни и заболевания проводили по анкетам историй болезней (МКСБ ф.043-у). Клиническое стоматологическое обследование проводилось по общепринятой методике. Состояние тканей пародонта оценивали по индексам: гигиеническому Грин-Вермильона (OHI-S), пародонтальных заболеваний (PDI), интенсивность и распространенность воспалительной реакции по индексу (PMA) и по глубине пародонтальных карманов. Оценку состояния костной ткани альвеолярного отростка проводили на ортопантомографе "Odontorama PC / IRIX 708-6" (Франция) с применением рентгеновской пленки и радиовизиографе (RVG) "IRIX-70- RVG" (Франция). Значения гигиенических и пародонтологических индексов нами использованы для контроля эффективности комплексного лечения больных ВЗП с использованием разработанного нами стоматологического комплекса на основе мази с метронидазолом, анестезина и экстракта личинок большой восковой моли и карандаша с метронидазолом, бактисубтилом и экстракта личинок большой восковой моли.

Всем пациентам проведено комплексное консервативное лечение: обучение чистке зубов, проведение профессиональной гигиены полости рта, кюретаж (закрытый или открытый в зависимости от степени тяжести пародонтита), противовоспалительная, десенсибилизирующая терапия и витаминотерапия и по показаниям ортодонтические, ортопедические, хирургические лечебные мероприятия. Больным в программу лечения был дополнительно введен стоматологический комплекс лечебных средств, содержащих мази на основе метронидазола, анестезина и экстракта личинок большой восковой моли и карандаша на основе метронидазола, бактисубтила и экстракта личинок большой восковой моли.

Статистическую обработку результатов проводили с использованием общепринятых стандартных методов. Определяли среднюю арифметическую (M), стандартную ошибку средней арифметической (Se), квадратичное отклонение. Оценку значимости различий показателей проводили с использованием t-критерия Стьюдента. Различия считали статистически значимыми при $p < 0,05$ [7].

Результаты исследования и обсуждение. Разработанный нами способ комплексного лечения ВЗП был применен у 130 больных. Установлено, что ХГП легкой и средней степени тяжести выявлен у 84%, а ХГКГ – у 16% пациентов. Средний возраст у больных с ХГКГ составил 25,5±1,9 ($p>0,05$), с ХГПЛС – 39,7±2,1 ($p<0,01$), с ХГПСС – 40,6±2,2 ($p<0,05$) лет. Обследуемые пациенты проходили ежегодную диспансеризацию, имея сопутствующую патологию вне стадии обострения и в компенсированной форме. Характеристика тканей пародонта у больных ВЗП составила в среднем по индексу гигиены полости рта (ГИ) – 2,34±0,13 ед., интенсивность и распространенность воспалительной реакции по индексу (PDI) – 3,56±0,18%, пародонтальный индекс (ПИ) – 4,23±0,22 ед.

Все пациенты после завершения курсового применения стоматологического комплекса отмечали благоприятное влияние на течение воспалительного процесса в тканях пародонта: состояние комфорта, легкости и ощущение здоровья в полости рта, купирование воспалительных явлений, исчезновение боли и неприятных ощущений в деснах, кровоточивости, снижение подвижности зубов, отсутствие побочных эффектов и хорошую переносимость.

Данные субъективного исследования подтвердили клиническую эффективность комплексного лечения больных с применением стоматологического комплекса на основе мази и карандаша: снижалась интенсивность воспалительной реакции, исчезали гиперемия, цианоз, отечность, пастозность, рыхлость десны, цвет восстанавливался до здорового бледно-розового, десневые сосочки имели правильную форму, полностью исчезала кровоточивость, в подавляющем большинстве случаев десна плотно прилегала к шейке и корню зуба – восстанавливалось зубо-десневое прикрепление, при сохранении пародонтального кармана его глубина уменьшалась на 2–2,5 мм. Положительная клиническая динамика подтверждалась уменьшением величины индексов гигиены на 1,63 ед., интенсивность и распространенность воспалительной реакции по индексу (PDI) на 2,11 ед. и пародонтального на 2,24 ед. (рис. 1). Курс лечения для больных с гингивитом и хроническим генерализованным пародонтитом (ХГП) легкой степени составил 3 сеанса, ХГП средней степени – 5 сеансов, проводимых через день.

Благодаря эффекту пролонгации лечебного действия до 6,5 часов, широкому спектру терапевтической активности стоматологического комплекса было выявлено благоприятное влияние на течение воспалительного процесса. Очень высокая оценка эффективности была зарегистрирована у 60,0% пациентов, у которых полностью исчезли признаки воспаления. Высокая оценка эффективности (значительное улучшение – у 24,0% лиц; улучшение – у 12,6% наблюдались локальные признаки воспаления); и только у 3,4% были выявлены генерализованные признаки воспаления (табл. 1).

Клинические рекомендации и выводы:

1. Лечение больных ВЗП с применением стоматологического комплекса на основе мази и карандаша, состоящих из комбинаций антибактериального препарата (метронидазол), пробиотика (бактисубтил), обезболивающего (анестезин) и иммуномодулирующего (экстракта личинок большой восковой моли) препаратов, является высокоэффективным, вызывает усиление

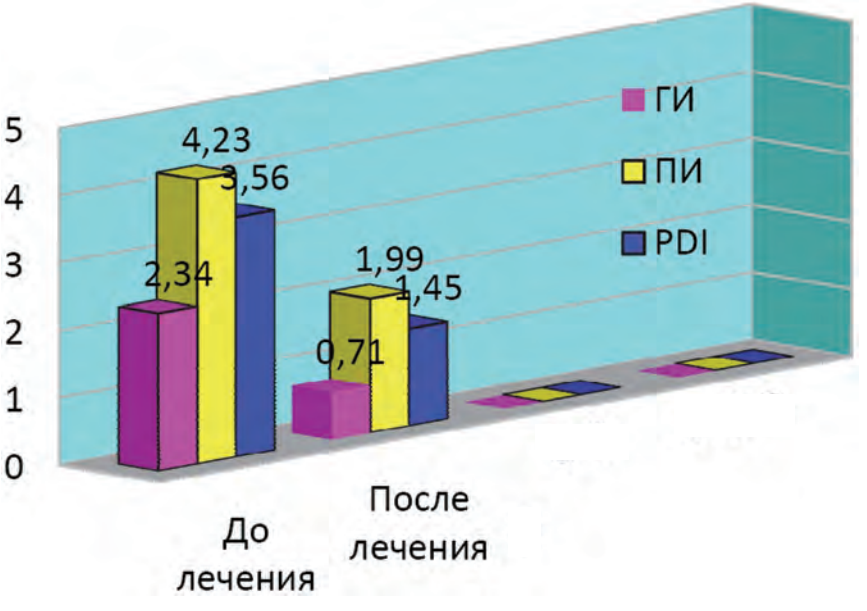

Рис. 1. Индексная оценка эффективности курсового лечения воспалительных заболеваний пародонта

Таблица 1. Клиническая эффективность лечения пациентов с воспалительными заболеваниями пародонта с применением разработанного стоматологического комплекса на основе мази и карандаша

Эффективность лечения	ВЗП
ухудшение	–
нет улучшений	3,4
улучшение	12,6
значительное улучшение (высокая оценка эффективности)	24
полное исчезновение (очень высокая оценка эффективности)	60

положительных эффектов, расширяет терапевтический эффект за счет получения регенерирующего, анестезирующего, антибактериального действия, создает местный эффект пролонгации лечебного действия до 6,5 часов. Курс лечения для больных с гингивитом и хроническим генерализованным пародонтитом (ХГП) легкой степени составляет 3 сеанса, ХГП средней степени – 5 сеансов, проводимых через день.

2. Опыт клинической апробации показал, что новый способ лечения ВЗП с использованием стоматологического комплекса мази и карандаша можно рекомендовать для применения в пародонтологической практике для купирования воспаления, увеличения времени периода ремиссии до 1 года и ускорения реабилитации пациентов с заболеваниями пародонта, улучшения репаративных процессов, без проведения хирургического вмешательства или в дополнение к нему.

3. Возможно применение заявляемого способа лечения во всех возрастных группах, в амбулаторных условиях, при лечении пациентов с воспалительными заболеваниями пародонта на любой стадии. Предлагаемый способ приводит к сохранению зубов и поддержанию их функции на длительный период, обладает высокой клинической эффективностью и хорошей переносимостью.

Литература

1. Булгакова А.И., Медведев Ю.А., Зубаирова Г.Ш. Иммунологические аспекты пародонтита. Монография. – Германия, 2012. – 125 с.
2. Булгакова А.И., Шикова Ю.В., Лиходед А.В. Клинико-иммунологическая оценка результатов применения комплекса стоматологических мази и карандаша у больных с воспалительными заболеваниями пародонта // Пародонтология. – 2013. – № 1 (66). – С. 36–39.
3. Булгакова А.И., Шикова Ю.В., Лиходед В.А., Васильева Н.А. Патент на изобретение № 2605260 Способ комплексного лечения больных с воспалительными заболеваниями пародонта 28.11.2016 Бюл. № 35.
4. Гришель А.И., Кишкурно Е.П. Пробиотики и их роль в современной медицине // Вестник фармации. – № 1 (43). – 2009. – С. 1–4 .
5. Ефимова О.В., Ушницкий И.Д., Созонов И.Г. Современные аспекты воспалительных заболеваний пародонта // Якутский медицинский журнал. – 2008. – № 4. – Т. 24. – С. 77–80.
6. Орехова Л.Ю., Кудрявцева Т.В., Чеминава Н.Р., Тачалов В.В., Лобода Е.С. Проблемы стоматологического здоровья у лиц молодого возраста (обзор литературы) // Пародонтология, 2014. – № 2 (71). – С. 3–5.
7. Платонов А.Е. Статистический анализ в медицине и биологии: задачи, терминология, логика, компьютерные методы. – М.: Изд-во РАМН, 2000. – 52 с.
8. Тарасова Ю.Г., Кузнецова В.Ю., Любомирский Г.Б. Значимость местных и общих факторов в развитии воспалительных заболеваний пародонта у лиц разного возраста // Клиническая стоматология. – 2011. – № 3. – С. 70–74.
9. Янушевич О.О., Кузьмина И.Н. Состояние тканей пародонта у населения в возрасте 35–44 лет в регионах России // Российский стоматологический журнал. – 2009. – № 1. – С. 43–46.
10. Antimicrobial host response therapy in periodontics: a modern way to manage disease [Text] / W.C. Tan, F.B. Tay, L.P. Lim [et al.] // Dentistry Today. – 2006. – Vol. 25, N 9. – P. 84–87.

References

1. Bulgakova A., Medvedev Yu., Zubairova G. Immunological aspects of periodontitis. Monograph. – Germany, 2012. – 125 p. (in Russian)
2. Bulgakova A., Shikova Yu., Likhoded A. Clinical and immunological evaluation of the applicationa of the dental complex (dental ointments and pencils) in patients with inflammatory periodontal diseases // Periodontology. – 2013. – № 1 (66). – P. 36–39. (in Russian)
3. Bulgakova A., Shikova Yu., Likhoded V., Vasilieva N. Invention Patent № 2605260.
Comprehensive treatment of patients with inflammatory periodontal diseases. 28.11.2016 bulletin № 35. (in Russian)
4. Grishel A., Kishkurno Ye. Probiotics and their role in modern medicine // Herald Journal of Pharmacy. – № 1 (43). – 2009. – P. 1–4. (in Russian)
5. Yephimova O., Ushnitskiy I., Sozonov I. Modern Aspects of Periodontal Inflammatory Diseases // Yakutia Medical Journal. – 2008. – № 4. – B. 24. – P. 77–80. (in Russian)
6. Orekhova L., Kudryavtseva T., Tsheminava N., Tatshalov V., Loboda Ye. Dental diseases in young people (literature review) // Periodontology. – 2014. – № 2 (71). – P. 3–5. (in Russian)
7. Platonov A. Statistical analysis in medicine and biology: problems, terminology, reasoning, computer methods. – Moscow.: RAMS, 2000. – 52 p. (in Russian)
8. Tarasova Yu., Kuznetsova V., Lyubomirskiy G. The importance of local and general factors in the development of inflammatory periodontal diseases in persons of different age // Clinical Dentistry. – 2011. – № 3. – P. 70–74. (in Russian)
9. Yanushevich O., Kuzmina I. The state of periodontal tissues in the population aged 35–44 in regions of Russia // Russian Dental Journal. – 2009. – № 1. – P. 43–46. (in Russian)
10. Antimicrobial host response therapy in periodontics: a modern way to manage disease [Text] / W.C. Tan, F.B. Tay, L.P. Lim [et al.] // Dentistry Today. – 2006. – Vol. 25, N 9. – P. 84–87.

Дентальная имплантология

Результаты применения метода низкоинтенсивной микроволновой терапии после операции внутрикостной дентальной имплантации

Кречина Е.К., д.м.н., профессор, зам. директора по научной работе ФБГУ "ЦНИИС и ЧЛХ" МЗ РФ
Бадалян В.А., д.м.н., старший научный сотрудник отделения клинической и экспериментальной имплантологии ФБГУ "ЦНИИС и ЧЛХ" МЗ РФ
Бобровницкий О.И., аспирант отделения клинической и экспериментальной имплантологии ФБГУ "ЦНИИС и ЧЛХ" МЗ РФ

Для переписки:
E-mail: ekrechina@mail.ru

Резюме

Проведено клиническое исследование эффективности применения метода низкоинтенсивной микроволновой терапии после хирургического этапа внутрикостной дентальной имплантации. Результаты клинического и функционального обследования обосновывают преимущества данного метода послеоперационного воздействия.

***Ключевые слова**: внутрикостная дентальная имплантация, низкоинтенсивная микроволновая терапия, микроциркуляция, гемодинамика, анкетирование.*

***Для цитирования**: Кречина Е.К., Бадалян В.А., Бобровницкий О.И. Результаты применения метода низкоинтенсивной микроволновой терапии после операции внутрикостной дентальной имплантации. Стоматология для всех. – 2017. – 2 (79). – С. 16–20.*

Application of the low-intensity microwave treatment after intraosseous dental implantation

Krechina E.K., Badalyan V.A., Bobrovnitskiy O.I.

Summary

A clinical study of the efficacy of the low-intensity microwave treatment method afterintraosseous dental implantation was carried out. The results of clinical and functional examination justify the advantages of this method of postoperative exposure.

***Keywords**: intraosseous dental implantation, low-intensity micro therapy, microcirculation, hemodynamics, survey.*

***For citation**: Krechina E.K., Badalyan V.A., Bobrovnitskiy O.I. Application of the low-intensity microwave treatment after intraosseous dental implantation. Stomatologia dla vseh. 2017; 2 (79): 16–20.*

В последние годы все большее внимание исследователей и врачей-клиницистов привлекают немедикаментозные методы лечения [1, 3]. Широкое применение в практической медицине физических факторов связано прежде всего с успехами в изучении их лечебного действия, с созданием новых методов и лечебных методик, выпуском современной физиотерапевтической аппаратуры, а также с постоянно растущей потребностью медицинской практики в немедикаментозных средствах лечения [4]. На этом фоне продолжают оставаться актуальными и значимыми поиск и разработка новых, более избирательных, менее агрессивных и более эффективных физиотерапевтических методов [7, 8]. Одним из таких является метод, основанный на возбуждении резонансно-волнового состояния водосодержащих сред внешним низкоинтенсивным электромагнитным излучением [5, 6].

Проведенные исследования показали, что воздействие низкоинтенсивной микроволновой терапии позволяет добиться противовоспалительного, репаративного, а также анальгетического лечебных эффектов. Имеются данные применения данного метода при комплексном лечении заболеваний ЛОР-органов [6] и при наличии патологии других органов и систем. Однако исследования в стоматологии носят единичный характер, в частности имеются данные использования метода низкоинтенсивной микроволновой терапии при лечении артрита височно-нижнечелюстного сустава, при постпломбировочных болях, а также при переломах челюстей. В связи с этим изучение возможности и эффективности применения метода низкоинтенсивной микроволновой терапии в дентальной имплантологии является актуальным.

Цель исследования – изучить возможность применения метода низкоинтенсивной микроволновой терапии после хирургического этапа внутрикостной дентальной имплантации для повышения ее эффективности.

Материал и методы. В соответствии с критериями включения в клиническое исследование было проведено клиническое и функциональное обследование 60 пациентов (52 женщины и 8 мужчин) в возрасте от 40

до 60 лет, которым была проведена операция внутрикостной дентальной имплантации. Всего установлен 61 имплантат производства компании ASTRA TECH Implant System (Dentsply Implants, Швеция). Все пациенты были практически здоровыми, без сопутствующей патологии. В зависимости от вида послеоперационных назначений было сформировано 3 группы пациентов: I группа – 20 чел., которым в послеоперационном периоде назначали прием антибиотиков (Флемоксин Солю табл., 500 мг по 1 табл. 2 раза в день в течение 5 дней); II группа – 20 чел., которым назначали прием антибактериальных препаратов и проводили курс низкоинтенсивной микроволновой терапии в режиме: Mode 1, Level 2, по 10 мин. 2 раза в день в течение 7 дней; III группа – 20 чел., которым проводили только курс низкоинтенсивной микроволновой терапии в том же режиме. Во всех случаях операция установки внутрикостных дентальных имплантатов проводилась по традиционной методике. Эффективность оценивали по данным клинического (осмотры, определение индекса WHI, анкетирование) и функциональных методов исследования (ЛДФ). Для исследования состояния микроциркуляции слизистой альвеолярного гребня в области проведенной операции был использован метод лазерной допплеровской флоуметрии (ЛДФ) с помощью прибора ЛАКК-М (НПП "Лазма", Россия). Состояние микроциркуляции оценивали по показателю микроциркуляции (М), характеризующему уровень тканевого кровотока; параметру – "σ", определяющему колеблемость потока эритроцитов, и коэффициенту вариаций (Kv) – характеризующему вазомоторную активность микрососудов [2]. С целью получения наиболее полной картины исследования пациентам, участвовавшим в исследовании, предлагали оценивать результаты лечения на основе анкетирования. С этой целью была составлена шкала субъективной оценки результатов лечения, в которую вошли основные жалобы, предъявляемые пациентами в послеоперационном периоде: боль, отек, кровоточивость. Каждую жалобу градуировали по нескольким пунктам. Отек: отсутствие – 0 баллов, умеренный – 1 балл, выраженный – 2 балла. Кровоточивость: отсутствие – 0 баллов, наличие – 1 балл. Боль оценивали по визуальной аналоговой шкале (VAS). Динамическое наблюдение пациентов проводили до, после операции, через 3, 5, 7, 14 дней и через 1 и 3 месяца. Статистическая обработка результатов проводилась с использованием программ Numbers и Pages.

Результаты и обсуждение. По данным клинического обследования пациентов в послеоперационном периоде, основные послеоперационные клинические симптомы, такие как боль, отеки, кровоточивость купировались в разные сроки в зависимости от способа послеоперационного ведения пациента. Сразу после проведения операции у 70% пациентов I группы отмечалось наличие капиллярного кровотечения, которое купировалось в течение часа. К 3-м суткам у 80% пациентов сохранялся незначительный отек, при этом у 10% отмечались явления кровоточивости без признаков гиперемии. Болевые явления при пальпации не отмечались. На 7-е сутки после операции у 80% пациентов не отмечалось отечных явлений. На 14-е сутки клинических проявлений указанных симптомов у большинства пациентов обнаружено не было, что свидетельствует о регенерации операционных ран. На основании клинической оценки (WHI) установлено, что у 60% пациентов первой группы заживление операционной раны осуществлялось путем первичного натяжения без фиброзного налета по краям. В 20% клинических случаев заживление проходило путем первичного натяжения с образованием тонкого слоя фибринового налета, а в 10% случаев заживление путем первичного натяжения сопровождалось образованием выраженного фибринового налета по краям. Обращает на себя внимание тот факт, что у 10% пациентов данной группы заживление проходило путем вторичного натяжения с частичным некрозом по краям раны.

У пациентов второй группы сразу после операции незначительное капиллярное кровотечение послеоперационной раны наблюдалось в 40% случаев. На 3-и сутки после операции выраженная отечность мягких тканей в области проведенной операции наблюдалась лишь у 5% пациентов. К 3-м, 7-м и 14-м суткам у большинства пациентов клинических проявлений отека, боли при пальпации и кровоточивости обнаружено не было. На основании клинической оценки (WHI) установлено, что у пациентов второй группы заживление операционной раны осуществлялось путем первичного натяжения без фиброзного налета по краям как и в контрольной группе в 60% случаев.

По результатам клинических исследований пациентов третьей группы выявленно, что сразу после проведения операции в данной группе лишь у 10% пациентов отмечалось наличие умеренного капиллярного кровотечения, которое купировалось в течение часа после операции. Далее, на 3-и сутки у всех 100% пациентов не отмечалось никаких явлений кровоточивости. На 3-и сутки после операции у 40% пациентов отмечалась слабовыраженная отечность мягких тканей в зоне проведенной операции. К 7-м и 14-м суткам у большинства пациентов клинических проявлений отека, боли при пальпации и кровоточивости обнаружено не было, что может свидетельствовать о регенерации раны (табл. 1). На основании клинической оценки (WHI) установлено, что у 70% пациентов этой группы заживление операционной раны осуществлялось путем первичного натяжения без фиброзного налета по краям.

Данные анкетирования пациентов отобразили преимущества применения метода низкоинтенсивной микроволновой терапии над традиционным подходом к послеоперационным назначениям (с использованием антибактериальной терапии) при проведении операции внутрикостной дентальной имплантации.

Анализ результатов ЛДФ позволил выявить ряд особенностей в состоянии микроциркуляции в слизистой оболочке альвеолярного гребня в области имплантации в зависимости от вида послеоперационных назначений (табл. 2).

В I группе через 3 суток после операции с использованием антибиотиков в послеоперационном периоде в слизистой альвеолярного гребня уровень кровотока (М) снижался на 14%. При этом его интенсивность (σ) и вазомоторная активность микрососудов (Kv) возрастали на 43% и 35%, соответственно, что свидетельствовало о развитии гиперемии в микроциркуляторном русле после операции вследствие травматического воздействия.

На 7 сутки после операции уровень кровотока (М) продолжал возрастать (на 23,2%) на фоне роста интенсивности кровотока (σ) на 46,5% и вазомоторной активности микрососудов (Kv) на 29,5%, что свидетельствовало об усилении гиперемии в микроциркуляторном русле.

Через 14 дней после операции уровень кровотока (М) имел тенденцию снижения (на 6,49%), приближаясь к исходному уровню. Интенсивность кровотока (σ) снизилась на 55,6%, достигая исходных значений. Вазомоторная активность микрососудов (Kv) уменьшалась на 56,6%, приближаясь к исходному уровню, что свидетельствовало о купировании гиперемии в микроциркуляторном русле.

У пациентов II группы через 3 суток после операции внутрикостной дентальной имплантации с назначением в послеоперационном периоде антибактериальной терапии в сочетании с низкоинтенсивной микроволновой терапией в слизистой оболочке альвеолярного отростка уровень кровотока (М) имел тенденцию незначительного снижения (на 2,64%) на фоне резкого увеличения его интенсивности (σ) на 54% и вазомоторной активности микрососудов (Kv) на 40%, что свидетельствовало об усилении притока крови в микроциркуляторном русле в ответ на травматическое вмешательство.

Через 7 суток после операции уровень кровотока (М) возрастал на 16,8% на фоне снижения его интенсивности (σ), что приближалось к исходным значениям, вазомоторная активность микрососудов также

Таблица 1. Показатели клинического обследования (боль, отек и кровоточивость) после операции у пациентов I, II и III группы

Сроки наблюдения	Боль (ед. VAS)			Кровоточивость (H2O2 тест)			Отек		
	I группа	II группа	III группа	I группа	II группа	III группа	I группа	II группа	III группа
Через 1 день после операции	3,2±0,28	2,7±0,42	2,6±0,29	1,4±0,15	1,6±0,15	1,35±0,16	–	–	–
Через 2 дня после операции	1,4±0,15	1,2±0,32	1,4±0,25	–	–	–	–	–	–
Через 3 дня после операции	0,7±0,17	0,65±0,18	0,7±0,19	1,1+0,06	1±0,01	1±0,01	2,1±0,16	2,4±0,23	1,6±0,15
Через 5 дней после операции	0	0	0	1±0,01	1±0,01	1±0,01	1,7±0,14	1,7±0,15	1,7±0,11
Через 7 дней после операции	0	0	0	1±0,01	1±0,01	1±0,01	1,2±0,09	1±0,01	1±0,01
Через 14 дней после операции	0	0	0	1±0,01	1±0,01	1±0,01	1±0,01	1±0,01	1±0,01

Примечание: достоверность различий в сравниваемых группах и на этапах наблюдений составляла $p<0,05$

снижалась (в 2,1 раза) до уровня ниже исходного, что свидетельствовало о спаде гиперемии в микроциркуляторном русле в слизистой оболочке альвеолярного гребня. Таким образом, через 7 суток после операции в слизистой оболочке альвеолярного гребня происходило купирование гиперемии в системе микроциркуляции.

Через 14 суток после операции уровень кровотока (М) снижался на 40% на фоне сохранения значений его интенсивности (σ) и вазомоторной активности микрососудов (Kv) кровотока, что связано, по-видимому, с вазоконстрикцией.

В III группе пациентов, по данным ЛДФ, через 3 суток после операции с применением в послеоперационном периоде метода низкоинтенсивной микроволновой терапии в слизистой оболочке альвеолярного гребня в области установленного имплантата уровень кровотока (М) снижался на 37%. При этом интенсивность кровотока (σ) и вазомоторная активность микрососудов (Kv) возрастали на 32% и 68%, что свидетельствовало о развитии гиперемии в микроциркуляторном русле, степень выраженности которой была ниже, чем в I и II группах.

Через 7 суток после операции, по данным ЛДФ, уровень кровотока (М), его интенсивность (σ) и вазомоторная активность микрососудов (Kv) приближались к исходным значениям, что свидетельствовало о купировании гиперемии в микроциркуляторном русле.

Через 14 суток после операции уровень кровотока (М) имел тенденцию снижения на 8,3%, интенсивность кровотока (σ) падала на 40%, соответствуя нормальным значениям кровотока в тканях десны. Вазомоторная активность микрососудов (Kv) снижалась на 13% до уровня нормального, что свидетельствовало о стабилизации уровня кровотока.

Таким образом, в III группе при применении микроволновой терапии через 7 суток после операции происходило купирование гиперемии в микроциркуляторном русле в ответ на травматическое воздействие в слизистой оболочке альвеолярного гребня. Полученная динамика совпадала с данными в эти же сроки со II группой, в которой использовались антибиотикотерапия одновременно с микроволновой терапией.

Следует отметить, что степень выраженности гиперемии в III группе была ниже, чем во II группе и I группе.

Таким образом, применение микроволновой терапии позволяет снизить уровень гиперемической реакции в ответ на травматическое воздействие и купиро-

Таблица 2. Динамика параметров микроциркуляции в слизистой оболочке альвеолярного гребня после операции внутрикостной дентальной имплантации (M±m)

Сроки наблюдения	M, усл. ед.			σ, усл. ед.			Kv, %		
	I группа	II группа	III группа	I группа	II группа	III группа	I группа	II группа	III группа
До операции	29,0±2,3	18,9±1,0	29,5±1,5	3,0±0,8	2,2±1,2	4,1±2,0	12,5±1,6	20,6±1,8	15,0±1,8
Через 3 дня после операции	25,0±2,1	18,4±1,6	18,4±1,3	4,3±1,0	5,6±1,0	5,4±1,7	16,9±2,2	29,0±1,6	25,2±1,5
Через 7 дней после операции	30,8±1,2	21,5±1,7	22,8±1,3	6,3±1,2	3,0±1,3	4,5±1,6	21,9±1,7	14,9±0,2	20,4±1,9
Через 14 дней после операции	28,8±1,9	12,9±1,2	20,9±1,0	2,8±1,0	2,8±0,7	2,7±0,6	9,5±1,3	16,9±1,0	14,1±1,7

Примечание: достоверность различий в сравниваемых группах и на этапах наблюдений составляла $p<0,05$

вать в более короткие сроки – через 7 дней.

Анализ динамики гемодинамических процессов в опорных тканях (поданным ЛДФ) свидетельствовал о различном влиянии методов постоперативного лечения на состояние микроциркуляции. При применении низкоинтенсивной микроволновой терапии после имплантации происходила незначительная гиперемия в микроциркуляторном русле, которая купировалась более быстро – через 7 дней.

Выводы:

1. По данным клинических наблюдений установлено, что в зависимости от вида послеоперационных назначений после операции внутрикостной дентальной имплантации клинически были выявлены различия в сроках заживления послеоперационных ран. У пациентов контрольной группы эпителизация наступала на 14-е сутки после операции, в то время как у пациентов II и III группы через 7 суток все раны были полностью эпителизированными.

2. Анализ данных ЛДФ в области слизистой оболочки альвеолярного отростка после внутрикостной имплантации в послеоперационном периоде свидетельствует о компенсаторных изменениях в регуляции тканевого кровотока в ответ на оперативное вмешательство, что характеризуется развитием гиперемии (σ) на 32%, 43% и 54%, соответственно, которая последовательно снижается, и уровень микроциркуляции восстанавливается через 7 дней при применении микроволновой терапии, через 14 дней при традиционном методе (антибиотикотерапия), что характеризуется улучшением гемодинамики тканевого кровотока и приближением показателей к исходному уровню.

3. По данным анкетирования пациентов установлено, что применение низкоинтенсивной микроволновой терапии является наиболее предпочтительным в выборе подхода к послеоперационной реабилитации после проведения операции дентальной имплантации.

Литература

1. Дов М. Олмог. Предотвращение неудачных результатов в имплантологии // Dental Tribune, Россия. – 2013. – Т. 12. – № 4. – С. 22.
2. Козлов В.И. Лазерная допплеровская флоуметрия и анализ коллективных процессов в системе микроциркуляции / В.И. Козлов, Л.В. Корси, В.Г. Соколова // Физиология человека. – 1998. – Т. 24. – № 6. – С. 112–121.
3. Кулаков А.А. Роль защитных факторов организма в патогенезе воспалительных заболеваний пародонта / А.А. Кулаков, О.А. Зорина, О.А. Борискина // Стоматология. – 2010. – Т. 89. – №. 6. – С. 72–77.
4. Пинелис И.С. Современные взгляды на антибактериальную терапию гнойно-воспалительных заболеваний челюстно-лицевой области / И.С. Пинелис, Е.В. Турчина // Забайкальский медицинский вестник. – 2014. – № 3. – С. 182–188.
5. Синицын Н.И. Особая роль системы "миллиметровые волны – водная среда" в природе / Н.И. Синицын, В.И. Петросян, В.А. Ёлкин и др. // Наукоемкие технологии. – 2000. – № 2. – С. 33–37.
6. Улащик В.С. Физиофармакотерапия как направление в лечении, профилактике и реабилитации // Вопросы курортологии, физиотерапии и лечебной физической культуры. – 2013. – № 3. – С. 3–10.
7. Mijiritsky E. Implant diameter and length influence on survival:interim results during the first 2 years of function of implants by a single manufacturer / E. Mijiritsky, Z. Mazor, A. Lorean, L. Levin // Implant Dent. – 2013. – T. 22. – P. 394–398.
8. Searson L.J. History and development of dental implants. In: Narim L., Wilson H.F., editors. Implantology in general dental practice // Quintessence Publishing. – 2005. – P. 19–41.

References

1. Dov M. Olmog. Prevention of failures in implantology // Dental Tribune, Russia. – 2013. – B. 12. – № 4. – P. 22. (in Russian)
2. Kozlov V. Laser Doppler flowmetry and the analysis of collective processes in the microcirculation system / V. Kozlov, L. Korsy, V. Sokolova // Human Physiology. – 1998. – B. 24. – № 6. – P. 112–121. (in Russian)
3. Kulakov A. The importance of protective factors in the pathogenesis of inflammatory periodontal diseases / A. Kulakov, O. Zorina, O. Boriskina // Dentistry. – 2010. – B. 89. – №. 6. – P. 72–77. (in Russian)
4. Pinelis I. Modern views on the antibacterial therapy of purulent-inflammatory diseases of the maxillofacial region / I. Pinelis, Ye. Turtshina // Transbaikal Medical Journal. – 2014. – № 3. – P. 182–188. (in Russian)
5. Sinitsyn N. The specific role of the "millimeter waves – the water environment"-system in nature / N. Sinitsyn, V. Petrosyan, V. Yolkin et al. // High technology. – 2000. – № 2. – P. 33–37. (in Russian)
6. Ulashik V. Physiopharmacotherapy as an approach to treatment, prophylaxis, and rehabilitation // Balneology, physiotherapy and therapeutic physical training. – 2013. – № 3. – P. 3–10. (in Russian)
7. Mijiritsky E. Implant diameter and length influence on survival:interim results during the first 2 years of function of implants by a single manufacturer / E. Mijiritsky, Z. Mazor, A. Lorean, L. Levin // Implant Dent. – 2013. – T. 22. – P. 394–398.
8. Searson L.J. History and development of dental implants. In: Narim L., Wilson H.F., editors. Implantology in general dental practice // Quintessence Publishing. – 2005. – P. 19–41.

X ИМПЛАНТОЛОГИЧЕСКИЙ КОНГРЕСС "ДЕНТАЛ ГУРУ"

24 СЕНТЯБРЯ 2017 г.
МОСКВА

МАРИОТТ ГРАНД ОТЕЛЬ 5*
Ул. Тверская, 26/1

САМЫЕ ГОРЯЧИЕ И АКТУАЛЬНЫЕ ТЕМЫ:

КУАНГ БУМ ПАК

ВЕРТИКАЛЬНАЯ АУГМЕНТАЦИЯ КОСТНОГО ГРЕБНЯ И МЕНЕДЖМЕНТ МЯГКИХ ТКАНЕЙ. (КАК ГАРАНТИРОВАНО ВЫРАСТИТЬ КОСТНУЮ ТКАНЬ ВЕРТИКАЛЬНО. СЕКРЕТЫ УШИВАНИЯ ДЕСНЕВЫХ ЛОСКУТОВ ПРИ ВЕРТИКАЛЬНОЙ АУГМЕНТАЦИИ)

ПУТЬ СЕРГЕЙ

ТРУДНОСТИ, СВЯЗАННЫЕ С ВЕРТИКАЛЬНОЙ ПЛАСТИКОЙ КОСТИ. БОРЬБА С ОСЛОЖНЕНИЯМИ.

ПАНЦУЛАЯ ВИТАЛИЙ

ПЛАСТИКА МЯГКИХ ТКАНЕЙ ВОКРУГ ИМПЛАНТАТОВ

ИЮНЬ	ИЮЛЬ	АВГУСТ	СЕНТЯБРЬ
17000 Р	18000 Р	19000 Р	20000 Р

23.09.

МАСТЕР-КЛАСС ПО КОСТНОЙ ПЛАСТИКЕ

10:00-12:00 С. Путь (1 группа) "Открытый синус-лифтинг за 5 минут"
12:00-14:00 С. Путь (2 группа) "Открытый синус-лифтинг за 5 минут"
14:00-16:00 В. Панцулая (3 группа) "Остеотомный синус-лифтинг и расщепление"
16:00-18:00 В. Панцулая (4 группа) "Остеотомный синус-лифтинг и расщепление"

Стоимость 3350 р. Количество мест ограничено

DENTAL GURU Professional Congress

8 (800) 555-57-46
8 (495) 280-75-08
8 (916) 580-66-01
8 (917) 556-04-62

www.stomgu.ru

Терапевтическая стоматология

Алгоритм профилактики периимплантита с использованием отечественного средства на основе бактериофагов "Фагодент"

Никитин В.В., главный врач Клиники Боско
Заславский С.А., д.м.н., профессор кафедры ФГБОУ ДПО "Российская медицинская академия непрерывного последипломного образования", г. Москва
Бронштейн Д.А., к.м.н., доцент кафедры факультетской хирургической стоматологии Первого МГМУ им. И.М. Сеченова, г. Москва
Заславский Р.С., к.м.н., ген. директор Центра стоматологии и косметологии РОАНГОЛИ
Шматов К.В., к.м.н., ассистент кафедры инновационного медицинского менеджмента ФГБОУ ДПО "Институт повышения квалификации ФМБА России"

Для переписки:
E-mail: bronshteyn.doc@mail.ru

Резюме

В статье представлено микробиологическое обоснование эффективности отечественного средства "Фагодент" на основе 56 видов вирулентных бактериофагов (вирусов бактерий), активных в отношении 18 известных патогенов микрофлоры рта, в профилактике воспалительных осложнений при установке дентальных имплантатов. При сравнении в основных и контрольных клинических группах получено подтверждение профилактического и лечебного эффекта "Фагодента", превышающего традиционные способы профилактики, особенно у лиц с непереносимостью или резистентностью к традиционным антисептикам и антибиотикам.

***Ключевые слова**: имплантат, периимплантит, профилактика, бактериофаги.*

***Для цитирования**: Никитин В.В., Заславский С.А., Бронштейн Д.А., Заславский Р.С., Шматов К.В. Алгоритм профилактики периимплантита с использованием отечественного средства на основе бактериофагов "Фагодент". Стоматология для всех. – 2017. – 2 (79). – С. 22–25.*

Algorithm of preimplantitie prevention with the use of a donestic means sased on bacteriophages "Phagodent"

Nikitin V.V., Zaslavskij S.A., Bronshteyn D.A., Zaslavskij R.S., Shmatov K.V.

Summary

The article presents a microbiological substantiation of the effectiveness of the native agent "Fagodent" on the basis of 56 species of virulent bacteriophages (bacterial viruses) active against 18 known pathogens of the mouth microflora, in the prevention of inflammatory complications in the installation of dental implants. Comparison of the prophylactic and therapeutic effect of the "Fagodent", which exceeds the traditional methods of prophylaxis, especially in individuals with intolerance or resistance to traditional antiseptics and antibiotics, was obtained in comparison with the main and control groups.

***Keywords**: implant, peri-implantitis, prophylaxis, bacteriophages.*

***For citation**: Nikitin V.V., Zaslavskij S.A., Bronshteyn D.A., Zaslavskij R.S., Shmatov K.V. Algorithm of preimplantitie prevention with the use of a donestic means sased on bacteriophages "Phagodent". Stomatologia dla vseh. 2017; 2 (79): 22–25.*

***Рис. 1**. Гель с бактериофагами "Фагодент"*

По данным статистики, количество удалений имплантатов в стандартных условиях их функционирования достигает в ряде случаев 10% в течение первых лет нагрузки, что отражает невысокую эффективность современных методов профилактики мукозита и периимплантита [1–4]. На этом фоне вызывает интерес отечественное профилактическое средство "Фагодент" (производства НПЦ "Микромир") на основе 56 видов вирулентных бактериофагов (вирусов бактерий), активных в отношении 18 известных патогенов микрофлоры рта (рис. 1, табл. 1). Применение бактериофагов отвечает принципам персонифицированной медицины в связи с возможностью селективного подавления

конкретных патогенов с минимальным токсическим воздействием на ткани и клетки, что позволяет рассматривать "Фагодент" в качестве альтернативы антибактериальным препаратам местного и общего действия [5–8].

Цель исследования – изучение клинической эффективности средства на основе бактериофагов "Фагодент" при профилактике периимплантита.

Материал и методы. Клиническая эффективность профилактики средства "Фагодент" изучалась в течение трех лет при сравнении двух групп пациентов без воспалительных явлений периимплантатных тканей:

– ОП (основная профилактическая), 30 человек, 89 имплантатов;

– КП (контрольная профилактическая), 20 человек, 56 имплантатов (рис. 2).

Гель с бактериофагами "Фагодент" включался в схему стандартной индивидуальной гигиены дважды в

Таблица 1. Патогены – мишени композиции бактериофагов, входящих в состав профилактического средства "Фагодент"

Тип дыхания/окраска по Граму	Грамположительные бактерии	Грамотрицательные бактерии
Аэробы	Staphylococcus aureus spp.; Streptococcus pyogenes spp.	Pseudomonas aeruginosa spp.; Proteus vulgaris spp.; Enterococcus faecalis.
Анаэробы	Streptococcus mutans; Streptococcus mitis; Streptococcus salivarius; Actinomyces spp.; Actinomycesisraelii.	Aggregatibacter actinomycetemcomitans; Porphyromonas gingivalis; Bacteroides gracilis; Bacteroides forsythus; Prevotella intermedia; Fusobacterium spp.; Treponema denticola; Wolinella spp.; Campylobacter spp.

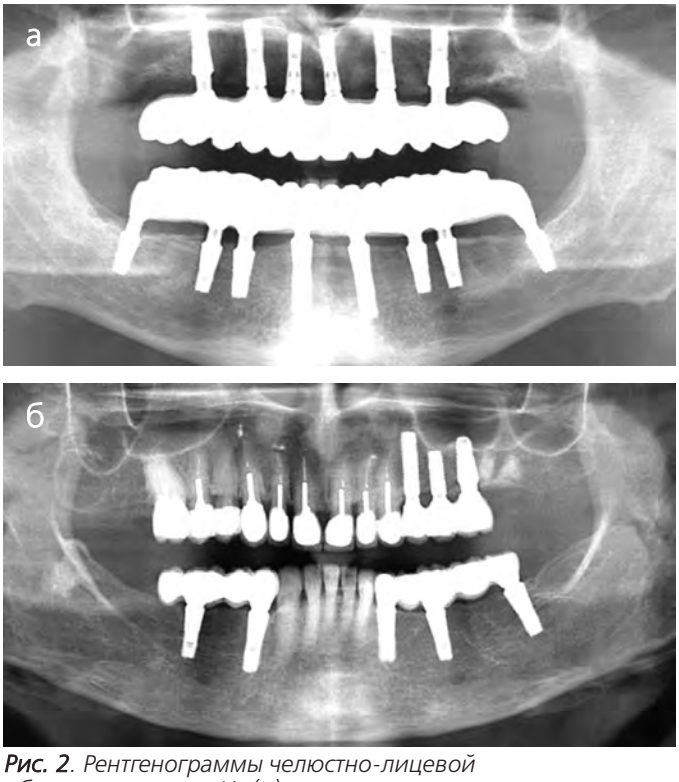

***Рис. 2**. Рентгенограммы челюстно-лицевой области пациентов Ц. (а) и А. (б) из группы ОП и КП*

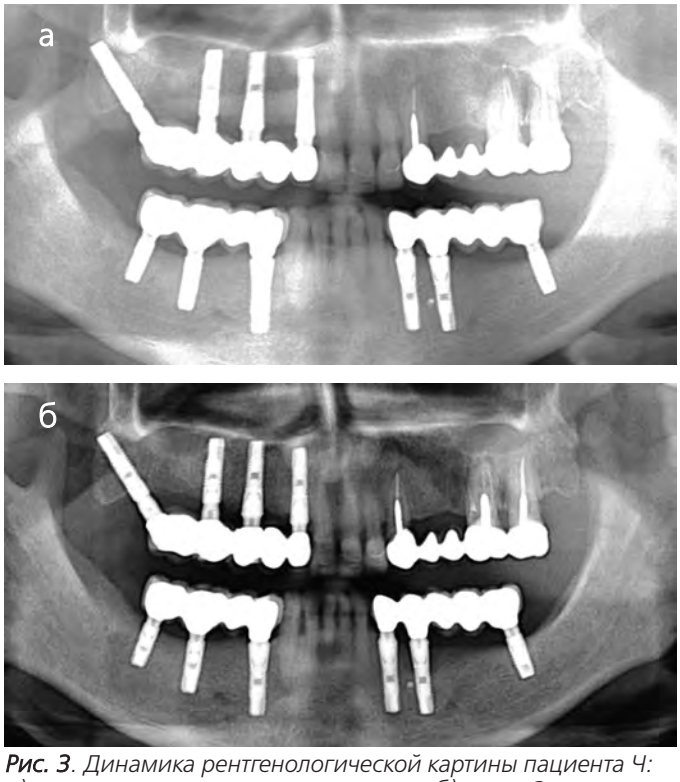

***Рис. 3**. Динамика рентгенологической картины пациента Ч: а) после завершения протезирования; б) через 3 года при профилактическом использовании геля "Фагодент"*

день в группе ОП в виде аппликаций на десну вокруг имплантатов и зубов. Профессиональная гигиена в этой группе проводилась не реже одного раза в год.

Критериями оценки состояния имплантатов, помимо ежегодного рентгенологического обследования, были показатели состояния периимплантатной десны и гигиены рта: ИГР-У (Green, Vermillion); ИГИМ; ИГ (Loe, Silness); Индекс Мюллемана; ПИ (Rassel); ПМА (Parma); Индекс Fuch.

Результаты исследования. При использовании средства на основе бактериофагов "Фагодент" выявлена его профилактическая значимость относительно воспалительных осложнений периимплантатной десны (рис. 3).

В группе ОП при домашнем использовании геля "Фагодент" и в завершение ежегодной профессиональной гигиены развития периимплантита не произошло, а в группе КП при традиционном наблюдении через три года в одном случае развился периимплантит (1,8%).

Мукозит развился в обеих группах, но в более значительной степени в контрольной группе. При использовании геля "Фагодент" при контроле в течение 1, 2, 3 лет мукозит выявлен у 2, 2 и 3 имплантатов (2,2%, 2,2%, 3,4%). В контрольной группе мукозит развивался чаще: 1,2,3 года – у 4, 3, 5 имплантатов (7,2%, 5,4%, 8,9%). Разница между числом мукозитов в основной и контрольной группах при контроле 1, 2, 3 года – 69,4%, 38,9%, 61,8% (рис. 4).

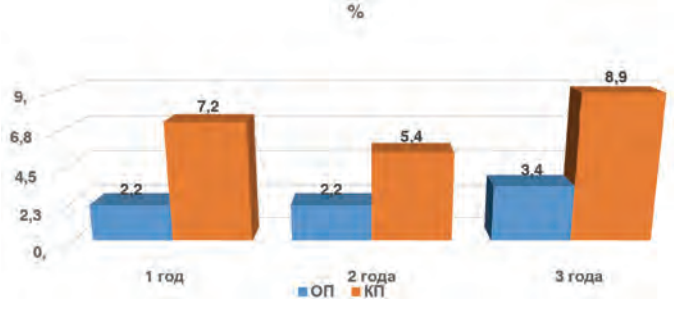

Рис. 4. Сравнение частоты развития мукозита в основной и контрольной группах

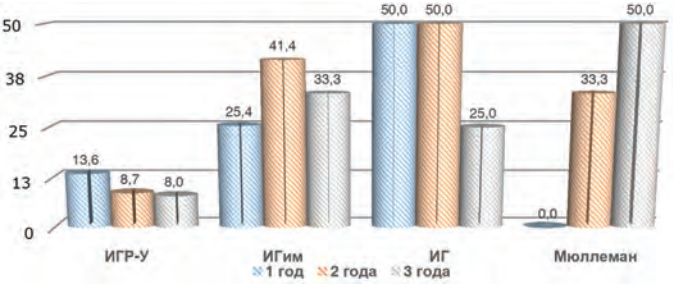

Рис. 5. Разница индексной оценки гигиены рта и состояния периимплантатной десны через 1, 2, 3 года в основной (ОП) и контрольной (КП) группах

Таблица 2. Динамика клинических и индексных показателей периимплантатных тканей при профилактическом использовании геля "Фагодент" (группы ОП и КП)

Показатели	1 год		2 года		3 года	
	ОП	КП	ОП	КП	ОП	КП
Развитие мукозита, %	2,2	7,2	2,2	5,4	3,4	8,9
Развитие периимплантита, %	0	0	0	0	0	1,8
Прогрессирование резорбции костной ткани, %	0	0	0	0	0	1,8
ИГР-У	1,9	2,1	2,1	2,3	2,3	2,5
ИГИМ	1,0	1,3	0,9	1,5	1,0	1,5
ИГ	0,1	0,2	0,2	0,4	0,3	0,4
Индекс Мюллемана	0,1	0,1	0,1	0,3	0,2	0,4

Перед началом ортопедического лечения на имплантатах индекс гигиены рта (ИГР-У) в целом по группам основной и контрольной составлял 2,0±0,2 баллов; при завершении протезирования (на фоне профессиональной гигиены перед протезированием) ИГР-У – 1,7±0,3 и 1,6±0,3; через год во время контрольного осмотра индекс ухудшения в основной группе до 1,9±0,1, в контрольной – 2,1±0,2; через 2 года гигиена соответствовала в основной и контрольной группах 2,1±0,2 и 2,3±0,3; через три года соответственно 2,3±0,3 и 2,5±0,3 (табл. 2). Разница показателя в 1, 2 и 3 года – 13,6%, 8,7%, 8,0% (рис. 5).

Индекс гигиены ИГИМ через 1, 2, 3 года был хуже в контрольной группе, так как в этой группе он соответствовал 1,3±0,3, 1,5±0,2, 1,5±0,2, а в основной при использовании геля "Фагодент" – 1,0±0,1, 0,9±0,1, 1,0±0,2, что меньше в сравнении с группой КП на 25,4%, 41,4%, 33,3%.

Индекс гингивита ИГ до и после завершения протезирования в основной и контрольной группах не определялся, через 1, 2, 3 года его значения при использовании геля "Фагодент" составляли 0,1±0,1, 0,2±0,1, 0,3±0,2; в контрольной группе соответственно 0,2±0,1, 0,4±0,2, 0,4±0,2. Разница в сроках контроля 1, 2, 3 года между группами ОП и КП 50,0%, 50,0%, 25,0%.

До и после ортопедического лечения индекс Мюллемана не определялся, а в сроки контроля 1, 2, 3 года он не превышал 0,1 – 0,2±0,1 в основной группе профилактического наблюдения и увеличивался от 0,1±0,1 в первый год наблюдения до 0,3±0,1 во второй год и 0,4±0,1 в третий год (разница в моменты наблюдения соответственно 0,0%, 33,3%, 50,0%.

Выводы. Проведенное исследование позволяет сделать вывод: гель на основе бактериофагов "Фагодент" обладает профилактическим действием относительно воспалительных осложнений в состоянии периимплантатных тканей и его профилактическое использование в домашних условиях снижает в 2 раза частоту развития воспалительных осложнений в периимплантатной десне на протяжении трех лет наблюдения.

Литература

1. Кулаков А.А., Хамраев Т.К., Каспаров А.С., Амиров А.Р. Использование эрбиевого лазера для устранения осложнений имплантологического лечения // Стоматология. – 2012. – 6. – С. 55–59.
2. Никольский В.Ю., Разумный В.А., Никольская Л.В., Садыкова О.М. Оценка эффективности малой бальнеотерапии в лечении периимплантатного мукозита // Российский вестник дентальной имплантологии. – 2015. – 2 (32). – С. 26–30.
3. Ушаков Р.В., Даутов Х.Р., Царев В.Н., Ушаков А.Р., Дьяконова М.С. Лечение воспалительных осложнений дентальной имплантации с применением препарата "Гиадент". XIX Российский национальный конгресс "Человек и лекарство": сб. материалов. – М., 2012. – С. 223–224.
4. Ber M., Missika P., Dzhovan'oli J-L. Устранение осложнений имплантологического лечения. – М.: Азбука, 2007.
5. Асланов Б.И., Зуева Л.П., Кафтырева Л.А., Бойцов А.Г., Акимкин В.Г., Долгий А.А., Брусина Е.Б., Дроздова О.М. Федеральные клинические (методические) рекомендации. Рациональное применение бактериофагов в лечебной и противоэпидемической практике. – М., 2014.
6. Зурабов А.Ю., Каркищенко Н.Н., Попов Д.В., Жиленков Е.Л., Попова В.М. Создание отечественной коллекции бактериофагов и принципы разработки лечебно-профилактических фаговых препаратов // Биомедицина. – 2012. – 1. – С. 134–138.
7. Drucker V.V., Gorshkova A.S. Bacteriophages and their functioning in the biofilms. The Bulletin of Irkutsk State University. Series "Biology, Ecology", 2012; 5: 3: 8–16.
8. WatsonD. Бактериофаги: биологические аспекты и успехи. – М: Каллисто, 2015

Referenses

1. Kulakov A.A., Khamraev T.K., Kasparov A.S., Amirov A.R. Using an erbium laser to eliminate complications of implant treatment. Stomatologiya, 2012; 6:55–59. (in Rassia)
2. Nikol'skii V.Yu., Razumnyi V.A Nikol'skaya L.V., Sadykova O.M. Evaluation of the effectiveness of small balneotherapy in the treatment of periimplant mucositis. Rossiiskii vestnik dental'noi implantologii, 2015; 2(32): 26–30 (in Rassia)
3. Ushakov R.V., Dautov Kh.R., Tsarev V.N., Ushakov A.R., D'yakonova M.S. Treatment of inflammatory complications of dental implantation with the use of the preparation "Hyident". XIX Rossiiskii natsional'nyi kongress "Chelovek i lekarstvo": sb. materialov. – M., 2012: 223–224.
4. Ber M., Missika P., Dzhovan'oli J-L. Устранение осложнений имплантологического лечения. M: Азбука, 2007 (inRassia)
5. Aslanov B.I., Zueva L.P., Kaftyreva L.A., Boitsov A.G., Akimkin V.G., Dolgii A.A., Brusina E.B., Drozdova O.M. Federal clinical (methodological) recommendations. Rational use of bacteriophages in medical and antiepidemic practices. Moscow., 2014.
6. Zurabov A.Yu., Karkishchenko N.N., Popov D.V., Zhilenkov E.L., Popova V.M. Creation of a domestic collection of bacteriophages and the principles of developing therapeutic-prophylactic phage preparations. Biomeditsina, 2012; 1: 134–138.
7. Drucker V.V., Gorshkova A.S. Bacteriophages and their functioning in the biofilms. The Bulletin of Irkutsk State University. Series "Biology, Ecology", 2012; 5: 3: 8–16.
8. Watson D. Bacteriophages: biological aspects and suc-

Терапевтическая стоматология

Применение современных средств в комплексной терапии воспалительных заболеваний пародонта

Березина Н.В., к.м.н,, доцент кафедры терапевтической, детской стоматологии и ортодонтии КГМА
Силантьева Е.Н., к.м.н., доцент кафедры терапевтической, детской стоматологии и ортодонтии КГМА
Кривонос С.М., к.м.н., доцент кафедры терапевтической, детской стоматологии и ортодонтии КГМА
Казанская государственная медицинская академия

Для переписки:
E-mail: ElenaSilantjeva@mail.ru

Резюме

В статье приведены результаты обследования больных с хроническим катаральным гингивитом и хроническим пародонтитом легкой степени тяжести, получавших в составе комплексного лечения препарат Мирамистин®. Показана эффективность препарата Мирамистин® как средства этиотропной и патогенетической терапии в составе комплексного лечения пациентов с хроническими воспалительными заболеваниями пародонта.

***Ключевые слова**: препарат Мирамистин®, хронический катаральный гингивит, хронический пародонтит легкой степени тяжести, лечение.*

***Для цитирования**: Березина Н.В., Силантьева Е.Н., Кривонос С.М. Применение современных средств в комплексной терапии воспалительных заболеваний пародонта. Стоматология для всех. 2017. – № 2 (79). – С. 26–30.*

Application of modern means and techniques in combination therapy of periodontal inflammatory disease

Berezina N.V., Silantyeva E.N., Krivonos S.M.

Summary

The article presents the diagnostic findings obtained in patients with chronic catarrhal gingivitis and mild chronic periodontitis, who received Miramistin® as part of combined treatment. The efficiency of Miramistin® as a means of etiotropic and pathogenetic therapy in combined treatment of patients with chronic inflammatory periodontal disease is shown

***Keywords**: preparation Miramistin®, chronic catarrhal gingivitis, mild chronic periodontitis, treatment.*

***Citation**: Berezina N.V., Silantyeva E.N., Krivonos S.M. Application of modern means and techniques in combination therapy of periodontal inflammatory disease. Stomatologia dla vseh. 2017; 2 (79): 26–30.*

Среди стоматологических заболеваний поражения пародонта (гингивит, пародонтит) представляют наиболее сложную и актуальную проблему, которая приобретает не только медицинскую, но и социальную значимость [5]. Это обусловлено, прежде всего, широкой распространенностью и интенсивностью поражения этим недугом всех возрастных групп населения нашей страны. По данным ВОЗ, основанным на статистических данных из 53 стран, практически каждый взрослый и более половины детей имеют признаки поражения пародонта. Болезни пародонта занимают 4 место по распространенности, уступая болезням сердечно-сосудистой системы, онкологической патологии, сахарному диабету [3]. У подростков те или иные признаки заболевания пародонта (кровоточивость десен, зубной камень и др.) выявлены почти у 70% обследованных. В старшем возрасте (30–40 лет и более) преобладают выраженные воспалительно-деструктивные изменения пародонтального комплекса с образованием карманов, гноетечением, расшатанностью зубов и их выпадением. Удаление на вид неизмененных зубов вследствие патологии пародонта у взрослых почти в 5 раз превышает потерю зубов при кариесе и его осложнениях. В разных возрастных группах распространенность заболеваний пародонта составляет от 55 до 98% [2].

Социальная значимость патологии пародонта определяется не только распространенностью, но и отрицательным воздействием на организм в целом, низкой эффективностью лечебных манипуляций, длительностью лечения средней и тяжелой стадий развития воспалительных заболеваний пародонта [1, 2].

Тем большую значимость приобретают профилактические мероприятия и лечение ранних стадий заболеваний пародонта.

Эффективность профилактических средств и методов определяется тем, насколько в ходе применения удается устранить причинный фактор или сделать невозможным его влияние. Риск возникновения заболеваний пародонта индивидуален для каждого пациента и подвержен серьезным колебаниям в зависимости от возраста человека.

В результате проведенных исследований в нашей стране и ряде западных стран установлено, что при наличии одного и того же комплекса внешних факторов вероятность возникновения заболеваний пародонта сопоставима с вероятностью возникновения кариеса

МИРАМИСТИН®
для лечения и профилактики

БАКТЕРИЦИДНОЕ ДЕЙСТВИЕ В ОТНОШЕНИИ Г+ И Г- БАКТЕРИЙ, ВКЛЮЧАЯ УСТОЙЧИВЫЕ ГОСПИТАЛЬНЫЕ ШТАММЫ

ПРОТИВОГРИБКОВОЕ ДЕЙСТВИЕ НА ДРОЖЖЕВЫЕ И ДРОЖЖЕПОДОБНЫЕ ГРИБЫ (CANDIDA ALBICANS, CANDIDA TROPICALIS, CANDIDA KRUSEI И Т.Д.), ДЕРМАТОФИТЫ (TRICHOPHYTON VERRUCOSUM, EPIDERMOPHYTON FLOCCOSUM, MICROSPORUM CANIS И Т.Д.), ВКЛЮЧАЯ ФЛОРУ С РЕЗИСТЕНТНОСТЬЮ К ХИМИОТЕРАПЕВТИЧЕСКИМ ПРЕПАРАТАМ

ПРОТИВОВИРУСНОЕ ДЕЙСТВИЕ (ВИРУСЫ ГЕРПЕСА, АДЕНОВИРУСЫ)

НЕ ВСАСЫВАЕТСЯ И НЕ ОБЛАДАЕТ МЕСТНО РАЗДРАЖАЮЩИМ И АЛЛЕРГИЗИРУЮЩИМ ДЕЙСТВИЕМ НА СЛИЗИСТЫЕ ОБОЛОЧКИ И КОЖНЫЕ ПОКРОВЫ

ДЕЙСТВУЕТ ПРОТИВ ХЛАМИДИЙ И ПРОСТЕЙШИХ

ПОВЫШАЕТ ЧУВСТВИТЕЛЬНОСТЬ БАКТЕРИЙ, ГРИБОВ И ПРОСТЕЙШИХ К ДЕЙСТВИЮ АНТИБИОТИКОВ

СТИМУЛИРУЕТ ЭПИТЕЛИЗАЦИЮ И РЕПАРАТИВНЫЕ ПРОЦЕССЫ В РАНЕ, УСКОРЯЕТ ЗАЖИВЛЕНИЕ

ПОКАЗАНИЯ

Стоматология

- *Воспалительные заболевания полости рта: стоматит, гингивит, пародонтит, периодонтит*
- *Обработка корневых каналов и кариозных полостей*
- *Санация полости рта перед лечебными процедурами*

Оториноларингология

- *Гнойно-воспалительные заболевания среднего уха, придаточных пазух носа, гортаноглотки, трахеи в монотерапии и комплексном лечении*
- *Острые и хронические тонзиллиты, фарингиты, ларингиты, синуситы, отиты, в том числе осложненные перфорацией барабанной перепонки*

Хирургия, травматология, комбустиология, челюстно-лицевая хирургия

- *Первичная хирургическая обработка ран*
- *Гнойно-воспалительные процессы мягких тканей и опорно-двигательного аппарата*
- *Трофические язвы, пролежни*
- *Лечение ожогов I-IV степени*

Терапия, педиатрия, пульмонология, фтизиатрия

- *Лечение и профилактика воспалительных заболеваний верхних дыхательных путей*
- *Профилактика и лечение заболеваний вирусной этиологии (грипп, ОРВИ, герпес и др.)*

ПЕРЕД ПРИМЕНЕНИЕМ ПРОКОНСУЛЬТИРУЙТЕСЬ СО СПЕЦИАЛИСТОМ

PN 001926/01 от 13.12.2007.

Производитель – компания «Инфамед», 123056, Москва, а/я 46. Тел./факс: (495) 775-83-21
E-mail: infamed@ infamed.ru, www.miramistin.ru

"ИНФАМЕД" "INFAMED"

зубов [7]. Факторами риска называют те, которые при выполнении определенных условий могут привести к возникновению или осложнению течения конкретного заболевания. Патогенное действие микробных скоплений не вызывает сомнений и проявляется во всех случаях [8].

Очевидно, что наиболее эффективными методами профилактики воспалительных заболеваний пародонта являются индивидуальные. Наиболее действенной является профессиональная гигиена полости рта, включающая местные лечебные вмешательства, обучение правилам гигиены и контроль за их выполнением, поддерживающий постоянную мотивацию пациента [4].

В настоящее время вполне доказанным можно считать, что развитие воспалительного процесса в пародонте обусловлено влиянием микрофлоры. Заболевания пародонта можно рассматривать как локальную хронически персистирующую инфекцию, патогенез которой включает весь комплекс реакций, направленный на элиминацию возбудителей из организма [2, 3. 9].

Существует много лекарственных средств, которыми можно купировать острые и обострившиеся случаи патологического процесса, ингибировать отдельные стадии воспаления. Однако ни одно из них не является абсолютно надежным для полного устранения заболеваний, развивающихся по типу рецидивирующих процессов. Многочисленные исследования показывают, что ни один из существующих методов лечения не является абсолютно эффективным и не дает 100% положительный результат [5, 7].

Тем не менее, современная фармакологическая наука создает все новые и новые препараты, направленные на устранение воспалительных и/или дистрофических заболеваний пародонта. Одним из таковых является оригинальный препарат Мирамистин®, разработанный в рамках программ по "Космической биотехнологии", выпускаемый ООО "Инфамед" (регистрационный номер PN 001926/01 от 13.12.2007 г.) [3].

Препарат Мирамистин® относится к однокомпонентным лекарственным средствам, к группе катионных поверхностно-активных веществ, по химическому составу – бензилдиметил [3- (миристоиламино) пропил] аммония хлорид моногидрат. Обладает широким спектром антимикробного и противовирусного действий, при этом избирательно воздействует на патогенные микроорганизмы, не оказывая отрицательного эффекта на ткани организма человека, повышает чувствительность бактерий, грибов и простейших к действию антибиотиков, усиливает местный иммунитет, ускоряет процессы регенерации [6]. Препарат малотоксичен, не имеет ограничений по возрасту; готов к применению.

Цель исследования – оценка клинической эффективности применения препарата Мирамистин® при лечении хронического катарального гингивита и хронического пародонтита легкой степени тяжести.

Материал и методы исследования. Клиническое изучение препарата Мирамистин® проводилось на кафедре терапевтической, детской стоматологии и ортодонтии ГБОУ ДПО "КГМА Минздрава России" с октября 2013 по октябрь 2015 г. Под наблюдением находился 71 пациент (из них 45 женщин и 26 мужчин) в возрасте от 18 до 35 лет с воспалительными заболеваниями пародонта.

Результаты регистрировались в специально разработанной карте. В медицинских картах обследования пациентов фиксировали жалобы, анамнез, сопутствующие заболевания, местный статус, результаты проводимого лечения.

У всех пациентов клинически оценивались состояние тканей пародонта и уровень гигиенического ухода за полостью рта в динамике. При первичном обследовании определялись интенсивность кариеса по индексу КПУ; гигиеническое состояние полости рта по индексу гигиены Грин-Вермильона (1960), индексу качества гигиены Podshadley, Halley (ИГ PdH, 1964); состояние пародонта оценивалось по индексу кровоточивости десневой бороздки (ИК, ВОЗ, 1980), папилло-маргинально-альвеолярному индексу (PMA, 1972) и пародонтальному индексу ПИ (Russell, 1956) [3]. Оценка состояния пародонта и гигиены полости рта проводилась с применением колор-тестов. Мирамистин® вводился с помощью специализированного ультразвукового аппарата "Стоматон-ММ" ("Метромед", г. Омск), генерирующего низкочастотные волны. Использовался волновод-инструмент "ВИ6" для контактной ультразвуковой обработки десны через лекарственный раствор Мирамистина®.

Терапевтическое лечение воспалительных заболеваний пародонта было основано на применении нехирургических методов, являлось базовым этапом комплексного лечения, было направлено в первую очередь на устранение одного из этиологических факторов болезни – бактериальной биопленки и факторов, обеспечивающих ее аккумуляцию на зубе, и включало: проведение профессиональной гигиены рта; обучение и контроль индивидуальной гигиены рта; удаление над- и поддесневых зубных отложений методом ультразвукового скейлинга, воздушно-абразивное полирование, фторирование; коррекцию и устранение факторов, способствующих поддержанию воспалительных процессов в пародонте, таких как: нависающие края пломб, кариозные полости, клиновидные дефекты; устранение преждевременных контактов – функциональное избирательное пришлифовывание; назначение и/или проведение противомикробной и противовоспалительной терапии. В конце курса лечения имело место окончательное обследование.

Первую группу составили пациенты (22 человека) с диагнозом хронический генерализованный катаральный гингивит. Им был проведен курс импрегнации Мирамистина® через марлевую салфетку в ткани десны волноводом-инструментом "ВИ6" в течение 3 дней.

Вторая группа была контрольной. В нее вошли пациенты (20 человек) с диагнозом хронический генерализованный катаральный гингивит, которым проводилась традиционная терапия с использованием ополаскивателя "Асепта актив" курсом 5 дней.

Ополаскиватель "Асепта актив" – средство комбинированного действия, предназначенное для применения при инфекционно-воспалительных заболеваниях полости рта. Рекомендовалось применение ополаскивателя 2–3 раза в день в течение 5 дней в виде ротовых ванночек в течение 1 минуты, доза определялась мерным стаканчиком.

Контрольный осмотр пациентов этих двух групп проводился на следующий день после обращения, при необходимости осуществлялась коррекция гигиены полости рта. Следующий контрольный осмотр назначался через 3–5 дней после начала лечения.

В третью группу были включены пациенты (15 человек) с диагнозом хронический генерализованный пародонтит легкой степени тяжести. Больным помимо традиционного лечения был проведен курс импрегнации Мирамистина® через марлевую салфетку в ткани десны волноводом-инструментом "ВИ6" в течение 6–8 дней. Контрольное обследование и лечебные мероприятия проводились на второй, пятый и восьмой дни.

Четвертая группа – 14 человек с диагнозом хронический генерализованный пародонтит легкой степени тяжести – также была контрольной. Лечение их было традиционным и сопровождалось терапией с использованием бальзама "Асепта". Контрольное обследование и лечебные мероприятия проводились на второй, пятый и десятый дни.

Бальзам для десен "Асепта" адгезивный обладает комбинированным противомикробным действием. Адгезивная основа, состоящая из пектина и карбоксиметилцеллюлозы, при нанесении на слизистую оболочку набухает и фиксируется на срок от 30 до 90 минут. Таким образом, активные компоненты средства действуют локально и длительно в месте воспаления в полости рта. Бальзам назначался в виде пародонтальных повязок после гигиенического ухода в домашних условиях 2 раза в день в течение 7–10 дней.

Результаты исследования. Исходные показатели интенсивности кариеса укладывались в средние возрастные показатели и во всех группах были сопоставимы, показатели гигиенического состояния, состояния краевого пародонта и их динамика во всех группах соответствовали тяжести клинического диагноза и представлены в таблицах.

Представленные данные свидетельствуют о том, что при использовании Мирамистина® при гингивите наблюдается выраженный лечебный эффект: показа-

Таблица 1. *Динамика показателей у больных 1 группы*

Показатель	1 посещение	2 посещение	Эффект через 3 дня, %
ГИ OHI-S	2,09±0,35	0,70±0,03	66,5
ГИ PdH	1,8±0,16	0,4±0,03	77,8
PMA	39,4±2,1	7,5±0,9	81,0
ИК	1,0±0,01	0,1±0,02	90,0

Таблица 2. *Динамика показателей у больных 2 группы (контрольной)*

Показатель	1 посещение	2 посещение	Эффект через 5 дней, %
ГИ OHI-S	2,33±0,13	1,01±0,05	56,6
ГИ PdH	1,8±0,16	0,4±0,03	77,8
PMA	38,5±3,64	12,6±2,7	67,3
ИК	0,4±0,16	0,1±0,03	75,0

Таблица 3. *Динамика показателей у больных в группе 3*

Показатель	1 посещение	2 посещение через 5 дней	3 посещение через 8 дней	Эффект через 8 дней, %
ГИ OHI-S	2,27±0,14	1,16±0,17	0,14±0,24	93,8
ГИ PdH	1,6±0,11	0,8±0,03	0,2±0,02	98,8
PMA	36,8±8,13	17,1±4,72	1,7±0,34	95,4
ПИ	3,44±0,87	1,74±0,44	0,14±0,07	96,0

Таблица 4. *Динамика показателей у больных в группе 4*

Показатель	1 посещение	2 посещение через 5 дней	3 посещение через 10 дней	Эффект через 10 дней, %
ГИ OHI-S	2,27±0,14	1,18±0,24	0,15±0,24	93,4
ГИ PdH	1,6±0,11	0,7±0,02	0,2±0,02	98,8
PMA	39,8±8,13	21,3±4,72	14,8±1,64	63,0
ПИ	3,73±0,87	2,94±0,44	1,45±0,39	61,1

тель ГИ OHI-S достоверно снизился с 2,09±0,35 в начале исследования до 0,7±0,03 после исследования ($p<0,05$), разница составила 66,5%; индекс PMA достоверно снизился с 39,4±2,1 в начале до 9,5±1,17 после лечения ($p<0,05$), разница составила 75,9%; показатель ИК достоверно снизился с 1,0±0,01 в начале до 0,2±0,03 после лечения ($p<0,05$), эффект составил 80%. Высокая эффективность отмечена в состоянии гигиены апроксимальных поверхностей по индексу ГИ PdH, наблюдалось улучшение на 77,8%.

Во второй группе динамика показателей также была положительной.

Гигиеническое состояние полости рта улучшилось в обеих группах, различие между группами было несущественным. Снижение показателя PMA было более значимым в первой группе ($p<0,05$), индекс кровоточивости существенно уменьшился также в первой группе ($p<0,01$), в которой клиническое улучшение и снижение индексов наблюдалось в более короткие сроки.

Динамика изучавшихся показателей у пациентов третьей группы представлена в таблице 3. Так как признаки воспаления краевого пародонта у большинства пациентов с пародонтитом легкой степени сохранялись к пятому дню наблюдения, лечение было продолжено.

Все пациенты отмечали выраженный противовоспалительный эффект процедур уже в течение первой недели. На восьмой день практически у всех пациентов наблюдалось купирование воспалительных явлений. Трем пациентам, у которых сохранялись участки воспаления, курс лечения был продлен до 10 сеансов.

Динамика изучавшихся показателей у пациентов 4-й группы приведена в таблице 4.

Улучшение состояния пародонта было более значимым у пациентов третьей группы ($p<0,001$ и $p<0,05$). Положительная динамика показателей наблюдалась у пациентов 3-й группы в более короткие сроки.

Курс импрегнации Мирамистина® через марлевую салфетку в ткани десны волноводом-инструментом "ВИ6" способствовал более быстрому снятию воспаления, усиливал терапевтический эффект.

Таким образом, проведенное исследование показывает, что предлагаемый метод импрегнации Мирамистина® в ткани десны повышает эффективность лечения воспалительных заболеваний пародонта и может служить методом выбора ведения пациентов с данной патологией.

Литература

1. Булкина Н.В., Ерокина Н.Л., Поспелов А.Н., Суетенков Д.Е. Комплексное лечение и профилактика заболеваний пародонта: учебно-метод. пособие / Н.В. Булкина, Н.Л. Ерокина, А.Н. Поспелов, Д.Е. Суетенков. – Саратов: Изд-во Саратовского гос. мед. ун-та, 2003. – 90 с.
2. Данилевский Н.Ф. Заболевания пародонта. Атлас / Н.Ф. Данилевский, Е.А. Магид, Н.А. Мухин. – М.: Медицина, 1999. – 328 с.
3. Иванов В.С. Заболевания пародонта. – М.: МИО, 2001. – 300 с.
4. Ковалевский А.М. Комплексное лечение пародонта. – СПб, 1999. – 132 с.
5. Орехова Л.Ю., Кудрявцева Т.В., Чеминава Н.Р. Проблемы стоматологического здоровья у лиц молодого возраста (обзор литературы) / Л.Ю. Орехова, Т.В. Кудрявцева, Н.Р. Чеминава // Пародонтология. – 2014. – № 2. (71). – С. 3–5.
6. Силантьева Е.Н., Березина Н.В., Кривонос С.М. Противовоспалительная и противомикробная терапия в комплексном лечении заболеваний слизистой оболочки полости рта // Стоматология для всех. – 2015. – № 1. – С. 4–8.
7. Armitage G.C. Development of classification system for periodontal diseases and conditions // Ann. Periodontal. – 1999. – № 1. – P. 1–6.
8. Timmerman M.F., Weijden van der G.A. Risk factors for periodontitis // Int. J. Dent. Hyg. – 2006. – N 4 (1). – P. 2–7.
9. William R.C. Periodontal diseases (gingivitis, juvenile periodontitis, adult periodontitis) // Curr. Clin. Top. Infect. Dis. – 2009. – Vol. 13. – P. 146–163.

References

1. Bulkina N., Yerokina N., Pospelov A., Suyetenkov D. The combined treatment and prevention of periodontal disease: study guide / Bulkina N., Yerokina N., Pospelov A., Suyetenkov D. – Publishing house of SSMU, 2003. – 90 p. (in Russian)
2. Danilevskiy N. Periodontal disease. Atlas / Danilevskiy N., Magid E., Mukhin N. – Moscow.: Medicine, 1999. – 328 p. (in Russian)
3. Ivanov V. Periodontal disease. – Moscow.: MIO, 2001. – 300 p.
4. Kovalevskiy A. Combination therapy in periodontal disease. – St. Petersburg, 1999. – 132 p. (in Russian)
5. Orekhova L., Kudryavtseva T., Cheminava N. Dental health problems in young people (literature review) / Orekhova L., Kudryavtseva T., Cheminava N. // Periodontics. – 2014. – № 2. (71). – P. 3–5. (in Russian)
6. Silantyeva E., Berezina N., Krivonos S. Anti-inflammatory and antimicrobial therapy in the combination treatment of oral mucosa diseases // Dentistry For All. – 2015. – № 1. – P. 4–8. (in Russian)
7. Armitage G.C. Development of classification system for periodontal diseases and conditions // Ann. Periodontal. – 1999. – № 1. – P. 1–6.
8. Timmerman M.F., Weijden van der G.A. Risk factors for periodontitis // Int. J. Dent. Hyg. – 2006. – N 4 (1). – P. 2–7.
9. William R.C. Periodontal diseases (gingivitis, juvenile periodontitis, adult periodontitis) // Curr. Clin. Top. Infect. Dis. – 2009. – Vol. 13. – P. 146–163.

Роль антисептических средств в лечении острого герпетического стоматита у детей

Тидген К.В., аспирант кафедры стоматологии детского возраста Казанского государственного медицинского университета

Для переписки:
420012, г. Казань,
ул. Бутлерова, 49
E-mail: TinaTi_87@mail.ru

Резюме

В статье рассмотрены проблемы оптимизации применения терапии при лечении острого герпетического стоматита у детей как наиболее часто встречающегося заболевания вирусной этиологии. На основании литературных данных и собственного исследования рекомендован комплексный подход, включающий общее и местное лечение и позволяющий сократить сроки лечения, уменьшить степень тяжести данного заболевания и в более короткие сроки восстановить нормальный иммунитет. Обращено внимание на необходимость использования антисептических средств в плане местного лечения как одного из ключевых моментов в предупреждении осложнений.

***Ключевые слова**: острый герпетический стоматит, антисептические препараты.*

***Для цитирования**: Тидген К.В. Роль антисептических средств в лечении острого герпетического стоматита у детей. Стоматология для всех. – 2017. – № 2 (79). – С. 31–33.*

The role of antiseptic agents in the treatment of acute herpetic stomatitis in children

Tidgen K.V.

Summary

The article considers the problems of optimizing the use of therapy in the treatment of acute herpetic stomatitis in children as the most common disease of viral etiology. Based on the data published in literature and on own research, a comprehensive approach is recommended that includes general and local treatment and allows to reduce treatment duration of, the severity of the disease and, in a shorter period, restore the normal immunity.

Attention is drawn to the importance of the use of antiseptic drugs as part of local treatment as one of the key moments in preventing complications.

***Keywords**: acute herpetic stomatitis, antiseptic preparations.*

***For citation**: Tidgen K.V. The role of antiseptic agents in the treatment of acute herpetic stomatitis in children. Stomatologia dla vseh. 2017; 2 (79): 31–33.*

В настоящее время одним из наиболее частых заболеваний в детском возрасте является герпетическая инфекция с проявлениями в полости рта [1]. Многочисленными исследованиями показано, что вирусами простого герпеса инфицировано 65–90% взрослого и детского населения планеты, причем первичное инфицирование произошло в детстве [3, 6, 7]. Инфицированность вирусом простого герпеса 6 типа уже на первом году жизни достигает 80%, к 1,5 годам – почти 100% [5]. Инфицированность вирусом простого герпеса 7 типа детей наблюдается в более старшем возрасте [4].

Заболевания, вызываемые вирусами семейства Herpesviridae, принадлежат к числу социально значимых, что определяется не только широким распространением герпесвирусной инфекции, но и разнообразием ее клинических проявлений. В последние десятилетия в России и за рубежом не ослабевает интерес к вирусам простого герпеса.

Исследованиями многих авторов доказано, что острый герпетический стоматит относится к одному из клинических проявлений первичной герпетической инфекции. Отечественные и зарубежные исследования свидетельствуют о широкой распространенности этой инфекции среди детей и значительной ее роли в патогенезе тяжелых клинических состояний острого герпетического стоматита у детей раннего возраста. В ряде исследований [2] отмечено, что на острый герпетический стоматит приходится более 80% всех заболеваний слизистой оболочки полости рта у детей.

В связи с ростом числа пациентов с острым герпетическим стоматитом, частыми рецидивами заболевания, высокой частотой осложнений, невысокими результатами существующих методов лечения данной патологии актуальным является поиск новых подходов к комплексному лечению.

Целью нашего **исследования** было определение оптимальной группы антисептических средств в схеме

лечения герпетических инфекций для предупреждения осложнений этих заболеваний.

Одна из задач исследования заключалась в проведении анализа эффективности лечения острого герпетического стоматита с использованием комбинаций антисептических средств мирамистина и хлоргексидина биглюконата, мирамистина и перекиси водорода, хлоргексидина биглюконата и перекиси водорода в динамике клинического наблюдения. Также задачей было разработать практические рекомендации по рациональному использованию антисептических средств, используемых в детских отделениях стоматологических поликлиник.

Применение разработанного методического подхода позволит рационализировать выбор антисептических средств, применяемых в детской практике. Применяемый подход при лечении острого герпетического стоматита у детей рассматривает значимость рационального выбора антисептического средства как одного из факторов, влияющих на предупреждение осложнений при заболеваниях слизистых оболочек полости рта. Адекватный выбор антисептических средств при лечении острого герпетического стоматита позволяет не только сократить сроки лечения пациентов, но и уменьшить количество осложнений во время течения заболевания.

Материалы и методы. В нашем исследовании приняли участие 128 пациентов детского возраста (от 1 месяца до 18 лет), страдающих острым герпетическим стоматитом. Нами были сформированы несколько групп исследования и группа контроля в соответствии с применяемыми при лечении антисептическими средствами. В свою очередь антисептические средства были объединены в группы в соответствии с классом химических соединений, к которым они относятся.

Среди всех групп антисептических средств нами были выбраны лишь те, которые рекомендованы для применения в детской стоматологии, а именно группа галоидов, окислителей, детергентов, а также производные нитрофуранового ряда.

Результаты и обсуждение. Нами установлено, что частота осложнений, рецидивов, а также сроки лечения зависят от применяемого лечения. Группой контроля представлены антисептические средства, применяемые по стандарту в стоматологической поликлинике – перекись водорода и раствор фурацилина.

Частота осложнений в полости рта при этом составила 75,0±7,6%. Одной из исследуемых групп была группа, в которой применялась комбинация раствора хлоргексидина биглюконата и мирамистина, группа I. В данной группе этот показатель был равен 46,9±8,7%. При сравнении результатов лечения острого герпетического стоматита изучаемыми комбинациями антисептических средств с результатами, полученными при стандартном лечении, нами было обнаружено статистически значимое снижение частоты осложнений в

Таблица 1. Распределение пациентов в исследуемых группах по частоте развития осложнений в ротовой полости

Группа пациентов	Всего пациентов, чел.	Частота осложнений в полости рта		x2*	p
		абс., чел.	%		
I	32	15	46,9±8,7	5,32	<0,05
II	32	16	50,0±9,0	4,27	<0,05
III	32	16	50,0±9,0	4,27	<0,05
IV	32	24	75,0±9,0	–	–

* – при сравнении с IV (контрольной) группой

Таблица 2. Распределение пациентов в исследуемых группах по частоте развития осложнений герпетического стоматита на коже лица

Группа пациентов	Всего пациентов, чел.	Частота осложнений в полости рта		x2*	p
		абс., чел.	%		
I	32	5	15,6±6,5	3	>0,05
II	32	7	21,9±7,4	1,24	>0,05
III	32	9	28,1±8,1	0,21	>0,05
IV	32	11	34,4±8,5	–	–

* – при сравнении с IV (контрольной) группой

ротовой полости во всех исследуемых нами группах, подтверждаемое значениями критерия x2 Пирсона ($p<0,05$) (табл. 1.).

Не менее важным показателем, характеризующим качество лечения пациентов с острым герпетическим стоматитом, является наличие осложнений на коже. В результате проведенной работы нельзя не отметить тенденцию к снижению частоты осложнений на коже при использовании исследуемых антисептических средств по сравнению с результатами стандартного лечения (табл. 2).

Так, например, в группе комбинаций раствора хлоргексидина биглюконата и мирамистина количество осложнений составило 15,6±6,5, в группе контроля 34,4±8,5 соответственно. При попарном сравнении первой, второй и третьей групп с контрольной нами не было получено статистически значимых различий ($p<0,05$).

Также нами было проведено сравнение полных сроков лечения до момента устранения всех клинических симптомов заболевания. При сопоставлении показателей методом однофакторного дисперсионного анализа значение коэффициента F Фишера, равное 5,92, свидетельствует о наличии статистически значимых различий между сравниваемыми группами ($p<0,01$). Согласно рассчитанным значениям критерия Тьюки, существенные различия при сравнении с контрольной группой отмечаются для I группы ($p<0,01$).

С целью оценки динамики состояния ротовой полости при остром герпетическом стоматите в зависимости от применяемого лечения, нами были проанализированы средние значения стоматологических индексов на третий и пятый дни лечения.

Выводы. Результаты исследования подтвердили важность выбора антисептического средства в схеме лечения острого герпетического стоматита. Использование комбинации хлоргексидина биглюконата и мирамистина показало высокую эффективность и позволило снизить частоту осложнений при лечении острого герпетического стоматита.

Все из исследуемых нами комбинаций антисептических средств показали себя более эффективными по сравнению со стандартной методикой в части снижения сроков нормализации температуры и всего периода лечения острого герпетического стоматита у детей, сокращения частоты осложнений в ротовой полости и на коже, а также достижения меньших значений стоматологических индексов.

Результаты исследования позволят разработать практические рекомендации для проведения комплексного лечения острого герпетического стоматита.

Литература

1. Анисимова И.В. Клиника, диагностика и лечение заболеваний слизистой оболочки полости рта / И.В. Анисимова, В.Б. Недосеко, Л.М. Ломиашвили. – М.: Медкнига, 2008. – 194 с.
2. Елизарова В.М. Новые препараты в лечении острого герпетического стоматита у детей / В.М. Елизарова, Л. Дроботько, С. Страхова // Справочник педиатра. – 2005. – № 2. – С. 33–35.
3. Исаков В.А. Герпесвирусная инфекция: рук-во для врачей / В.А. Исаков, С.Б. Рыбалкин, М.Г. Романцов. – СПб., 2006.– 95 с.
4. Исаков В.А. Герпесвирусные инфекции человека: руководство для врачей / В.А. Исаков, Е.И. Архипова, Д.В. Исаков. – Спб.: СпецЛит, 2006.– 303 с.
5. Клинико-лабораторные особенности герпесвирусной инфекции 6 типа у иммунокомпрометированных детей, наблюдающихся в детской поликлинике / И.И. Львова, А.В. Дерюшева, Н.С. Леготина, Е.В. Сидор // Эпидемиология и инфекционные болезни. – 2013.– № 4.– С. 35–39.
6. Сиразитдинова В.Ф. Герпесвирусная инфекция у детей / В.Ф. Сиразитдинова, Г.А. Дмитриев, А.М. Маннаннов // Клиническая дерматология и венерология. – 2012.– № 6. – С. 10–15.
7. Herpes Simplex Virus Down-Regulates Secretory Leukocyte Protease Inhibitor: A Novel Immune Evasion Mechanism / E. Fakioglu, S.S. Wilson, P.M. Mesquita, E.J. Hazrati // Virol. – 2008. – № 1. – P. 231–239.

References

1. Clinical manifestations, diagnosis and treatment of oral diseases / I. Anisimova, V. Nedoseko, L. Lomiashvili, Moscow. Medkniga, 2008. – P. 194. (in Russian)
2. New medications in treatment of acute herpetic stomatitis in children / V. Elizarova, L. Drobotko, S. Strakhova // Manual for Pediatrists. – 2005. – № 2. – P. 33–35. (in Russian)
3. Human herpesvirus infections: Manual for Doctors / V. Isakov, S. Rybalkin, M. Romantsov. – St. Petersburg, 2006. – P. 95. (in Russian)
4. Human herpesvirus infections: Manual for Doctors / V. Isakov, E. Arkhipova, D. Isakov. – St. Petersburg: SpetsLit, 2006. – P. 303. (in Russian)
5. Clinical and laboratory features of herpesvirus 6 infection in immunocompromised children followed up in children's outpatients / I. Lvova, A. Deryusheva, N. Legotina, E. Sidor // Epidemiology and infectious diseases. – 2013. – № 4. – P. 35–39. (in Russian)
6. Herpesvirus infection in children / V. Sirazitdinova, G. Dmitriev, A. Mannannov // Clinical dermatology and venerology. – 2012. – № 6. – P. 10–15. (in Russian)
7. Herpes Simplex Virus Down-Regulates Secretory Leukocyte Protease Inhibitor: A Novel Immune Evasion Mechanism / E. Fakioglu, S.S. Wilson, P.M. Mesquita, E.J. Hazrati // Virol. – 2008. – № 1. – P. 231–239.

Терапевтическая стоматология

Частота встречаемости кровоточивости десны у пациентов на антикоагулянтной терапии

Кайгородов В.А., аспирант кафедры ортопедической стоматологии и ортодонтии ФГБОУ ВО ЮУГМУ Минздрава России

Нуриева Н.С., д.м.н., профессор кафедры ортопедической стоматологии и ортодонтии ФГБОУ ВО ЮУГМУ Минздрава России

Южно-уральский государственный медицинский университет, г. Челябинск

Для переписки:
454092, г. Челябинск, ул. Воровского, 64
Тел.: +7 (351) 262-72-82
E-mail: blacknightl89006@gmail.com

Резюме

В статье приводятся результаты исследования встречаемости кровоточивости десны 45 пациентов на антикоагулянтной терапии. Рассмотрены основные группы антикоагулянтов, применяемые в настоящее время в России. Выявлена зависимость интенсивности кровоточивости от типа принимаемого антикоагулянта.

***Ключевые слова**: антикоагулянтная терапия, варфарин, новые оральные антикоагулянты, кровоточивость десны, стоматология.*

***Для цитирования**: Кайгородов В.А., Нуриева Н.С. Частота встречаемости кровоточивости десны у пациентов на антикоагулянтной терапии. Стоматология для всех. – 2017. – № 2 (79). – С. 34–36.*

The incidence of gingival bleeding in patients receiving anticoagulant therapy

Kaigorodov V.A., Nurieva N.S.

Summary

The article brings about the incidence of gingival bleeding in 45 patients receiving anticoagulant therapy. It also highlights the issue of impaired patients motivation regarding the oral health.

The association between gingival bleeding intensity and the type of anticoagulant taken is determined.

***Keywords:** anticoagulating therapy, Warfarin, new oral anticoagulants, gingival bleeding, stomatology.*

***For citation**: Kaigorodov V.A., Nurieva N.S. The incidence of gingival bleeding in patients receiving anticoagulant therapy. Stomatologia dla vseh. 2017; 2 (79): 34–36.*

Разнообразие причин, вызывающих нарушение свертывающей системы крови, достаточно велико. В России на сегодняшний день данная проблема часто является следствием сердечно-сосудистых заболеваний и методов их лечения: фибрилляция предсердий, постоперационный период после протезирования клапанов при приобретенных пороках сердца [4]. Выражается это в высоком риске тромбоза, связанного с системной гиперкоагуляцией, замедлением и нарушением кровотока, что представляет смертельную опасность для пациента [6].

Для предупреждения тромбообразования в клапанах и сосудах проводится системная антикоагулянтная терапия с целью достижения необходимой гипокоагуляции. Для этого применяют лекарственные препараты – антикоагулянты [5]. Антикоагулянты на сегодняшний день можно разделить на две большие группы:

1. Непрямые антикоагулянты: гепарин, варфарин.
2. Новые оральные антикоагулянты: дабигатран, апиксабан, ривароксабан.

Самым распространенным препаратом является варфарин, блокирующий в печени синтез витамин-К-зависимых факторов свертываемости крови – II, VII, IX и X и имеющий пролонгированный эффект – около 36 часов. Препарат требует контроля международного нормализированного отношения – МНО. Кроме того, одним из побочных эффектов применения препарата является чрезмерная гипокоагуляция [2], проявляющаяся развитием кровотечений, в частности кровоточивостью десны разной степени интенсивности, что вызывает сложности при планировании и осуществлении стоматологических вмешательств.

Альтернативой варфарину являются группа препаратов, объединенных под общим названием: новые оральные антикоагулянты (НОАК [3]. В России в настоящее время доступны к использованию 3 препарата: дабигатран – прямой ингибитор тромбина, ривароксабан и апиксабан – ингибиторы активной формы

фактора X (фактор Xa). Новые оральные антикоагулянты лишены основных недостатков варфарина и имеют некоторые преимущества: сравнимая эффективность с варфарином и улучшенная безопасность, отсутствие необходимости контроля МНО и фиксированная доза препаратов [7, 8]. Однако, для некоторых специалистов преимущества приобретают негативный характер, так как без постоянного контроля за свертывающей системой крови посредством лабораторных тестов теряется возможность оценки объективной эффективности препарата или концентрации его в крови; также данные препараты противопоказаны при заболеваниях почек [1].

Целью данного **исследования** было выявление частоты встречаемости кровоточивости десны у пациентов на антикоагулянтной терапии.

Материалы и методы исследования. Было обследовано 45 пациентов (15 мужчин, 30 женщин) в возрасте от 46 до 72 лет на классической антикоагулянтной терапии с варфарином под контролем МНО (30 человек) и на антикоагулянтной терапии с использованием новых оральных антикоагулянтов (15 человек).

Исследование проводилось на базе Федерального центра сердечно-сосудистой хирургии г. Челябинска.

Для расчета статистики использовали программы: Microsoft Excel 2010, IBMSPSSStatistics 20. Данные обзора литературы получены с электронных ресурсов: eLIBRARY, PubMed.

Результаты исследования. Обращаемость по поводу кровоточивости десны к специалисту составила всего 13, 33% от общего количества пациентов (рис. 1). Большинство списывают происходящее на побочные эффекты препарата и не обращаются к специалисту, что подтверждает снижение мотивации заботы о состоянии здоровья собственной полости рта.

При оценке интенсивности кровоточивости десны была использована классификация по Мюллеману, как наиболее удобная при клиническом осмотре (рис. 2). На 1-ю и 2-ю степень кровоточивости приходится по 26,7% обследованных, на 3-ю степень – 13,3%. 33,33% обследованных не имели каких-либо клинических признаков кровоточивости десны на момент обследования и никогда не обращались с данной проблемой к стоматологу.

Диаграмма Тьюки (BoxPlot) показывает зависимость степени кровоточивости десны от типа принимаемого антикоагулянта (рис. 3). Таким образом, риск развития кровоточивости значительно выше у пациентов, принимающих варфарин, тогда как у пациентов на антикоагулянтной терапии с препаратами нового поколения такой риск неизменно стремится к нулю, согласно медианам p=0,013, U Манна-Уиттни.

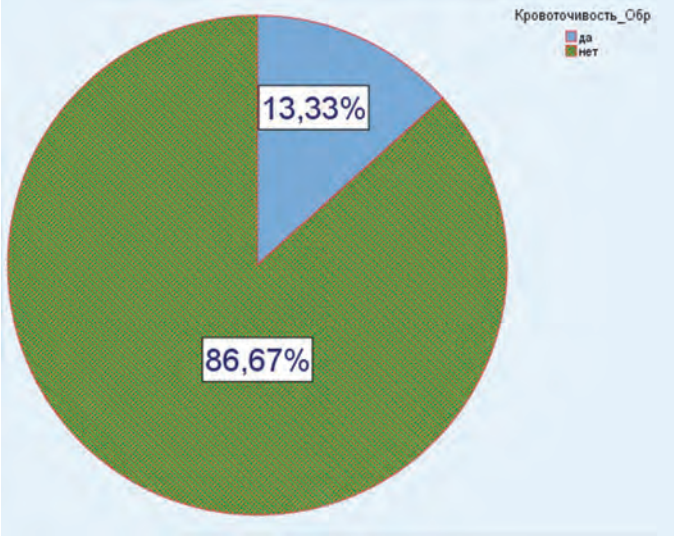

Рис. 1. Обращаемость к стоматологам по поводу кровоточивости десны

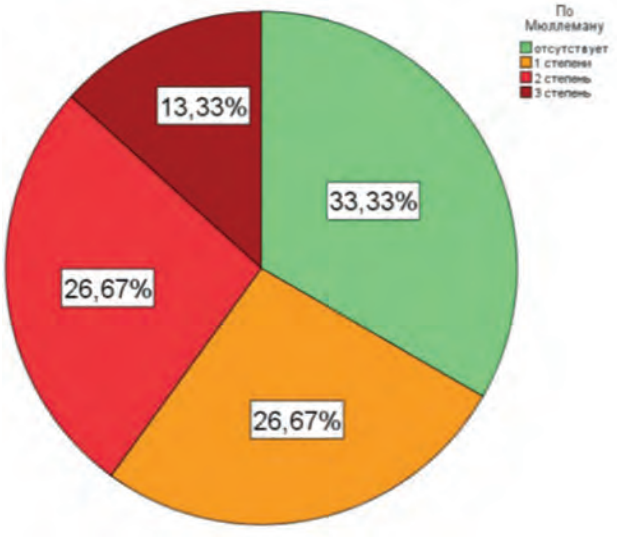

Рис. 2. Степень кровоточивости по Мюллеману

Пол и возраст пациента не влияют на степень кровоточивости десны (p=0,768, U Манна-Уиттни).

Выводы. У пациентов на антикоагулянтной терапии выявляется кровоточивость десны различной интенсивности. При использовании антикоагулянтов нового поколения – дабигатран, апиксабан, ривароксабан – риск возникновения кровотечения минимален. Однако варфарин остается препаратом выбора, вследствие высокой цены и ряда противопоказаний вышеупомянутой группы антикоагулянтов.

К факторам, влияющим на кровоточивость, следует отнести также гигиеническое состояние полости рта пациента и наличие несъемных ортопедических конструкций. Данный вопрос будет исследоваться в дальнейшем.

Литература

1. Бокерия О.Л. Откажемся ли мы от варфарина? (обзорная статья) / О.Л. Бокерия, Т.И. Копалиани // Анналы аритмологии. – 2016. – № 2 (13). – С. 87–95.
2. Гельцер И.В. Особенности действия пероральных антикоагулянтов / Смирнова О.А., Матвиенко О.Ю. и др. // Сердце: журнал для практикующих врачей. – 2015. – № 14 (3). – С. 154–157.
3. Дьяков И.Н. Новые оральные антикоагулянты – место на отечественном фармацевтическом рынке // Ремедиум. Журнал о российском рынке лекарств и медицинской технике. – 2014. – № 11. – С. 42–43.
4. Потолова И.Л. Влияние гендерных особенностей на частоту назначения препаратов, использующихся при сердечно-сосудистых заболеваниях, у больных с фибрилляцией предсердий в Курской области. / И.Л. Потолова, С.В. Поветкин // Возраст-ассоциированные и гендерные особенности здоровья и болезни: сб. мат. конф. – Курск, 2016. – С. 511–518.
5. Суджаева О.А. Антикоагулянтная терапия при мерцательной аритмии и пороках клапанов сердца // Кардиология в Беларуси. – 2009. – № 3 (04). – С. 74–88.
6. Шумаков Д.В. Кровотечения и тромбоэмболии при имплантации систем механической поддержки кровообращения: частота, причины, диагностика, лечение и профилактика / Шумаков Д.В., Трухманов С.Б., Толпекин В.Е. и др. // Вестник трансплантологии и искусственных органов. – 2008. – № 2 (10). – С. 64–72.
7. Curto A., Albaladejo A. Implications of apixaban for dental treatments. J ClinExpDent. 2016 Dec; 8(5): e611–e614.
8. Sunkara T. et al.: Perioperative Management of Direct Oral Anticoagulants (DOACs): A Systemic Review. HealthServInsights. 2016; 9(Suppl 1): 25–36.

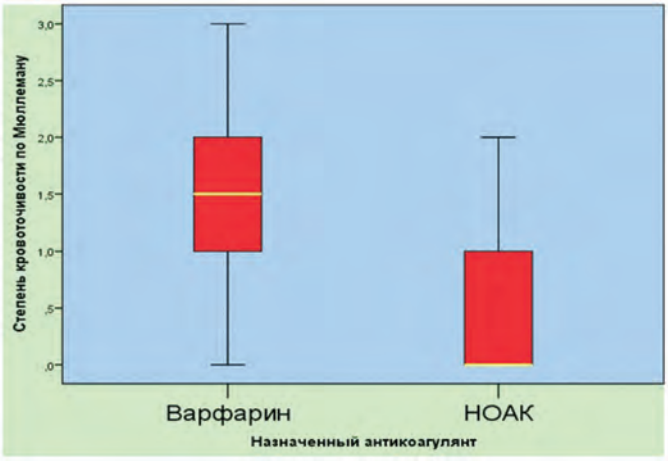

Рис. 3. Зависимость степени кровоточивости десны от принимаемого антикоагулянта

References

1. Bokeriya O. Will we refuse warfarin? (Review article) / O. Bokeriya, T. Kopaliani. // Annals of arrhythmology. – 2016. – № 2 (13). – P. 87–95. (in Russian)
2. Geltser I. Oral anticoagulants and their action / O. Smirnova, O. Matviyenko et al. // The Hearth: Journal for Clinicians. – 2015. – № 14 (3). P. 154–157. (in Russian)
3. Dyakov I. New oral anticoagulants – their position in the domestic pharmaceutical market // Remedium. The Journal of the Russian drug- and medical equipment market. – 2014. – № 11. – P. 42–43. (in Russian)
4. Potolova I. The impact of gender-specific features on administration of cardiovascular medications in patients with atrial fibrillation (Kursk region) / I. Potolova, S. Povetkin // Age-associated and gender-specific features of health and disease: coll. of conference materials. – Kursk, 2016. – P. 511–518. (in Russian)
5. Sudzhayeva O. Anticoagulant therapy with atrial fibrillation and valvular heart disease // Cardiology in Belarus. – 2009. – № 3 (04). – P. 74–88. (in Russian)
6. Shumakov D. Bleeding and thromboembolism during implantation of the of blood circulation mechanical support systems: frequency, causes, diagnosis, treatment and prevention / D. Shumakov, S. Trukhmanov, V. Tolpekin et al. // Journal of Transplantology and Artificial Organs. – 2008. – № 2 (10). – P. 64–72. (in Russian)
7. Curto A., Albaladejo A. Implications of apixaban for dental treatments. J ClinExpDent. 2016 Dec; 8(5): e611–e614.
8. Sunkara T. et al.: Perioperative Management of Direct Oral Anticoagulants (DOACs): A Systemic Review. HealthServInsights. 2016; 9(Suppl 1): 25–36.

Valencia 02

85000 руб

PHARMA-DENTAL.RU
+7 495 645 20 47

Одним из крупнейших производителей стоматологического оборудования является компания Runyes. Компания уже на протяжении нескольких лет является лидером азиатского региона в производстве стерилизационного оборудования для стоматологии. Всегда в наличии большой выбор. Любые возникшие у вас вопросы можно задать специалисту по контактному телефону или получить контакты на свой телефон, распознав qr-код.

Терапевтическая стоматология

Применение лекарственных растений для комплексного лечения и профилактики воспалительных заболеваний пародонта

Флейшер Г.М., врач-консультант, ГУЗ "Областная стоматологическая поликлиника – Стоматологический центр", г. Липецк

Для переписки:
Тел.: +7 (4742) 39-86-54
E-mail: drfleicher@mail.ru

Резюме

В статье рассмотрены аспекты применения лекарственных растений для комплексного лечения и профилактики воспалительных заболеваний пародонта. Представлены характеристики растительных препаратов, оказываемого ими действия, преимущества использования фитотерапии в лечении стоматологических заболеваний, условия эффективности их применения.

***Ключевые слова**: фитотерапия, стоматология, лекарственные растения, воспалительные заболевания пародонта, население.*

Для цитирования: Флейшер Г.М. Применение лекарственных растений для комплексного лечения и профилактики воспалительных заболеваний пародонта. Стоматология для всех. – № 2 (79). – С. 38–39.

Application of medicinal plants for the integrated treatment and prevention of inflammatory periodontal disease

Fleicher G.M.

Summary

This article discusses the use of medicinal plants for the integrated treatment and prevention of inflammatory periodontal disease.

***Keywords**: phytotherapy, dentistry, medicinal plants, inflammatory periodontal diseases, population.*

***For citation**: Fleicher G.M. Application of medicinal plants for the integrated treatment and prevention of inflammatory periodontal disease. Stomatologia dla vseh. 2017; 2 (79): 38–39.*

В структуре пародонтальных патологических процессов преобладают воспалительные заболевания – гингивит и пародонтит. Эти заболевания склонны к переходу в хронические формы и прогрессированию, ведут к утрате основных функций пародонта и зубочелюстной системы в целом, неблагоприятно влияют на функцию пищеварения, психоэмоциональную сферу, снижают резистентность организма к действию различных негативных факторов и приводят к его сенсибилизации и интоксикации.

У значительного числа больных с воспалительными заболеваниями пародонта выявляются аллергические заболевания и другие сопутствующие патологические процессы, резко ограничивающие возможность использования апробированных методик. Вследствие этого все больший интерес представляют препараты растительного происхождения, которые действуют мягче, чем синтетические, оказывают болеутоляющее, противовоспалительное, антимикробное, кровоостанавливающее, репаративное действие, а также влияют на обменные процессы и повышают защитные свойства организма.

Главным преимуществом лекарственных препаратов на основе растительного сырья является их малая токсичность и возможность длительного применения без существенных побочных явлений. Эффективное лечебное действие фитотерапия оказывает в составе поддерживающей и курсовой терапии, а также при первичной и вторичной профилактике многих заболеваний.

Врачебные наблюдения показывают, что фитотерапия высокоэффективна, безвредна, редко вызывает побочные эффекты и аллергические реакции. Поскольку в состав растений входят биологически активные вещества, такие как витамины, фитогормоны, фитонциды, алкалоиды, хлорофиллы, микроэлементы, эфирные и жирные масла, они оказывают влияние на обменные процессы, повышают защитные свойства, нормализуют гомеостаз. Следует отметить, что по эффективности противомикробного и дезодорирующего воздействия некоторые из фитопрепаратов не уступают синтетическим средствам.

Выбор лекарственных препаратов при лечении заболеваний пародонта зависит от степени выраженности воспалительного процесса, отечности, кровоточивости, наличия дефектов эпителия, стадии процесса и деструктивных нарушений.

Препараты из растений обладают определенными особенностями. Они отличаются сложностью химического состава, свойственного растениям и, следовательно, многообразием биологического действия, влияют не на один, а на несколько рецепторов. Не случайно одно и то же растение можно использовать при различных заболеваниях, оно может проявлять и патогенетическое, и симптоматическое, и иммуностимулирующее действие. Эта активность распространяется на нормализацию функциональных расстройств органов, процессов обмена веществ. Действие фитопрепаратов проявляется не сиюминутным эффектом, а как результат длительного применения, что и определяет специфику и ценность этих средств. Наступивший терапевтический эффект от применения природных компонентов более стойкий и длительный. Список растений, обладающих необходимыми для использования в фитотерапии свойствами, включает:

– Растения с выраженной антимикробной активностью – это чаще всего растения-эфироносы, имеющие в составе терпеноидные и фенольные соединения: чабрец, гвоздика, эвкалипт, роза, лавр, герань, сосна и др.

– Растения "вяжущие": верблюжья колючка, дуб, бадьян, зверобой, сумах, черемуха и др.

– Растения-витаминоносы: облепиха, шиповник, черная

смородина, рябина, хурма и многие другие.

– Кровоостанавливающие растения: крапива, кровохлебка, пастушья сумка, водяной перец и др.

– Растения, обладающие регенерирующими, заживляющими свойствами: верблюжья колючка, девясил, зверобой, подорожник и др.

– Растения с противовоспалительным действием: девясил, зверобой, лопух, ромашка, череда, эвкалипт.

Особое место в стоматологической фитотерапии занимают растения с антиоксидантной активностью. Растения-антиоксиданты – это те растения, которые содержат наибольшее количество классических антиоксидантов (витамин А и его предшественники – каротиноиды, витамин Е, витамин С, биофлавоноиды, антоцианы): облепиха, клюква, малина, виноградные семена, черника, голубика, кишмиш, рябина, куркума, зеленый и вообще листовой чай, какао, арония и другие.

В стоматологической практике с большой эффективностью применяются следующие фармакопейные препараты на основе растительного сырья: мараславин, сангвиритрин (линимент, спиртовые и водные растворы), новоиманин, хлорфиллипт и др.

Способы применения биокомпозитов для комплексного лечения и профилактики воспалительных заболеваний пародонта могут быть самые разные:

– в виде полосканий ротовой полости – спиртовые настойки в разбавленном виде;

– в виде аппликантов – обычно это турунды, пропитанные средством;

– полиуглеводная пластинка, импрегнированная приготовленным средством;

– в виде нанесения средства на зубную щетку при чистке зубов;

– в виде шприцеваний патологических десневых карманов разработанным средством, применение полиуглеводных ламелей и др.

Исходя из патогенетической сущности воспалительных заболеваний пародонта и с учетом вариантов течения патологического процесса, практически у каждого больного лечение должно носить комплексный характер. В этот комплекс входят местные и общие терапевтические приемы с применением лекарственных средств, хирургическое и ортопедическое лечение. В зависимости от преобладающего фактора лечение может быть преимущественно этиотропным либо патогенетическим, либо просто симптоматическим. Однако наиболее успешным является сочетание всех приемов. Кроме того, лечение следует вести с учетом состояния естественных защитных механизмов в расчете на укрепление общего состояния организма и повышения его иммунологической реактивности.

Общим мероприятиям всегда предшествует местное лечение, включающее профессиональную гигиену полости рта, устранение дефектов пломбирования и протезирования, снятие пластмассовых коронок и облицовок при повышенной чувствительности к полимерам, устранение патологии прикуса, преждевременных зубных контактов и патологической подвижности, нормализация прикуса.

В комплексной терапии с учетом возможности общего воздействия на обменные процессы можно рекомендовать применять расшлаковку (детоксикацию) ЖКТ (полисорб, лактофильтрум, активированный уголь), лечение дисбактериоза (нормофлорин-Л и нормофлорин-Б, биобаланс, биовестин-лакто).

Литература

1. Аскерова С.Ш. Состояние Т-клеточного звена иммунитета у больных генерализованным пародонтитом // Материалы II науч.-практ. конф., посвящ. памяти проф. Е.Е. Платонова. – М., 2004. – С. 7–9.
2. Банченко Г.В. Лекарственные растения в стоматологии / Г.В. Банченко, Г.М. Флейшер, Н.К. Быстров // Медицинский алфавит. Стоматология. – 2007. – № 3. – С. 33–34.
3. Грищенко Е.Н. Некоторые принципы фитотерапии / Е.Н. Грищенко, А.Я. Кобзарь // Врачебное дело. – 1991. – № 5. – С. 90–93.
4. Грудянов А.И. Пародонтология. Избранные лекции. – М., 1997.
5. Грудянов А.И. Обоснование оптимальной концентрации препарата Метрогил-Дента при лечении воспалительных заболеваний пародонта / А.И. Грудянов, Н.А. Дмитриева, В.В. Овчинникова // Стоматология. – 2002. – № 1. – С. 44–47.
6. Лекарственные растения и продукты пчеловодства, применяемые в стоматологии / Н.В. Курякина, О.А. Алексеева, Т.А. Третьякова и др. – М.: Мед. кн.; Н. Новгород: изд-во НГМА, 2000.
7. Лемецкая Т.И. Терапевтическая стоматология / Под ред. Е.В. Боровского. – М., 1989. – С. 294–358.
8. Пономарева Н.А., Курякина Н.В. Антибактериальные свойства фитоополаскивателей для ухода за полостью рта у протезоносителей пожилого и старческого возраста // Рос. мед.-биол. вестн. им. акад. И.П. Павлова. – 2007. – № 4. – С. 111–116.
9. Пономарева Н.А. Эффективность применения фитосодержащих средств для ухода за полостью рта и съемными протезами у лиц пожилого и старческого возраста: автореф. дис. ... канд. мед. наук. – М., 2008.
10. Рациональная фармакотерапия в стоматологии / Г.М. Барер, Е.В. Зорян, В.С. Агапов, С.В. Дьякова, В.М. Елизарова и др. – М.: Литтерра, 2006. – С. 235–245, 567–568.
11. Флейшер Г. М. "Дентилюкс" – профессиональная гигиена полости рта // Дентал Юг. – 2011. – № 10. – С. 48–51.

References

1. Askerova S. The state of the immunity T-cell link in patients with generalized periodontitis // Materials of the second scientific and practical conference dedicated to the memory of prof. E. Platonov. – Moscow, 2004. – P. 7–9. (in Russian)
2. Banchenko G. Medicinal plants in Dentistry / G. Banchenko, G. Fleysher, N. Bystrov // The medical ABC. Dentistry. – 2007. – № 3. – P. 33–34. (in Russian)
3. Grishenko Ye. Some principles of phytotherapy / Ye. Grishchenko, A. Kobzar // Medical Practice. – 1991. – № 5. – P. 90–93. (in Russian)
4. Grudyanov A. Periodontics. Selected lectures. – Moscow, 1997.
5. Grudyanov A. Substantiation of the optimal concentration of Metrogil-Denta in the treatment of inflammatory periodontal disease / A. Grudyanov, N. Dmitriyeva, V. Ovtchinnikova // Dentistry. – 2002. – № 1. – P. 44–47. (in Russian)
6. Medicinal plants and beekeeping products used in dentistry / N. Kuryakina, O. Alexeyeva, T. Tretyakova et al. – Moscow; N. Novgorod, 2000. (in Russian)
7. Lemetskaya T. Conservative dentistry / under the editorship of E.Borovskiy. – Moscow., 1989. – P. 294–358. (in Russian)
8. Ponomaryova N., Kuryakina N. Antibacterial properties of phytorinser to care for the oral cavity from protezionecivile elderly and senile age // I.P. Pavlov Russian Medical and Biological Herald. – 2007. – № 4. – P. 111–116. (in Russian)
9. Ponomaryova N. Efficacy of phytocontaining preparations for oral and removable denture care in elderly and senile patients: author's abstract. ... PhD in Medicine. – Moscow., 2008.
10. Rational pharmacotherapy in dentistry / G. Barer, Ye. Zoryan, V. Agapov, S. Dyakova, V. Yelizarova et al. – Moscow.: Litterra, 2006. – P. 235–245, 567–568. (in Russian)
11. Fleysher G. "Dentilux" – professional oral hygiene // DentalYug. – 2011. – № 10. – P. 48–51. (in Russian)

Онкология челюстно-лицевой области

Морфофункциональная характеристика первичной амелобластомы в полости носа: ретроспективное исследование

Демяшкин Г.А., ст. преподаватель[1], врач-патологоанатом[2]
[1]Первый Московский государственный медицинский университет им. И.М. Сеченова, кафедра патологической анатомии им. академика А.И. Струкова, г. Москва
[2]Научный клинический центр ОАО "РЖД", Патологоанатомическое отделение с цитологической лабораторией, г. Москва

Для переписки:
E-mail: dr.dga@mail.ru

Резюме

В статье изложены результаты исследования случая разрастания первичной амелобластомы в полости носа у мужчины 56 лет (n=1) с использованием гистологических методов и методов компьютерной томографии, в результате которого в опухоли полости носа были определены волокнистая соединительная ткань с тонкими полосками и гнездами одонтогенного эпителия и почти полное отсутствие видимых базальных клеток с типичной ядерной палисадностью, обратной поляризацией и вакуолизацией цитоплазмы. Описанная морфологическая картина соответствует десмопластической форме первичной амелобластомы полости носа. В отличие от амелобластомы типичной локализации при синоназальном варианте дифференциальную диагностику можно не проводить, так как в биоптатах полости носа хорошо определяются присущие амелобластоме патогномоничные структуры. Сделан вывод о том, что определение гистологического типа новообразования в полости носа имеет важное клиническое значение для оценки прогрессирования опухоли, выявления рецидива и степени агрессивности (прогноз при этом сильно отличается).

***Ключевые слова**: амелобластома полости носа, адамантинома, развитие зуба.*

***Для цитирования**: Демяшкин Г.А. Морфофункциональная характеристика первичной амелобластомы в полости носа: ретроспективное исследование. Стоматология для всех. – 2017. – № 2 (79). – С. 40–46&*

Morphofunctional characteristics of primary ameloblastoma in the nasal cavity: retrospective study

Demyashkin G.A.

Summary

The article considers the case of primary amoebolastoma proliferation in the nasal cavity of a 56-year-old man (n = 1). Computed tomography and histological techniques were used. Results: fibrous connective tissue with thin strips and nests of odontogenic epithelium and almost complete absence of visible basal cells with typical nuclear palisade, reverse polarization and vacuolization of the cytoplasm were revealed in the tumor of the nasal cavity. The described morphological pattern corresponds to the desmoplastic form of the primary ameloblastoma of the nasal cavity. Unlike the cases of ameloblastoma in a typical localization differential diagnosis is not necessarily required in the synonasal variant, since in the biopsy specimens of the nasal cavity ameloblastoma-specific pathognomonic structures are well defined.

Conclusion: determination of the histological type of neoplasm in the nasal cavity is of great clinical importance for assessing tumor progression, detecting recurrence and the degree of aggressiveness (the prognosis may be very different in this case).

***Keywords**: ameloblastoma of the nasal cavity, adamantinoma, odontogenesis.*

***For citation**: Demyashkin G.A. Morphofunctional characteristics of primary ameloblastoma in the nasal cavity: retrospective study. Stomatologia dla vseh. 2017; 2 (79): 40–46.*

Амелобластома (АБ) – это эпителиальная одонтогенная опухоль, которая сходна по строению с тканью эмалевого органа зубного зачатка в эмбриогенезе [1].

В специализированной литературе иногда встречаются и другие устаревшие названия: центральная парадентальная киста, многокамерная кистома, адамантинум, адамантинома. Последний термин прижился в российской медицине, однако он не отражает истинной гистологической картины – нет описания эмалевых клеток. АБ – вторая по распространенности после одонтом одонтогенная опухоль.

Определение гистологического варианта амелобластомы полости носа имеет важное клиническое значение, так как прогрессирование, рецидивирование, агрессивность и прогноз отличаются друг от друга. Амелобластома полости носа – редкий эктопический вариант данной нозологии, еще реже встречается ее десмопластическая форма.

В отечественной медицине амелобластому челюстей впервые описала А. Козырева (1959). По ее данным к концу 40-х годов XX века зафиксировано около 450 случаев поражений. В это же десятилетие А. Евдокимов и Г. Васильев (1959) сообщили о 72 больных амелобластомами; И. Ермолева (1964) – о 109 случаях.

По классификации ВОЗ (2017), амелобластомы относятся к доброкачественным и злокачественным опухолям (табл.

1) [1]. Редко встречающиеся случаи ее малигнизации связаны с ускорением роста и прорастанием в окружающие ткани [2]. Кроме того, амелобластома способна метастазировать в 2% случаях [3].

Согласно ВОЗ, выделяют четыре группы (формы АБ): солидную / мультикистозную; чрезкостную или периферическую; десмопластическую; монокистозную [1].

В челюстно-лицевой хирургии и стоматологии пользуются классификацией, предложенной американскими учеными Shaikhi K., Neiders M. et al. (2012) [4]. С ее помощью оценивают агрессивность опухоли и отдаленные прогнозы. Классификация включает следующие гистологические варианты: плексиформный, фолликулярный, зернистоклеточный, акантоматозный, базальноклеточный, монокистозный, десмопластический и периферический.

Прогноз при злокачественном новообразовании неблагоприятный: выживаемость на протяжении 5 лет после лечения отмечена у 18–30% больных, доброкачественная форма протекает благоприятно при своевременном диагностировании. Независимо от гистологического типа АБ показано хирургическое лечение – удаление опухоли в пределах здоровой ткани. Операции в виде выскабливания неэффективны, так как возможны рецидивы, которые отмечаются в 26% случаев [5].

Морфологическая картина амелобластомы челюстей представляет собой новообразование, состоящее из соединительнотканной стромы с кровеносными сосудами, и паренхимы, образованной эпителиальными тяжами. Эпителиоциты формируют ячейки и комплексы, по периферии которых "палисадообразно" располагаются цилиндрические клетки с круглыми или овальными ядрами. В центре структур определяется, так называемый, ретикулированный эпителий, напоминающий строение эмалевого органа зубного зачатка.

Принято считать, что амелобластомогенез связан с нарушением процесса формирования одонтогенного аппарата на стадии закладки зуба [6].

Некоторые исследователи связывают образование АБ с эпителиоцитами базального слоя слизистой оболочки полости рта и, реже, с ранее существовавшей дентиновой кистой [6].

Характерное для амелобластомы расположение – это зубы верхней или нижней челюстей. Однако, по данным специализированной литературы, известны случаи эктопической локализации АБ: в области гипофиза, основания черепа, большеберцовой кости, костях таза, яичников, матки [7].

Чаще всего (около 85%) АБ бывают многокистозными и реже – монокистозными. Иногда АБ ассоциированы с невусом базальных клеток или с синдромом Гарднера. Периферическая амелобластома (1%) присутствует на десне [6].

Крайней редкой (0,1% случаев) топографией для АБ является полость носа [8], которая в 80% случаев сочетается с непрорезавшимися зубами [9]. Первичная амелобластома встречается в 2 раза чаще у женщин в возрасте от 20 до 49 лет [10].

Назальную локализацию АБ можно связать с общей топографией закладки одонтогенного аппарата и синоназального тракта в эмбриогенезе [11, 12, 13].

Полость носа выстлана однослойным многорядным реснитчатым эпителием. Основные функции: согревание, очищение от пылевых частиц (муко-цилиарный клиренс) и увлажнение поступающего воздуха.

Таким образом, отечественные и зарубежные источники свидетельствуют о малой изученности АБ полости носа, придавая ей актуальное значение. При этом представляет интерес, во-первых, гистологическая верификация новообразования (степень пролиферации и дифференцировки опухолевых клеток, возможная малигнизация и метастазирование), во-вторых, выбор тактики лечения.

Цель исследования – описание случая разрастания первичной амелобластомы в полости носа у мужчины 56 лет.

Материалы и методы. Исследование проводилось в Научном клиническом центре ОАО "РЖД" и на кафедре патологической анатомии им. академика А.И. Струкова Первого Московского государственного медицинского университета им. И.М. Сеченова.

Мужчина, 56 лет (n=1) обратился для обследования и дальнейшего оперативного лечения в отделение оториноларингологии в январе 2017 г.

Пациент подписал протокол стандартного информированного согласия, которое соответствует Хельсинкской декларации (WMA Declaration of Helsinki – Ethical Principles for Medical Research Involving Human Subjects, 64th WMA General Assembly, Fortaleza, Brazil, October, 2013).

Объект исследования – опухоль полости носа.

*Физикальные и клинико-лабораторные данные. Anamnesis morb*i. Около семи месяцев беспокоят жалобы на затрудненное носовое дыхание справа. Риноскопия: обнаружен полип в полости носа и в верхнечелюстной пазухе справа. По данным гистологического исследования биоптата – десмопластическая амелобластома. В 2007 г. – остеосинтез нижней челюсти и ключицы по поводу автотравмы. Семейный и наследственный анамнез патологии не отягощен. Пациент отрицает воздействие облучения или любого другого фактора риска, приводящего к развитию новообразования полости носа. Сопутствующие заболевания отсутствуют.

Компьютерная томография пазух носа от 26.11.16 – определяется объемное образование, субтотально заполняющее полость носа и правой верхнечелюстной пазухи. Образование имеет четкие, волнистые контуры, однородную структуру, активно или неактивно накапливает контрастный препарат, размеры 70х60 мм.

Гемограмма: без патологических изменений.

Операция – удаление антрахоанального полипа. Под общей анестезией (эндотрахеальный наркоз) из полости носа справа при помощи носовых щипцов удален полип, исходящий из среднего носового хода, который занимал всю полость носа и носоглотки справа. Операционный материал: антрохоанальный полип, промаркирован и направлен на патологоанатомическое исследование.

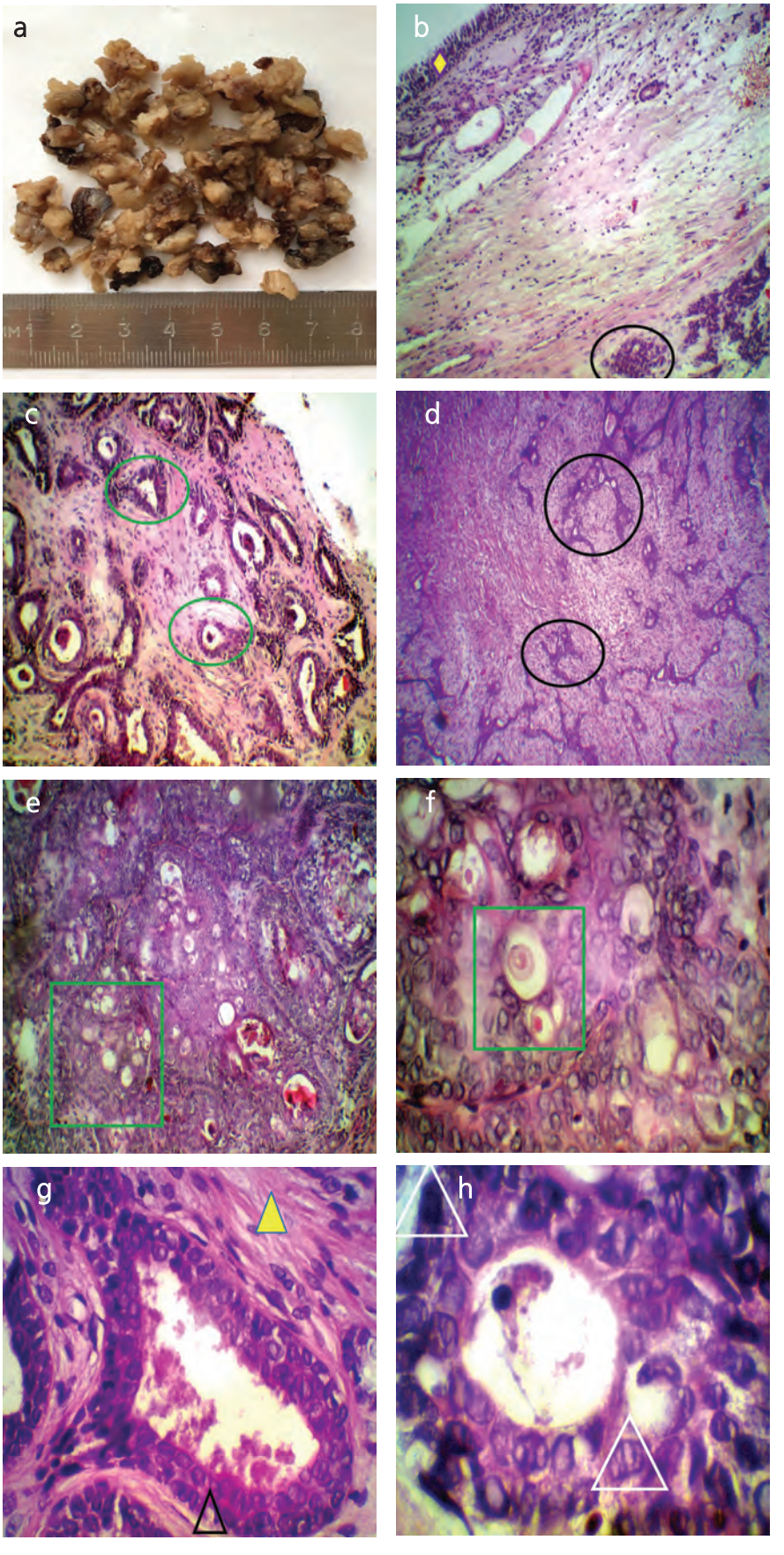

Рис. 1. Амелобластома полости носа. a – макропрепарат; b – h – микропрепарат, окраска: гематоксилин-эозин. Одонтогенный эпителий представлен тяжами и ангулярными островками. Последние местами образованы по периферии (базальный слой) палисадными цилиндрическими клетками с гиперхромными ядрами. Единичные клетки опухоли с зеркальной (обратной) по отношению к базальной мембране поляризацией (признак Vickers-Gorlin). Звездчатые ретикулоподобные клетки (супрабазальные клетки) придают амелобластоме характерный ангулярный рисунок. Вокруг ангулярных островков визуализируется плотная строма из коллагеновых волокон. Элементов дентина или эмали не отмечается. Увеличения: b, c, d x100; e x200; f, g x400; h x1000. ◊ – реснитчатый эпителий, О – одонтогенные островки, □ – микрокистозные формации, △ – базальный слой, ▲ – строма.

Морфологическое исследование.

Фрагменты полипов полости носа фиксировали в забуференном HCl 10% растворе формалина (pH=7,2; от 5 до 24 часов); дегидратировали в батарее спиртов восходящей концентрации, заливали в парафин. Срезы тканей новообразования, толщиной 4–6· 10-6 м, помещали на обычные предметные стекла, депарафинировали согласно принятой стандартной методике. Впоследствии срезы окрашивали гематоксилином и эозином (H&E) для гистологического исследования.

Результаты.

Макроскопическое описание.

Полипы полости носа и верхне-челюстной пазухи справа (антрахоанальный полип) представляют собой множественные слизисто-волокнистые структуры (до 7 фрагментов), по 1,0 см в поперечнике, белого цвета (рис. 1а).

Микроскопическое описание.

Фрагменты патологически измененной ткани синоназальной области с элементами костной и хрящевой тканей с разрастанием между ними и в более глубоких слоях опухоли, состоящей из ангулярных островков одонтогенного эпителия (псевдоэнамелобласты) с выраженной десмопластической реакцией экстрацеллюлярного матрикса. Участки зрелой эктомезенхимы образованы умеренной клеточностью, представленной фибробластами (клетками фибробластического ряда). В отдельных

фокусах обнаружены островки одонтогенного эпителия с микрокистозными формациями. Кроме того, определяются фрагменты с морфологической картиной полипа синоназальной области и концевые отделы трубчатых слизистых желез (рис. 1 b, c, d, e, f, g, h).

Вышеописанная морфологическая структура соответствует десмопластической амелобластоме с фокусами ее фолликулярного аналога.

Обсуждение. Согласно имеющейся классификации гистологических вариантов АБ (плексиформная, фолликулярная, зернистоклеточная, акантоматозный, базальноклеточный, монокистозный, десмопластическая, периферическая), описанный нами случай соответствует десмопластической форме [4]. Для нее характерно наличие волокнистой соединительной ткани с тонкими тяжами и гнездами одонтогенного эпителия и почти полное отсутствие базальных клеток с типичной ядерной палисадностью, обратной поляризацией и вакуолизацией цитоплазмы.

Особенностями гистологического строения амелобластомы являются ангулярный ход эпителиальных формаций, раковые структуры представлены клетками двух типов – цилиндрические и звездчатые. Первые имеют длинные эпителиальные отростки, проникающие за пределы опухоли в здоровую костную ткань. Они играют значительную роль в возникновении рецидивов амелобластомы.

Дифференциальную диагностику десмопластической амелобластомы проводят с: амелобластической фибромой (строма рыхлая, дольчатого вида), плоскоклеточной одонтогенной опухолью (доброкачественная, редкая форма, происходит из остатков Malassez периодонтальной связки; отсут-

***Таблица 1**. Одонтогенные опухоли челюстных костей (ВОЗ, 2017 г.)*

Доброкачественный тип	Злокачественный тип
I. Эпителиальные доброкачественные одонтогенные опухоли	I. Амелобластная карцинома
1. Амелобластома (адамантинома) *2. Аденоматоидная одонтогенная опухоль (аденоамелобластома)* *3. Плоскоклеточная одонтогенная опухоль* *4. Кератокистозная одонтогенная опухоль* *5. Обызвествленная эпителиальная одонтогенная опухоль (опухоль Пиндборга)* *6. Обызвествленная кистозная одонтогенная опухоль ("киста Горлина")* *7. Одонтогенная опухоль из "клеток-теней" (одонтогенная опухоль из "клеток-призраков")*	*1. Злокачественная (метастазирующая) амелобластома* *2. Первичная внутрикостная карцинома* *3. Светлоклеточная одонтогенная карцинома* *4. Карцинома, развившаяся из эпителия одонтогенных кист*
II. Мезенхимальные доброкачественные одонтогенные опухоли	II. Одонтогенные саркомы
1. Цементобластома (истинная цементома) *2. Дентинома*	*1. Амелобластная фибросаркома* *2. Амелобластная одонтосаркома*
III. Смешанные доброкачественные одонтогенные опухоли	
1. Одонтогенная миксома *2. Одонтогенная фиброма* *3. Одонтоамелобластома* *4. Амелобластная фиброма* *5. Амелобластная фиброодонтома* *6. Одонтома*	

ствуют периферийная палисадность и звездчатый ретикулум), одонтогенной фибромой и склерозирующей одонтогенной карциномой. Однако диагностика АБ полости носа затруднена лишь при малых объемах биопсийного материала. При сложной верификации проводят иммуногистохимическое фенотипирование с использованием антител к цитокератинам: CK1/3, p63, CK5, CK6, calretinin; CK13 и CD56 – позитивное мечение цитоплазмы ретикулоподобных клеток (ve "+"); CK14 и CD56 – ve "+" цитоплазма периферических клеток, CK19 – положительная реакция во всех клетках. Еще реже прибегают к молекулярно-биологическому методу исследования – выявление соматической мутации Hedgehog, MAPK; при десмопластическом варианте – BRAF (нижняя челюсть) и SMO (верхняя челюсть), KRAS, FGFR2.

По литературным данным, первичная АБ полости носа к 1998 г. была зафиксирована у 24 пациентов [14]. Чаще всего первичная амелобластома встречается у женщин 60–80 лет, единичный случай зарегистрирован в 20-летнем возрасте [15]. Особенностями проведенного ретроспективного исследования являются: возрастной диапазон (меньше 60 лет) и гендерная принадлежность (мужчина), редко встречающаяся десмопластическая форма (4–13% случаев) [16].

До настоящего времени нет единого мнения о гистогенезе опухоли.

Многие исследования показали тесную взаимосвязь эмбриологического развития одонтогенного аппарата и синоназального тракта. До момента закрытия небными занавесками полость рта и придаточные пазухи носа сообщаются между

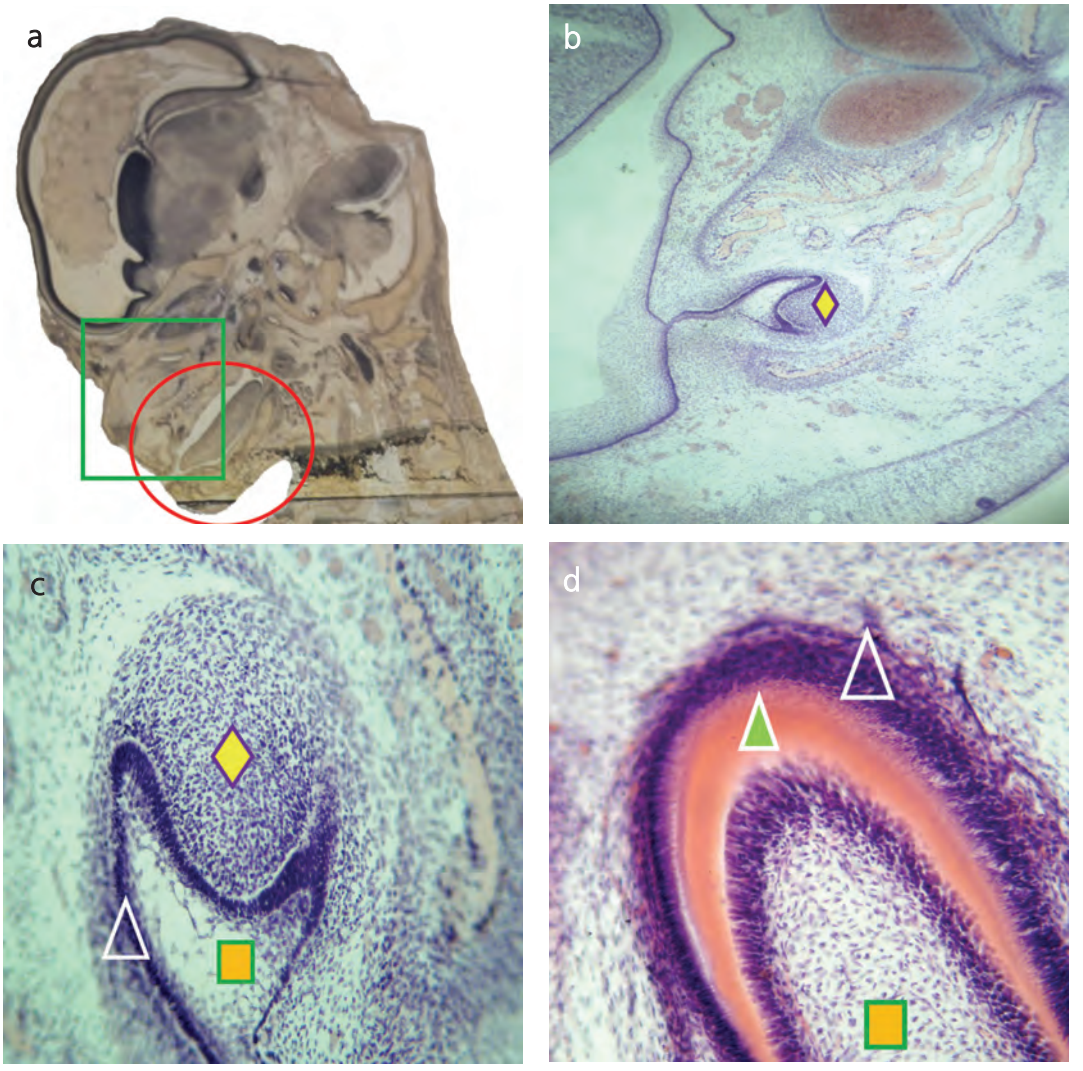

***Рис. 2**. Антенатальное развитие оро-фациальной области и синоназального региона. a – плод, 10–12 неделя гестации; b, c – образование "эктодермального бокала" (развитие эмалевого органа), d – образование дентина и эмали. Окраска: гематоксилин-эозин. Кости лицевого черепа образуются либо из мезодермы (мезенхимы), которая сначала превращается в хрящ, а затем в кость ("эндохондральное окостенение") или в результате прямого остеогистогенеза мезенхимы ("мембранная оссификация"). Последним способом образуются лицевые кости (верхняя и нижняя челюсти). Лишь первая глоточная дуга (матрица нижней челюсти) вначале состоит из хряща (временный хрящ Меккеля). Увеличения: a x100; b x200; c, d x400. О – орофациальная область, □– синоназальный регион, ◊ – зубной сосочек, △– эмаль, ▲– дентин, ■– пульпа.*

собой. Эта близость во время развития может объяснять способность слизистой оболочки носовой полости либо включать одонтогенный эпителий, либо приобретать клетки, которые в дальнейшем будут способствовать одонтогенезу.

С 8 недели внутриутробного развития происходит закладка зуба в три стадии: зубная пластинка, эмалевый орган, гистогенез. В эмалевом органе различают три группы клеток: внутренние клетки (клетки дна), наружные клетки (клетки крыши) и промежуточные клетки. В дальнейшем происходит дифференцировка клеток эктодермального эмалевого органа и клеток мезенхимального зубного сосочка (рис. 2).

Внутренние клетки эмалевого органа превращаются в энамелобласты, которые в последующем образуют эмаль. Наружные клетки эмалевого органа постепенно атрофируются. Промежуточные клетки эмалевого органа впоследствии образуют кутикулу эмали. Клетки мезенхимы, находящиеся на вершине зубного сосочка, дифференцируются в одонтобласты (дентинобласты), которые образуют дентин зуба [17].

Учитывая близость гистогенетических структур в эмбриогенезе, возможен тератогенный путь развития АБ полости носа с возможной малигнизацией в 1–4% случаев [18].

По мнению Гарднера (1977), первичные амелобластомы синоназального тракта, вероятно, возникают из остатков одонтогенного эпителия, в то время как АБ полости рта могут возникать из остатков зубной пластинки, которые сохранили способность к дифференцировке вдоль одонтогенных структур, это чаще всего встречаются в мягких тканях задней десны [19].

Большее число сторонников находит гипотеза о происхождении опухоли из эпителиальных элементов слизистой оболочки полости рта (покровного эпителия, эпителия желез) и носа [20, 21]. Другие исследователи считают, что АБ возникает из эпителиальных островков Малассе. Также есть мнение, что АБ возникает из эпителиальной выстилки фолликулярных кист [17].

Преимущественно, как уже было сказано, эта опухоль развивается на теле или ветви нижней челюсти и, прорвав кортикальный слой кости, может распространяться в мягкие ткани, доходить до глазницы, лобной пазухи, полости носа (вторичная амелобластома синоназального тракта), в процессе развития этой опухоли может присоединяться воспалительный компонент, что усугубляет течение болезни [22].

Для диагностики АБ синоназального тракта достаточно клинических и инструментальных данных, тем не менее, главным при верификации остается патоморфологическая картина.

В отличие от АБ типичной локализации, при синоназальном варианте дифференциальную диагностику можно не проводить, так как в биоптатах полости носа хорошо определяются присущие амелобластоме патогномоничные структуры.

Заключение. Определение крайне редких гистологических типов новообразований в полости носа (амелобластома) имеет важное клиническое значение для оценки прогрессирования опухоли, выявления рецидива и степени агрессивности, прогноз при этом сильно отличается.

Финансирование: исследование было проведено без использования грантов коммерческих и иных организаций и не имело спонсорской поддержки.

Литература

1. El-Naggar A.K., Chan J.K.C., Grandis J.R., Takata T., Slootweg P.J. World Health Organization Classification of Tumours: Pathology and Genetics of Tumours of Head and Neck Tumours. WHO/IARC Classification of Tumours, 4th Edition, Volume 9; 2017.
2. Philipsen H., Reichart P., Nikai H., Takata T., Kudo Y. Peripheral ameloblastoma: biological profile based on 160 cases from the literature. Oral Oncol. 2001; 37: 17–27. doi: 10.1016/S1368-8375(00)00064-6.
3. Ghiam A.F., Zahrani A.l., Feld R. A case of recurrent metastatic ameloblastoma and hypercalcaemia successfully treated with carboplatin and paclitaxel: long survival and prolonged stable disease. 2013. ecancer 7 323 / DOI: 10.3332/ecancer.2013.323
4. Shaikhi K., Neiders M., Chen F., Aguirre A. Morphologocal Variants of Ameloblastoma and Their Minickers, North American Journal of medicine and Science, Jan, – 2012, Vol. 5. – No 1, p. 20–28.
5. Eckardt A.M., Kokemuller H., Flemming P., Schultze A. Recurrent ameloblastoma following osseous reconstruction – A review of twenty years. J Craniomaxillofac Surg 2009; 37: 36–41.
6. Bruce M. Atlas of Head and Neck Pathology, 3rd Edition. Elsevier Title. 2016. Pp 1600.
7. Егиазарян А.К., Мелентьева А.Ю., Татарова И.М. Здоровье и образование в XXI веке. – № 1. – 2011. – Т. 13. – С.55–58.
8. de Lemos L.J., Alberto O., Lopes D., Modelli D., Aparecido R. Ameloblastoma demographic, clinical and treatment study – analysis of 40 cases. Brazilian Journal of Otorhinolaryngology. 2012. v.78, n.3, p.38–41.
9. Минкин А.У. Комплексная диагностика и лечение предраковых заболеваний и злокачественных опухолей верхней челюсти, полости носа и придаточных пазух: монография. – Архангельск: СОЛТИ, 2011.
10. Ereno C., Etxegarai L., Corral M., Basurko J. M., Bilbao F. J., Lopez J.I. "Primary sinonasal ameloblastoma," Acta Pathologica, Microbiologica et Immunologica Scandinavica, vol. 113, no. 2, p. 148–150, 2005.
11. Gupta N., Saxena S., Rathod V. C., Aggarwai P. Unicystic ameloblastoma of the mandible, Journal of Oral and Maxillofacial Pathology, vol. 15, no. 2, pp. 228–231, 2011.
12. Sanchez Fernandez J. M., Santaolalla F., Sanchez Del Rey A., Martinez-Ibarguen A., Gonzalez A., Rodriguez Iriarte M. "Preliminary study of the lymphatic drainage system of the nose and paranasal sinuses and its role in detection of sentinel metastatic nodes," Acta OtoLaryngologica, vol. 125, no. 5, pp. 566–570, 2005.
13. Diba R., Saadati H., Esmaeli B. "Outcomes of dacryocystorhinostomy in patients with head and neck tumors," Head and Neck, vol. 27, no. 1, pp. 72–75, 2005.
14. Schafer D.R., Lester D.R., Smith B.C., Wenig B.M. Primary Ameloblastoma of the Sinonasal Tract A Clinicopathologic Studyo

of 24 Cases. Volume 82 / Number 4. February 15, 1998.
15. Sharma V., Purohit J.P. "Ameloblastoma: A Rare Nasal Polyp". Indian Otolaryngol Head Neck Surg. 2011 Jul; 63 (Suppl 1): 93–95. doi: 10.1007/s12070-011-0211-0.
16. Savithri V., Janardhanan M., Suresh R. "Desmoplastic ameloblastoma with osteoplasia: Review of literature with a case report". Oral Maxillofac Pathol. 2013 May–Aug; 17 (2): 298–301.
17. Taub P.J., Patel P.K., Buchman S.R., Cohen M.N. "Ferraro's Fundamentals of Maxillofacial Surgery". ISBN 978-1-4614-8341-0; 2015.
18. Sharifian M.J., Khalili M. "Odontogenic cysts: a retrospective study of 1227 cases in an Iranian population from 1987 to 2007".Oral Sci. 2011 Sep; 53 (3): 361–367.
19. Gardner D.G. "Peripheral ameloblastoma. A study of 21 cases, including 5 reported as basal cell carcinoma of the gingiva.". Cancer 1977; 39: 1625–1633.
20. Shaw H.J., Katsikas D.K. "Ameloblastoma of the maxilla: a clinical study with four cases.". Journal of Laryngology and Otology, vol. 87, no. 9, pp. 873–884, 1973.
21. Pitak-Arnnop P., Chaine A., Dhanuthai K., Bertrand J. C., Bertolus C. "Unicystic ameloblastoma of the maxillary sinus: pitfalls of diagnosis and management," Hippokratia, vol. 14, no. 3, pp. 217–220, 2010.
22. Tranchina M. G., Amico P., Galia A., Emmanuele C., Saita V., Fraggetta F. "Case Report Ameloblastoma of the Sinonasal Tract: Report of a Case with Clinicopathologic Considerations". Case Reports in Otolaryngolog. Volume 2013, Article ID 280509, 3 pages. 2012.

References

1. El-Naggar A.K., Chan J.K.C., Grandis J.R., Takata T., Slootweg P.J. World Health Organization Classification of Tumours: Pathology and Genetics of Tumours of Head and Neck Tumours. WHO/IARC Classification of Tumours, 4th Edition, Volume 9; 2017.
2. Philipsen H., Reichart P., Nikai H., Takata T., Kudo Y. Peripheral ameloblastoma: biological profile based on 160 cases from the literature. Oral Oncol. 2001; 37: 17–27. doi: 10.1016/S1368-8375(00)00064-6.
3. Ghiam A.F., Zahrani A.l., Feld R. A case of recurrent metastatic ameloblastoma and hypercalcaemia successfully treated with carboplatin and paclitaxel: long survival and prolonged stable disease. 2013. ecancer 7 323 / DOI: 10.3332/ecancer.2013.323
4. Shaikhi K., Neiders M., Chen F., Aguirre A. Morphologocal Variants of Ameloblastoma and Their Minickers, North American Journal of medicine and Science, Jan, – 2012, Vol. 5. – No 1, p. 20–28.
5. Eckardt A.M., Kokemuller H., Flemming P., Schultze A. Recurrent ameloblastoma following osseous reconstruction – A review of twenty years. J Craniomaxillofac Surg 2009; 37: 36–41.
6. Bruce M. Atlas of Head and Neck Pathology, 3rd Edition. Elsevier Title. 2016. Pp 1600.
7. Yegiazaryan A., Melentyeva A., Tatarova I. Health and Education in the 21st Century. – № 1. – 2011. – V. 13. – P. 55–58. (in Russian)
8. de Lemos L.J., Alberto O., Lopes D., Modelli D., Aparecido R. Ameloblastoma demographic, clinical and treatment study – analysis of 40 cases. Brazilian Journal of Otorhinolaryngology. 2012. v. 78, n. 3, p. 38–41.
9. Minkin A. Complrehensive diagnostics and treatment of precancerous diseases and malignant tumors of the upper jaw, nasal cavity and paranasal sinuses. Monograph. Arkhangel'sk. 2011. (in Russian)
10. Ereno C., Etxegarai L., Corral M., Basurko J. M., Bilbao F. J., Lopez J.I. "Primary sinonasal ameloblastoma," Acta Pathologica, Microbiologica et Immunologica Scandinavica, vol. 113, no. 2, p. 148–150, 2005.
11. Gupta N., Saxena S., Rathod V. C., Aggarwai P. Unicystic ameloblastoma of the mandible, Journal of Oral and Maxillofacial Pathology, vol. 15, no. 2, pp. 228–231, 2011.
12. Sanchez Fernandez J. M., Santaolalla F., Sanchez Del Rey A., Martinez-Ibarguen A., Gonzalez A., Rodriguez Iriarte M. "Preliminary study of the lymphatic drainage system of the nose and paranasal sinuses and its role in detection of sentinel metastatic nodes," Acta OtoLaryngologica, vol. 125, no. 5, pp. 566–570, 2005.
13. Diba R., Saadati H., Esmaeli B. "Outcomes of dacryocystorhinostomy in patients with head and neck tumors," Head and Neck, vol. 27, no. 1, pp. 72–75, 2005.
14. Schafer D.R., Lester D.R., Smith B.C., Wenig B.M. Primary Ameloblastoma of the Sinonasal Tract A Clinicopathologic Studyo of 24 Cases. Volume 82 / Number 4. February 15, 1998.
15. Sharma V., Purohit J.P. "Ameloblastoma: A Rare Nasal Polyp". Indian Otolaryngol Head Neck Surg. 2011 Jul; 63 (Suppl 1): 93–95. doi: 10.1007/s12070-011-0211-0.
16. Savithri V., Janardhanan M., Suresh R. "Desmoplastic ameloblastoma with osteoplasia: Review of literature with a case report". Oral Maxillofac Pathol. 2013 May–Aug; 17 (2): 298–301.
17. Taub P.J., Patel P.K., Buchman S.R., Cohen M.N. "Ferraro's Fundamentals of Maxillofacial Surgery". ISBN 978-1-4614-8341-0; 2015.
18. Sharifian M.J., Khalili M. "Odontogenic cysts: a retrospective study of 1227 cases in an Iranian population from 1987 to 2007".Oral Sci. 2011 Sep; 53 (3): 361–367.
19. Gardner D.G. "Peripheral ameloblastoma. A study of 21 cases, including 5 reported as basal cell carcinoma of the gingiva.". Cancer 1977; 39: 1625–1633.
20. Shaw H.J., Katsikas D.K. "Ameloblastoma of the maxilla: a clinical study with four cases.". Journal of Laryngology and Otology, vol. 87, no. 9, pp. 873–884, 1973.
21. Pitak-Arnnop P., Chaine A., Dhanuthai K., Bertrand J. C., Bertolus C. "Unicystic ameloblastoma of the maxillary sinus: pitfalls of diagnosis and management," Hippokratia, vol. 14, no. 3, pp. 217–220, 2010.
22. Tranchina M. G., Amico P., Galia A., Emmanuele C., Saita V., Fraggetta F. "Case Report Ameloblastoma of the Sinonasal Tract: Report of a Case with Clinicopathologic Considerations". Case Reports in Otolaryngolog. Volume 2013, Article ID 280509, 3 pages. 2012.

БИО ЭСТЕТИЧЕСКИЕ АДГЕЗИВНЫЕ РЕСТАВРАЦИИ ПЕРЕДНИХ ЗУБОВ: РЕАБИЛИТАЦИЯ УЛЫБКИ ПРЯМЫМИ РЕСТАВРАЦИЯМИ

С МИНИМАЛЬНО ИНВАЗИВНЫМ ПОДХОДОМ

ВОССТАНОВЛЕНИЕ ЭНДОДОНТИЧЕСКИ ОБРАБОТАННЫХ ЗУБОВ

23 СЕНТЯБРЯ 2017, МОСКВА

IX ТЕРАПЕВТИЧЕСКИЙ КОНГРЕСС "ДЕНТАЛ ГУРУ"

Мариотт Гранд Отель 5*
ул. Тверская
д. 26/1

ПАОЛО МОНТЕЙРО

Врач-стоматолог, магистратура в Instituto Superior de Cikncias da Sade Sul, Лиссабон, Португалия

Руководитель отдела «Клинической эстетической стоматологии» в ISCSEM, Лиссабон, Португалия

Клинический исследователь в Egas Moniz Research Interdisciplinary Centre (CiiEM)

Руководитель отдела «Клинической эстетической стоматологии» в ISCSEM, Лиссабон, Португалия

Руководитель учебных курсов «Технологии в терапевтической стоматологии» и «Дентальная фотография» в Egas Moniz и Instituto Superior de Ciências da Saúde Egas Moniz, Лиссабон, Португалия

Стоимость: от 17000 р.

24 СЕНТЯБРЯ

МАСТЕР-КЛАСС. Дмитрий Копылов и Дмитрий Волков " КОМПОЗИТНЫЕ ВИНИРЫ".

Стоимость: 3350 р.
Количество мест ограничено.

Группы: 10:00-12:00 12:00-14:00 14:00-16:00 16:00-18:00

DENTAL GURU Professional Congress 2017

8 (800) 555-57-46
8 (495) 280-75-08
8 (916) 580-66-01
8 (917) 556-04-62

www.stomgu.ru

Геронтостоматология

Возрастные аспекты хирургического лечения альвеолита

Иорданишвили А.К.[1], д.м.н., профессор
Музыкин М.И.[2], к.м.н., ассистент кафедры ЧЛХ и хирургической стоматологии
Лысков Н.В.[2], слушатель ВМА им. С.М. Кирова

[1] Северо-Западный государственный медицинский университет им. И.И. Мечникова, г. Санкт-Петербург
[2] Военно-медицинская академия им. С.М. Кирова, г. Санкт-Петербург

Для переписки:
E-mail: gimnazzzt@gmail.com

Резюме

Изучены особенности клинического течения альвеолита после хирургического лечения (кюретаж) у 148 (77 мужчин и 69 женщин) человек в возрасте от 20 до 85 лет, с учетом возраста пациента и степени тяжести альвеолита. Показано, что после кюретажа лунки независимо от возраста пациентов продолжительное время сохраняется болевой синдром, наибольшая продолжительность которого отмечена у лиц пожилого и старческого возраста (22–30 часов). У лиц старших возрастных групп более продолжительно происходило заполнение лунок грануляционной тканью, до 19 сут., чем у лиц молодого и среднего возраста (9–15 сут.). Продолжительность болевого синдрома, количество обращений к врачу-стоматологу и сроки нетрудоспособности зависели от тяжести альвеолита, что определяло особенности клинической картины заболевания во всех возрастных группах пациентов. Сделан вывод о необходимости проведения сравнительной оценки консервативного лечения альвеолита с применением различных лекарственных средств.

***Ключевые слова**: удаление зуба, осложнения удаления зуба, альвеолит, хирургическое лечение, кюретаж лунки, эффективность лечения.*

***Для цитирования**: Иорданишвили А.К., Музыкин М.И., Лысков Н.В. Возрастные аспекты хирургического лечения альвеолита. Стоматология для всех. – 2017. – № 2 (79). – С. 48–51.*

Age factor in surgical treatment of the alveolitis
Iordanishvili A.K., Muzykin M.I., Lyskov N.V.

Summary

Characteristics of the clinical course of alveolitis after surgical treatment (curettage) were studied in 148 patients (77 men and 69 women) aged 20 to 85 years with regard to patients age and severity of the disease. It was shown that after the socket curettage, the pain syndrome lasts for a long time irrespective of patients' age, the longest duration noted in elderly and senile persons (22–30 hours). In persons of the senior age the filling of sockets with granulation tissue lasted longer (up to 19 days), than in young and middle-aged patients (9–15 days). The duration of the pain syndrome, the number of visits to the dentist and the period of disability depended on the severity of alveolitis which determined the clinical picture of the disease in all age groups of patients. Conclusion: the comparative evaluation of the conservative treatment of alveolitis with the use of various drugs is of great importance.

***Keywords**: tooth extraction, tooth extraction complications, alveolitis, surgical treatment, socket curettage, treatment efficiency.*

***For citation**: Iordanishvili A.K., Muzykin M.I., Lyskov N.V. Age factor in surgical treatment of alveolitis. Stomatologia dla vseh. 2017; 2 (79): 48–51.*

В настоящее время инфекционно-воспалительные осложнения после операции удаления зуба в виде альвеолита встречаются часто и при отсутствии проводимого лечения очень мучительны для больных [7]. Инфекционно-воспалительные осложнения после удаления зубов развиваются несмотря на применение современных анестетиков, инструментов и лекарственных средств для профилактики альвеолита [10]. По данным разных авторов, временная нетрудоспособность пациентов при осложненном течении послеоперационного периода после экстракции зуба может достигать 3–5 суток [11]. В современной специальной литературе приводятся сведения о сравнительной эффективности различных лекарственных средств для консервативного лечения альвеолита [2, 3, 5]. В то же время отсутствуют данные об эффективности хирургического метода лечения альвеолита – кюретаже лунки у взрослых людей разного возраста с учетом степени тяжести течения альвеолита.

Цель исследования – провести сравнительную оценку эффективности хирургического лечения альвеолита у взрослых людей с учетом возраста и степени тяжести течения альвеолита.

Материал и методы исследования. Под наблюдением находились 148 (77 мужчин и 69 женщин) человек в возрасте от 20 до 85 лет (рис. 1), у которых возник альвеолит после выполнения операции удаления. В соответствии с возрастом пациенты были распределе-

ны по группам исследования с учетом степени тяжести альвеолита (рис. 2), которую оценивали по методике А.К. Иорданишвили [6]. Поскольку размер раны после удаления зуба в определенной степени влияет на интенсивность и продолжительность болевого синдрома, а также сроки заживления лунки после удаления зуба [1, 9], учитывали число корней у удаленных зубов, что в некоторой степени определяет размер раны после их удаления (рис. 2, 3, 4).

Критерием включения пациентов в исследование были клинические случаи, когда в лунке удаленного зуба при обращении пациента к врачу отсутствовал полноценный кровяной сгусток менее чем на 1/3 лунки. После местной анестезии такие лунки обрабатывали антисептическими растворами из шприца для очищения от свободно лежащих осколков альвеолы и зуба, а также остатков пищи и продуктов распада, а затем с помощью острых хирургических ложек, выполняли кюретаж. Затем накладывали на лунку удаленного зуба стерильный марлевый шарик на 15–20 минут. Сравнительную оценку эффективности лечения альвеолита осуществляли по методике А.К. Иорданишвили [6] с учетом степени тяжести течения альвеолита, времени исчезновения болевого синдрома (в часах), срока замещения лунок грануляционной тканью (в сутках), а также с учетом средних сроков временной нетрудоспособности пациентов (в сутках) и количества посещений, необходимых для купирования основных симптомов альвеолита, неблагоприятно влияющих на качество жизни пациентов.

Полученный в результате клинического исследования цифровой материал был обработан на ПК с использованием специализированного пакета для статистического анализа – "Statistica for Windows v.6.0". Различия между сравниваемыми группами считались достоверными при $p<0,05$. Случаи, когда значения вероятности показателя "p" находились в диапазоне от 0,05 до 0,10, расценивали как "наличие тенденции".

Результаты исследования и их обсуждение. В ходе клинического исследования установлено, что после кюретажа лунки зуба у лиц молодого возраста болевой синдром сохранялся до 22 часов (рис. 5), при этом продолжительность болевого синдрома четко коррелировала со степенью тяжести течения альвеолита ($p<0,05$, $r=0,47$). Заполнение лунок грануляционной тканью происходило на 9–15 сутки (рис. 6). Сроки нетрудоспособности у лиц молодого возраста вследствие альвеолита не превышали 3 суток (2,21±0,37

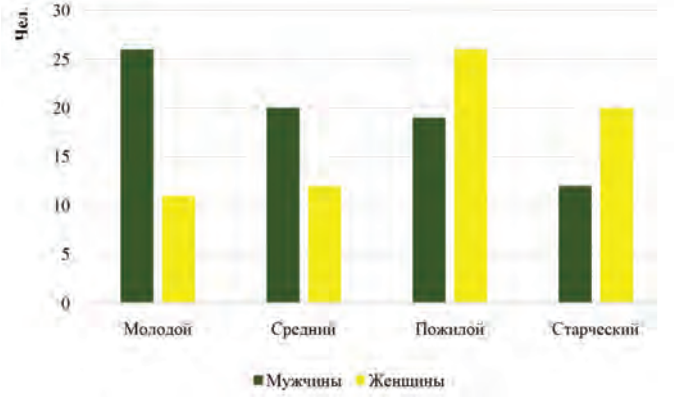

Рис. 1. Распределение пациентов по группам исследования с учетом пола и возраста, (чел.)

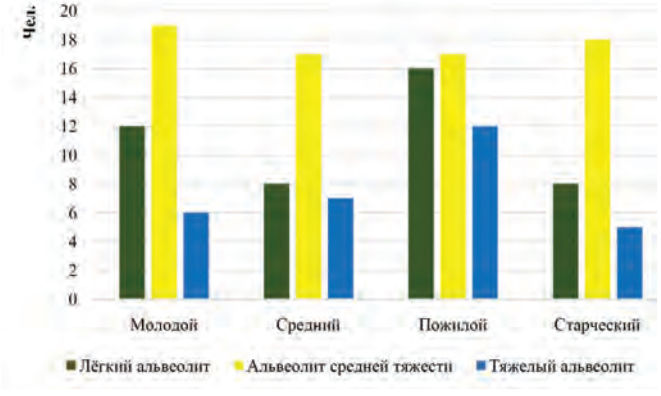

Рис. 2. Распределение пациентов с учетом возраста и степени тяжести альвеолита, (чел.)

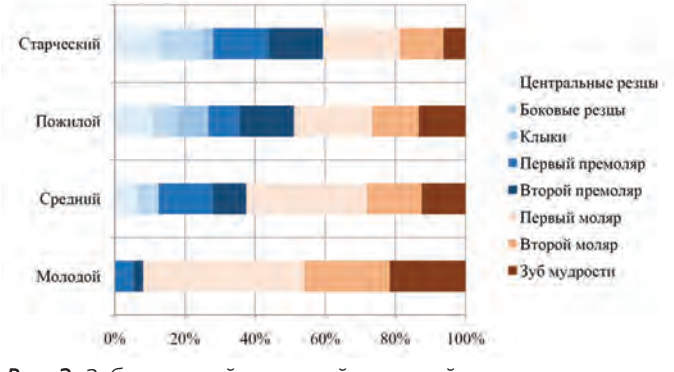

Рис. 3. Зубы верхней и нижней челюстей, после удаления которых у взрослых людей разных возрастных групп развился альвеолит, (%)

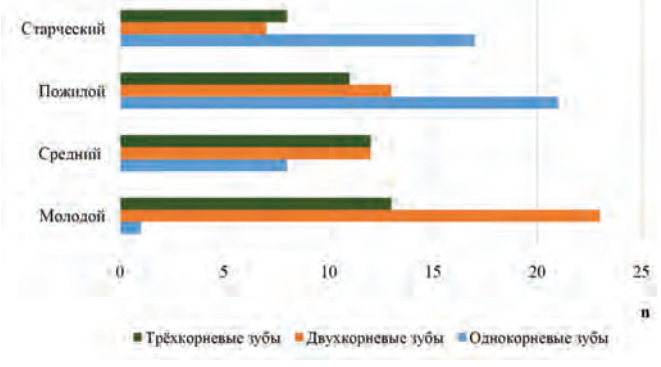

Рис. 4. Характеристика зубов, после удаления которых у лиц различного возраста развился альвеолит, (n)

суток), при этом среднее число посещений составило 2,12±0,42. Значения этих показателей имели тенденцию зависимости от тяжести течения заболевания (p<0,07; r=0,37).

В средней возрастной группе болевой синдром после кюретажа лунки при альвеолите сохранялся до 20–25 часов (рис. 5), при этом продолжительность болевого синдрома, как и у лиц молодого возраста, также имела зависимость от степени тяжести течения альвеолита (p<0,05, r=0,42). Заполнение лунок грануляционной тканью происходило на 10–17 сутки (рис. 6), наиболее медленно в лунках трехкорневых зубов (p<0,05). Сроки нетрудоспособности у лиц среднего возраста не превышали 3 суток (2,51±0,54 суток), при этом среднее число посещений составило 2,77±0,53. Значения этих показатели зависели от тяжести течения заболевания (r=0,41).

Наиболее болевой синдром после кюретажа лунки по поводу альвеолита сохранялся у лиц старших возрастных групп (рис. 5): у лиц пожилого возраста – до 22–25 часов; в старческом возрасте – до 19–30 часов. При этом продолжительность болевого синдрома у лиц пожилого и старческого возраста имела четкую зависимость от степени тяжести течения альвеолита (p<0,05, r=0,54). Заполнение лунок грануляционной тканью у лиц пожилого и старческого возраста также зависело от их размера (p<0,05, r=0,33) и происходило, соответственно, на 12–19 сутки (рис. 6). Такое увеличение сроков заживления лунок зубов, очевидно, зависело от наличия у лиц старших возрастных групп коморбидной патологии, которая неблагоприятно влияла на регенераторные процессы. Из-за наличия продолжающегося болевого синдрома у лиц старших возрастных групп возможные сроки нетрудоспособности (среди работающей части пенсионеров) не превышали 4 суток и составили в среднем 3,43±0,54 сут., при этом среднее число посещений составило 3,67±0,43. Значения этих показателей отчетливо зависели от тяжести течения заболевания (p<0,05; r=0,41).

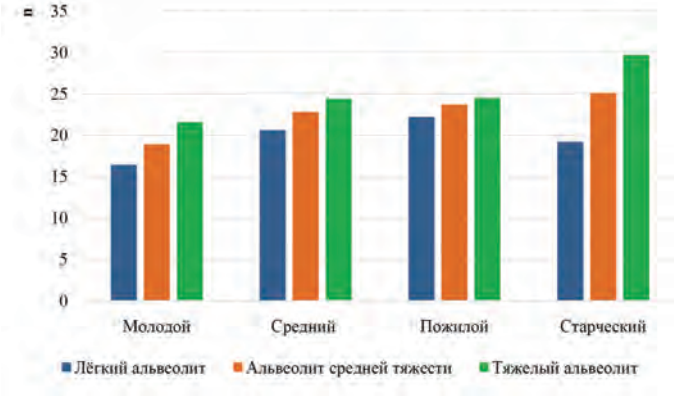

Рис. 5. Продолжительность болевого синдрома в различных возрастных группах с учетом степени тяжести альвеолита, (час)

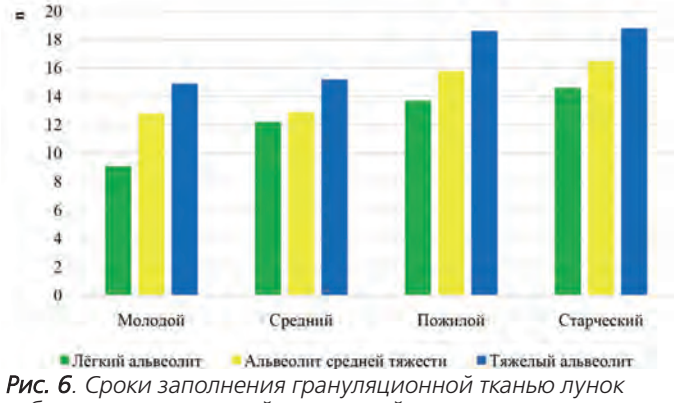

Рис. 6. Сроки заполнения грануляционной тканью лунок зубов у взрослых людей при разной степени тяжести течения альвеолита, (сут.)

Заключение. Проведенное клиническое исследование показало, что при хирургическом лечении альвеолита, заключающемся в выполнении кюретажа лунки, независимо от возраста пациентов продолжительное время сохраняется болевой синдром. Наибольшая продолжительность болевого синдрома в послеоперационном периоде отмечена у лиц пожилого и старческого возраста, до 22–30 часов. Также у лиц старших возрастных групп более продолжительно происходило заполнение лунок грануляционной тканью, до 19 суток, в то время как у лиц молодого и среднего возраста заполнение лунок грануляционной тканью происходило к 9–15 суткам. Сроки нетрудоспособности у лиц молодого и среднего возраста вследствие альвеолита не превышали 3 суток, а у лиц старших возрастных групп средние сроки нетрудоспособности не превышали 4 суток и составили в среднем 3,43±0,54 сут. Продолжительность болевого синдрома, количество обращений к врачу-стоматологу и сроки нетрудоспособности зависели от тяжести течения альвеолита, что определяло особенности клинической картины заболевания во всех возрастных группах пациентов. Целесообразно для повышения эффективности лечения альвеолита у лиц разных возрастных групп провести сравнительную оценку консервативного лечения данного заболевания с применением различных лекарственных средств, используемых для заполнения лунок зубов при возникновении инфекционно-воспалительных осложнений после операции удаления зуба.

Литература

1. Андреищев А.Р., Федосенко Т.Д. Осложнения прорезывания зубов // Заболевания, повреждения и опухоли челюстно-лицевой области / Под ред. А.К. Иорданишвили. – СПб.: СпецЛит, 2007. – С. 115–146.
2. Иорданишвили А.К. Применение оксицелодекса при лечении альвеолитов // Военно-медицинский журнал. – 1991. – № 11. – С. 50–51.
3. Иорданишвили А.К. Лечение альвеолитов солкосери-

лом-желе и кремом "Дермазин" // Здравоохранение Белоруссии. – 1992. – № 2. – С. 59–61.
4. Иорданишвили А.К. Анализ и структура стоматологической заболеваемости среди военнослужащих // Военно-медицинский журнал. – 1992. – № 1. – С. 68.
5. Иорданишвили А.К. Опыт лечения альвеолита гелевином // Стоматология. – 1993. – Т. 72. – № 1. – С. 82.
6. Иорданишвили А.К. Хирургическое лечение периодонтитов и кист челюстей. – СПб.: Нордмедиздат, 2000. – 217 с.
7. Иорданишвили А.К., Васильченко Г.А. Экспертиза и ориентировочные сроки временной нетрудоспособности при затрудненном прорезывании зубов мудрости и осложнениях: учебное пособие. – СПб.: Нордмедиздат, 2011. – 14 с.
8. Иорданишвили А.К., Слугина А.Г., Балин Д.В. Репаративный остеогенез: инновационный подход к его оптимизации // Экология и развитие общества. – 2013. – № 4 (9). – С. 74–75.
9. Иорданишвили А.К., Слугина А.Г., Балин Д.В., Сериков А.А. Возрастные особенности распространенности хронических периапикальных очагов одонтогенной инфекции у взрослых людей // Курский науч.-практич. вестн. "Человек и его здоровье". – 2015. – № 2. – С. 23–28.
10. Иорданишвили А.К. Советы врачу-стоматологу по выполнению инъекционных методов обезболивания на челюстях // Институт стоматологии. – 2005. – № 2 (27). – С. 64–65.
11. Иорданишвили А.К., Пономарев А.А., Гайворонская М.Г., Коровин Н.В. Частота и структура осложнений после удаления зубов мудрости верхней челюсти // Институт стоматологии. – 2015. – № 4 (69). – С. 49–51.
12. Иорданишвили А.К., Васильченко Г.А., Сагалатый А.М., Ильина О.Ю. Медицинские, социальные и экономические аспекты затрудненного прорезывания зубов "мудрости" // Институт стоматологии. – 2011. – № 1 (50). – С. 28–29.
13. Иорданишвили А.К. Геронтостоматология. – СПб.: Человек, 2015. – 240 с.
14. Иорданишвили А.К. Возрастные изменения жевательно-речевого аппарата. – СПб.: Человек, 2015. – 140 с.
15. Музыкин М.И., Иорданишвили А.К., Рыжак Г.А. Периоститы челюстей и их лечение. – СПб.: Человек, 2015. – 112 с.
16. Moore A., Edwards J., Barden J. et al. Bandolier,s Little Book of Pain. – Oxford: Oxford Universiti Press, 2003. – 279 p.
17. Malmstrom K. et al. Etoricoxib in acute pain associated with dental surgery: a randomized, double-blind, placebo- and comparator-controlled dose-ranging stady // Clin. Ther. – 2004. – № 26 (5). – P. 667–679.

References

1. Andreyishev A., Phedosenko T. Teething complications // Diseases, injuries and tumors of the maxillofacial region / under the editorship.of A.Iordanishvili. – St. Petersburg: SpetsLit, 2007. – P. 115–146. (in Russian)
2. Iordanishvili A. The use of oxycelodex in the treatment of alveolitis // Military Medicine Journal. – 1991. – № 11. – P. 50–51. (in Russian)
3. Iordanishvili A. Treatment of alveolites with solcoseryl-jelly and "Dermazin" cream // Belarus Healthcart. – 1992. – № 2. – P. 59–61. (in Russian)
4. Iordanishvili A. Analysis and structure of dental morbidity among military personnel // Military Medicine Journal. – 1992. – № 1. – P. 68. (in Russian)
5. Iordanishvili A. Treatment of alveolitis with gelatin // Dentistry. – 1993. – B. 72, № 1. – P. 82. (in Russian)
6. Iordanishvili A. Surgical treatment of periodontitis and maxillary cysts. – St. Petersburg: Normedizdat, 2000. – 217 p. (in Russian)
7. Iordanishvili A., Vasiltshenko G. Examination and indicative terms of temporary disability with difficult eruption of wisdom teeth and complications: manual. – St. Petersburg.: Normedizdat, 2011. – 14 p. (in Russian)
8. Iordanishvili A., Slugina A., Balin D. Reparative osteogenesis: an innovative approach to its optimization // Ecology and society development. – 2013. – № 4 (9). – P. 74–75.
9. Iordanishvili A., Slugina A., Balin D., Serikov A. Age features of the prevalence of odontogenic infection chronic periapical foci in adults // Kursk scientific and practical bulletin. "Man and his health". – 2015. – № 2. – P. 23–28. (in Russian)
10. Iordanishvili A. Recommendations for dentists on methods of mandibular injection anesthesia // Institute of Dentistry. – 2005. – № 2 (27). – P. 64–65. (in Russian)
11. Iordanishvili A., Ponomaryov A., Gayvoronskaya M., Korovin N. Frequency and structure of complications after removal of upper wisdom teeth // Institute of Dentistry. – 2015. – № 4 (69). – P. 49–51. (in Russian)
12. Iordanishvili A., Vasiltshenko G., Sagalatyi A., Ilyina O. Medical, social and economic aspects of the difficult eruption of wisdom teeth // Institute of Dentistry. – 2011. – № 1 (50). – P. 28–29. (in Russian)
13. Iordanishvili A. Geriatric Dentistry. – St. Petersburg.: The Man, 2015. – 240 p.
14. Iordanishvili A. Age-related changes in the masticatory and articulatory apparatus. – St. Petersburg.: The Man, 2015. – 140 p. (in Russian)
15. Muzykin M., Iordanishvili A., Ryzhak G. Mandibular periostites and their treatment. – St. Petersburg: The Man, 2015. – 112 p. (in Russian)
16. Moore A., Edwards J., Barden J. et al. Bandolier,s Little Book of Pain. – Oxford: Oxford Universiti Press, 2003. – 279 p.
17. Malmstrom K. et al. Etoricoxib in acute pain associated with dental surgery: a randomized, double-blind, placebo- and comparator-controlled dose-ranging stady // Clin. Ther. – 2004. – № 26 (5). – P. 667–679.

Реабилитация стоматологических больных

Харитонов Д.Ю.[1], д.м.н., декан стоматологического факультета, зав. кафедрой челюстно-лицевой хирургии

Митин Н.Е.[2], к.м.н., доцент, зав. кафедрой ортопедической стоматологии и ортодонтии

Сорокина М.А.[2], студентка 5 курса стоматологического факультета

Гришин М.И.[2], врач-стоматолог общей практики, лаборант кафедры ортопедической стоматологии и ортодонтии

Мишин Д.Н.[2], ассистент кафедры ортопедической стоматологии и ортодонтии

[1] ГБОУ ВО "Воронежская государственная медицинская академия им. Н.Н. Бурденко Минздрава России", г. Воронеж
[2] ФГБОУ ВО "Рязанский государственный медицинский университет им. академика И.П. Павлова" МЗ РФ, г. Рязань

Для переписки:
E-mail: n1ce_girl@bk.ru

Особенности комплексной реабилитации пациентов после операционных вмешательств в челюстно-лицевой области

Резюме

В представленной статье рассмотрены по литературным данным основные особенности методов и этапов комплексной реабилитации пациентов с дефектами челюстно-лицевой области после операционных вмешательств.

***Ключевые слова**: стоматология, постоперационный период, реабилитация, восстановление функций, социальная адаптация.*

***Для цитирования**: Харитонов Д.Ю., Митин Н.Е., Сорокина М.А., Гришин М.И., Мишин Д.Н. Особенности комплексной реабилитации пациентов после операционных вмешательств в челюстно-лицевой области. Стоматология для всех. – 2017. – № 2 (79). – С. 52–55.*

Peculiarities of complex rehabilitation of patients after surgical interventions in the maxillofacial region

Kharitonov D.Yu., Mitin N.E., Sorokina M.A., Grishin M.I., Mishin D.N.

Summary

The article gives a literature review on the main characteristic methods and stages of a comprehensive postoperative rehabilitation in patients with defects of the maxillofacial area.

***Keywords**: dentistry, postoperative period, rehabilitation, restoration of function, social adaptation.*

***For citation**: Kharitonov D.Yu., Mitin N.E., Sorokina M.A., Grishin M.I., Mishin D.N. Peculiarities of complex rehabilitation of patients after surgical interventions in the maxillofacial region. Stomatologia dla vseh. 2017; 2 (79): 52–55.*

Процесс восстановления после оперативного вмешательства может быть разным по длительности и зависит от многих факторов. Он протекает быстрее, если в норме кровообращение и иннервация в той области, где было проведено оперативное вмешательство. Это основной принцип послеоперационной реабилитации. Сложность заключается в том, что возможно образование келоидных рубцов (первый признак недостатка кровообращения), спаек, непроводящих болей, отека. После полостных операций нередко возникают плохо заживающие свищи. Однако при помо-

щи правильно и своевременно проведенных реабилитационных мероприятий можно восстановить организм за довольно короткое время так, что побочные реакции не будут проявляться и осложнения не отяготят жизнь [3].

Выделяют следующие аспекты реабилитационных мероприятий (Роговой М.А., 1982):

1. Медицинский аспект – включает лечебные, лечебно-диагностические и лечебно-профилактические мероприятия.

2. Физический аспект – охватывает процессы, связанные с применением физических факторов (физиотерапия, ЛФК, механо- и трудотерапия), с повышением физической работоспособности.

3. Психологический аспект – ускорение процесса психологической адаптации к изменившейся в результате болезни жизненной ситуации.

4. Профессиональный – у работающих лиц – профилактика возможного снижения или потери трудоспособности; у инвалидов – по возможности, восстановление трудоспособности.

5. Социальный аспект – охватывает процессы влияния социальных факторов на развитие и течение болезни, социального обеспечения трудового и пенсионного законодательства, взаимоотношения больного и семьи, общества и производства.

6. Экономический аспект – подбор оптимального способа восстановительного лечения, планирование медицинских и социально-экономических мероприятий.

Массаж является одним из способов физического воздействия на организм больного человека. Важными задачами, которые решаются с помощью массажа, являются: общетонизирующее воздействие – путем усиления крово- и лимфообращения, а также неспецифического стимулирования экстероцептивной и проприоцептивной чувствительности (классический, сегментарный, точечный массаж) [7].

Физиотерапия. В комплексной реабилитации больных применяются различные виды физиотерапевтических процедур. Все они решают практически одни задачи: снижение активности воспалительного процесса, активизация репаративных процессов, уменьшение болевого синдрома, улучшение крово- и лимфообращения, а также трофики тканей, предупреждение и устранение контрактур, восстановление важнейших иммунно-адаптационных систем организма. Принципами физиотерапии являются своевременное использование физических факторов, правильное их сочетание, преемственность в лечении. Наиболее часто используются гальванизация, лекарственный электрофорез, импульсные токи, электростимуляция [3].

Механотерапия представляет собой систему функционального лечения с помощью различных устройств, применяемую в комплексе с другими средствами и методами современной медицинской реабилитации больных [8]. По своей эффективности аппараты механотерапии могут быть подразделены на следующие группы:

1. "Диагностические" аппараты, помогающие учитывать и точно оценивать эффект двигательного восстановления;

2. Поддерживающие, фиксирующие аппараты – помогающие выделять отдельные фазы произвольных движений;

3. Тренировочные аппараты, помогающие дозировать механическую нагрузку при движениях;

4. Комбинированные аппараты из первых трех групп [1].

Так, после оперативного вмешательства у пациентов стоматологического профиля возможно появление дефектов зубного ряда и челюстей, требующих ортопедического замещения. Челюстно-лицевые протезы, используемые для этих целей, восполняют утраченные ткани и функции не в полном объеме [4]. В практике пациент сразу сталкивается с такой проблемой, как адаптация к постоперационным изменениям, что является достаточно сложным процессом. Удовлетворенность пациента результатом носит комплексный, мультифакториальный характер, где психологические аспекты играют существенную роль [2]. Основная задача реабилитации – восстановление жизненно важных функций, полная социальная адаптация. В зависимости от вида дефекта в челюстно-лицевой области подбирают комплексное восстановление (варианты описаны выше), делая акцент на необходимые структуры. Например, оптимальная методика восстановления функции речи при значительных дефектах зубного ряда и челюстей до сих пор не предложена [4, 9], что делает актуальным решение назревших вопросов речевой реабилитации стоматологических пациентов, особенно необходимой при зубочелюстном протезировании после стоматологических операций.

Один из вариантов восстановления пациентов – использование зубочелюстных протезов в сочетании со съемными миогимнастическими элементами (СМЭ), представляющими собой ортодонтическую

индивидуально изогнутую проволоку вариабельного сечения со скользящей по ней многогранной бусинкой различного диаметра (от 3 до 5 мм). СМЭ фиксировался в слепых отверстиях базиса зубочелюстного протеза в участках, соответствующих требуемой амплитуде движений языка [5]. Больным предлагалось касаться бусины языком и передвигать ее по оси проволоки. Подобными упражнениями рекомендовалось заниматься ежедневно на протяжении 2–3 часов. С увеличением амплитуды движения языка СМЭ заменялся на новый с более сложной конфигурацией изгиба проволоки и бусинкой меньшего диаметра. Описанная миогимнастика проводилась вплоть до оптимального восстановления движений языка и речевой функции [10]. Оценка степени восстановления речевой функции производилась до операции, а также на 15 и 30-й день после наложения зубочелюстного протеза. Четкость и скорость произношения оценивались путем аудиотеста. Так, миогимнастика позволяет существенно улучшить параметры речевой функции в период постоперационной реабилитации, что очень важно для социальной адаптации [6].

Выводы. Проведенный обзор подтверждает, что эффективность лечения определяется обязательной комплексностью различных реабилитационных мероприятий. Разнообразное сочетание перечисленных методов, гибкое их варьирование в зависимости от текущих задач определенного восстановительного этапа лечения позволяет осуществить оптимальную реабилитацию больного, восстановив его функции и предотвратив изменение психосоциального статуса.

Литература

1. Бизяев А.А., Гооге Л.А., Коннов В.В. Причины нарушения речевой функции в зависимости от конструкции мостовидных протезов переднего отдела верхнего зубного ряда // Саратовский научно-медицинский журнал. – 2010. – Т. 6. – № 1. – С. 134–136.
2. Дармограй В.Н., Морозова С.И., Митин Н.Е., Филимонова Л.Б., Дармограй С.В., Пешков В.А., Гуськов А.В. Использование фитосредств в стоматологии: научные достижения кафедр стоматологического факультета // Материалы ежегодной научной конференции Рязанского государственного медицинского университета им. академика И.П. Павлова, посвященной 65-летию работы университета на Рязанской земле. – Рязань: Рязанский государственный медицинский университет им. академика И.П. Павлова, 2015. – С. 370–371.
3. Коган О.Г., Найдин В.Л. Медицинская реабилитация в неврологии и нейрохирургии. – М.: Медицина, 1988. – 304 с.
4. Коротких Н.Г., Митин Н.Е., Мишин Д.Н., Гуськов А.В., Стрелков Н.Н. Аппарат для миогимнастики языка после гемиглоссэктомии. Патент на полезную модель RUS 134044 08.02.2013.
5. Коротких Н.Г., Митин Н.Е., Пономарев Е.О., Мишин Д.Н., Полупанов А.С. Оптимальный способ доставки лекарственных препаратов к послеоперационной поверхности при непосредственном зубном или челюстном протезировании // Экспериментальная и клиническая фармакология: научные чтения. Сборник тезисов Всероссийской научной конференции, посвященной 90-летию со дня рождения профессора А.А. Никулина. – 2013. – С. 194–196.
6. Митин Н.Е. Варианты реабилитации пациентов после хирургической санации полости рта: автореф. дис. ... канд. мед. наук. – Воронеж, 2008. – С. 100.
7. Морозов П.Ю. Основные аспекты применения средств физической реабилитации при последствиях тяжелой черепно-мозговой травмы. – Малаховка, 1999.
8. Севбитов А.В., Митин Н.Е., Браго А.С., Котов К.С., Кузнецова М.Ю., Юмашев А.В., Михальченко Д.В., Тихонов В.Э., Шакарьянц А.А., Перминов Е.С. Основы зубопротезной техники: учебное пособие / под ред. А.В. Севбитова, Н.Е. Митина. – Ростов-на-Дону: Феникс, 2016. – 331 с.
9. Севбитов А.В., Митин Н.Е., Браго А.С., Михальченко Д.В., Юмашев А.В., Кузнецова М.Ю., Шакарьянц А.А. Стоматологические заболевания: уч. пособие / под ред. А.В. Севбитова, Н.Е. Митина. – Ростов-на-Дону: Феникс, 2016. – 157 с.
10. Белова А.Н. Щепетова О.Н. Руководство по реабилитации больных с двигательными нарушениями. – М.: Антидор, 1998.

References

1. Bizyayev A., Googe L., Konnov V.. Causes of speech function disturbances associated with the design of bridges applied in the anterior part of the upper dentition // Saratov Journal of Medical Scientific Research. – 2010. – V. 6. – № 1. – P. 134–136. (in Russian)
2. Darmogray V., Morozova S., Mitin N., Philimonova L., Darmogray S., Peshkov V., Guskov A.. Application of photographic means in dentistry: scientific achievements of the

departments of the Dental faculty // Materials of the annual I.P. Pavlov Ryazan State Medical University scientific conference dedicated to the 65th anniversary of the university. – Ryazan: I.P. Pavlov Ryazan State Medical University, 2015. – P. 370–371. (in Russian)
3. Kogan O., Naydin V. Medical rehabilitation in neurology and neurosurgery. – Moscow.: Medicine, 1988. – P. 304. (in Russian)
4. Korotkikh N., Mitin N., Mishin D., Guskov A., Strelkov N. Apparatus for miogymnastics after hemiglossectomy. Utility model patent RUS 134044 08.02.2013. (in Russian)
5. Korotkikh N., Mitin N., Ponomaryov Ye., Mishin D., Polupanov A. The optimal way of delivering drugs to the postoperative surface in direct dental or jaw prosthetics // Experimental and Clinical Pharmacology: Scientific Readings. A collection of abstracts of the All-Russian Scientific Conference, dedicated to Professor A.A. Nikulin's 90th birthday. – 2013. – P. 194–196. (in Russian)
6. Mitin N. Options for rehabilitation of patients after the surgical sanitation of the oral cavity: author's abstract ... PhD in Medicine. – Voronezh, 2008. – P. 100. (in Russian)
7. Morozov P. The main aspects of the physical rehabilitation after severe craniocerebral trauma. – Malakhovka, 1999. (in Russian)
8. Sevbitov A., Mitin N., Brago A., Kotov K., Kuznetsova M., Yumashev A., Mikhaltshenko D., Tikhonov V., Shakaryants A., Perminov Ye. Fundamentals of dental prosthetics. – Rostov-on-Don: Phenix, 2016. – P. 331. (in Russian)
9. Sevbitov A., Mitin N., Brago A., Mikhaltshenko D., Yumashev A., Kuznetsova M., Shakaryants A. Dental diseases. – Rostov-on-Don: Phenix, 2016. – P. 157. (in Russian)
10. Belova A., Shepetova O.. Guidance for the rehabilitation of patients with motor disorders. – M.: Antidor, 1998. (in Russian)

Реабилитация стоматологических больных

Динамика качества жизни пациентов при реабилитации после ортогнатических операций

Вагнер В.Д., зам. директора ЦНИИС и ЧЛХ МЗ РФ, д.м.н., профессор
Хасянов А.Ш., аспирант, ЦНИИС и ЧЛХ МЗ РФ
Смирнова Л.Е., ст.н.с. отдела организации стоматологической службы, лицензирования и аккредитации ЦНИИС и ЧЛХ МЗ РФ

Для переписки:
E-mail: vagnerstar@yandex.ru
Тел.: 8 (499) 245-03-37

Резюме

В статье представлены результаты исследования динамики качества жизни пациентов с зубочелюстными аномалиями и деформациями сразу после ортогнатической операции, а также через 6 и 12 месяцев после ее проведения. Полученные данные могут использоваться для повышения эффективности стоматологического лечения и реабилитации данного типа пациентов.

***Ключевые слова**: качество жизни, ортогнатические операции, реабилитация.*

***Для цитирования**: Вагнер В.Д., Хасянов А.Ш., Смирнова Л.Е. Динамика качества жизни пациентов при реабилитации после ортогнатических операций. Стоматология для всех. – 2017. – № 2 (79). – С. 56–58.*

The dynamics of quality of life in patients during rehabilitation after orthognathic surgery

Vagner V.D., Khasyanov A.Sh., Smirnova L.E.

Summary

The article presents results of the study concerning the dynamics of quality of life in patients with dentoalveolar anomalies and deformities immediately following the orthognathic surgery as well as 6 and 12 months after it. The data obtained can be used to improve the efficiency of dental treatment and rehabilitation in this type of patients.

***Keywords**: quality of life, orthognathic surgery, rehabilitation.*

***Citation**: Vagner V.D., Khasyanov A.Sh., Smirnova L.E. The dynamics of quality of life in patients during rehabilitation after orthognathic surgery. Stomatologia dla vseh. 2017; 2 (79): 56–58.*

В последнее десятилетие в медицине интенсивное развитие получило новое научное направление – исследование качества жизни пациентов, связанное со здоровьем и определяющее эффективность лечения. Основные критерии, определяющие качество жизни больных с послеоперационными дефектами челюстей, должны учитываться при выборе конструкции протеза и материала для его изготовления, а также при проведении ортопедической реабилитации. В то же время эти вопросы до настоящего времени остаются малоизученными, имеющиеся в литературе сообщения о качестве жизни больных, которым проводятся ортогнатические операции и стоматологическое ортопедическое сложно-челюстное лечение, скудны и противоречивы.

В целях повышения эффективности комплексного стоматологического лечения и реабилитации больных с ортогнатическими деформациями в челюстно-лицевой области нами с помощью опросника OHIP-14 изучена динамика качества жизни 113 пациентов, которым проведены ортогнатические операции в Центральном научно-исследовательском институте стоматологии и челюстно-лицевой хирургии, г. Москва. Опросник OHIP-14 (Oral Health Impact Profile) включает 14 вопросов, позволяющих оценить влияние стоматологического статуса на качество жизни по следующим критериям: прием пищи, повседневная жизнь, способность общаться. Для каждого вопроса имеется 5 вариантов ответов, которые варьируют от "очень часто" до "никогда" и оцениваются от 5 до 1 балла соответственно.

Динамику уровня качества жизни обследуемых больных со скелетными аномалиями зубочелюстной системы оценивали сразу после операции и через 6 и 12 месяцев после ее проведения. Оценка динамики суммарного балла опросника показала, что до операции его значение в группе обследуемых составило 33,6±4,0 балла (табл. 1). Сразу после выполнения операции уровень данного показателя увеличился и составил 45,6±5,2 балла, что было достоверно выше ($p<0,05$) исходной оценки и свидетельствовало об ухудшении качества жизни в целом у обследуемых пациентов.

Через 6 месяцев после проведенного хирургического лечения значение данного показателя снизилось до 21,1±4,3 балла и было значимо ниже ($p<0,05$) соответствующих уровней до лечения и сразу после лечения, что отражало существенное повышение качества жизни этих пациентов в отдаленном периоде после

операции. Спустя 1 год после проведенного хирургического лечения уровень этого параметра составил 15,0±3,1 балла и был значимо ниже (p<0,05) уровней в предыдущие сроки наблюдения. В целом качество жизни пациентов улучшилось по сравнению с исходным состоянием в 2,24 раза, а в сравнении с состоянием непосредственно после операции в 3,04 раза.

Оценка динамики показателя домена "Проблемы при приеме пищи" опросника OHIP-14 показала, что до операции его значение в группе обследуемых составило 9,1±1,7 балла (табл. 2). Сразу после проведенного хирургического лечения уровень этого показателя возрос и составил 13,9±2,1 балла, то есть стал значимо выше (p<0,05), чем до лечения, что свидетельствует о наличии проблем с приемом пищи у обследуемых пациентов и ухудшении их качества жизни в 1,5 раза.

Спустя 6 месяцев после проведенного хирургического лечения значение данного показателя уменьшилось до 6,5±1,1 балла, что значимо ниже (p<0,05) такового до лечения и сразу после операции и отражает повышение качества жизни этих пациентов в процессе реабилитации в 2,1 раза. Через 12 месяцев после лечения значение данного показателя снизилось до 4,3±1,0 балла, то есть достоверно меньше (p<0,05) уровней в предыдущие сроки наблюдения и свидетельствует об уменьшении проблем с приемом пищи в 3,2 раза.

Уровень показателя домена "Проблемы в общении" опросника OHIP-14 до операции у обследуемых пациентов составил 9,6±2,0 балла (табл. 3). После выполнения операции значение показателя возросло до 13,0±1,8 балла, однако значимо не отличалось от исходного уровня. Через 6 месяцев после хирургического лечения его уровень снизился до 5,2±0,8 балла, что было значимо ниже (p<0,05) этих показателей до лечения и сразу после выполнения операции, что отражало снижение выраженности проблем общения у пациентов, включенных в исследование. Спустя 12 месяцев после хирургического лечения значение данного показателя продолжало уменьшаться и составило 3,8±0,5 балла, что было значимо ниже (p<0,05) соответствующих уровней в предыдущие сроки наблюдения.

Оценка динамики показателя домена "Проблемы в повседневной жизни" опросника OHIP-14 продемонстрировала, что его исходное значение до операции составило 14,9±2,2 балла (табл. 4). После выполне-

Таблица 1. Динамика суммарного балла

Срок исследования	Значения показателя
До лечения	33,6±4,0
После операции	45,6±5,2
Через 6 месяцев	21,1±4,3
Через 12 месяцев	15,0±3,1

Таблица 2. Динамика показателя домена "Проблемы при приеме пищи"

Срок исследования	Значения показателя
До лечения	9,1±1,7
После операции	13,9±2,1
Через 6 месяцев	6,5±1,1
Через 12 месяцев	4,3±1,0

Таблица 3. Динамика показателя домена "Проблемы в общении"

Срок исследования	Значения показателя
До лечения	9,6±2,0
После операции	13,0±1,8
Через 6 месяцев	5,2±0,8
Через 12 месяцев	3,8±0,5

Таблица 4. Динамика показателя домена "Проблемы в повседневной жизни"

Срок исследования	Значения показателя
До лечения	14,9±2,2
После операции	18,8±4,1
Через 6 месяцев	9,5±1,8*#
Через 12 месяцев	6,9±1,2*#

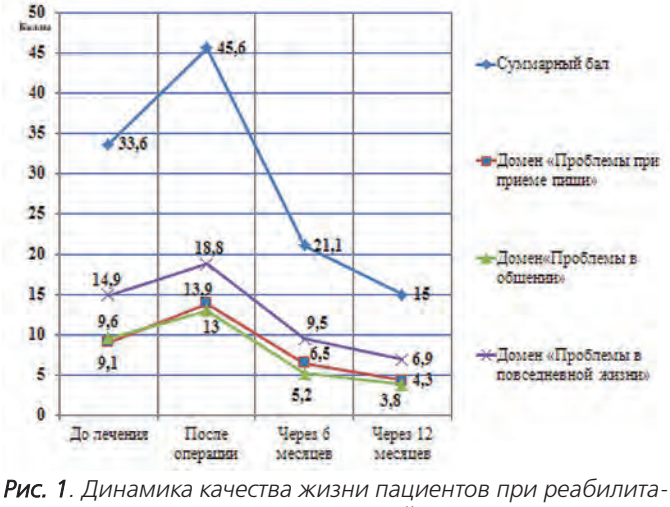

Рис. 1. Динамика качества жизни пациентов при реабилитации после ортогнатических операций

ния операции значение показателя возросло до 18,8±4,1 балла, то есть проблемы в повседневной жизни пациентов возросли в 1,3 раза, хотя при этом достоверных отличий от показателя до операции выявлено не было. Спустя 6 месяцев после хирургического лечения его уровень снизился до 9,5±1,8 балла и был значимо ниже ($p<0,05$) соответствующих значений до лечения и сразу после операции, что отражало снижение выраженности проблем в повседневной жизни у пациентов, включенных в исследование. Через 1 год после проведенного лечения уровень этого параметра снизился до 6,9±1,2 балла, что было достоверно меньше ($p<0,05$), чем в предыдущие сроки наблюдения и свидетельствует об уменьшении проблем в повседневной жизни в 2,2 раза.

Таким образом, изучение качества жизни больных с зубочелюстными аномалиями и деформациями показало, что сразу после оперативного вмешательства оно ухудшается в 1,4 раза, но в процессе реабилитации постепенно улучшается в 1,6 раза через 6 месяцев и в 2,2 раза через 12 месяцев (рис. 1).

Литература

1. Архарова О.Н., Вагнер В.Д. Оценка состояния своего здоровья пациентами, обращающимися за ортодонтической помощью // Институт стоматологии. – 2015. – № 3 (68). – С. 22–24.
2. Леонтьев В.К. Здоровые зубы и качество жизни// Стоматология для всех. – 1999. – № 2/3. – С. 30–34.
3. Пешков М.В., Гуревич К.Г., Вагнер В.Д., Фабрикант Е.Г. Влияние стоматологического хирургического лечения на качество жизни пациентов и оценка их комплаентности // Системный анализ и управление в биомедицинских системах. – 2015. – Т. 14. – № 3.

References

1. Arkharova O., Vagner V. Patients seeking orthodontic care and their own assessment of their health state // Institute of Dentistry. – 2015. – № 3 (68). – P. 22–24. (in Russian)
2. Leontyev V. Healthy teeth and quality of life // Dentistry for All. – 1999. – № 2/3. – P. 30–34. (in Russian)
3. Peshkov M., Gurevitch K., Vagner V., Phabrikant E. The impact of dental surgical treatment on patients' quality of life and evaluation of their compliance // System analysis and management in biomedical systems. – 2015. – B. 14. – № 3. (in Russian)

Памяти Анатолия Васильевича Алимского



25 апреля 2017 г. ушел из жизни Анатолий Васильевич Алимский, доктор медицинских наук, профессор, заслуженный деятель науки РФ, член редакционного совета журнала "Стоматология для всех" с момента основания журнала.

А.В. Алимский родился 6 июля 1940 г. в г. Электросталь Московской области. В 1962 г. окончил с отличием медицинское училище № 1 по специальности "зубоврачебная", в 1967 г. – ММСИ.

48 лет (с 1969 г.) А.В. Алимский работал в ЦНИИС и ЧЛХ, из них 35 лет возглавлял научно-организационный отдел. В течение 7 лет был заместителем директора института.

В 1975 г. А.В. Алимский защитил кандидатскую, в 1983 г. – докторскую диссертацию по теме "Заболеваемость, нормативы потребности и пути повышения эффективности стоматологической помощи населению". Был ведущим специалистом страны в области организации стоматологической помощи и эпидемиологии стоматологических заболеваний. Под его руководством было проведено свыше 40 экспедиций ЦНИИС в различные регионы России и Советского Союза для изучения распространенности стоматологических заболеваний на территории страны.

В сферу научных интересов профессора А.В. Алимского помимо эпидемиологических входили также исследования по проблемам геронтостоматологии и организации стоматологической помощи. Анатолий Васильевич – автор и соавтор 15 монографий, 2 справочников по стоматологии, 20 методических рекомендаций и указаний, 1 патента, а также свыше 500 публикаций в отечественной и зарубежной литературе. Под его руководством было защищено 8 докторских и 65 кандидатских диссертаций. Многие из учеников А.В. Алимского возглавляют кафедры стоматологии в России и странах СНГ.

Профессор А.В. Алимский в течение многих лет являлся председателем проблемной комиссии 19.01 "Организация стоматологической помощи, планирование, прогнозирование маркетинговых, эпидемиологических и социальных исследований" межведомственного Научного совета по стоматологии РАМН и МЗ РФ. Он был членом редколлегии журнала "Стоматология", а также ряда других отечественных и зарубежных (Азербайджан, Узбекистан, Украина, Казахстан) профильных журналов, членом административного и специализированного ученых советов ЦНИИС и ЧЛХ.

Профессор А.В. Алимский успешно сочетал научную работу с преподавательской деятельностью: много лет он читал цикл лекций по организации стоматологической помощи курсантам стоматологического факультета РМАПО. Ему было дважды присуждено ученое звание "профессор" – по специальности "Стоматология" (1990 г.) и по специальности "Общественное здоровье и здравоохранение" (2010 г.).

Плодотворная научная и многолетняя общественная деятельность профессора А.В. Алимского была отмечена рядом наград. В 2002 г. ему было присвоено почетное звание "Заслуженный деятель науки Российской Федерации". Он был награжден знаком "Отличник здравоохранения", медалью "Ветеран труда", медалью "850-летие Москвы", орденом Стоматологической Ассоциации России "За заслуги перед стоматологией" II степени.

В 80-е годы А.В. Алимский возглавлял партийную организацию ЦНИИС. Он всегда был горячим патриотом родного института и стремился делать все, что было в его силах, для развития и процветания ЦНИИС и ЧЛХ.

Все жизненные интересы и устремления Анатолия Васильевича Алимского были связаны со стоматологией, с ЦНИИС и ЧЛХ, служению которым он отдал всю жизнь. Работая в ЦНИИС и ЧЛХ в течение многих лет, он хранил в своей памяти воспоминания о совместной работе, экспедициях, научных конференциях с участием очень многих как рядовых сотрудников, так и тех, кто составляет славу института, включая основателя и первого директора ЦНИИС, академика А.И. Рыбакова. А.В. Алимский внес весомый вклад в создание Музея ЦНИИС и ЧЛХ и формирование фонда экспонатов и экспозиции Музея.

Все, кто знал Анатолия Васильевича, будут всегда помнить его искрометный юмор, оптимизм, благожелательное отношение к людям, уникальное обаяние и готовность прийти на помощь в трудную минуту.

"Дарта" – путешествие из Петербурга в Европу

На очередной 37-й по счету Всемирной стоматологической выставке IDS, проходившей с 21 по 25 марта 2017 г. в немецком Кельне, наша компания во второй раз с успехом представила на своем стенде собственную продукцию – стоматологические установки ДАРТА®, разрабатываемые и выпускаемые Научно-производственной фирмой "Корал". В числе экспонатов на стенде были представлены как изделия, которые уже знакомы российской и международной стоматологической общественности, так и ряд новинок, которые вызвали широкий интерес у посетителей выставки. Перед выставкой мы успешно сертифицировали в



Европейском Союзе Систему менеджмента качества медицинского оборудования EN ISO 13485:2012 нашей компании касательно разработки, производства и технического обслуживания стоматологического оборудования, что является необходимым условием присутствия на международных рынках.

На стенде была представлена новейшая стоматологическая установка ДАРТА® в расширенной комплектации с многофункциональной педалью управления, оснащенная интеллектуальной системой мониторинга основных параметров и режимов работы стоматологической установки – INSYMON, отображающая их на мониторе персонального компьютера под управлением Windous®, размещенного на стойке осветителя. Система INSYMON, включая электронику и программное обеспечение, разработана и запатентована специалистами нашей компании (патент на изобретение в РФ) и ожидает получения патентов в ряде стран Евросоюза, США и Китае. Следует отметить, что представленная нами интеллектуальная система мониторинга пользовалась повышенным интересом у посетителей выставки.

Большой интерес у посетителей нашего стенда вызвали Мобильный инструментальный блок управления стоматологическими наконечниками, расширяющий возможности обычного блока врача в плане его мобильности и функциональности, Учебный настольный блок наконечников, с успехом зарекомендовавший себя при оснащении нашей компанией различных учебных классов в профильных учебных заведениях для отработки практических навыков студентов и слушателей при работе на фантомных моделях, а также передвижные столики с рабочими полками из закаленного стекла, используемые в лечебных кабинетах (особенно в хирургии и имплантологии) как дополнительные мобильные рабочие поверхности для размещения приборов и инструментов.

Следует отметить возросший интерес к выпускаемому в России стоматологическому оборудованию со стороны посетителей выставки не только из стран Европы, но и Ближнего и Среднего Востока, Индии, а также государств – бывших республик Советского Союза. Это было заметно и по общему числу посетителей нашего стенда, и по уровню их интереса к техническим особенностям демонстрировавшегося на стенде оборудования.

Все вышесказанное, как итог нашего участия в двух последних крупнейших стоматологических форумах IDS 2015 и 2017, позволяет нашей компании с оптимизмом смотреть в будущее в плане продвижения и успешного освоения международного стоматологического рынка российским оборудованием, выпускаемым нашей компанией в Санкт-Петербурге под уже известной в России торговой маркой ДАРТА®.

Е.Н. Соболева, коммерческий директор
ООО "Центр "Корал"

DARTA

Новый уровень комфорта.
Сделано в России.

Участие в программе «Импортозамещение»
Регистрационное удостоверение РОСЗДРАВНАДЗОРА
Декларация Соответствия
Лицензия на производство

СТОМАТОЛОГИЧЕСКАЯ УСТАНОВКА DARTA

Блок врача с нижней подачей
на 5 инструментов с автоматическим включением выбранного наконечника

Блок врача с верхней подачей
на 5 инструментов с возможностью оснащения под Ваши требования

Блок ассистента, оснащенный слюноотсосом и пылесосом с возможностью размещения **2х доп. инструментов**

Поворотная керамическая чаша-плевательницы, поворачиваемая на 150°

Светодиодный итальянский **осветитель FARO** с max яркостью **до 50 000 LUX**

Приглашаем к сотрудничеству региональных дилеров

Эксклюзивный представитель в России

тел./факс: (495) 663-77-26
(812) 655-50-50

www.coralspb.ru
vk.com/centr_coral

Всемирный День стоматологического здоровья—2017 в России

20 марта 2017 г. по инициативе Всемирной Федерации Стоматологов (FDI) в России при поддержке Минздрава РФ, СтАР, ЦНИИС и ЧЛХ и МГМСУ им. А.И. Евдокимова состоялись мероприятия "Всемирного Дня стоматологического здоровья" – World Oral Health Day (WOHD).

Целью проведения данного Дня является максимальное акцентирование внимания общественности на глобальных проблемах, связанных со стоматологическим здоровьем, повышение осведомленности населения, политиков, врачей, общественных деятелей о подходах к профилактике, раннему выявлению и лечению заболеваний полости рта, а также о факторах риска, приводящих к их развитию.

На протяжении жизненного пути каждый так или иначе сталкивается со стоматологическими проблемами, но многих из этих проблем можно было бы избежать, занимаясь профилактикой, начиная с молодого возраста.

Здоровье полости рта предполагает не только красивую улыбку, молодость лица, комфортное жевание и глотание, но и общее состояние здоровья, физическое и умственное благополучие.

Повышение уровня знаний населения, а также мотивации к сохранению здоровья полости рта – междисциплинарная задача. Необходимо широко информировать о влиянии, которое стоматологическое здоровье оказывает на общее физическое состояние организма и, наоборот, как многие патологические процессы, в том числе психо-соматического характера, проявляются в виде нарушений в полости рта.

Важнейшим аспектом является раннее выявление онкологических заболеваний полости рта, которые имеют высокую распространенность на сегодня.

Необходимо развивать взаимодействие медицинских профилактических (например, центров здоровья) и образовательных структур, включать обучение по вопросам стоматологического здоровья в программы сохранения здоровья семьи.

На пресс-конференции, посвященной Всемирному Дню стоматологического здоровья, которая состоялась 20 марта 2017 г. в ЦНИИС и ЧЛХ в Москве, выступили:

А.А. Кулаков, академик РАН, главный внештатный специалист Минздрава России по челюстно-лицевой хирургии, директор ФГБУ "ЦНИИС и ЧЛХ" Минздрава России;

С.А. Краевой, заместитель министра здравоохранения РФ;

Н.П. Санина, депутат Государственной Думы Федерального Собрания РФ, первый заместитель Председателя Комитета Государственной Думы по охране здоровья;

В.В. Садовский, президент СтАР;

Мишель Арденн, паст-президент Всемирной Федерации стоматологов (FDI), Советник Европейского Парламента по стоматологическому образованию (Брюссель, Бельгия);

Директор ЦНИИС и ЧЛХ, академик РАН А.А. Кулаков и зам. министра здравоохранения РФ С.А. Краевой

Слева направо: О.В. Шевченко, А.В. Конарев, М. Арденн, О.Г. Авраамова, Е.П. Иванова

В президиуме пресс-конференции

Выступают М. Арденн и Н.П. Санина

Е.А. Иванова, главный специалист по медицинской профилактике Центрального Федерального округа Российской Федерации и Министерства здравоохранения Московской области, главный врач Московского областного центра медицинской профилактики;

О.Г. Авраамова, вице-президент СтАР, зав. отделом профилактики ФГБУ "ЦНИИС и ЧЛХ" Минздрава России;

П.В. Добровольский, президент Российской Ассоциации "Стоматологическая индустрия" (РОСИ).

Ряд российских и зарубежных компаний-производителей средств гигиены полости рта и профилактики стоматологических заболеваний представили свою продукцию пациентам и сотрудникам ЦНИИС и ЧЛХ.

Какой же праздник без подарков!

В этот же день в рамках Всемирного Дня стоматологического здоровья кафедра детской стоматологии МГМСУ им. А.И. Евдокимова провела уроки стоматологического здоровья в московских школах № 1494, № 2101 и лицее № 1501.

Под руководством заведующей кафедрой Л.П. Кисельниковой клинические ординаторы провели уроки гигиены полости рта для учеников 4–7 классов.

Не только ребята, но и их учителя проявили большой интерес к уроку, научились правильно чистить зубы и получили ценные, а главное, полезные подарки!

В этот же день уроки гигиены в школах № 1950 и 2107 ЦАО г. Москвы провели преподаватели кафедры профилактики стоматологических заболеваний (зав. кафедрой – д.м.н., профессор Кузьмина И.Н.), студенты стоматологического факультета и факультета среднего медицинского образования (декан – д.м.н., профессор Арутюнов С.Д.) МГМСУ им. А.И. Евдокимова.

Клинические ординаторы МГМСУ им. А.И. Евдокимова во главе с зав. кафедрой детской стоматологии, проф. Л.П. Кисельниковой провели уроки гигиены полости рта в школах №№ 1494, 2101 и лицее № 1501

Уроки гигиены полости рта в школах № 1950 и № 2107 провели преподаватели кафедры профилактики стомат. заболеваний МГМСУ во главе с зав. кафедрой, проф. И.Н. Кузьминой

Издается с 1997 г.

Founded in 1997

СТОМАТОЛОГИЯ ДЛЯ ВСЕХ

Разнообразная специальная и общая информация для всех работающих в стоматологии
Информация для широкого круга читателей, связанная со стоматологией

Журнал распространяется по комплексной системе, в которую входят: подписка через «Роспечать» и другие агентства, прямая подписка и продажа через редакцию, целевая рассылка, розничная продажа через сеть организаций, распространяющих книжно-журнальную продукцию, продажа на выставках по стоматологической и медицинской тематике, в клиниках и учреждениях здравоохранения, организациях, реализующих стоматологические товары и предоставляющих стоматологические услуги

Журнал "Стоматология для всех" включен ВАК Минобрнауки РФ в "Перечень ведущих рецензируемых научных журналов и изданий, в которых должны быть опубликованы основные научные результаты диссертаций на соискание ученой степени доктора и кандидата наук"

Как подписаться на журнал "Стоматология для всех"

Подписку на журнал можно оформить в любом отделении связи или непосредственно через редакцию.

Индексы журнала в каталоге агентства "Роспечать" – 47477 и 80711.

Подписку на журнал через редакцию можно сделать, начиная с любого номера.

Оплатив подписку, Вы будете получать журнал, **начиная с очередного номера**, выходящего после даты подписки.

Внимание! Перечисляя деньги за подписку на расчетный счет редакции или делая почтовый перевод, обязательно **укажите** в платежном поручении в графе "Назначение платежа" или на бланке почтового перевода **адрес, по которому должен быть доставлен журнал.**

* Банковские реквизиты для перечислений по безналичному расчету: ООО "Редакция журнала "Стоматология для всех", ИНН 7704167552, КПП 770401001, р/с 40702810438260101570 в Московском банке Сбербанка России ОАО, г. Москва, БИК 044525225, к/с 30101810400000000225.

* Банковские реквизиты для перечислений в Евро: Deutsche Bank AG, Frankfurt/Main, SWIFT: DEUTDEFF; for SBERBANK Moscow, Russia, SWIFT: SABR RU MM; for "Stomatologia dlya vsieh", account 40702978238260201570.

* Для почтового перевода в графе "Кому" указать: 125955, Москва, ООО "Редакция журнала "Стоматология для всех", ИНН/КПП 7704167552/770401001, р/с 40702810438260101570 в Московском банке Сбербанка России ОАО, г. Москва, БИК 044525225, к/с 30101810400000000225.

Информация для авторов

Чтобы опубликовать статью в журнале "Стоматология для всех/International Dental Review" следует, сделав предварительный звонок, принести подготовленный для публикации материал (в соответствии с требованиями, указанными ниже) в редакцию или выслать его по электронной почте (E-mail:sdvint@mail.ru). Перед публикацией статьи рецензируются. Материалы аспирантов публикуются бесплатно.

Текст должен быть записан в формате Word, иллюстрации – в формате jpeg или tiff (отдельными файлами) с разрешением не менее 300 dpi. Статья должна включать аннотацию и ключевые слова на русском и английском языках. Название статьи и фамилии авторов также следует указать на русском и английском языках. К информации на электронном носителе желательно приложить распечатанные текст статьи и иллюстрации, указать места работы (обязательно!), титулы и звания авторов, приложить цветные фотографии авторов в формате jpeg или tiff. Укажите свои контакты – ФИО (полностью), телефон, адрес электронной почты, выделив ту часть адресной информации, которая будет опубликована с пометкой "Для переписки".

Редакция и редакционный совет журнала "Стоматология для всех/International Dental Review" при рецензировании поступающих статей и принятии решения об их публикации руководствуются международными этическими принципами Committee on Publication Ethics (COPE) издания научного медицинского журнала и Положением об этике публикаций в журнале "Стоматология для всех/International Dental Review" (www.sdvint.com/ethics/).

Периодичность выхода журнала 1 раз в 3 месяца. Цена журнала при продаже в розницу – договорная. Тираж 8 000 экз.

Адрес редакции для переписки: 127473, Россия, Москва, а/я 109, Редакция журнала "Стоматология для всех"

Телефон/факс: (495) 609-24-40; **E-mail**: sdvint@mail.ru; **Интернет**: www.sdvint.com

Главный редактор: Конарев Александр Васильевич

Подписано в печать: 28 июня 2016 г.

© «СТОМАТОЛОГИЯ ДЛЯ ВСЕХ/International Dental Review», 2017
© Издательство «Либри Плюс», 2017