LM-instruments

LMActivator

Эффективный и экономичный метод раннего ортодонтического вмешательства.

- простота использования
- сокращение времени лечения
- снижение стоимости ортодонтического лечения

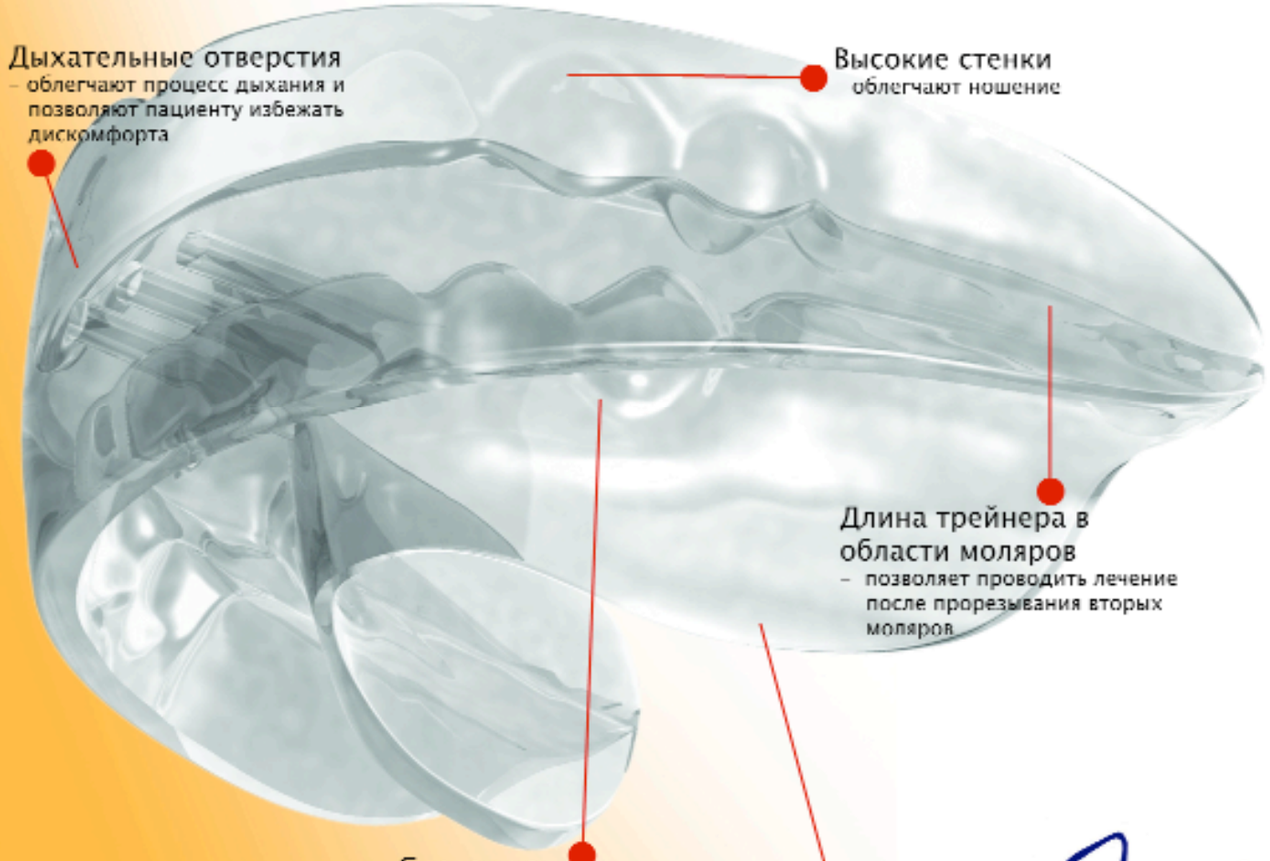

Дыхательные отверстия
- облегчают процесс дыхания и позволяют пациенту избежать дискомфорта

Высокие стенки
облегчают ношение

Длина трейнера в области моляров
- позволяет проводить лечение после прорезывания вторых моляров

Сделан из биосовместимого силикона
- гигиеничен и удобен в использовании

Лингвальные кромки
- помогают трейнеру принять правильное положение на нижней челюсти во время сна

почувствуйте разницу

LMActivator

СТОМАТОЛОГИЯ ДЛЯ ВСЕХ
International Dental Review

СОДЕРЖАНИЕ

Стоматологическая Ассоциация России

Редакционный совет:

Алимский А.В., Бажанов Н.Н., Барер Г.М., Безруков В.М., Боровский Е.В., Вагнер В.Д., Глазов О.Д., Дунаев М.В., Козлов В.И., Колесник А.Г., Кузьмина Э.М., Маскеева И.М., Максимовский Ю.М., Максимовская Л.Н., Пахомов Г.Н., Полуев В.И., Рожков И.А., Сахарова Э.Б., И. Хен (Израиль)

Редакционная коллегия:

Конарев А.В., Леонтьев В.К., Садовский В.В.

Главный редактор:

Конарев А.В.

Использование стоматологических измерений качества жизни. Г.М. Барер, К.Г. Гуревич, В.В. Смирнягина, Е.Г. Фабрикант 4

ВОЗМОЖНОСТИ СТОМАТОЛОГИИ СЕГОДНЯ

Хирургическая стоматология

Опыт применения метода костно-пластической антротомии при лечении хронических одонтогенных верхнечелюстных синуситов. В.И. Гунько, Г.Г. Худайбергенов 8

Использование препарата Цифран СТ в хирургической стоматологии для лечения и профилактики послеоперационных воспалительных осложнений. Л.А. Григорьянц, Л.Н. Герчиков, В.А. Бадалян, С.В. Сирак, А.Г. Григорьянц 14

Сравнительный клинический и патоморфологический анализ остеопластических материалов натурального (Bio-oss) и синтетического (Cerasorb) происхождения. С.С. Кривуля, Д.В. Гаскин, Д.А. Бронштейн 18

Морфологическая характеристика регенерата при трансплантации комбинированным аллотрансплантатом "Аллоплант" сегментарных дефектов нижней челюсти. Н.Е. Сельский, В.А. Петренко, В.П. Журавлев 22

Терапевтическая стоматология

Новое понимание патогенеза болезней пародонта в свете работ о роли образраспознающих рецепторов. Аналитический обзор литературы. К.А. Лебедев, Ю.М. Максимовский, А.В. Митронин, И.Д. Понякина 24

Новые инструменты в эндодонтии. О.Н. Городов, В.Д. Молоков, О.Ю. Степанченко 30

Технология модульной реставрации зубов. Л.М. Ломиашвили

Коррекция нарушений микробиоценоза ротовой полости при терапии Ликопидом. В.Н. Царёв, Е.Г. Пан, А.Н. Лыкова, Л.А. Горелова 36

Поражение височно-нижнечелюстного сустава при псориатическом артрите. В.М. Гринин, Д.Х. Мамедов 42

Онкология

Рак слизистой оболочки альвеолярного отростка верхней челюсти (клиника, диагностика). Ю.И. Воробьев 44

Геронтостоматология

Некоторые аспекты современной геронтостоматологии и роль в ней семейного врача-стоматолога. О.В. Сагина 48

№ 2(35) - 2006

Организация и экономика в стоматологии

Роль рационального технического переоснащения и прогрессивной кадровой политики при реструктуризации стоматологической службы ОАО "Газпром" в целях повышения производительности труда и улучшения качества оказания стоматологической помощи.

52 М.Е. Путин, С.В. Зубов, Р.С. Заславский

Цены и качество

Совет, мнение или экспертная оценка? К вопросу о том, как мы выбираем.

56 И.В. Павленко



СОБЫТИЯ В СТОМАТОЛОГИЧЕСКОМ МИРЕ

58 **19-й Московский международный стоматологический форум**

58 **5 лет сайту www.e-stomatology.ru**

59 **Презентация выставки International Expodental**

59 **Новый инновационный центр СтАР**

60 **Алла Баянова в "Клубе 32"**

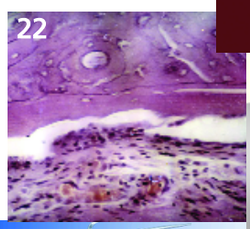

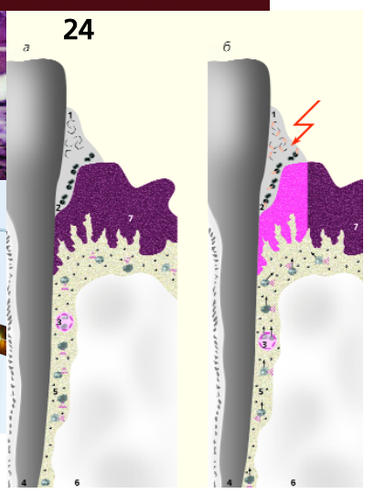

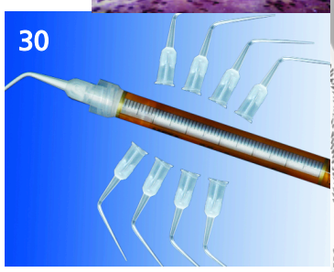

ИСТОРИЧЕСКИЕ АСПЕКТЫ СТОМАТОЛОГИИ

61 **Вклад зубных врачей в развитие хирургического обезболивания. Уильям Томас Грин Мортон**. П.Ю. Столяренко

Журнал "Стоматология для всех" включен в "Перечень периодических научных и научно-технических изданий, выпускаемых в Российской Федерации, в которых рекомендуется публикация основных результатов диссертаций на соискание ученой степени доктора наук" (Бюллетень ВАК Минобразования и науки РФ. – Москва, 2005. – №4).

Обложка и макет —
Михаил Туркатенко

Компьютерный набор —
Александр Толмачев

Редактор —
Ирина Мерцалова

Допечатные процессы —
Дизайн-бюро «ТакМак»

Адрес редакции:
Россия, 121099, г. Москва, ул. Новый Арбат, д. 34
Телефон/факс: (495) 205-74-24, 609-24-40
E-mail: sdvint@mail.ru **Интернет:** www.sdv.ru

Редакция не несет ответственности за содержание рекламных объявлений.
Мнение авторов публикаций может не совпадать с мнением редакции, редакционной коллегии и редакционного совета.
Перепечатка — только с согласия редакции.

Учредитель:
ООО «Редакция журнала «Стоматология для всех»

Журнал зарегистрирован
в Министерстве РФ по делам печати, телерадиовещания
и средств массовых коммуникаций

Свидетельство о регистрации № 016367 от 15 июля 1997 г.

© «СТОМАТОЛОГИЯ ДЛЯ ВСЕХ/International Dental Review», 2006

Использование стоматологических измерений качества жизни

Г.М. Барер,
К.Г. Гуревич,
В.В. Смирнягина,
Е.Г. Фабрикант
МГМСУ, г. Москва

Воспалительные заболевания пародонта занимают второе место по частоте и распространенности среди всех стоматологических заболеваний. Функциональные расстройства зубочелюстной системы, обусловленные потерей зубов вследствие заболеваний пародонта, развиваются в 5–6 раз чаще, чем при осложнениях кариеса, что является дополнительным основанием для того, чтобы уделять профилактике и лечению воспалительных заболеваний пародонта повышенное внимание. Заболевания пародонта трудно поддаются лечению, ведут к значительному снижению функциональных возможностей зубочелюстной системы, для них характерен длительный период реабилитации. Лечение заболеваний пародонта сопровождается участием специалистов различного профиля, является трудоемким и дорогостоящим.

Как выбрать метод лечения, если нет доказательств, что один метод лучше другого? Можно спросить у пациента, на какой тип вмешательства он готов, но в этом случае нельзя рассчитывать на исчерпывающий ответ, так как пациент недостаточно компетентен. Для того чтобы определить эффективность тех или иных мероприятий, направленных на улучшение и сохранение здоровья людей, чаще всего в последние годы стали использовать такой количественный показатель, как качество жизни.

Понятие "качество жизни" давно вошло в обиход социологов, имеет две стороны – внутреннюю, зависимую от самой личности человека, и внешнюю, обусловленную степенью развития общества, государства. Одной из стратегических задач любого общества является повышение качества жизни людей. По уровню этого показателя во многом можно судить об уровне цивилизации, прогрессивности, благосостоянии общества и государства, о степени их соответствия желаниям и чаяниям народа (Леонтьев В.К., 1998).

Исследование качества жизни – надежный, эффективный, высокоинформативный, чувствительный и экономически обоснованный метод оценки состояния здоровья как населения в целом, так и отдельных социальных групп (Новик А.А., Ионова Т.И., 2002).

Первые публикации об оценке качества жизни появились в 40-е годы. D. Karnofsky предложил шкалу, отражавшую преимущественно физическое состояние пациентов.

В 60-е годы была создана методика, которая позволила более точно оценить важность физических функциональных параметров для клинической оценки состояния пациентов – Activities of Daily Living Scale (шкала повседневной активности) (Katz S., 1963). К 1990 г. было создано более 300 методик, как универсальных, так и специализированных, для определения уровня качества жизни.

Интерес к проблемам оценки качества жизни и возрастающая роль этой оценки отражается в динамике числа публикаций: в 70-е годы – только 5 статей с ключевым словосочетанием "quality of life". К 1998 г. количество таких статей возросло до 16.256, к 2001 г. – до 34.980, а к 2006 г. – 75.904.

Метод позволяет дать количественную оценку многокомпонентных характеристик жизнедеятельности человека – его физического, психологического и социального функционирования. В большинстве клинических исследований оценивают качество жизни, связанное со здоровьем. Под качеством жизни в медицине понимают совокупность физического, психологического, эмоционального и социального функционирования человека, основанного на его субъективном восприятии. При этом следует иметь в виду, что качество жизни изменяется во времени в зависимости от состояния пациента, обусловленного рядом эндогенных и экзогенных факторов (Новик А.А., Ионова Т.И., 2002).

В практической медицине и социологии качество жизни оценивается на основании ответов на соответственно сформулированные вопросы, которые либо фиксируются пациентом самостоятельно, либо специально обученным персоналом в ходе собеседования с пациентом. Обычно для определения качества жизни используются анкеты (опросники). Эти опросники могут базироваться как на субъективной информации (жалобы пациента), так и на объективных данных (результаты осмотра, данные клинических исследований). На качество жизни пациента может влиять возраст, пол, социально-экономическое положение, характер трудовой деятельности, религиозные убеждения, культурный уровень, тип его темперамента, степень доверия врачу, медицинская информатив-

ность и другие факторы. Использование критериев качества жизни в современной медицине особенно важно, так как позволяет выяснить комплексное отношение пациента к своему заболеванию (Гуревич К.Г., Фабрикант Е.Г., 2005).

В настоящее время вырос интерес к исследованиям по взаимосвязи качества жизни и здоровья. Вопрос, какое измерение использовать, в последние годы являлся предметом интенсивного исследования. Используются как общие, так и специальные измерения статуса здоровья.

Разработанные общие методики оценки качества жизни, определяемого состоянием здоровья, адекватно отражают качество жизни пациентов, независимо от характера изучаемой популяции, вида заболевания и особенностей применяемых методов лечения. Общие опросники наиболее пригодны для популяционных исследований, однако не могут служить инструментом для детальной оценки конкретной категории качества жизни.

Специальные опросники отражают проблемы, наиболее важные для конкретной нозологической формы, учитывая динамику заболевания, используются для оценки качества жизни пациентов, страдающих определенными заболеваниями, и включают вопросы, относящиеся к данным конкретным заболеваниям. Для получения более полной информации, вопросы должны отражать изменения общего статуса и качества жизни пациента, и определённые свойства данного заболевания. Это необходимо, чтобы понять влияние терапевтических вмешательств на взаимодействие здоровья и качества жизни. Данное понятие в полной мере применимо и к стоматологии.

Качество жизни в стоматологии – оценка не только физических, но и социальных и психологических составляющих стоматологического здоровья. Люди разного возраста, пола и социального положения считают наиболее важными для качества жизни различные аспекты стоматологического здоровья. Исследования в области стоматологии, посвященные оценке качества жизни, направлены на выявление возможных путей (аспектов) влияния стоматологического здоровья на качество жизни.

Стоматологическое здоровье влияет как на физическое и психологическое состояние человека (т.е. как он растет, радуется жизни, выглядит, говорит, питается, чувствует вкус пищи), так и на его социальное благополучие. Стоматологические заболевания влияют на общее здоровье, причиняя значительную боль и страдания, изменяют рацион питания человека, его речь, благополучие, т.е. на его качество жизни.

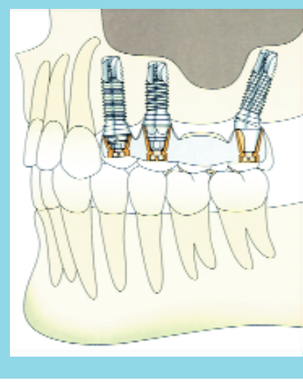

За последние годы в мире разработано более 10 основных индексов, позволяющих оценить влияние стоматологического здоровья на качество жизни. Наиболее применяемыми информативными индексами в стоматологии считаются:

– степень важности стоматологического здоровья – Oral Health Impact Profile (OHIP) (Slade G., Spenser J., 1994);

– влияние стоматологического статуса на повседневную жизнь – Dental Impact on Daily Living (DIDL) (Leao A., Sheiham A., 1996);

– взаимосвязь стоматологического здоровья и качества жизни – Oral Health – Related Quality of Life (OHQoL) (Kressin N., Spiro A., 1996), для измерения различного влияния стоматологического статуса на повседневные функции.

Данные индексы – объективные средства измерения, оценивающие стоматологическое здоровье в терминах его влияния на качество жизни. Каждый из этих индексов предназначен для измерения частоты, степени влияния стоматологических проблем на функциональное и социально-психологическое благополучие.

Рассмотрим эти индексы подробнее.

OHIP (Slade G., Spenser J., 1994) – это 49-вопросное измерение, которое оценивает следующие параметры:

- ограничение функции – нарушение жевательной функции, связанной с отсутствием некоторых или большинства зубов;
- физическая боль – боль при приеме пищи, кровоточивость десны;
- психологический дискомфорт – страдает эстетическая функция лица, улыбка;
- физическая нетрудоспособность – неспособность совершать действия, вызывающие удовлетворение;
- психологическая нетрудоспособность – чувство неполноценности;
- социальная нетрудоспособность – нарушение коммуникативных функций (речь, внешний вид зубов, полости рта, запах изо рта и др.);
- инвалидность – состояние нетрудоспособности, полной или частичной.

В 1997 г. Slade G. сократил OHIP-49 в OHIP-14. Единственная разница между ними – количество вопросов – OHIP-14 содержит 14 вопросов.

Индекс может применяться при интервью, по телефону и самоанкетировании.

Короткие версии измерений статуса здоровья, как OHIP-14, имеют преимущество использования в клинических ситуациях.

DIDL (Leao A., Sheiham A., 1996) – это система самоанкетирования, оценивающая качество состояния индивидуума по пяти позициям:

- внешний вид – эстетическая функция лица, полости рта, улыбка;
- боль – ощущение страдания;
- комфорт – ощущение полноты жизни, энергичность, наличие хороших общественных отношений;
- общая функция – взаимосвязь с функцией пищеварения (нарушение скорости слюноотделения, нарушение желудочной секреции);
- ограниченность питания – выбор продуктов питания, его разнообразие, возможность употребления жестких, твердых, вязких продуктов.

OHQoL (Kressin N., Spiro A., 1996) – очень быстрый и простой инструмент, который включает как позитивные, так и негативные измерения влияния стоматологического статуса на качество жизни. Состоит из 16 вопросов, оценивающих состояние человека по следующим параметрам:

- физиологический аспект (удовольствие от приема пищи, внешность, речь, состояние общего здоровья, комфорт, свежее дыхание);
- социальный аспект (общественная жизнь, романтические взаимоотношения, коммуникативные связи, работа);
- психологический аспект (конфиденциальность, положение в обществе, способность отдыхать, настроение).

Критерий качества жизни широко используется в зарубежной стоматологии для оценки эффективности лечения заболеваний полости рта. В последние годы было проведено много исследований качества жизни не только среди взрослой популяции, но и в детской стоматологии: влияние интенсивности кариеса на качество жизни детей; влияние стоматологического здоровья на качество жизни подростков США, Бразилии, Австралии.

Исследования влияния стоматологического здоровья на качество жизни населения трудоспособного возраста проводились в различных странах мира: Великобритании, Австралии, США, Китае, Таиланде.

Reisine S. и Gift H. (1992) показали в своих исследованиях, что наличие стоматологической патологии имеет эмоциональные, социально-психологические последствия столь же серьёзные, как и при других патологиях, и на стоматологическую патологию приходится приблизительно 160 млн. рабочих часов нетрудоспособности в год. Reisine S.T., Weber J. (1989) сравнили качество жизни пациентов с патологией височно-нижнечелюстного сустава и пациентов с сердечной патологией: пациенты с патологией височно-нижнечелюстного сустава страдают в большей степени при социальном

взаимодействии, при умственной нагрузке, в период отдыха и сна.

Cushinq A., Sheiham A., Maisels J. (1986); Sheiham A. (2001) при исследовании качества жизни пациентов Великобритании выявили, что взрослое население со стоматологической патологией испытывало затруднения в общении, при приеме пищи. Степень влияния была связана с количеством сохранившихся зубов, и 25% обследуемых отметили "сильное" влияние отсутствия зубов на прием пищи. Этот уровень имеет значение для диеты и может быть использован для улучшения организации стоматологической помощи.

В изучении, описанном Slade G.D. (1996), было оценено общественное влияние стоматологических условий в 6 группах людей от 65 лет с индивидуальными культурными и экономическими различиями. Эти группы были представлены городскими и сельскими жителями Южной Австралии; жителями столицы и жителями штата Онтарио (Канада); группы афроамериканцев и европеоидов в Северной Каролине (США). Было оценено влияние стоматологического здоровья на психосоциальное благополучие: культурные различия независимо влияли на индивидуальную реакцию в отношении стоматологической патологии.

Измерение стоматологического статуса может использоваться для финансирования стоматологического здравоохранения. Информация, обеспеченная этими данными, облегчает понимание того, как отдельные личности чувствуют стоматологические потребности здоровья, и какой стоматологический результат здоровья заставляет их обратиться к врачу-стоматологу. В контексте здоровья населения ресурсы для стоматологического лечения уменьшаются, в то время как нуждаемость в сложных вмешательствах увеличивается. Например, имплантация теперь доступна и используется, чтобы заменить отсутствующие зубы. Это дорогостоящее лечение, которое демонстрирует существенное усовершенствование взаимосвязи стоматологического здоровья и качества жизни, и оправдывает финансовые затраты.

Следует отметить, что разработанные критерии позволяют не только изучать стоматологическое качество жизни в научных целях, но и применять результаты исследований при планировании работы учреждений здравоохранения, а также использовать в повседневной работе врача-стоматолога, в том числе и частнопрактикующего. Оценка качества жизни – новое и перспективное направление медицины, которое дает возможность точнее оценить нарушения в состоянии здоровья пациентов, яснее представить суть клинической проблемы, определить наиболее рациональный метод лечения, а также оценить его ожидаемые результаты по параметрам, которые находятся на стыке научного подхода специалистов и субъективной точки зрения пациента. Основная цель современных подходов к лечению заключается в достижении оптимального контроля над болезнью и улучшении качества жизни пациентов, основное внимание должно быть направлено на пациента с его индивидуальным восприятием внешнего мира и своей болезни.

Литература:

1. Гуревич К.Г., Фабрикант Е.Г. Здоровье. Качество жизни в стоматологии. Зубной протез и здоровье // Сборник научных работ по материалам научно-практической конференции – М.: МГМСУ 2004, 20 с.
2. Леонтьев В.К., Петрович Ю.А., Расулов М.М. Концепция патогенеза пародонтита при изменении локальной функциональной перегрузки.// Сборник научных трудов "Актуальные вопросы стоматологии". – М., 1998: 122–124.
3. Новик А.А., Ионова Т.И. Руководство по использованию качества жизни в медицине. – С-Пб: Издательский дом "Нева"; М: "ОЛМА-ПРЕСС Звездный мир", 2002. – 320 с.
4. Katz S., Ford B., Moskowitz R.W. et al. Studies of illness in the aged//J. Amer. med Ass. 1963; 185: 914–919.
5. Slade G., Spenser J. Development and evaluation of the Oral Health Impact Profile. – Community Dental Health, 1994, 11: 3–5.
6. Slade G.D., Spenser A.J., Locker D., Hunt R.J., Strauss R.P., Beck J.D. Variations in the social impact of oral conditions among older adults in South Australia, Ontario and North Carolina. – J. of Dental Research, 1996, 75, 1439–1450.
7. Sheiham A., Steele J. Does the condition of the mouth and teeth affect the ability to eat certain foods, nutrient and dietary intake and nutritional status amongst older people? Public Health Nutrition 2001; 4: 797–803.
8. Gift H.C., Reisine S.T., Larach D.C. The social impact of dental problems and visits. American J. of Public Health 1992; 82: 1663–1668.
9. Cushing A.M., Sheiham A., Maizels S. Developing socio-dental indicators – The socio impact of dental disease. – Community Dental Health 1986; 3: 3–17.

Настоящее исследование выполнено в рамках Гранта Президента РФ МК-5401.2006.7 "Изучение качества жизни при стоматологической патологии".

Хирургическая стоматология

Опыт применения метода костно-пластической антротомии при лечении хронических одонтогенных верхнечелюстных синуситов

В.И. Гунько, д.м.н., профессор

Г.Г. Худайбергенов

Российский университет дружбы народов
Кафедра челюстно-лицевой хирургии и хирургической стоматологии

Верхнечелюстной синусит, являясь сегодня одним из самых распространенных заболеваний [11], представляет собой серьезную общемедицинскую и экономическую проблему, так как основную часть болеющих составляют люди молодого и среднего возраста, то есть трудоспособное население [13]. Сложное анатомо-физиологическое строение этой области и близость жизненно важных органов обусловливают особенности течения воспалительного процесса и возможность возникновения тяжелых осложнений [8, 17]. В среднем 1/3 всех верхнечелюстных синуситов составляют его одонтогенные формы [16, 18], являющиеся, в основном, следствием длительного существования хронического очага периапикальной инфекции в области зубов верхней челюсти [1, 2] или ошибок стоматологов в процессе лечения и удаления этих зубов [11], что представляет собой стоматологическую задачу.

Одной из предпосылок к перфорации дна верхнечелюстной пазухи и введению в полость синуса пломбировочного материала и корней зубов во время удаления, являются топографо-анатомические соотношения дна пазухи и верхушек корней малых и больших коренных зубов верхней челюсти [10, 14] (рис. 1, 2, 3, 4).

***Рис. 1**. Ортопантомограмма. Инородное тело (пломбировочный материал) в правом верхнечелюстном синусе*

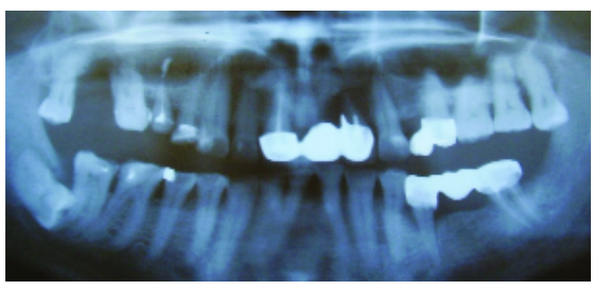

Л.И. Свержевский (1910) показал, что в 70% наблюдений альвеолярная бухта находится между небным и щечными корнями, в 30% случаев все 3 корня первых и вторых больших коренных зубов вдаются в верхнечелюстную пазуху.

Наличие тонкой костной пластинки между верхушками зубов, обращенных к верхнечелюстной пазухе, создает условия для распространения одонтогенной инфекции контактным путем [3].

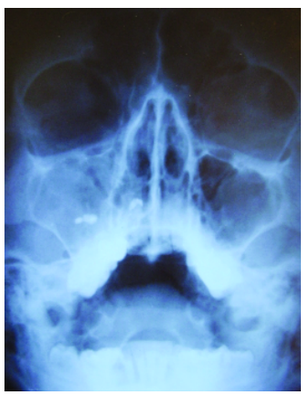

***Рис. 2**. Рентгенограмма придаточных пазух носа. Инородное тело (пломбировочный материал) в правом верхнечелюстном синусе*

***Рис. 3**. На рентгенограмме корень зуба в верхнечелюстном синусе*

***Рис. 4**. Передняя стенка верхнечелюстной пазухи разрушена патологическим процессом, пломбировочный материал в полости пазухи*

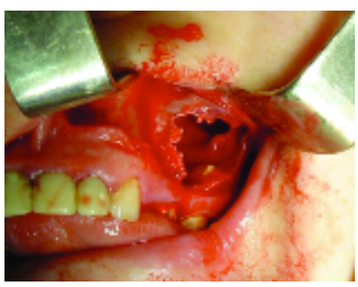

Шульман (2001) выявил, что из 236 прооперированных пациентов, по поводу верхнечелюстных синуситов 15% составили больные с инородными телами в верхнечелюстной пазухе.

По данным различных авторов, почти в 80% случаев каналы зубов пломбируются некачественно, а в 1,5% наблюдений развившиеся осложнения (попадание пломбировочного материала в полость верхнечелюстного синуса и др.) требуют оперативного лечения непосредственно или в ближайшее время после эндодонтического лечения [5, 7, 12].

Попадание инородных тел в верхнечелюстную пазуху вызывает реактивные воспалительные процессы в ее слизистой оболочке и, в зависимости от времени нахождения инородного тела, проявляется различными морфологическими изменениями [21], неизменно приводящими к развитию верхнечелюстного синусита [3].

Несмотря на многочисленные исследования, проводящиеся в этой области, принятые сегодня методики лечения хронических одонтогенных верхнечелюстных синуситов довольно часто предусматривают серьезное хирургическое вмешательство, что не всегда оправдано, довольно травматично, значительно удлиняет сроки лечения и осложняет возможности реабилитации [6].

Разработки методов лечения верхнечелюстных синуситов ведутся довольно давно, и до настоящего времени не утратили свою актуальность. Еще в 1893 г. в американской литературе Coldwell и затем, независимо от него, французский автор Luc в 1897 г. описали методику хирургического лечения верхнечелюстных синуситов, которая применяется и сейчас.

При оперативных вмешательствах на верхнечелюстной околоносовой пазухе по Coldwell – Luc остается трепанационный костный дефект в передней стенке пазухи. Мягкие ткани щеки и рубцовая ткань при наличии дефекта врастают в полость пазухи, что приводит к рецидиву воспаления и развитию патологического симптомокомплекса. К преимуществам данного метода можно отнести только то, что он не требует привлечения дорогостоящего оборудования и может быть проведен в любом стационаре.

Также были предприняты методики лечения верхнечелюстных синуситов с использованием лоскута, выкраиваемого из слизистой оболочки носовой полости, для восстановления слизистого покрова пазухи при радикальных вмешательствах – метод Денкера (1905), который является также очень травматичным (рис. 5).

Помимо этих методов, которые применяются в клинической практике, известны также более щадящие: 1) по Иванову (рис. 6) – разрез значительно меньше, ниже переходной складки, а не по ней, как происходит при традиционном способе по Coldwell – Luc, размеры трепанационного отверстия мельче, производится оно над первым моляром у основания скулового отростка верхней челюсти, что, по мнению автора, обеспечивает свободное проникновение в верхнечелюстной синус, даже при самых малых его размерах. Удаляется только патологически измененная слизистая оболочка пазухи, что значимо при одонтогенных верхнечелюстных синуситах. Разрез в полости рта не ушивается. 2) по Рудакову – особенность – это вертикальный разрез от переходной складки между латеральным резцом и клыком (рис. 7). Такой тип разреза считается автором более физиологичным, так как идет по ходу эластических волокон, меньше травматизм при отслаивании лоскута, лучше заживление. При этом методе доступ в пазуху осуществляется через латеральную стенку полости носа, в последующем который будет являться и искусственным соустьем. В.О. Рудаюв считает, что при такой методике заживление происходит значительно быстрее и кровотечение при операции гораздо меньше. Следует отметить, что

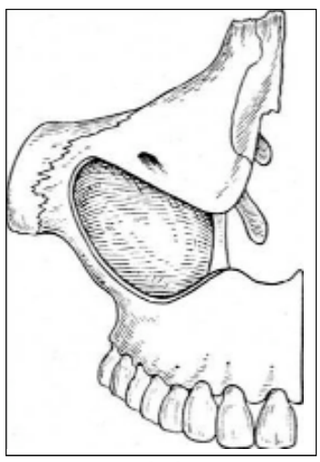

***Рис. 5**. Вскрытая верхнечелюстная пазуха по методу Денкера*

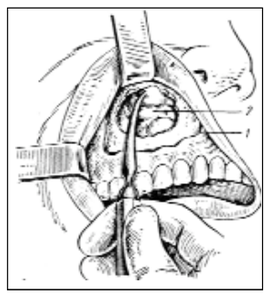

***Рис. 6**. Операция на верхнечелюстном синусе по А.Ф. Иванову (1 – линия разреза, 2 – патологически измененная слизистая оболочка)*

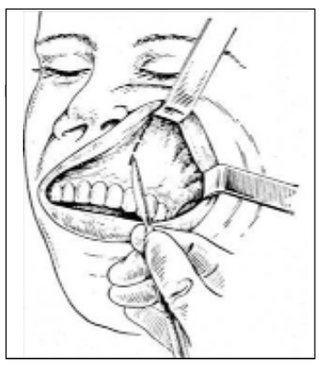

***Рис. 7**. Вертикальный разрез слизистой оболочки и надкостницы по В.О. Рудакову*

при этом методе разрез не удобен из-за недостаточного обнажения операционного поля, особенно при локализации воспалительного одонтогенного процесса на дне пазухи и в альвеолярном отростке. Кроме вышеперечисленных способов существует множество других, которые применяются реже.

Эволюция методов лечения верхнечелюстных синуситов идет по направлению уменьшения травматизма вмешательства (более щадящее отношение к слизистой оболочки верхнечелюстной пазухи, отсутствие послеоперационных дефектов в стенках пазухи), применение современной малоинвазивной техники.

Помимо традиционных методик хирургических манипуляций на верхнечелюстной пазухе широко обсуждается вопрос об эндоскопическом лечении одонтогенных верхнечелюстных синуситов.

Широкие перспективы открылись с появлением ринохирургической эндоскопической техники. ЛОР-специалисты активно разрабатывают эту технологию и достигли значительного прогресса в лечении риногенных синуситов [25, 26, 27, 9, 15, 4, 19]. Поскольку риногенные верхнечелюстные синуситы существенно отличаются от одонтогенных, разработанные для их лечения методы не могут быть в чистом виде перенесены на одонтогенные. Тем не менее, попытки применения эндоскопической техники для лечения одонтогенных верхнечелюстных синуситов ведутся и совершенствуются. Так, H. Stammberger (1991) и Х. Бербом (1996) приводят наблюдения по эндоскопическому удалению проросших в верхнечелюстную пазуху радикулярных кист и инородных тел (пломбировочного материала, стоматологического бора).

На наш взгляд, применение эндоскопических инструментов оправдано на этапе диагностики патологических процессов, протекающих в верхнечелюстном синусе, а также ликвидации их при индуцировании воспаления риногенно, при локальном поражении слизистой оболочки и извлечении небольших по размеру инородных тел, без явлений воспаления со стороны слизистой оболочки пазухи.

Особенности строения эндоскопической техники на данном этапе не могут в полном объеме ликвидировать воспалительный процесс в пазухе, особенно при полипозном процессе одонтогенной этиологии, при условии, что процесс, в большинстве своем, локализуется на нижней стенке пазухи. Различные способы эндоскопического доступа предполагают также и наличие разрезов и трепанации костных стенок пазухи, следовательно, присутствует травматический компонент, что в свою очередь может вызвать ряд послеоперационных осложнений.

Учитывая время, которое затрачивается при эндоскопических манипуляциях, а также частое использование общего обезболивания, вопрос о методах лечения одонтогенных верхнечелюстных синуситов до сих пор остается открытым.

В связи с вышеизложенным возникает необходимость разработки эффективного метода лечения хронических одонтогенных верхнечелюстных синуситов. На наш взгляд, наиболее интересным и перспективным является метод щадящей костно-пластической антротомии для ликвидации длительно текущих патологических процессов в верхнечелюстном синусе.

Цель настоящего исследования – повысить качество лечения больных с хроническим одонтогенным верхнечелюстным синуситом.

Материал и методы

Исследования проводились на базе ЦКБ № 2 им. Семашко на кафедре челюстно-лицевой хирургии и хирургической стоматологии Российского университета дружбы народов. Группа исследуемых составила 58 пациентов в возрасте от 22 до 63 лет, за период с 2005 по 2006 г. Из них мужчин – 31, женщин – 27. У всех пациентов были выявлены длительно текущие патологические изменения в верхнечелюстном синусе, в основном, одонтогенной этиологии.

При обследовании больных использовали общеклинические методы: опрос, осмотр, перкуссия,

***Рис. 8**. Компьютерная томограмма. Патологически измененная слизистая оболочка левой верхнечелюстной пазухи*

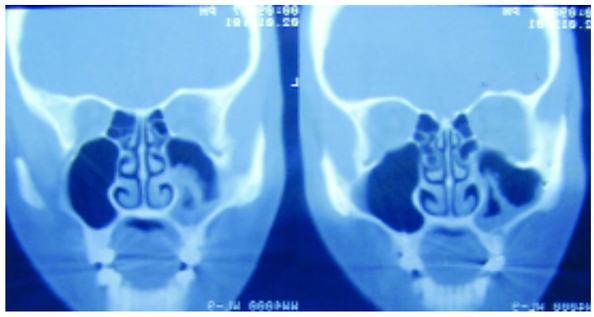

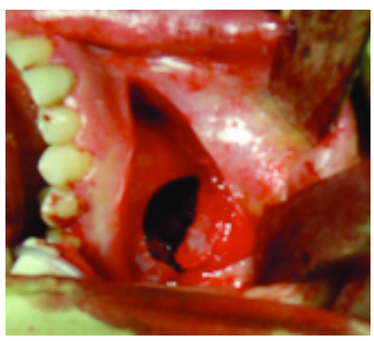

***Рис. 9**. Вскрытая верхнечелюстная пазуха, костно-слизисто-надкостничный лоскут отведен кверху*

пальпация.

Также применялся рентгенологический метод исследования. С его помощью выделяли причину и природу патологического процесса, оценивали результаты лечения. Использовались как прицельные внутриротовые снимки, так и ортопантомограммы, рентгенограммы придаточных пазух носа и компьютерные томограммы (рис. 1, 2, 3, 8, 15).

У части больных (35 человек) для лечения хронических одонтогенных верхнечелюстных синуситов использовалась стандартная методика антротомии по Coldwell – Luc с формированием искусственного соустья с нижним носовым ходом, в зависимости от распространенности патологического процесса в пазухе, отношение к неизмененной слизистой оболочки было щадящим. Причинный зуб удалялся.

Опыт показывает, что этот метод является травматичным и устаревшим, а также вызывает целый ряд послеоперационных осложнений. Нами успешно проводится хирургическое лечение хронических одонтогенных верхнечелюстных синуситов по следующей схеме:

под эндотрахеальным наркозом производим разрез слизистой оболочки ниже верхнего свода преддверия рта на 0,5 см, отслаиваем слизисто-надкостничный лоскут на всем протяжении разреза на 1 см. Затем по лобному отростку и скуло-альвеолярному гребню верхней челюсти формируем тоннели. Бором пропиливаем переднюю стенку верхнечелюстного синуса с формированием эллипсоидного костно-слизисто-надкостничного лоскута, основанием обращенного к нижнеглазничному краю, в зависимости от распространенности патологического процесса в пазухе, варьирует и тип выпиливаемого лоскута. Под его основание вводим лопаточку Буяльского и надламываем лоскут (рис. 8, 9).

Производим манипуляции по ликвидации патологического процесса в пазухе (рис. 10, 11) с щадящим отношением к неизмененной слизистой оболочки синуса, формируем соустье с нижним носовым ходом, пазуху выполняем йодоформным тампоном, костно-слизисто-надкостничный лоскут укладываем на место и фиксируем швами из викрила (рис. 12, 13), этим же материалом ушиваем слизистую оболочку в полости рта. В случае удовлетворительной обтурации корневого канала причинного зуба и положительного прогноза для него в эстетическом и функциональном отношении, производили резекцию верхушки зуба и оставляли его в зубном ряду.

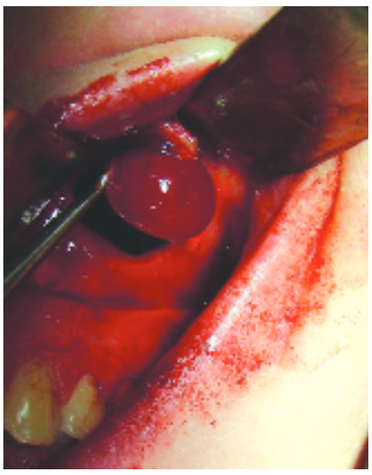

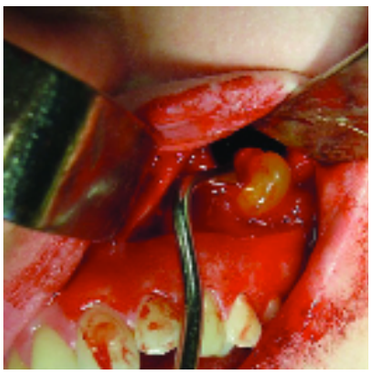

***Рис. 10, 11**. Патологически измененная слизистая оболочка пазухи удаляется через трепанационное отверстие в передней стенке верхнечелюстного синуса*

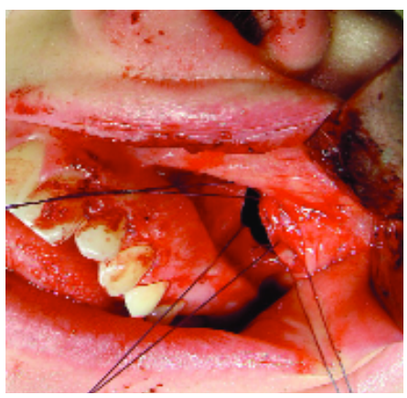

***Рис. 12**. Костно-слизисто-надкостничный лоскут фиксируется швами из викрила*

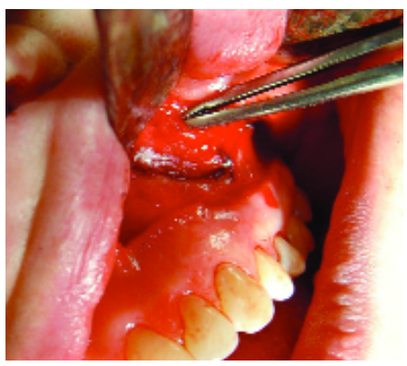

***Рис. 13**. Окончательное положение костно-слизисто-надкостничного лоскута на передней стенке верхнечелюстной пазухи*

Адекватное послеоперационное ведение больных так же влияет на результат лечения. Йодоформный тампон удаляем на первые сутки после операции. Проводим рациональную антибиотикотерапию и физиотерапевтическое лечение.

По данной схеме проведено лечение 23 больных с хроническими одонтогенными верхнечелюстными синуситами.

Результаты и обсуждение

Результаты лечения 23 больных с хроническими одонтогенными верхнечелюстными синуситами методом костно-пластической антротомии, основанные на данных клинических и лабораторных исследований, были удовлетворительными и показали высокую эффективность метода.

До выполнения манипуляций учитывали жалобы пациентов, оценивали их общее состояние, реакцию региональных лимфатических узлов.

В послеоперационном периоде обращали внимание на развитие отека мягких тканей, изменение и реакцию слизистой оболочки соответственно операционному полю, а также на наличие болевых ощущений у пациента.

У больных второй группы, где использовался метод костно-пластической антротомии, сократились сроки стационарного лечения. В послеоперационном периоде отек мягких тканей практически отсутствовал, что способствовало быстрой реабилитации больных. Субъективные ощущения (онемение верхней губы, крыла носа, зубов верхней челюсти на стороне вмешательства) при использовании этого метода были менее выражены.

Ни в одном клиническом случае мы не наблюдали рецидива процесса.

В качестве иллюстрации приведем клинический пример.

Больная Х. 23 лет поступает в отделение челюстно-лицевой хирургии и хирургической стоматологии ЦКБ № 2 им. Семашко 10.02.06 с жалобами на умеренную тянущую боль в подглазничных областях, затруднение носового дыхания через оба носо-

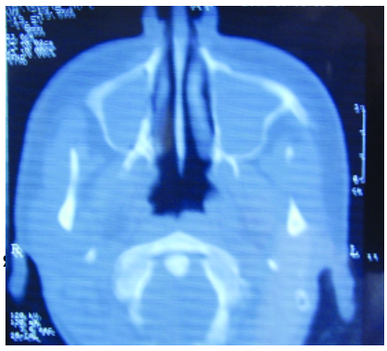

***Рис. 15**. Компьютерная томограмма больной Х. до операции*

***Рис. 14**. Рентгенограмма придаточных пазух носа больной Х. до операции*

***Рис. 16**. Рентгенограмма придаточных пазух носа больной Х. на 3 сутки после операции*

вых хода, длительно текущие риниты. Объективно: кожные покровы обычной окраски, рот открывается в полном объеме, в полости рта кариозное поражение 16, 26 зубов. При передней риноскопии небольшое искривление носовой перегородки. По данным компьютерной томографии и рентгенографии придаточных пазух носа – субтотальные затемнения верхнечелюстных синусов (рис. 14, 15). Поставлен диагноз: двусторонний верхнечелюстной синусит. Произведено оперативное вмешательство по выше описанной методике на обеих верхнечелюстных пазухах. На следующий день удалены йодоформные тампоны из полостей, назначено физиотерапевтическое лечение, проводилась антибиотикотерапия. Больная выписана на 3 сутки после операции (рис. 16).

Мы считаем, что при выборе метода оперативного лечения хронических одонтогенных верхнечелюстных синуситов следует отдавать предпочтение щадящей методике костно-пластической санитротомии. Эта методика проста, эффективна, малотравматична и не требует применения дорогостоящего оборудования.

Литература

1. Азимов М.И. Роль очаговой одонтогенной инфекции в развитии гайморитов и принципы планирования лечения: Автореф. дис. канд. мед. наук. – Л., 1977. – 21 с.
2. Азимов М.И., Ермакова Ф.Б. Роль очаговой одонтогенной инфекции в патогенезе гайморита // Стоматология. – 1978. – № 1. – С. 11–13.
3. Арутюнян К.Э. Лечение больных с осложнениями, связанными с выведением пломбировочного материала в верхнечелюстной синус: дис. канд. мед. наук. – М., 2005. – С. 15.
4. Ашмарин М.П. Щадящий вариант вскрытия верхнечелюстной пазухи // Российская ринология. – 1999. – № 2. – С. 38–39.
5. Бажанов Н.Н., Козлов В.А., Робустова Т.Г., Максимовский Ю.М. Состояние и перспективы профилактики и лечения гнойных воспалительных заболеваний челюстно-лицевой области // Стоматология. – 1997. – № 2. – С. 15–19.
6. Богатов А.И. Новые методы диагностики, лечения и реабилитации больных с перфорациями и инородными телами верхнечелюстных пазух: Автореф. дис. ... канд. мед. наук. – Самара, 1991.
7. Боровский Е.В. Проблемы эндодонтии по данным анкетирования // Клиническая стоматология. – 1998. – № 1. – С. 17–18.
8. Бернадский Ю.И., Заславский Н.И. Одонтогенные гаймориты. М.: Медицина, 1968.
9. Бербом Х. Эндоскопическая хирургия придаточных пазух носа. Эндоскопия гайморовой пазухи. – Tutlingen: Karl Storz GmbH & Co., 1996.
10. Иванов А.С. Резекция верхушек коренных зубов как метод лечения периапикальных воспалительных процессов (Анатомическое обоснование, техника операции и результаты ее применения): Автореф. дис. канд. мед. наук. – Л., 1976. – 15 с.
11. Лузина В.В., Мануйлов О.Е. Анализ отдаленных результатов лечения больных одонтогенным перфоративным гайморитом // Стоматология. – 1995. – № 1. – С. 41–42.
12. Николаев А.И., Цепов Л.М., Шаргородский А.Г. Пути повышения качества эндодонтического лечения // Клиническая стоматология. – 1999. – № 4. – С. 16–20.
13. Рождественская Е.Д. Профилактика и лечение одонтогенных верхнечелюстных синуситов: Автореф. дис. кан. мед. наук. – Санкт-Петербург, 1998. – 3 с.
14. Свержевский Л.И. Аномалии гайморовых полостей // Ежемесячник ушных, горловых и носовых болезней. – 1910. – Т. 5, № 12. – С. 635–645.
15. Сватко Л.Г., Красножен В.Н., Батыршин Р.У. и др. Эндоскопическая функциональная хирургия носа и околоносовых пазух // Казанский мед. журнал. – 1995. – Т. 76. № 2. – С. 101–105.
16. Синева В.И. Зависимость клиники одонтогенных гайморитов от морфологических особенностей верхней челюсти: Автореф. дисс. канд. мед. наук. – Л., 1980. – 3 с.
17. Хмелик В.М. Осложненные формы течения хронического синусита // Вестник оториноларингологии. – 1975. – № 2. – С. 54–57.
18. Шаргородский А.Г. Одонтогенные гаймориты. // Воспалительные заболевания челюстно-лицевой области и шеи. – М. 1985. – С. 268–283.
19. Шилов М.В. Вихретоковая синускопия в диагностике и оценке эффективности лечения верхнечелюстных синуситов: Автореф. дис. ... канд. мед. наук. – Новосибирск. – 1999.
20. Шнейдер А.Л. Стоматологический сборник, посвященный профессору Е.М. Гофунгу. – 1936. – С.104.
21. Шульман Ф.И. Клинико-морфологическое обоснование методов лечения верхнечелюстного синусита, возникшего после эндодонтического лечения зубов: Автореф. дис. ... канд. мед. наук. – Санкт-Петербург. 2003.
22. Bernhart T. Tooth apex resection in the area of the maxillary sinus // Schweiz. Monatsschr. Zahnmed. – 1999. – Vol 109, № 9 – P. 48.
23. Blumrich W.A. Untersuchungen zur Pathogenese, Haufigkeit und Deferentialdiagnose rhinigener und dentogener Kieferhohenentzundung. – Tubingen. 1969–70 s.
24. Bogaerts P., Hanssens J.F., Siquet J.P., Healing of maxillary sinusitis of odontogenic origin following conservative endodontic retreatment: case reports // Acta Otorhilaryngol. Belg. – 2003 – Vol. 57, № 1 – P. 91-97.
25. Messerklinger W. Die rolle der lateralen nasenwand in der pathogenese, diagnose und therapie der rezidivierenden chronischen rhinosinusitis // Laryngol. Rhinol. Otol. – Vol. 66. – 1987. – P. 293–299.
26. Rudert H. Mikroskop – und endoskopgestutzte chirurgie der entzundlichen nasennebenhohlenerkrankungen (Der stellenwert der infundibulotomie nach Messerklinger) // HNO. – 1988. – Bd. 36. – P. 475–482.
27. Stammberger H. Functional endoscopic sinus surgery: The Messerklinger technique. – Philadelphia: B.C. Deker. – 1991.

Хирургическая стоматология

Использование препарата Цифран СТ в хирургической стоматологии для лечения и профилактики послеоперационных воспалительных осложнений

Л.А. Григорьянц,
Л.Н. Герчиков, В.А. Бадалян,
С.В. Сирак, А.Г. Григорьянц
ЦНИИС, г. Москва

В развитии осложнений, встречающихся после проведения малых хирургических вмешательств в стоматологической практике, таких, как удаление зубов, цистэктомия, резекция верхушек корней, периостотомия, удаление камней из протока слюнных желез и др., микробиологический фактор играет важнейшую роль [1]. Причиной развития инфекционных процессов в челюстно-лицевой области являются аэробно-анаэробные бактериальные ассоциации [9]. В этой связи наряду с проведением хирургических методов лечения необходимо использование эффективных средств для местной или системной антибиотикотерапии с целью профилактики и лечения послеоперационных осложнений, обусловленных наличием инфекции [2, 3].

В настоящее время значительный интерес представляет препарат Цифран СТ (производство фирмы Ранбакси, Индия), в состав которого входят ципрофлоксацина гидрохлорид (производное фторхинолона) и тинидазол (производное имидазола). Благодаря уникальному составу данный препарат оказывает эффективное влияние при лечении инфекций, вызванных аэробными и анаэробными микроорганизмами. В спектр антибактериальной активности Цифрана СТ входит большинство грамотрицательных и грамположительных микроорганизмов: E. coli, Klebsiella spp., S. typhi и другие штаммы Salmonella, P. mirabilis, P. vulgaris, Yersinia enterocolitica, P. auruginosa, Shigella flexneri, Shigella sonnei, H. dycreyi, H. influenzae, N. Gonorrhoeae, M. Matarrhalis, V. Cholerae, B. Fragilis, Staph. aureus (включая метициллинрезистентные штаммы), Staph. epidermalis, Step. pyogenes, Step. Pneumonia, Chlamydia, Mycoplasma, Legionella b Mycobacterium tuberculosis.

В последние годы в ряде публикаций сообщалось об успешном применении Цифрана СТ в различных областях медицины [4, 7], в том числе и в пародонтологии.

Целью настоящего исследования была клинико-лабораторная оценка применения Цифрана СТ для профилактики и лечения осложнений, возникающих при проведении хирургических операций в амбулаторной стоматологии.

Материалы и методы

Исследование выполнено в отделении амбулаторной хирургической стоматологии ФГУ "ЦНИИС Росздрава". Проведены инвазивные стоматологические вмешательства 60 пациентам в возрасте от 21 до 60 лет с учетом различных показаний. При сборе анамнеза учитывались длительность заболевания, наличие или отсутствие воспалительно-деструктивных заболеваний пародонта, наличие и характер хронических соматических заболеваний, подвижность зубов, состояние гигиены полости рта.

В анамнезе у всех пациентов возникновение побочных реакций на антибиотики и другие лекарственные средства, в том числе на ципрофлоксацин и тинидазол, не отмечалось.

Микробиологическое исследование включало фазоконтрастную микроскопию (соскобы со слизистой оболочки десен).

Основные показания для проведения антибактериальной терапии с применением Цифрана СТ при лечении стоматологических заболеваний:

1. Риск распространения локальной формы инфекции на окружающие ткани (острый гнойный периодонтит, перикоронит, периостит и др.).
2. Риск развития серозного воспалительного процесса, который трансформируется в гнойный (лимфаденит).
3. Обострение хронического генерализованного пародонтита и других хронических заболеваний челюстно-лицевой области.
4. Гнойно-воспалительные заболевания мягких тканей (лимфаденит, абсцесс, флегмона и др.).
5. Воспалительный процесс костной ткани (остит, остеомиелит).
6. С целью профилактики гнойно-воспалительных осложнений при удалении пломбировочного материала из нижнечелюстного канала и верхнечелюстного синуса.

Показания для проведения антибиотикопрофилактики с использованием Цифрана СТ:

1. Сложное удаление зубов.
2. Дентальная имплантация.
3. Эндодонтические инструментальные манипуляции за пределами верхушки корня зуба.
4. Первичная установка ортодонтических аппаратов, кроме использования брекетов.

5. Манипуляции на пародонте, включая хирургические вмешательства, удаление назубных отложений ультразвуковым скейлером, кюретаж.

6. Профилактическая чистка зубов или имплантата в случае развития кровотечения.

Препарат Цифран СТ был выбран на основании следующих данных:

- активность воздействия по отношению к грамположительным и грамотрицательным бактериям, включая штаммы, резистентные к пенициллинам и аминогликозидам;
- концентрация ципрофлоксацина в костной ткани, составляющая 74–86% [5], тогда как содержание линкомицина – 15–25% от сывороточной 960;
- использование тинидазола в составе стандартных схем лечения больных со стоматологической патологией;
- дозировка препарата, оптимальная для получения клинического эффекта;
- возможность сочетания местной обработки и применения низкочастотного лазера, что дает наиболее оптимальный лечебный эффект.

Препарат Цифран СТ назначали пациентам по 500/600 мг по 1 таблетке 2 раза в день после еды в течение 4–7 дней. С профилактической целью больным назначали 1 таблетку за 3 час. до манипуляции и 1 таблетку через 12 часов (как правило, это обычные утренний и вечерний приемы лекарства).

При возможности назначения Цифрана СТ до манипуляции рекомендуется двукратный прием препарата после хирургического вмешательства, а в случае интраоперационно выявленного воспалительного процесса курс пролонгируется до 7–10 дней по 1 таблетке 2 раза в сутки.

При проведении анализа результатов исследования учитывали положительный клинический эффект, динамику микробиологических исследований, сочетанный эффект проведения хирургической и антимикробного лечения.

Анализ клинических результатов показал купирование клинических признаков воспаления у всех пациентов, начиная со 2-го, 3-го дня приема препарата. Эти данные коррелировали с микробиологическими.

В результате применения комбинированного антимикробного препарата Цифран СТ четко прослеживалась положительная динамика в очаге воспаления на 3-е, 5-е и 7-е сутки лечения.

У всех пациентов, которым проводили антибиотикопрофилактику с использованием Цифрана СТ, послеоперационных гнойно-воспалительных осложнений не выявлено.

Следует также отметить, что побочных эффектов при применении препарата Цифран СТ не наблюдалось.

Пациентка Н. обратилась в клинику с жалобами на затрудненное открывание рта, боли при глотании справа, припухлость и температуру тела 38,5°С.

Объективно: асимметрия лица выражена за счет отека мягких тканей щечной области справа. Затрудненное открывание рта – 1 см. Местно: слизистая оболочка резко отечна и гиперемирована в ретромолярной области справа, при пальпации из-под капюшона определяется гнойное отделяемое. Рентгенологическое исследование выявило наличие ретенированного дистопированного 48 зуба (рис. 1).

Лечение: пациентке выполняли анестезию по Берше-Дубову и удаление 48 и 18 зубов (рис. 2).

Больной назначили прием Цифрана СТ – 1 таблетка 2 раза в сутки и проводили физиотерапию в послеоперационном периоде в течение 5 дней. Таким образом, суточная доза ципрофлоксацина составила 1000 мг, а тинидазола – 1200 мг.

В послеоперационном периоде был отмечен послеоперационный отек щечной области в течение 3 дней. Боли при глотании купировались через 2 дня. Больной были назначены ротовые ванночки солевым раствором.

При приеме препарата Цифран СТ пациентка не отмечала каких-либо побочных эффектов. Воспалительные явления купировались через 5 дней после хирургического вмешательства.

Заключение

В современных условиях, когда значимость амбулаторно-поликлинического лечения значительно возрастает, вопрос разработки новых методик лечения и препаратов отводится важное место. Сегодня фармацевтическая промышленность предлагает широкий выбор антимикробных препаратов с различным спектром действия.

***Рис. 1**. Ретенция и дистопия "зубов мудрости"*

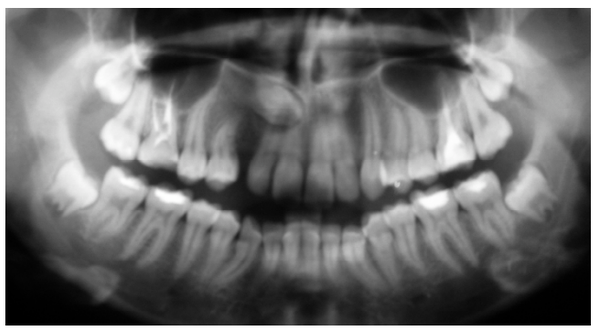

***Рис. 2**. Состояние лунки после удаления "зубов мудрости"*

Появление комбинированного препарата Цифран СТ, сочетающего ципрофлоксацина гидрохлорид и тинидазол, является оптимальным для использования в амбулаторной хирургической практике как для лечения, так и для профилактики воспалительных осложнений в стоматологии.

Заслуживает внимания не только высокая клиническая эффективность Цифрана СТ и удобство применения, но и его дешевизна, что имеет немаловажное значение в стоматологической практике.

Литература

1. Иванов В.С., Овруцкий Г.В., Гемонов В.В. Практическая эндодонтия. – М.: Медицина, 1984. – 223 с.
2. Carranza F.A., Newmann M.G. Sounders clinical pharmacology 1996. – 782 p.
3. Berglundh T. et al. The use of metronidazole and amoxicilline in the treatment disease // J. Clin. Periodontol. – 1998/ – Vol 25. – P. 354-362.
4. Стрижаков А.Н., Давыдов А.И. Современные подходы к лечение больных острым сальпингофоритом с осложненным течением // Вопросы гинекологии, акушерства и перинатологии. – 2005. – Т. 4, № 2. – С. 30–33.
5. Яковлев В.П., Падейская Е.Н., Яковлев С.В. Ципрофлоксацин в клинической практике. – М., 2000. – 272 с.
6. Навашин С.М., Фомина И.П. Рациональная антибиотикотерапия справочник 4-е изд. – М.: Медицина, 1982. – 496 с.
7. Яковлев В.П., Блатун Л.А., Терехова Р.П. Клиническая эффективность основного комбинированного антимикробного препарата, содержащего ципрофлоксацин и тинидазол, при лечении больных с инфекциями кожи и мягких тканей // Антибиотики и химиотерапия – 2005. – Т. 50, №2–3. – С. 48–51.
8. Addy M., Renton Horper P. Local and systemic chemotherapy in the management of periodontal disease: an. Opinion and review of the concert // J. Oral Reahabil. – 1996 – Vol 23: – P. 219–231.
9. Инфекционные воспалительные заболевания челюстно-лицевой области / Под ред. В.С. Агапова, С.Д. Арутюнова, В.В. Шулакова. – М.: Медицинское информационное агентство, 2004. – 184 с.
10. Allasch T.J. Pharmacokinetic principles of antimicrobial therapy // Periodontol 2000. – 1996. – Vol. 10 – P. 5–11.
11. Walker C.B. The acquisition of antibiotic resistance in the periodontal flora // Periodontol 2000 – 1996. – Vol. 10/ – P. 78-88.
12. Loecshe WJ., Grossman N., Gordano J. Metronidazol in periodontitis (IV). The effect of patient compliance on treatment parameters // J. Clin. Periodontol. 1993. – Vol. 20 – P. 96-104.
13. Van Winkelhoff A. G., Rams T.E., Slots G. Systemic antibiotic therapy in periodontics. Periodontol 2000. – 1996. – Vol. 10. – P. 45–78.

curasan
Pharma AG
(ФРГ)

www.curasan.de

Cerasorb + PRP = SuperSystem

искусственно синтезированный полностью рассасывающийся
гранулят бета-трикальцийфосфат

– Пародонтология
– Имплантология
– Амбулаторная и
челюстно-лицевая хирургия

Эксклюзивный поставщик в Россию и страны СНГ

Информация, профессиональные консультации, проектирование и продажи

Сервисный центр

German Dental Group Depot
Дентальный Информационный Центр

125284 Москва,
ул. Поликарпова, д.12
Тел./факс: (095) 252-37-63,
946-02-30, 945-58-31, 945-70-00
E-mail: gdg-russia@mtu-net.ru

Хирургическая стоматология

Сравнительный клинический и патоморфологический анализ остеопластических материалов натурального (Bio-oss) и синтетического (Cerasorb) происхождения

С.С. Кривуля, Д.В. Гаскин
НУЗ ЦП "ОАО" РЖД
Д.А. Бронштейн
Кафедра стоматологии и зубопротезных технологий
РМАПО

В связи с возросшим интересом к методикам по направленной тканевой регенерации и изобилием материалов, используемых при оперативном лечении пародонтита, у врачей появилась возможность восстановления ранее разрушенных тканей пародонта. При этом становится возможным не только уменьшение глубины пародонтальных карманов, но и восстановления высоты зубодесневого прикрепления [5].

Сегодня при хирургическом лечении пародонтита широко применяются препараты, как натурального происхождения (леофилизированная или деминерализированная кость человека, неорганический матрикс крупного рогатого скота), так и искусственные остеопластические материалы (гидроксиаппатит, β-Трикальциумфосфат) [5]. Синтетические препараты, в сравнении с препаратами натурального происхождения, являются наиболее безопасными (в связи с учащением случаев заражения ВИЧ-инфекцией, сывороточными гепатитами, эпидемией "коровьего бешенства" и т.д.), индифферентными для тканей организма и неиммуноконфликтными и полностью резорбируемыми синхронно с образованием новой костной ткани [1]. Однако достаточный опыт и положительные отдаленные результаты использования материалов натурального происхождения [10], несмотря на вышеперечисленные недостатки, требуют клинико-морфологического исследования в сравнении с синтетическими аналогами. Это диктуется необходимостью использования в современной практике препаратов, которые могли бы объединить все лучшие свойства остеопластических материалов [3].

Большой интерес представляет проведение сравнительного клинического и патоморфологического анализа наиболее распространенных препаратов β-Трикальциумфосфат (далее по тексту β-ТКФ) – Cerasorb, Curasan; Germany – с неорганической бычьей костью (далее по тексту НБК) – Bio-Oss, Geistlich; Switzerland.

Выбор вышеперечисленных остеокондукторов был не случаен. Имея различное происхождение, химическую формулу и сопоставимые размеры гранул, в предшествующих исследованиях оба препарата демонстрировали раннюю стабильность и высокую эффективность в постоперационном периоде [6, 9].

Целью **патофизиологического исследования** восстановительных процессов, протекающих в пародонте, стало изучение влияния обоих препаратов на межклеточные взаимодействия и на макрофаги, регулирующие процессы пролиферации фибробластов, а также и способствующие тем самым восстановлению дефектов тканей. Urist M.R., DeLange R.J. в своих исследованиях доказали, что реконструкция кости и реорганизация остеопластического материала зависят от реакции тромбоцитов, эндотелиальных клеток макрофагов и остеобластов [4].

Для оценки механизмов действия β-ТКФ и НБК на динамику воспалительного процесса нами были поставлены эксперименты на 40 самцах кроликов породы "шиншилла" массой 2,5–3 кг.

Все перечисленные ниже исследования проводились до внутрибрюшинного введения β-ТКФ и НБК, затем через 1 и 4 недели после внутрибрюшинного введения препаратов. Использование в качестве изучаемого объекта перитонеальных макрофагов связано с тем, что по условиям своей жизнедеятельности они в определенной степени приближаются к макрофагам пародонтальных тканей [4].

Применяемые остеотропные материалы Cerasorb и Bio-oss вводили кроликам внутрибрюшинно в измельченном виде в количестве 30 мг/кг веса кролика. В опытных и контрольных группах животных исследования фагоцитарной активности проводили через 1 и 4 недели после введения остеокондукторов, 1-й группе не проводилась имплантация, а 2-й группе вводился FMLP (формилметиониллейцилфенилаланин).

Суммарные результаты экспериментов, отражающих функциональный статус макрофагов, а также их активность, стимулированная введением FMLP, до и после имплантации остеопластических материалов приведены на рис. 1, 2, 3.

Анализ полученных результатов позволил констатировать:

1. Применяемые нами для восстановления костной ткани у больных пародонтитом остеокондукторы β-ТКФ и НБК в эксперименте на кроликах обладали выраженной способностью повышать функциональную активность перитонеальных макрофагов в ранние сроки наблюдения.

2. Стимулирующее действие НБК на интенсивность фагоцитоза и хемотаксиса, а также на продукцию активных форм кислорода было наиболее выраженным через 1 неделю после внутрибрюшинного введения препарата животным. На 4-й неделе наблюдения характеристики препарата возвращались к контрольному уровню, а интенсивность хемотаксиса даже снижалась.

3. Стимулирующий эффект β-ТКФ, в отличие от НБК, на функциональный статус макрофагов был наиболее выражен через 4 недели после внутрибрюшинного введения препарата. Это проявлялось в поддержании на уровне контроля интенсивности хемотаксиса, а также в усилении интенсивности фагоцитоза и сохранении больших резервных возможностей продукции активных форм кислорода.

***Рис. 1**. Изменение интенсивности фагоцитоза при введении препаратов β-ТКФ и НБК*

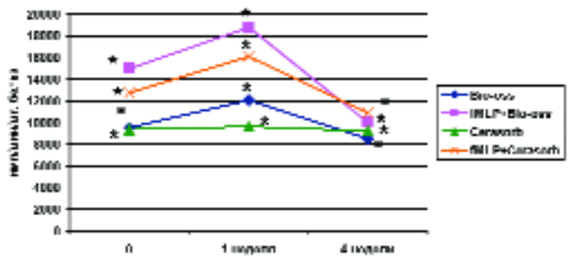

*достоверность – * ($p \leqslant 0,05$)*

***Рис. 2**. Продукция активных форм кислорода перитонеальными макрофагами при введении препаратов β-ТКФ и НБК*

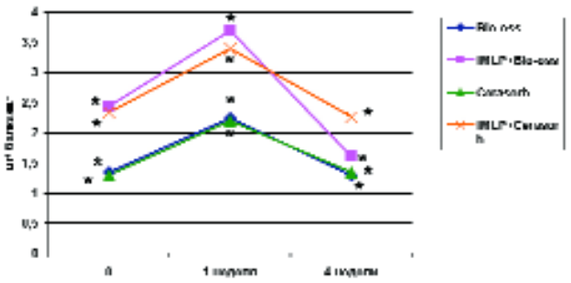

*достоверность – * ($p \leqslant 0,05$)*

***Рис. 3**. Изменение интенсивности хемотаксиса макрофагов при введении препаратов β-ТКФ и НБК*

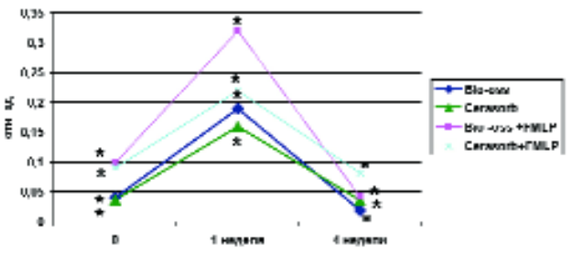

*достоверность – * ($p \leqslant 0,05$)*

Во время **клинического исследования** было обследовано 3346 зубов у 368 больных обоего пола (мужчин – 195, женщин – 173). Комплексное обследование и лечение пациенты проходили в пародонтологическом кабинете отделения специализированной стоматологии ЦП № 1 РЖД. Все операции

***Таблица 1**. Группы пациентов, участвующих в исследовании**

Группа			
1. Больные с имплантацией Cerasorb n=89	2. Больные с имплантацией Bio-oss n=90	3. Больные, которым проводилось хирургическое вмешательство без имплантации n=85	4. Больные, которым проводилась консервативная терапия n=104
47/42	50/40	46/39	52/52

* В данной таблице мужчины указаны в числителе, женщины в знаменателе; n – количество пациентов

проводились с согласия пациентов. Материалом исследования препаратов β-ТКФ и НБК послужили лоскутные операции в области 2419 зубов у 264 пациентов в возрасте от 18 до 42 лет (средний возраст – 29,3), с последующим наблюдением за данной группой, в которой было мужчин – 143, женщин – 121, страдающих пародонтитом средней и тяжелой степени тяжести. Больные были разделены на 4 клинические группы (табл. 1).

Таблица 2. *Уровень рецессии десны у всех обследованных больных M±m*

Показатели исследования (рецессия десны)	Cerasorb n=89	Bio-oss n=90	Прооперированные пациенты без имплантации n=85	Контроль: пациенты без оперативного вмешательства n=104
Исходные данные	3,68±0,09*	3,73±0,05*	3,83±0,06*	3,72±0,07*
Через 1 месяц	2,56±0,16*	2,63±0,18*	2,75±0,19*	2,72±0,08*
Через 2 месяца	2,18±0,72*	2,24±0,69*	2,52±0,71*	2,71±0,08*
Через 6 месяцев	1,65±0,18*	1,71±0,12*	1,89±0,16*	2,73±0,43*

О динамике происходящих в течение первых шести месяцев основных процессов в пародонте, у всех обследованных больных судили по следующим объективным критериям: рецессия десны, наличие экссудата, подвижность зубов.

Как видно из табл. 2, у больных после имплантации остеопластических материалов рецессия десны была остановлена оперативным путем (в ряде случаев интраоперационно выполнялась пластика слизистой), и даже появились признаки восстановления прежних границ зубодесневого прикрепления, в то время как у контрольной группы пациентов рецессия десны только прогрессировала.

Для всех методов лечения характерно уменьшение размера рецессии десны. Наиболее заметен репаративный процесс после оперативного лечения с имплантацией остеопластических материалов β-ТКФ (до лечения – 3,68, через 6 месяцев – 1,65 мм, p<0,05) и НБК (до лечения – 3,73, через 6 месяцев – 1,71 мм, p<0,05). Несколько менее эффективным оказывается проведение операции без имплантации (до лечения – 3,83, конечный результат – 1,89 мм, p<0,05). При проведении консервативного лечения величина рецессии десны недостоверно снижалась.

Клинические наблюдения подтвердили эффективность оперативного лечения пародонтита, с применением препаратов β-ТКФ: через месяц наблюдается значительное снижение экссудации в области прооперированных зубов с 102 до 3, p<0,05, в то же время, при имплантации препарата НБК и проведении оперативного вмешательства без имплантации – с 91 до 5 и с 76 до 6 соответственно, p<0,05 (рис. 4).

Как видно из таблицы 3, в течение первых 2-х месяцев после операции отмечалось некоторое увеличение подвижности зубов у прооперированных пациентов характерное и для контрольной группы. Однако через 6 месяцев наблюдения значительно уменьшилось количество подвижных зубов у пациентов, которым проводили оперативное вмешательство, что свидетельствует о процессах репарации в тканях пародонта. После 6 месяцев наблюдения выявились существенные различия между группами: оптимальные результаты получены после операции с имплантацией препарата β-ТКФ (704 зубов без признаков подвижности) и НБК (698 неподвижных зубов); менее показательны результаты операции без имплантации (598 зубов без признаков подвижности); наихудшие результаты наблюдались при консервативном лечении в контрольной группе (441 зуб без подвижности).

Резюмируя клинические данные, можно отметить, что проведение лоскутных операций с применением современных остеопластических материалов приводило к клинически более активной регенерации тканей пародонта. Прекращалась кровоточивость, ликвидировалось воспаление, значительно уменьшилась глубина пародонтальных карманов вплоть до их исчезновения, наблюдалось восстановление костной ткани, стабилизация зубов.

Как НБК, так и β-ТКФ не оказали токсического влияния на пародонт, не вызвали в тканях пародон-

Рис. 4. *Наличие экссудата у пациентов при различных методах лечения*

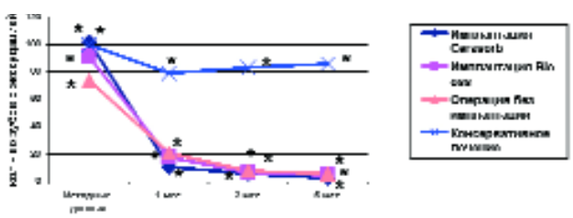

*достоверность – * (p⩽0,05)*

та воспалительной реакции, не затруднили репаративные процессы, что позволяет их считать практически одинаково эффективными и нетоксичными. Однако при более детальном рассмотрении результатов исследования двух остеопластических материалов b-ТКФ продемонстрировал наилучшие результаты относительно НБК:

1) меньшая рецессия десны на 13%;

2) снижение эксудации при использовании β-ТКФ до 2,94% (через 6 месяцев после имплантации) против 5,5% (через 6 месяцев после имплантации) соответственно;

3) более выраженные показатели фагоцитарной активности при использовании β-ТКФ.

Существенной разницы в степени подвижности зубов при использовании обоих материалов не отмечалось.

В ходе проведенной работы разница в результатах, полученных при клиническом и патофизиологическом исследованиях с неорганической бычьей костью (Bio-oss) и β-Трикальциумфосфат (Cerasorb) была незначительна, поэтому для рационального выбора врачом-стоматологом остеопластического материала необходимо руководствоваться и другими не менее важными критериями их оценки, такими как безопасность, биосовместимость, иммуноконфликтность и способность полной резорбции одновременно с образованием новой костной ткани.

Таблица 3. *Динамика изменения степени подвижности зубов по группам*

Показатели исследования. Степень подвижности	Cerasorb n=804	Bio-oss n=812	Прооперированные пациенты без имплантации n=803	Контроль Пациенты без оперативного вмешательства n=927
Нет	389*	412*	401*	436*
1	211*	239*	226*	255*
2	164*	109*	142*	179*
3	40*	52*	34*	57*
Через 1 месяц				
Нет	361*	389*	377*	452*
1	254*	233*	254*	261*
2	130*	122*	121*	162*
3	59*	68*	51*	52*
Через 2 месяца				
Нет	415*	414*	390*	457*
1	299*	289*	277*	257*
2	61*	60*	94*	159*
3	29*	49*	42*	54*
Через 6 месяцев				
Нет	704	698	568	441
1	65	45	119	262
2	26	34	79	163
3	9	35	37	61

достоверность – * ($p \leq 0,05$).

Литература

1. Zvi Artzi, Miron Weinreb,Navit Givol Biomaterial Resorption Rate and Healing Site Morphology of Inorganic Bovine Bone and β-Tricalcium Phosphat in the Canine: A 24-month Longitudinal Histologic Study and Morphometric Analysis.
2. Саидкаримова У.А. Ультразвуковая диагностика опухолевых и неопухолевых поражений слюнных желез // Актуальные проблемы организации и повышения качества ультразвуковой диагностики опухолей.: Матер. Всесоюзн. научн. конф. – М. – 1990. – С. 91–92.
3. Kitamura T., Kaneko T., Asano H., Miura T. Ultrasonic Diagnosis in Otorhinolaryngology // Eye, Ear, Nose and Thr. Monthly. – 1969. – Vol. 48. – P. 329–337.
4. Kohut M.L., Senchina D.S., Madder K.S. et all. Age effects an macrophage function vary by tissue site, nature of stimulant, and exercise bexavior. Exp. Werontol. 2004. sept; 39 (9): 1347–1360.
5. Urist M.R., DeLange R.J., Finerman G.A. Bone cell differentiation and growth factors // Sci: – 1983. – Vol. 200. № 4598. – P. 680–686.
6. Заславский В.А., Свирин В.В., Заславский Р.С. Рациональная профилактика постэкстракционной атрофии костной ткани альвеолярного отростка с применением Cerasorb. // Dental market. 2003 № 3. – с. 34–35.
7. Татинцян В.Г., Азнаурян А.В., Андриасян Л.Г. Брефопластика воспаленной лунки костной щебенкой (Гистологическое исследование) // Стоматология. – 1991. – № 1. – С. 11–14.
8. Feihberg S.E., Weisbrode S.E., Heintshel G. Radiographic and histological analysis of tooth eruption through calcium phosphate ceramics in the cat // Arch. Oral. – Biol. – 1989. – Vol. 34. – № 12. – P. 975–984.
9. Zittzmann N.U., Naef R., Scharer P. Resorbable versus nonresorbable membranes in combination with Bio-oss for guided bone regenerastion Int. // J. Oral. Maxillofac Implant. – 1997. – Vol. 12. – № 6. – P. 593–598.
10. Altiere E.T., Reeve G.M., Sheridan P.J. Lyophilizied bone allografts in periodontal intraosseous defects // J. Periodontol. – 1979. Vol. 50. – P. 510–519.

Хирургическая стоматология

Морфологическая характеристика регенерата при трансплантации комбинированным аллотрансплантатом "Аллоплант" сегментарных дефектов нижней челюсти

Н.Е. Сельский, доктор медицинских наук, заведующий отделением реконструктивной челюстно-лицевой хирургии ФГУ "Всероссийский центр глазной и пластической хирургии", г. Уфа
В.А. Петренко, кандидат медицинских наук, заведующий городским центром челюстно-лицевой хирургии, г. Екатеринбург
В.П. Журавлев, доктор медицинских наук, профессор, заведующий кафедрой хирургической стоматологии Уральской государственной медицинской академии, г. Екатеринбург

Одной из основных задач реконструктивной хирургии лица является восстановление анатомической целостности и нарушенной функции при дефектах костной ткани нижней челюсти. Современные достижения восстановительной хирургии челюстно-лицевой области в значительной мере связаны с применением консервированных тканей [1]. Исследования показывают, что восстановление соединительно-тканных структур возможно путем трансплантации тканей, которые после пересадки временно выполняют функции утраченной части органов, а в последующем подвергаются морфологической перестройке и замещению новообразованной тканью реципиента [3].

Исследования, проводимые в ФГУ "Всероссийский центр глазной и пластической хирургии" в городе Уфа, послужили основой для организации серийного производства серии "Аллоплант". Положительные качества биоматериалов позволили разработать новые аллотрансплантаты данной серии и применить их в челюстно-лицевой хирургии [2].

Целью настоящего исследования является определение эффективности применения трансплантации комбинированным аллотрансплантатом "Аллоплант" при лечении сегментарных дефектов нижней челюсти. Опыты производили на беспородных белых крысах. Под гексеналовым наркозом с помощью зубного бора производили стандартные краевые дефекты размером 2 мм на 5 мм.

Сроки выведения животных из опытов – 14, 90 сутки и 6 месяцев. Вырезаные тканевые блоки декальцинировали в трилоне-Б и подвергали стандартной гистологической обработке с заливкой в парафин, окраской гематоксилином, эозином тионином.

Критериями оценки биологических эффектов изученных материалов служили: структурная характеристика и степень построения костного регенерата, местная реакция окружающих мягких тканей на введенные материалы, структурная характеристика и темпы созревания мягкотканного регенерата и характер взаимодействия введенных материалов с регенератом.

Через 2 недели в полости аллотрансплантата между проксимальным и дистальным концами дефекта наблюдалось разрастание рыхлой волокнистой соединительной ткани с большим количеством макрофагов и мультипотентных мезенхимальных клеток, встречались единичные остеокласты. Кроме этого, в полости находились участки организующейся гематомы с кистозоподобными образованиями. На внутренней поверхности трансплантированной кости наблюдались единичные узуры, в непосредственной близости от которых располагались фибробласты (рис. 1). В месте соприкосновения костного аллотрасплантата с концевыми участками кости реципиента присутствовала плотная волокнистая ткань. В этих же участках отмечалась гиперплазия элементов периоста с их после-

Рис. 1. *Через 2 недели после операции. Узурация внутренней поверхности аллотрансплантата в месте соединения с костью. Окраска гематоксилином и эозином. Увел. Х50*

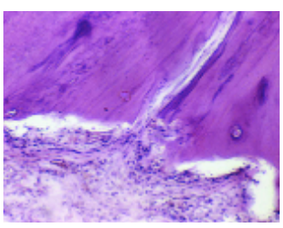

Рис. 2. *Через 2 недели после операции. Гиперплазия элементов периоста между аллотрансплантатом и костью. Окраска гематоксилином и эозином. Увел. Х100*

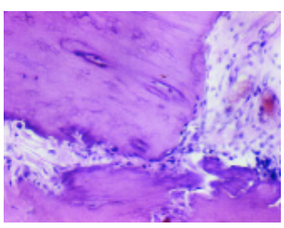

Рис. 3. *Через 1 месяц после операции. Структура аллотрансплантата и соединительной ткани в ее полости. Окраска гематоксилином и эозином. Увел. Х50*

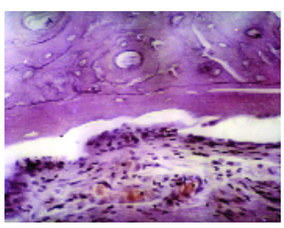

Рис. 4. *Через 3 месяца после операции. Образование компактной кости остеоидного типа. Окраска по ван Гизону. Увел. Х50*

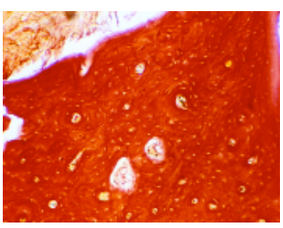

дующим напластовыванием на внешнюю поверхность костного аллотрансплантата. Со стороны периоста остеогенная ткань была представлена соединительнотканными клетками с разной степенью дифференцировки (рис. 2). С внутренней стороны аллотрансплантата отмечалось присутствие тонких прослоек фиброретикулярной ткани.

Через 1 месяц произошел полный остеолизис проксимального и дистального участков кости, которые входили в полость аллотрансплантата. Одновременно происходило образование губчатых структур в кости на стыке с аллотрансплантатом. Данное соединение представлял гиалиновый хрящ, состоящий из округлых хондроцитов. В месте контакта аллотрансплантата и кости реципиента, в толще новообразованных костных балок, выявлялись хондроциты. Таким образом, к этому сроку выявлялись признаки образования вторичной костной мозоли между аллотрансплантатом и костью. На наружной поверхности трансплантированного костного фрагмента по всей протяженности обнаруживался тонкий, хорошо организованный периост. На внутренней поверхности аллотрансплантата наблюдался сформированный эндост. В полости трансплантированной кости располагалась умеренно васкуляризованная рыхлая волокнистая соединительная ткань, в которой находились зрелые фибробласты, фиброциты и единичные макрофаги. Также наблюдалась пролиферация фибробластов по ходу волокон и врастания единичных сосудов разного калибра (рис. 3).

Через 3 месяца гистологическая картина свидетельствовала о развитии процесса репаративного остеогенеза в проксимальных и дистальных участках дефекта с наличием остеолизированного костного аллотрансплантата. В отдельных участках выявлялись многоядерные остеокласты с характерным гофрированным краем в месте резорбции костного матрикса. В непосредственной близости от зоны остеогенной ткани как по эндосту, так и по периосту, определялся неминерализованный остеоид, содержащий пучки коллагеновых фибрилл. Вдоль таких пучков располагались клетки, которые дифференцировались как клетки остеобластического и преостеобластического фибробластического типов. В месте сращения наблюдалось образование компактной кости остеоидного типа (рис. 4). В просвете аллотрансплантата, в сосудистых каналах, появлялись фиброретикулярная ткань и сосуды, а также единичные небольшие очаги костного мозга. На внешней и внутренней поверхностях аллотрансплантата наблюдались узуры, по краям которых выявлялись остеобласты. Изредка в этих участках наблюдались единичные остеокласты. В толще аллотрансплантата отмечалось появление единичных островков новообразованных костных балок (рис. 5). Их остеогенез был обусловлен проникновением фиброретикулярных элементов в костные каналы аллотрансплантата. В полости аллотрансплантата на фоне рыхлой волокнистой соединительной ткани, появлялись изолированные островки хондроидной ткани. Таким образом, на месте аллотрансплантата в данный период начиналось аппозиционное новое костеобразование.

Через 6 месяцев кость дефекта и комбинированный аллотрансплантат представляли собой единое соединительнотканное образование с единичными участками остеогенеза в самом костном трансплантате. В данный срок обнаруживались участки пролиферации красного костного мозга, в области которых наблюдалось истончение костной пластинки аллотрансплантата. Ближе к костной мозоли обнаруживались костные балки с врастанием между ними фиброретикулярной ткани и островки компактной кости остеогенного строения в самой костной пластинке аллотрансплантата (рис. 6).

То есть, при восполнении дефекта кости реципиента костным аллотрансплантатом, запускается процесс аппозиционного костеобразования с полным замещением костного аллотрансплантата компактными и губчатыми структурами остеоидного строения с образованием очагов красного костного мозга. Аллотрансплантат функционально адекватен в качестве биологического материала.

Таким образом, настоящее экспериментальное морфологическое исследование показало, что подсадка аутокостного трансплантата в области дефектов нижней челюсти способствовала более интенсивному и полноценному образованию костной мозоли. По наблюдаемым морфологическим картинам в процессах репаративного остеогенеза активно участвовали как периостальные, так и эндостальные элементы.

***Рис. 5**. Через 3 месяца после операции. Островки новообразованных костных балок в толще аллотрансплантата. Окраска гематоксилином и эозином. Увел. X100*

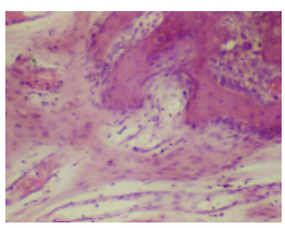

***Рис. 6**. Через 6 месяцев после операции. Образование компактных костных пластин в поверхностных отделах аллотрансплантата. Окраска тионином по Шморлю. Увел. X100*

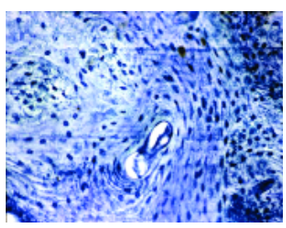

Литература

1. Кашевский В.Г., Журавлев В.П., Муслимов Д.А., Ромахова Т.В., Петренко В.А. Морфологическая динамика формирования регенерата после трансплантации аутокости. // Проблемы стоматологии. – 2005. –№ 5. – С. 45–47.
2. Мулдашев Э.Р. Теоретические и прикладные аспекты создания аллотрансплантов серии "Аллоплант" для пластической хирургии лица: Автореф. дис. ... д-ра мед. наук. – С-Петербург, – 1994. – 40 с.
3. Сельский Н.Е. Применение биоматериала "Аллоплант" в челюстно-лицевой хирургии. – Уфа: Здравоохранение Башкортостана, – 2000. – 224 с.

Терапевтическая стоматология

Новое понимание патогенеза болезней пародонта в свете работ о роли образраспознающих рецепторов

Аналитический обзор литературы

К.А. Лебедев Ю.М. Максимовский

А.В. Митронин И.Д. Понякина

МГМСУ, г. Москва

Несмотря на широкое использование в развитых странах мира разнообразных профилактических гигиенических мероприятий, а также диспансерных обследований с ранней диагностикой и лечением стоматологических заболеваний, частота заболеваемости населения хроническим пародонтитом не уменьшается, а по некоторым данным даже увеличивается [4, 5, 12, 22]. И если обострения этого хронического заболевания удается достаточно быстро купировать, то достижение удлинения ремиссии процесса, а тем более полного излечения этих заболеваний, до настоящего времени достаточно проблематично, особенно в тяжелых случаях болезни [4]. Несмотря на многочисленные экспериментальные исследования, в патогенезе этого и других заболеваний пародонта остается много неясного и дискутабельного [4, 9], однако сегодня ясно, что в этом заболевании имеется много общих черт, именно поэтому в иностранной литературе используется обобщающий термин – периодонтальная болезнь (periodontal disease) [40].

В последнее десятилетие открыт и интенсивно изучается новый класс рецепторов – так называемые *образраспознающие рецепторы* (ОРР). Они выявлены практически на всех типах клеток организма человека. Доказана их важнейшая роль в регуляции не только функционирования иммунной системы, но и микробного биоценоза организма человека [1, 2]. Задачей настоящей работы явился анализ возникновения и патогенеза периодонтальной болезни с точки зрения регуляции иммунного ответа организма при помощи ОРР.

Образраспознающие рецепторы и их регуляторная роль в иммунных реакциях организма и контроле микробного биоценоза

Учитывая, что исследования и обобщающие статьи по этому вопросу в отечественных клинических журналах только начинают появляться, мы кратко опишем процесс формирования иммунного ответа под управлением ОРР, акцентируя внимание на вопросах, касающихся иммунных реакций в ротовой полости, и отправляя читателя к последним обзорам по этому поводу.

Сигнальные ОРР выявлены на всех клетках организма человека. Всего у человека обнаружено свыше 25 таких рецепторов, их относят к трем основным группам: Toll-подобные рецепторы (ТПР), лектиновые и Nod-рецепторы [24]. Сегодня наиболее хорошо изучены ТПР. Когда в клетку внедряется чужеродный микроорганизм, эти рецепторы распознают определенные молекулярные структуры на его поверхности (так называемые патоген-ассоциированные молекулярные структуры). Ранее считалось, что каждый ОРР отвечает за распознавание какого-либо одного вещества: например, ТПР4 узнает микробные липополисахариды. В последние два года показано, что один и тот же ОРР распознает третичную структуру нескольких веществ. Большинство ОРР функционируют в клетке в виде гомо- или гетеродимеров. Комплексируя с различными вспомогательными молекулами, они могут распознать практически весь молекулярный состав микробной клетки. От этого будет зависеть реакция на нее ОРР, и как следствие – развитие реакций естественного и адаптивного иммунитета [11, 16, 33, 45].

Когда ОРР идентифицируют данный микроорганизм как чужеродный для организма хозяина, они активируются и передают через энзимные пути в клетке сигнал к освобождению факторов транскрипции с нуклеотидов ДНК. В результате клетка

активируется и синтезирует свойственный ей набор цитокинов [24].

Если это клетка эпителиальная, эндотелиальная или кожи, то в результате ее активации синтезируются в основном хемокины [31], которые привлекают в этот участок клетки естественного иммунитета (моноциты/макрофаги, дендритные клетки, гранулоциты). В зависимости от степени активации и количества активированных эпителиальных клеток в данном регионе может создаваться большее или меньшее скопление клеток естественного иммунитета. Каждая из них, даже будучи в неактивном состоянии, продуцирует небольшое количество провоспалительных цитокинов [8]. Но поскольку клеток много, то концентрация этих молекул становится достаточной, чтобы сформировать очаг воспаления, который повреждает окружающую ткань. Попадание в данный очаг чужеродных микроорганизмов через поврежденные барьеры активирует клетки естественного иммунитета, усиливая воспаление [24]. Активируются и дендритные клетки, которые мигрируют в регионарную лимфоидную ткань, где передают Т- и В-лимфоцитам антиген чужеродных микроорганизмов в комплексе с молекулой MHC II, в результате чего запускается адаптивный иммунитет. При этом выброс из активированных дендритных клеток набора цитокинов направляет формирование адаптивного иммунитета по Th1 (клеточный иммунный ответ) или Th2 (гуморальный иммунный ответ) типу, что далее контролируется при дифференцировке Т-в-к В-лимфоцитов при помощи ОРР на этих клетках. Специфические Т- и В-лимфоциты частично мигрируют в первичный очаг воспаления, усиливая его [44].

В соответствии с новой иммунологией – иммунологией ОРР – в компетенцию иммунной системы входит не только распознавание и уничтожение чужеродного или ставшего таковым, но и жесткий контроль за формированием нормальной микрофлоры организма [1, 2]. В ротовой полости основной резервуар микрофлоры находится в зубной бляшке, примыкающей к эпителию. Ее формирование происходит в слизистом геле, продуцируемом эпителиальными клетками (которые управляются ОРР) и состоящем из гликомуцина и пептидов. Этот гель имеет участки адгезии, приспособленные для прикрепления и размножения определенных микроорганизмов, к которым в организме вырабатывается местная, или оральная, толерантность (oral tolerance) (МТ). Данные микроорганизмы свободно размножаются в слизистом слое, при этом эпителиальные клетки на них не реагируют [31]. Формирование МТ происходит в первые дни после рождения человека. Механизмы этого во многом еще неясны, однако известно, что кроме регуляторных Т-лимфоцитов супрессоров ведущая роль в ее возникновении принадлежит ОРР эпителиальных и эндотелиальных клеток [10, 25].

Для настоящего обзора важно, что в ряде экспериментальных работ на модели периодонтальной болезни у мышей было показано, что генетический дефект одного ТПР (ТПР4) или его блокирование существенно снижает активность воспалительного процесса и интенсивность разрушения кости при данном заболевании [15, 28]. Эти работы касаются одного ТПР, а поскольку таких рецепторов много, то реально суммарный эффект может быть еще более выраженным.

Основные патогенетические черты периодонтальной болезни

Периодонтальная болезнь – это воспалительный процесс, в котором участвуют клетки естественного и адаптивного иммунитета, эпителиальных покровов и пародонта. Все эти клетки имеют ОРР, которые запускают иммунные реакции и управляют ими. В литературе накапливается все больше данных, косвенно или прямо свидетельствующих об участии ОРР в запуске периодонтальной болезни и развитии на всех ее этапах.

1. При периодонтальной болезни острый процесс в значительном числе случаев переходит в хронический, при котором сформировавшийся патологический очаг вызывает периодические обострения и прогрессирование заболевания [4, 30].

2. В многочисленных исследованиях показано, что в возникновении и течении заболевания определенное значение имеют генетическая предрасположенность [18], стресс [23], неправильное питание и авитаминоз [38], курение [14] и др. Однако во всех случаях главная роль отводится микробным факторам [27, 30].

Ведущими в патогенезе этих заболеваний в большинстве случаев являются микроорганизмы, принадлежащие к истинной микрофлоре ротовой полости, которые даже при их активации обладают слабопатогенными свойствами. Причинным агентом возникновения заболевания у разных людей могут служить разные микроорганизмы. Вероятность участия того или иного микроорганизма постоянной микрофлоры в возникновении заболевания различна. Это хорошо видно из таблицы 1, в которой различные микроорганизмы ротовой полости распределены по группам в зависимости от вероятности их главной роли в развитии пародонтита (так, в верхней части выделены микроорганизмы, наиболее часто вызывающие этот патологический процесс) [36].

3. В начале развития периодонтальной болезни организуется очаг воспаления, в котором концен-

трируются клетки естественного иммунитета (нейтрофилы, эозинофилы, базофилы, тучные и дендритные клетки, моноциты/макрофаги). В дальнейшем в очаг поступают клетки адаптивного иммунитета – Т- и В-лимфоциты, развивающие специфический иммунный ответ против причинного микроорганизма [7]. Воспалительный процесс захватывает эпителиальный слой, который увеличивается в объеме, а в дальнейшем и костную ткань – альвеолярные межкостные перегородки [29].

***Таблица 1**. Сумма типов бактерий зубной микробной бляшки по группам разной частоты связи с периодонтитом (Socransky et al., 1998)*

Комплексы по убыванию значимости	Вид микроорганизмов
Красный	Porphyromonas gingivalis Treponema denticola Bacteroides forsythus
Оранжевый	Streptococcus constellatus Eubacterium nodatum Fusobacterium nucleatum ss vincentii Campylobacter rectus Peptostreptococcus micros Prevotella nigrescens Fusobacterium nucleatum ss polymorphum Campylobacter showae Fusobacterium periodonticum Fusobacterium nucleatum ss nucleatum Campylobacter gracilis Prevotella intermedia
Зеленый	Actinobacillus actinomycetemcomitans serotype a Capnocytophaga ochrecea Campylobacter concisus Capnocytophaga gingivalis Capnocytophaga sputigena Eikonella corrodens Capnocytophaga species
Пурпурный	Actinomyces odontolyticus Veilonela parvula
Желтый	Streptococcus sanguis Streptococcus oralis Streptococcus intermedius Streptococcus gordonii Streptococcus species Streptococcus mitis
Синий	Actinomyces species
Смешанный	Actinobacillus actinomycetemcomitans serotype b Bacteroides fragilis Campylobacter sputorum ss bubulus Bacteroides ureolyticus Campylobacter sputorum ss sputorum Campylobacter curvus Selenomonas noxia Porphyromonas endodontalis Wollinella succinogenes

4. Микроорганизмы нормальной микрофлоры проникают через эпителиальный слой, примыкающий к зубу [27]. Имеется и гематогенный путь поступления микроорганизмов в очаг воспаления, но в данном обзоре он не рассматривается.

Этапы развития периодонтальной болезни при участии ОРР

Воспалительный процесс начинается со снятия толерантности к нормальной микрофлоре ротовой полости в результате воздействия на нее неблагоприятных факторов. Это приводит к активации эпителиальных и эндотелиальных клеток, которые начинают продуцировать хемокины. Последние привлекают в данный участок клетки естественного иммунитета, где создается их высокая концентрация. В результате организуется очаг "стерильного воспаления". Поступление в воспалительный очаг активированных микробных клеток приводит к его дальнейшей активации.

Наряду с другими клетками в нем активируются и фибробласты. Они продуцируют цитокины, которые с одной стороны усиливают пролиферацию эпителиальных клеток, а с другой активируют трансформацию макрофагов в остеокласты. В результате происходит разрастание эпителия и резорбция кости.

Разберем этот процесс более подробно. У здорового человека эпителий примыкает к шейке зуба, образуя зубодесневую борозду. В этом участке на поверхности зуба и эпителия образуется микробная бляшка, состоящая из различных видов микроорганизмов нормальной микрофлоры, которые заполняют адгезионные участки слизи [31, 36, 37]. К основным видам этих микроорганизмов в организме хозяина формируется местная толерантность. Благодаря этому при контакте этих микробов с ОРР эпителиальных, эндотелиальных клеток и гранулоцитов их активации не происходит. Именно поэтому у здорового человека микрофлора микробной бляшки не вызывает никаких патологических реакций организма.

В пародонте располагается большое количество сосудов, через которые в ткань пародонта мигрируют моноциты (в дальнейшем превращающиеся в макрофаги) и нейтрофилы. В ткани пародонта, основой которой являются фибробласты, разбросаны клетки естественного иммунитета. Даже находясь в неактивном состоянии, они постоянно продуцируют небольшое количество провоспалительных цитокинов [8]. Все это дает возможность иммунной системе эффективно уничтожать постоянно внедряющиеся чужеродные микроорганизмы, если их количество не превышает определенного порога (рис. а).

В результате действия неблагоприятных факторов, например, длительного применения широкоспектральных антибиотиков, в микроорганизмах, составляющих микробную бляшку, образуются белки теплового шока, которые, видимо, выполняют для них защитную роль [26, 42]. Крайне вероятно, что ОРР эпителиальных клеток воспринимают микробы с этими новыми белками как чужеродные, то есть толерантность к ним снимается. Тогда они передают сигнал к ядру эпителиальной клетки, она активируется и начинает интенсивно продуцировать хемокины. Во всяком случае, в многочисленных исследованиях показано присутствие в причинных микроорганизмах белков теплового шока при пародонтите и отсутствие их в микробной бляшке здорового человека, а также наличие антител к этим белкам в слизистой оболочке пародонта [39] и сильная реакция на них ОРР клеток естественного иммунитета [13] (рис. б). Необходимо также отметить, что активации белков теплового шока сопутствует повышение вирулентности данных микроорганизмов [19].

Хемокины привлекают в данный регион большое число клеток естественного иммунитета из окружающей ткани, а главное – из просвета сосудов. В эпителии и прилегающем участке пародонта за счет высо-

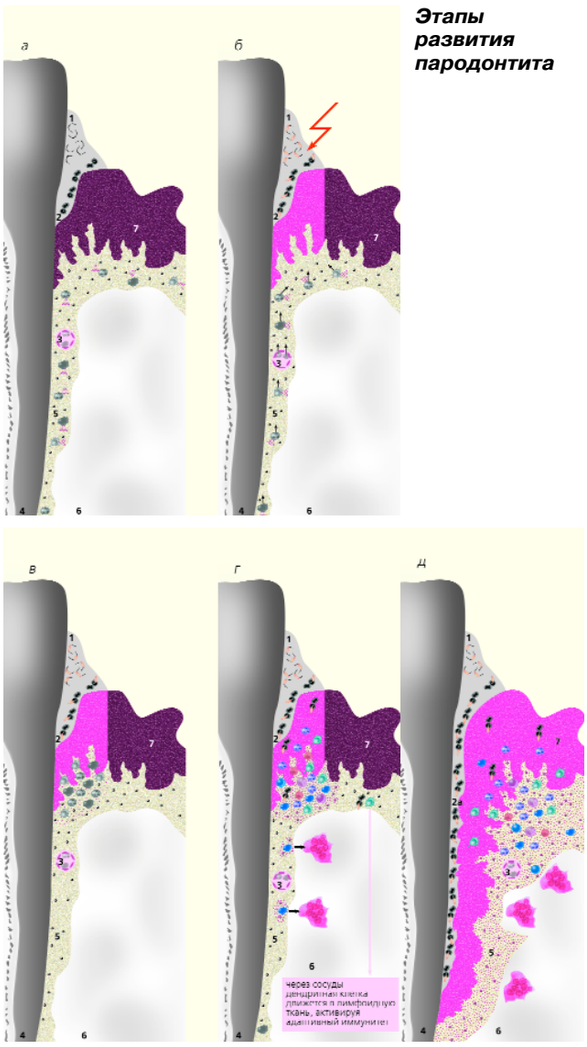

Этапы развития пародонтита

а – норма; б – воздействие неблагоприятных факторов на микроорганизмы микробной бляшки и активация эпителия; в – развитие очага "стерильного воспаления"; г – активация клеток естественного иммунитета и фибробластов, образование остеокластов и пролиферация эпителия; д – образование пародонтального кармана и разрушение межальвеолярной костной перегородки.

1 – микробная бляшка. 2 – зубодесневая борозда, 2а – пародонтальный карман. 3 – кровеносный сосуд. 4 – ткань зуба. 5 – пародонт. 6 – межальвеолярная костная перегородка. 7 – эпителий.

Неактивированные клетки ткани пародонта и клетки естественного иммунитета показаны серым цветом, а активированные окрашены. Неактивированные клетки эпителия окрашены в коричневый цвет, а активированные – в красный цвет.

– остеокласт *– белки температурного шока*

– фибробласты *– цитокины*

кой концентрации клеток естественного иммунитета создается критическая концентрация провоспалительных цитокинов, в результате чего образуется первичный очаг "стерильного воспаления" с соответствующим повреждением ткани [43] (рис. в).

Создаются благоприятные условия для проникновения такой измененной нормальной микрофлоры в очаг воспаления, при этом через ОРР активируются не только все клетки естественного иммунитета, но и фибробласты [41]. Очаг воспаления усиливается (рис. г). Активированные фибробласты продуцируют набор цитокинов, которые стимулируют ростовые факторы эпителиальных клеток. Это приводит с одной стороны к мощной пролиферации эпителия [32, 34], а с другой – к активации трансформации макрофагов в остеокласты [17, 21], которые разрушают межкостную альвеолярную перегородку (рис. д).

Параллельно с этим активированные дендритные клетки с антигеном микроорганизмов мигрируют по сосудам в лимфоидную ткань, преимущественно регионарную, и запускают адаптивный иммунитет (рис. д). Часть созревших Т- и В-лимфоцитов из регионарной лимфоидной ткани мигрирует в пародонт. В-лимфоциты, находящиеся в пародонте, продуцируют антитела преимущественно класса IgA (рис. д) [9, 44].

Такое представление о патогенезе развития пародонтальной болезни существенно изменяет наши ранние представления, базировавшиеся на постулатах иммунологии Т- и В-клеток – иммунологии Ф. Бернета.

В иммунологии ОРР основной акцент делается на естественный иммунитет и первичное специфическое распознавание чужих и своих микроорганизмов эпителиальными клетками, которым ранее отводилась роль лишь механического барьера. Адаптивный иммунитет включается в процесс как вторичный компонент, хотя он, безусловно, имеет огромное значение в патологическом процессе развития периодонтальной болезни.

Подходы к профилактике и лечению периодонтальной болезни с точки зрения иммунологии ОРР

При лечении периодонтальной болезни стоматологи нередко применяют негормональные противовоспалительные препараты, например индометацин, для прекращения воспаления. Понятие "стерильного воспаления" и снятия толерантности к нормальной микрофлоре как причины возникновения этих заболеваний хорошо объясняет клинический эффект такого лечения, в том числе и уменьшение вероятности возникновения осложнений в дальнейшем. Действительно, если бы воспаление было вызвано высокопатогенными микроорганизмами,

снятие воспалительного процесса подобными препаратами, которые блокируют активность клеток естественного иммунитета, привело бы лишь к устранению симптомов воспаления; при этом патогенный микроорганизм, который остался неуничтоженным, в любой момент может активироваться и вызвать обострение патологического процесса.

Учитывая наличие "стерильного воспаления" на начальных этапах развития периодонтальной болезни, встает вопрос о возможной эффективности применения негормональных противовоспалительных препаратов для купирования острого процесса. Во всяком случае, для снятия обострения при болезни Крона и неспецифическом язвенном колите, в основе которых также лежит реакция иммунной системы на эндогенную инфекцию, в настоящее время активно применяют подобные препараты [35].

Для лечения хронических форм периодонтальной болезни, по-видимому, целесообразно применять препараты, способные восстановить МТ к причинному микроорганизму. Представляет интерес работа, в которой показано, что при хронической периодонтальной болезни в клетках естественного иммунитета, в том числе эпителиальных клетках, увеличивается количество факторов, подавляющих активность ОРР [32]. Создается впечатление, что сам организм стремится к восстановлению местной толерантности к причинному микроорганизму. В этом плане перспективно назначение иммуностимуляторов микробного происхождения. Одним из таких препаратов, показавших хороший эффект при заболеваниях пародонта, является имудон [6]. Однако кардинального эффекта при использовании подобных препаратов можно достигнуть при их длительном применении повторяющимися курсами и обязательном постоянном контроле реакции организма на каждую дозу препарата, то есть при проведении дозированной иммунотерапии [3].

Перспективной является выдвинутая Lee с соавторами идея использовать вакцину из белков теплового шока или антисыворотку против них для уничтожения в организме хозяина измененных микроорганизмов собственной микрофлоры, вызывающих развитие аутоинфекции. Первые опыты показали ее высокую эффективность на модели периодонтальной болезни у крыс [20].

Не менее важным в лечении этих заболеваний является применение пробиотиков. Профилактическое и лечебное их назначение в настоящее время широко изучается в клинических центрах разных стран [31].

Наконец, необходимо отметить, что для профилактики развития болезней пародонта необходимо до разумного минимума сократить использование антибактериальных препаратов, особенно широкоспекторных и особенно их длительное местное назначение.

Проведение гигиенических мероприятий несомненно крайне важно для ротовой полости, и это большое достижение современной стоматологии. Однако в целом ряде случаев делаются попытки введения в зубные пасты веществ, действующих угнетающе на микрофлору ротовой полости, что явно недопустимо. Возможно, что и излишнее усердие в частоте и длительности чистки зубов может также иметь в большей степени отрицательный, чем положительный эффект.

Заключение

В настоящем аналитическом обзоре литературы мы сделали попытку впервые представить объяснение целостной картины развития периодонтальной болезни на основании данных о роли ОРР в развитии воспалительного процесса и возникновении местной толерантности. Несомненно, что интенсивно развивающаяся новая иммунология – иммунология ОРР – делает лишь первые шаги. Большинство вопросов не имеет окончательного решения, и в первую очередь это касается формирования МТ к истинной микрофлоре. Не может считаться и полностью решенным вопрос о механизмах срыва такой толерантности. Предложенный нами механизм отмены МТ, связанный с появлением новых для микроорганизма белков теплового шока как наиболее документированный серией экспериментальных работ, видимо, не исключает наличия и других механизмов срыва толерантности.

Несомненно, дальнейшее изучение ОРР и механизмов их функционирования приведет к существенным коррективам в понимании патогенеза периодонтальной болезни. Однако уже сегодня ясно, что к истинной микрофлоре бляшки имеется МТ. Ее срыв приводит к активации эпителия, образованию очага стерильного воспаления, активации фибробластов пародонта, что приводит к активации пролиферации эпителиальных клеток и формированию активных остеокластов, разрушающих кость.

Мы надеемся, что приведенная нами концепция поможет активировать работы по изучению болезней пародонта в ключе новой иммунологии – иммунологии ОРР – и приведет к разработке принципиально новых подходов к их лечению и профилактике.

Литература

1. Лебедев К.А., Понякина И.Д. Иммунофизиология эпителиальных клеток и образраспознающие рецепторы // Физиология человека. – 2006. – Т. 32. – № 2. – С. 1–13.
2. Лебедев К.А, Понякина И.Д. Новый этап развития иммунологии // Природа. – 2006. – №4. – С. 3–10.

3. Лебедев К.А., Понякина И.Д., Козаченко Н.В. Физиология хронических воспалительных процессов и их лечение // Физиология человека. – 2005. – Т. 31. – № 1. – С. 100–113.
4. Максимовский Ю.М., Грудянов А.И., Дмитриева Л.А. Пародонтология. Современное состояние. Вопросы и направления научных разработок // Стоматология. – 1999. – № 1. – С. 31–39.
5. Максимовский Ю.М., Митронин А.В. Основные направления профилактики и лечения хронического воспаления в области пародонта // Российский стоматологический журнал. – 2004. – № 1. – С.1–19.
6. Максимовский Ю.М., Чиркова Т.Д., Дашкова О.П. Клинические аспекты применения имудона в комплексном лечении заболеваний пародонта. Сб. науч. тр. "Воспалительные заболевания слизистой оболочки глотки, полости рта и пародонта" "SOLVAY PHARMA". – М., 2000. – С. 14–15.
7. Максимовский Ю.М., Чиркова Т.Д., Ульянова М.А. Особенности клеточного иммунитета при катаральном гингивите. – Стоматология. – 2003. – № 4. – С. 7–16.
8. Тотолян А.А., Фрейдлин И.С. Клетки иммунной системы. – СПб., Наука, 2000. – 521 с.
9. Цепов Л.М., Орехова Л.Ю., Николаев А.И., Михеева Е.А. Факторы местной резистентности иммунологической реактивности полости рта. Способы их клинико-лабораторной оценки. – Пародонтология. – 2005. – № 3. – С. 3–9.
10. Cohen N., Morisset J., Emilie D. Induction of tolerance by porphyromonas gingivalis on APCs // J. Dent. Res. – 2004. – Vol. 83. – № 5. – P. 429–433.
11. Cristofaro P., Opal S.M. Role of toll-like receptors in infection and immunity: clinical implications // Drugs. – 2006. – Vol. 66. – № 1. – P. 15–29.
12. Gjermo P. Epidemiology of periodontal diseases in Europe // J. Parodontol. Implantol. Orale. – 1998. – Vol. 17. – P. 111–121.
13. Goulhen F. D., Mayrand G. D. Oral microbial heat-shock proteins and their potential contribution to infections // Crit. Rev. Oral. Biol. Med. – 2003. – Vol. 14. – № 6. – P. 399–412.
14. Haber J., Wattles J., Crowlery, M., Mandell R., Joshipura K., Kent R. L. Evidence for cigarette smoking as a major risk factor for periodontitis // J. Periodontol. – 1993. – Vol. 64. – P. 16–23.
15. Hou L., Hajime S., and Philip S. Toll-like receptor 4-deficient mice have reduced bone destruction following mixed anaerobic infection // Infect. Immun. – 2000. – Vol. 68. – № 8. – P. 123–131.
16. Ishii K.J., Coban C., Akira I. S. Manifold mechanisms of toll-like receptor – ligand recognition // J. Clin. Immunol. – 2005. – Vol. 25. – № 6. – P. 511–521.
17. Khapli S.M., Mangashetti L.S., Yogesha S.D. IL-3 acts directly on osteoclast precursors and irreversibly inhibits receptor activator of NF-?B ligand-induced osteoclast differentiation by diverting the cells to macrophage lineage // J. Immunol. – 2003. – Vol. 171. – № 1. – P. 142–151.
18. Kinane D. F., Hart T. C. Genes and gene polymorphisms associated with periodontal disease // Crit. Rev. Oral. Biol. Med. – 2003. – Vol. 14. – P. 430–449.
19. Konkel M.E, Tilly K. Temperature-regulated expression of bacterial virulence genes // Microb. Infect. – 2000. – Vol. 2. – P. 157–166.
20. Lee J.Y., Yi N.N., Kim U.S., et al. Porphyromonas gingivalis heat shock protein vaccine reduces the alveolar bone loss induced by multiple periodontopathogenic bacteria // Periodontal. Res. – 2006. – Vol. 41. – № 1. – P. 10–14.
21. Li H., Cuartas E., Cui W. IL-1 receptor-associated kinase M is a central regulator of osteoclast differentiation and activation // JEM. – 2005. – Vol. 201. – № 7. – P. 1169–1177.
22. Locker D., Slade G.D., Murray H. Epidemiology of periodontal disease among older adults: a review // Periodontol. 2000. – 1998. – Vol. 6. – P. 16–33.
23. Loos B.G., Hamming H.,Van der Velden U. Stress and periodontitis: a literature review // J. Parodontol. Implantol. Orale. – 1998. – Vol. 17. – P. 205–217.
24. Medzhitov R. Toll-like receptors and innate immunity // Nat. Rev. Immunol. – 2001. – Vol. 1. – № 2. – P. 135–145.
25. Melmed G., Thomas L.S., Lee N., et al. Human intestinal epithelial cells are broadly unresponsive to Toll-like receptor 2-dependent bacterial ligands: implications for host-microbial interactions in the gut // J. Immunol. – 2003. – Vol. 170. – ? 3. – P. 1406–1415.
26. Mun H.S., Aosai F., Norose K., et al. Toll-like receptor 4 mediates tolerance in macrophages stimulated with Toxoplasma gondii-derived heat shock protein 70 // Infect. Immun. – 2005 . – Vol. 73. – № 8. – P. 4634–4642.
27. Nishihara T, Koseki T. Microbial etiology of periodontitis // Periodontol. 2000. – 2004. – Vol. 36. P. 14–26.
28. Ogawa T., Asai Y., Hashimoto M., et al. Cell activation by Porphyromonas gingivalis lipid A molecule through Toll-like receptor 4- and myeloid differentiation factor 88-dependent signaling pathway // International Immunol. – 2002. – Vol. 14. – № 11. – P. 1325–1332.
29. Page R. C., Offenbacher S., Schroeder H. E., et al. Advances in the pathogenesis of periodontitis: summary of developments, clinical implications and future directions // Periodontol. 2000. – 1997. – Vol. 14. – P. 216–248.
30. Picolos D. K., Lerche-Sehm J., Abron A., et al. Infection patterns in chronic and aggressive periodontitis // J. Clin. Periodontol. – 2005. – Vol. 32. – P. 1055–1061.
31. Pierre B., Koletzko B., Guarner F., Braesco C. The intestine and its microflora are partners for the protection of the host: Report on the Danone Symposium "The intelligent intestine" //Amer. J. Clin. Nutrition. – 2003. – V. 78. – № 4. – P. 675–691.
32. Putnins E. E., Sanaie A, Wu Q., Firth J. D. Induction of keratinocyte growth factor 1 expression by lipopolysaccharide is regulated by CD-14 and toll-like receptors 2 and 4 infection and immunity //Infection and immunity – 2002. – Vol. 70. – № 12. – P. 6541–6548.
33. Sabroe I., Read R. C., Whyte M., et al. Toll-like receptors in health and disease: complex questions remain // J. Immunol. – 2003. – Vol. 171. – P. 1630–1635.
34. Sanale A.R., Firth J.D., Uitto V.J. Keratinocyte growth factor (KGF)-1 and -2 protein and gene expression in human gingival fibroblasts // J. Priodontal. Res. – 2002. – Vol. 37. № 1. P. 66–74.
35. Sartor R. B. Targeting Enteric bacteria in treatment of inflammatory bowel diseases: why, how, and when // Curr. Opin. Gastroenterol. – 2003. – Vol. 19. – № 4. – P. 358–365.
36. Socransky S.S., Haffajee A.D., Cugin M.A., et al. Microbial complexes in subgingival plaque. // J. Clin. Periodontol. – 1998. – Vol. 25. – P. 134–144.
37. Socransky S.S., Smith C., Haffajee A. D. Subgingival microbial profiles in refractory periodontal disease // J. Clin. Periodontol. – 2002. – Vol. 29. – P. 260–268.
38. Staudte H., Sigusch B.W., Glockmann E. Grapefruit consumption improves vitamin C status in periodontitis patients // Br. Dent. J. – 2005. – Vol. 199. – P. 213–217.
39. Tabeta K, Yoshie H, Yamazaki K (). Characterization of serum antibody to Actinobacillus actinomycetemcomitans GroEL-like protein in periodontitis patients and healthy subjects // Oral. Microbiol. Immunol. – 2001. – Vol. 16. – P. 290–295.
40. Velden U. Purpose and problems of periodontal disease classification // Periodonto. 2000. – 2005. – Vol. 39. P. 13–21.
41. Wang P.L., Ohura K. Porphyromonas gingivalis lipopolysaccharide signaling in gingival fibroblasts-CD14 and toll-like receptors // Crit. Rev. Oral Biol. Med. – 2002. – Vol. 13. – № 2. – P. 132–142.
42. Yamazaki K., Ohsawa Y., Tabeta K., et al. Accumulation of human heat shock protein 60-reactive T cells in the gingival tissues of periodontitis patients // Infection and Immunity. – 2002. – Vol. 70. – № 5. – P. 2492–2501.
43. Yasuyuki A., Takayoshi J., and Tomohiko O. Oral Treponemes and their outer membrane extracts activate human gingival epithelial cells through toll-like receptor 2 // Infection and Immunity. – 2003. – Vol. 71. № 2. – P. 717–725.
44. Yen-Tung A. Role of acquired immunity and periodontal disease progression // Crit. Rev. Oral. Biol. Med. – 2003. – Vol. 14. – № 4. – P. 237–252.
45. Zhou Q., Desta T., Fenton M., et al. Cytokine profiling of macrophages exposed to porphyromonas gingivalis, its lipopolysaccharide, or its fimA protein // Infection and Immunity. – 2005. – Vol. 73. – № 2. – P. 935–943.

Терапевтическая стоматология

Новые инструменты в эндодонтии

О.Н. Городов, врач-стоматолог Муниципальной стоматологической поликлиники № 1 администрации г. Иркутска

В.Д. Молоков, д.м.н., профессор, заведующий кафедрой терапевтической стоматологии ИГМУ

О.Ю. Степанченко, к.п.н., доцент, кафедра психологии ИГУ

Потеря любовника или даже двух – восполнима, но потеря даже одного зуба – это настоящая катастрофа.

Х. Уилер

Лев Николаевич Толстой говорил, что, если лицо человека украшает улыбка, – оно прекрасно. В современной медицине, основанной на доказательствах, зубы определены как самостоятельные органы, объединенные в зубо-челюстную систему. Удаление зуба приводит к сбою в системе, а она, в свою очередь, пытается перестраиваться в новых условиях (горизонтальный и вертикальный синдром Попова-Годона, дистопии), что приводит к изменению прикуса, неполноценному пережевыванию пищи, более вероятному прогнозу возникновения заболеваний височно-нижнечелюстного сустава, изменению облика человека. Ухудшение стоматологического здоровья имеет прямое отношение к снижению качества жизни. Неожиданная потеря зубов является ударом по жизненным силам организма. Психологи объясняют возникновение кошмарного сна, в котором у человека потеряны зубы, следующим образом: проблемы с зубными протезами имеют часто психический компонент. Подсознательное сопротивление этому очевидному признаку старости и вызывает чувство дискомфорта. Возникает ощущение, что протез слишком велик или неудобен, даже если он на самом деле рационален. Нашей психике необходимо еще много времени, чтобы привыкнуть к новому ощущению, появившемуся в полости рта. Проблемы с зубными протезами часто сопровождаются психосоматическими явлениями.

Исходя из вышеперечисленного, независимо от типа реставраций (несъемные непрямые – в виде коронковидных протезов или имплантатов, несъемные прямые – в виде "мэрилендских мостов", или съемные и комбинированные протезы) полноценно воссоздать естественные функции жевательных органов не удается. Средний возраст человечества неуклонно повышается, и все большее количество людей желает сохранить здоровье, подтянутую внешность и возможность вести активный образ жизни как можно дольше, жить и радоваться жизни. Поэтому в настоящий момент пациенты предъявляют повышенные требования к медицине. Все большим количеством пациентов овладевает психологическая мотивация сохранять имеющиеся зубы, что, в свою очередь, резко повысило значимость такого направления стоматологии, как эндодонтия.

Эндодонтия – наука о лечении корневых каналов. Один из основных принципов наиболее эффективного и щадящего метода лечения осложненных форм кариеса состоит в осторожной и тщательной медикаментозно-инструментальной обработке инфицированных каналов, лечении периапикального очага воспаления, прекращении экссудации с последующей обтурацией корневых каналов.

В своей практике при ирригации корневых каналов мы использовал эндодонтические иглы ООО "НКФ Омега-Дент". У этих игл имеется конструктивная особенность, заключающаяся в наличии на расстоянии четырех миллиметров от кончика иглы латеральной перфорации для создания турбулентного движения раствора при орошении корневых каналов. В процессе эксплуатации эндодонтических игл произошли два случая отлома кончиков игл именно на уровне латеральной перфорации. Попытки удаления сломанных фрагментов игл в первом и во втором случаях завершились успешно. В первом случае после проведенного файлинга инструментами меньшего размера вокруг обломка, при ирригации антисептическим раствором фрагментированный сегмент иглы вместе с потоком раствора был вымыт из корневого канала. Во втором случае в фрактурированный сегмент удалось внедрить K-файл № 15 фирмы "Дентсплай Интернейшенл", "Майллефер" и извлечь из канала. Работа проводилась в медиальных каналах моляров нижней челюсти. По всей видимости, при работе с эндодонтическими иглами "усталость металла" концентрируется именно в области латеральной перфорации иглы, что и привело к такому грозному ятрогенному фактору. Механическое устранение кончиков игл на уровне латеральной перфорации и использование таких "модифицированных" игл привело к увеличению давления на поршень шприца, а это, в свою очередь, позволило проталкивать содержимое корневого канала за верхушку зуба и привело к появлению антисептического раствора в перирадикулярных тканях, что недопустимо. Вместе с тем отмечалось наличие отрицательного эргономичного момента – быстрого наступления утомляемости рук стоматолога. Мы заменили иглы эндодонтические на одноразовые наконечники фирмы "МЕТА БИОМЕД". Эти наконечники изготовлены из пластмассы, по форме имитируют корневой канал, обеспечивают легкую и обильную ирригацию, исключение ятрогенного фактора, гораздо меньшую утомляемость рук стоматолога, возможность стерилизации. В настоящий момент фирма "МЕТА БИОМЕД" экспортирует в Российскую Федерацию ирригационный эндодонтический автоклавируемый шприц ЭМДИ (MD-irrigating syring). В наборе: 3 шприца по 3 мл и 6 одноразовых наконечников, лубрикант

Как писал в своих мемуарах основатель автомобильного концерна "Форд Моторс" Генри Форд: "Из мелочей складывается качество. А качество – это уже далеко не мелочи". Качество, которое мы стремимся дать нашим пациентам.

Литература

1. Абрамович А.М., Стеценко Е.Г., Николаев С.Е., Гончар В.В., Ткаченко В.В. Ошибки в эндодонтической практике. // Эндодонтия today. – Том 4. – № 3–4. – 2003. – С. 38–42.
2. Знак Е.К. Читать человека как книгу. // М.: ЗАО Изд-во ЭКСМО-Пресс, 1998. – 344 с.
3. Кантаторе Д. Ирригация корневых каналов и ее роль в очистке и стерилизации системы корневых каналов. // ДентАрт. – 2004. – № 3. – С. 61–69. Университет Вероны, г. Верона, Италия.
4. Куши М. Чтение по лицу. // – М.: – Изд-во ЭКСМО-Пресс, 2002. – 144 с.
5. Леонтьев В.К. Здоровые зубы и качество жизни // Стоматология. – 2000. – № 5. – С. 10–13.
6. Максимова О.П., Шеина Н.М., Петлев С.А. Аксессуары, помогающие врачу добиться успеха в эндодонтическом лечении. // Клиническая стоматология. – 2002. – № 4. – С. 22–25.
7. Мачехин А.Е. В поисках смысла. // М.: Изд-во ОЛМА-Пресс, 2004. – 912 с. – (Мудрость тысячелетий).
8. Форд Г. Моя жизнь, мои достижения. Сегодня и завтра. // Мн.: Харвест, 2003. – 448 с. – (Воспоминания. Мемуары).
9. Шумский А.В. Беседы об эстетитической реставрации зубов: Практическое руководство. – Самара. 2005. – 249 с.
10. Шумский А.В., Кочкалева Е.А., Поздний А.Ю. Причины неудач при эндодонтическом лечении. // Эндодонтия today. – Том 4.– № 3–4. – 2003. – С. 7–15.
11. Домашний доктор. – М.: Вече, 2005. – 400 с. (Медицина +здоровье).
12. Все для успешной эндодонтии. // Стоматология сегодня. – 2005. – № 6 (47). – С. 38–42. ООО "Медента".
13. Endo hat Zukunft – Therapiesegment mit Potenzial. Dental Spiegel, 2002, № 5, S. 37, www.dpi-dental.com // Эндодонтия – чрезвычайно перспективная отрасль стоматологии. Новое в стоматологии. – 2003. – № 5. – С. 49.

Терапевтическая стоматология

Технология модульной реставрации зубов

Л.М. Ломиашвили, доцент кафедры терапевтической стоматологии Омской государственной медицинской академии

Моделирование зубов с целью восстановления их формы и функции требует от исполнителя не только высоких мануальных навыков и сведений об анатомии зубов, но и предполагает наличие знаний в области формообразования зубочелюстного аппарата, что значительно облегчает исполнение восстановительных работ в клинической стоматологии.

Нами предложена технология модульной реставрации зубов на основе конкресцентной теории их образования. Конкресцентная теория или теория слияния зубных зачатков была основана еще в 1982 г. учеными Резе, Кюкенталь. В ней рассматривались закономерности в формообразовании зубов в процессе совершенствования зубочелюстной системы живых существ. Матвеев Б.С. (1962 г.), развивая данную теорию, выявил и охарактеризовал структурно-функциональную единицу зуба – одонтомер, который представляет гомолог простого конического зуба низших представителей животного царства и включает коронку, корень и полость. Закономерности формы и строения зубов человека становятся более понятными с учетом выделения одонтомера. Типичным по структуре для одонтомера является клык. Клык, исходя из учения о морфогенетических полях Дальберга, является ключевым зубом, достаточно стабильным звеном в зубочелюстной системе человека. Клык, находясь на грани различных функционально-ориентированных групп зубов, содержит в себе признаки как резцов, так и коренных зубов. Признавая существование данной величины, относительно нее сопоставляют все возможные варианты строения других зубов, где определенным образом сочетаются, находятся в композиции отдельные морфологические элементы (одонтомеры). При редукции рвущего бугорка форма клыка напоминает резец. При "слиянии" одонтомеров образуются многобугорковые зубы.

Зная строение одонтомера, можно объяснить макроструктуру многокорневых зубов. Клык в данном случае является как бы модулем (от латинского modulus – мера) и служит единицей измерения для придания соразмерности зуба в целом и его частям. Он выступает в роли особо важного коэффициента, фрактальной единицы для построения более сложных систем. Используя форму клыка или часть его элементов, и применяя различные алгоритмы построения, можно получать разнообразные количественные и качественные вариации форм зубов.

Нами применялись прямые, непрямые и комбинированные методы восстановления твердых тканей зубов, зубных рядов. Отмечено, что каким бы методом не реставрировались утраченные поверхности, в основе моделирования различных классов дефектов твердых тканей лежат общие принципы восстановления зубов с учетом построения системных модулей-одонтомеров, образующих коронковую часть зуба.

Принципы моделирования зубов на основе модульных технологий.

1. Практическое моделирование коронковой части зубов осуществляется с учетом закономерностей формообразования зубов на основе конкресцентной теории их происхождения.

2. В основе построения коронковой части зуба заложен принцип оперирования основной структурной единицей – клыком, который выступает в качестве модуля-одонтомера и является фрактальной величиной для построения более сложных систем.

3. При моделировании коронковой части зуба необходимо использовать n-количество клыков (модулей-одонтомеров) в зависимости от морфологической принадлежности моделируемого объекта к определенной функционально ориентированной группе зубов.

4. При моделировании коронковой части зубов следует оперировать различными формами клыков, что проявляется разнообразием их габаритных очертаний, объемов, цветов, степенью дифференциации поверхностей, выраженностью микрорельефа и других важных качественных характеристик создаваемых модулей-одонтомеров.

5. При моделировании коронковой части зуба необходимо располагать вновь образующиеся модули-одонтомеры направленно стремящимися к фиссуре I порядка, укладываясь в габаритные очер-

тания коронки, не нарушая естественных анатомических форм зубов (табл. 1).

6. Моделирование коронковой части зуба путем постепенного образования модулей-одонтомеров можно осуществлять техникой послойного нанесения фотополимеризующейся композиционной массы с применением ручных реставрационных инструментов (гладилок, штопферов).

7. Моделирование коронковой части зуба можно осуществлять путем иссечения излишнего материала, техникой "от большего к меньшему" машинными инструментами (борами, дисками различной формы и степени абразивности), в результате чего на поверхности коронки зуба остаются и обозначаются лишь ее естественные очертания в виде модулей-одонтомеров. При этом используют композиционные материалы как химического так и светового отверждения, компомеры, амальгамы, цементы, стеклоиономерные цементы.

8. При моделировании коронковой части зуба необходимо на ее основании разместить не только модули-одонтомеры, соответствующие основным бугоркам, но и заполнить оставшееся пространство в области контактных поверхностей путем оперирования дополнительными модулями-клыками или отдельными частями данной фрактальной единицы.

9. При ограничении габаритного пространства в области моделируемого зуба можно воспользоваться приемами тонкого моделирования внутри модулей-одонтомеров, изменяя объемы, дифференциацию поверхностей и т.д., создавая "иллюзию форм" с целью достижения наилучшего конечного результата.

10. Использование принципов построения зубов на основе модуля-клыка-одонтомера позволяет оператору избегать лишних движений на этапе шлифовки, полировки зуба, не нарушая при этом биомеханику зубочелюстного аппарата.

11. Созданная конструкция коронковой части зуба на основании модулей-одонтомеров должна гармонично вписываться в зубочелюстной аппарат индивидуума, составлять его неотъемлемую часть с целью полноценного участия в последующих разнообразных функциональных нагрузках.

Практическое моделирование можно осуществлять, учитывая закономерности в формообразовании зубов на основе единого модуля-клыка.

При восстановлении коронок зубов необходимо последовательно вкладывать из подручного материала форму, состоящую из N-го количества модулей-одонтомеров (клыков), ориентированных на борозду I порядка.

Вышеизложенные принципы формообразования коронок зубов продемонстрированы нами при моделировании группы моляров:

*1. Нижний первый моляр (этапы 1–4 изображены на **рис. 1–4** соответственно):*
** фиссура I порядка имеет Ж-образную форму;*
** 5 основных бугорков-одонтомеров;*
** 3 дополнительных бугорка-одонтомера.*

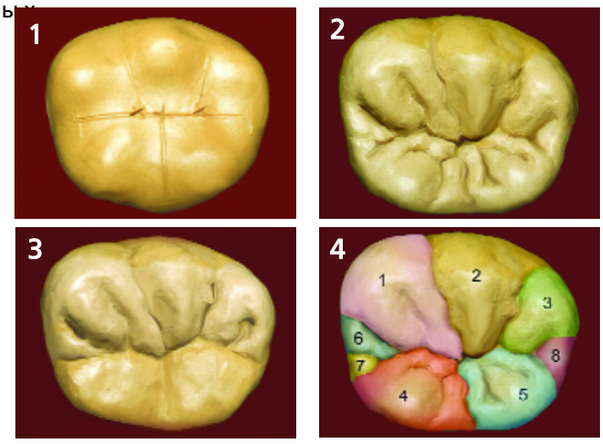

1 – передний щечный бугорок; 2 – задний щечный бугорок; 3 – задний бугорок; 4 – передний язычный бугорок; 5 – задний язычный бугорок; 6 – дополнительный медиальнощечный бугорок; 7 – дополнительный медиальноязычный бугорок; 8 – дополнительный дистальный бугорок.

*2. Нижний второй моляр (этапы 1–4 изображены на **рис. 5–8** соответственно):*
** фиссура I порядка имеет крестообразную форму;*
** 4 основных бугорка-одонтомера;*
** 2 дополнительных бугорка-одонтомера.*

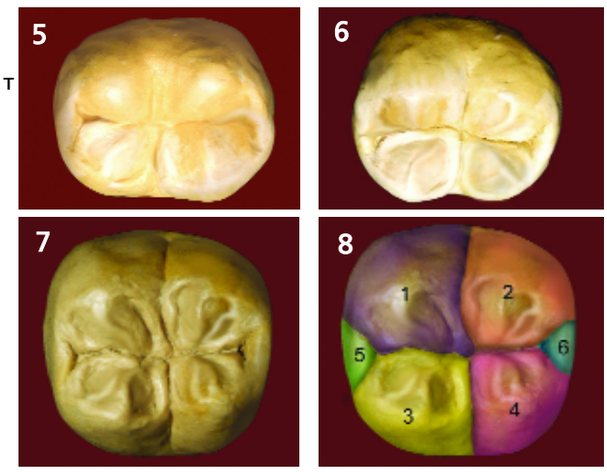

1 – передний щечный бугорок; 2 – задний щечный бугорок; 3 – передний язычный бугорок; 4 – задний язычный бугорок; 5 – дополнительный медиальный бугорок; 6 – дополнительный дистальный бугорок.

*3. Верхний первый моляр (этапы 1–4 изображены на **рис. 9–12** соответственно):*
** фиссура I порядка имеет Н-образную форму;*
** 5 основных бугорков-одонтомеров;*
** 2 дополнительных бугорка-одонтомера.*

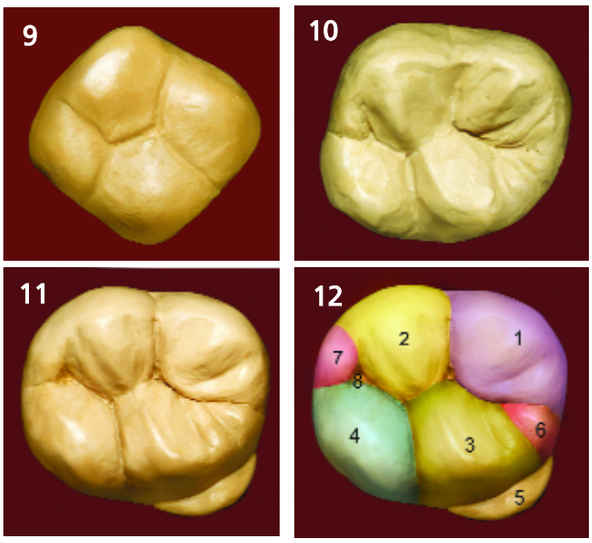

1 – передний щечный бугорок; 2 – задний щечный бугорок; 3 – передний небный бугорок; 4 – задний небный бугорок; 5 – бугорок Карабелли; 6 – дополнительный медиальный бугорок; 7 – дополнительный дистальный бугорок; 8 – дистальная ямка.

*4. Верхний второй моляр (этапы 1–4 изображены на **рис. 13–16** соответственно):*
** фиссура I порядка имеет Х-образную форму;*
** 4 основных бугорка-одонтомера.*

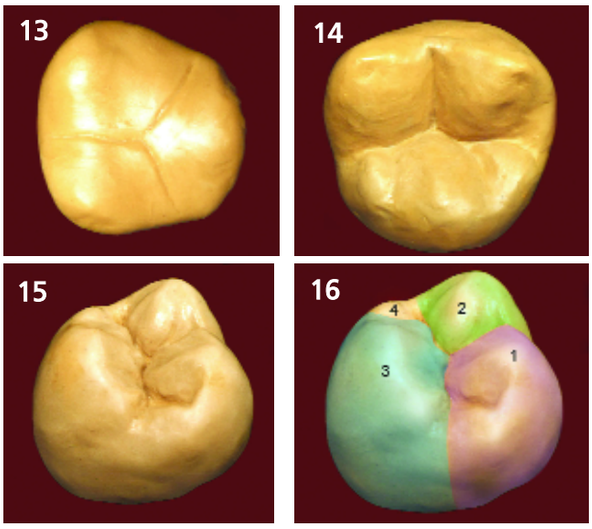

1 – передний щечный бугорок; 2 – задний щечный бугорок; 3 – передний небный бугорок; 4 – задний небный бугорок.

Таким образом, предложенные нами технологические приемы модульного построения зубов универсальны. Использование данных принципов воссоздания отсутствующих тканей поможет врачам-стоматологам провести реконструкцию зубов, приближаясь к естественным анатомическим формам (**рис. 17–20**). Технология модульной реставрации зубов выводит на новую ступень развития существующие методы восстановления формы коронковой части зуба, повышает качество стоматологического лечения.

***Рис. 17**. Кариес дентина 47 зуба*

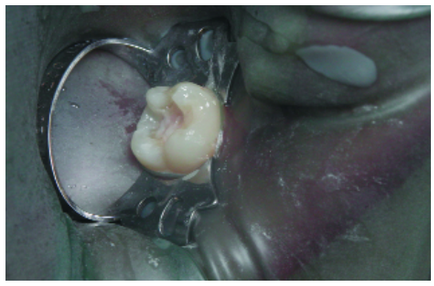

***Рис. 18**. Этап восстановления 47 зуба*

***Рис. 19**. Реконструкция 47 зуба материалом "Veri-Best" фирмы "Dentstal"*

***Рис. 20**. Конечный результат реконструкции 47 зуба*

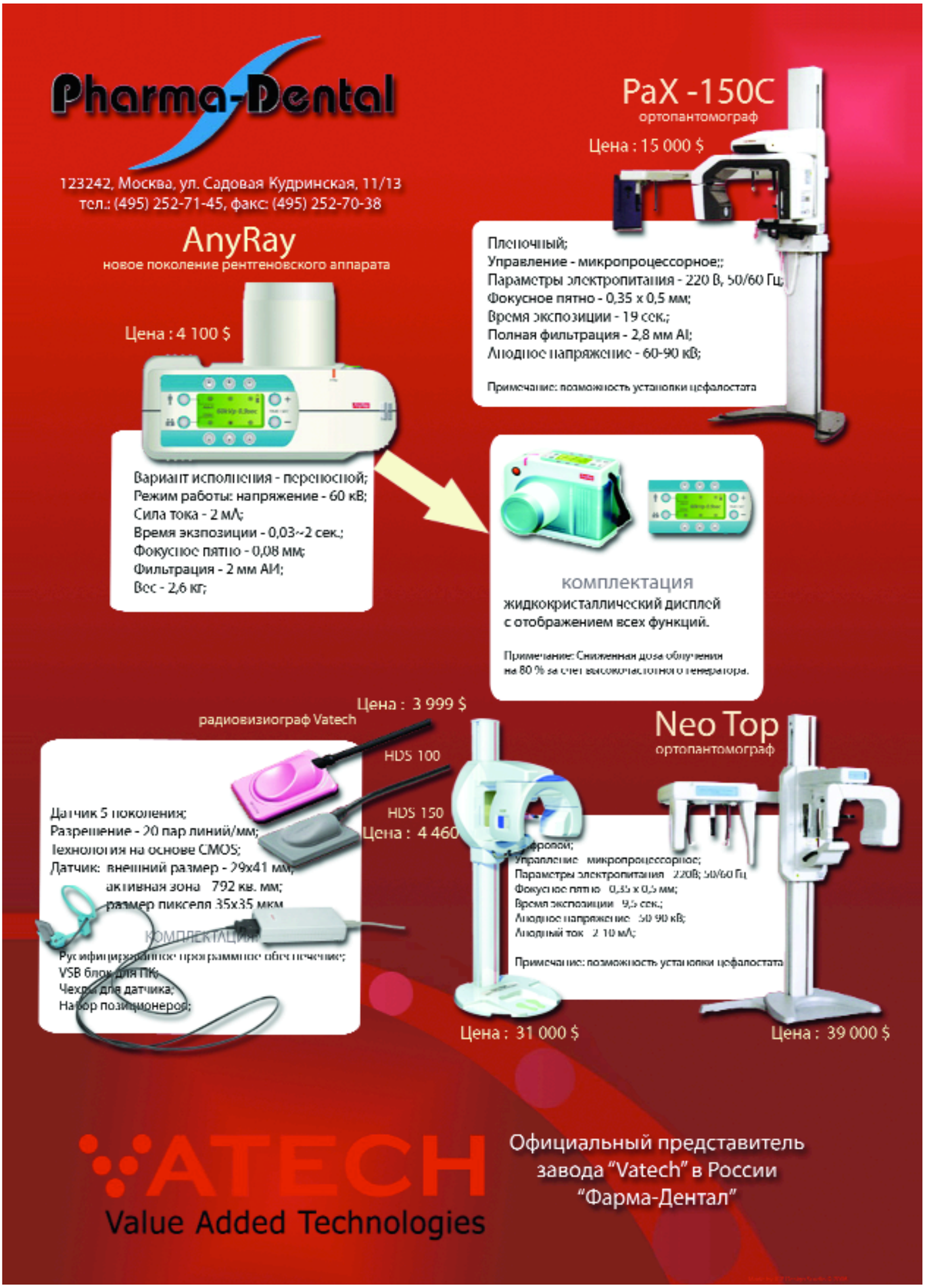
Pharma-Dental
123242, Москва, ул. Садовая Кудринская, 11/13
тел.: (495) 252-71-45, факс: (495) 252-70-38
AnyRay
новое поколение рентгеновского аппарата
Цена : 4 100 $
Вариант исполнения - переносной;
Режим работы: напряжение - 60 кВ;
Сила тока - 2 мА;
Время экзпозиции - 0,03~2 сек.;
Фокусное пятно - 0,08 мм;
Фильтрация - 2 мм АИ;
Вес - 2,6 кг;
PaX -150C
ортопантомограф
Цена : 15 000 $
Пленочный;
Управление - микропроцессорное;;
Параметры электропитания - 220 В, 50/60 Гц;
Фокусное пятно - 0,35 x 0,5 мм;
Время экспозиции - 19 сек.;
Полная фильтрация - 2,8 мм Al;
Анодное напряжение - 60-90 кВ;
Примечание: возможность установки цефалостата
комплектация
жидкокристаллический дисплей
с отображением всех функций.
Примечание: Сниженная доза облучения
на 80 % за счет высокочастотного генератора.
Цена : 3 999 $
радиовизиограф Vatech
HDS 100
HDS 150
Цена : 4 460
Датчик 5 поколения;
Разрешение - 20 пар линий/мм;
Технология на основе CMOS;
Датчик: внешний размер - 29x41 мм;
активная зона 792 кв. мм;
размер пикселя 35x35 мкм
КОМПЛЕКТАЦИЯ
Русифицированное программное обеспечение;
VSB блок для ПК;
Чехлы для датчика;
Набор позиционеров;
Neo Top
ортопантомограф
фровой;
Управление микропроцессорное;
Параметры электропитания 220В; 50/60 Гц
Фокусное пятно 0,35 x 0,5 мм;
Время экспозиции 9,5 сек.;
Анодное напряжение 50-90 кВ;
Анодный ток 2-10 мА;
Примечание: возможность установки цефалостата
Цена : 31 000 $
Цена : 39 000 $
VATECH
Value Added Technologies
Официальный представитель
завода "Vatech" в России
"Фарма-Дентал"

Терапевтическая стоматология

Коррекция нарушений микробиоценоза ротовой полости при терапии Ликопидом

В.Н. Царёв, Е.Г. Пан,
А.Н. Лыкова, Л.А. Горелова
МГМСУ

Микроорганизмы являются важным звеном в этиопатогенезе ряда заболеваний слизистой оболочки полости рта, именно поэтому для лечения и проведения профилактических мероприятий стоматологу необходимо знать качественную и количественную характеристику микрофлоры ротовой полости. На микроорганизмы ротовой полости могут влиять различные соматические заболевания, изменяя биохимические процессы и иммунитет. Клинические изменения микробиоценоза ротовой полости более выражены при снижении компенсаторных способностей, что наблюдается у лиц пожилого возраста и является причиной осложнений адаптации к съемным протезам.

В последние годы в отечественной и зарубежной литературе появились данные о высокой частоте обнаружения анаэробных бактерий в полости рта на фоне ослабления иммунитета, то есть нормальная флора вытесняется более агрессивной патогенной, что иллюстрируется тенденцией к увеличению пародонтопатогенных видов у людей с некоторыми соматическими заболеваниями.

В 1994–1995 гг. ВОЗ рекомендовала среди нормальной или резидентной флоры полости рта выделять так называемые "пародонтопатогенные виды", которые отличаются от других высокими адгезивными, инвазивными и токсическими свойствами по отношению к тканям пародонта [1]. В связи с вышеизложенным, целью настоящего исследования было определить возможность коррекции нежелательных сдвигов в микрофлоре ротовой полости при использовании съемных протезов у пациентов с некоторыми общесоматическими заболеваниями.

Материалы и методы

Для решения поставленной задачи, обследуемые пациенты были подразделены на 3 группы:

а) с заболеваниями желудочно-кишечного тракта (ЖКТ) – 7 человек (4 человека с хроническим гастритом, 2 – с язвенной болезнью желудка, 1 – с язвой двенадцатиперстной кишки);

б) с заболеваниями сердечно-сосудистой системы (6 чел.). В подгруппу лиц с сердечно-сосудистой патологией вошли 5 пациентов с артериальной гипертонией и 1 с ишемической болезнью сердца;

в) с хроническим тонзиллитом (7 чел.)

В качестве контрольной группы было обследовано 16 практически здоровых лиц, сотрудников МГМСУ, 8 женщин и 8 мужчин, в возрасте от 30 до 40 лет с нормальным состоянием микробиоценоза полости рта.

Пациентов, принимавших в момент обследования антибактериальные препараты, не было. Мазок для микробиологического исследования аэробной флоры брали утром натощак стерильным тампоном со слизистой оболочки щек и неба. Посев производился на стандартные питательные среды Сабуро (для получения колоний грибов рода Candida), мясопептоный агар, кровяной агар (для получения колоний аэробной флоры ротовой полости). С целью получения изолированных колоний микроорганизмов пользовались методом "истощения". После инкубации посевов при температуре 37°С производили учет выросших колоний.

Материал для исследований на наличие анаэробов брал лечащий врач со строгим соблюдением правил асептики. Содержимое пародонтального кармана и десневую жидкость исследовали, используя метод количественного забора микропипетками, капиллярами. Глубину пародонтальных карманов измеряли с помощью традиционно используемого градуированного зонда, рекомендованного ВОЗ. При этом производили измерения в 4-х точках у каждого зуба: с вестибулярной, оральной и апроксимальных поверхностей. Отбирали пациентов с глубиной кармана не превышающей 2,5 мм, что характеризуется пародонтитом легкой степени тяжести.

Бактериологические исследования проводили в соответствии с общепринятыми правилами клинической анаэробной микробиологии на кафедре микробиологии МГМСУ. Для транспортировки образцов, предназначенных для исследования на наличие анаэробных бактерий, использовали специальные пробирки с транспортной средой Эймса.

Доставку материала осуществляли в пределах 5–6 часов при температуре 4–6 градусов.

Доставленный материал гомогенизировали ульт-

развуком при частоте 10 кГц в течение 10 минут и проводили количественный секторальный посев на среды, предназначенные для культивирования бактерий полости рта в анаэробных условиях.

Для создания строго анаэробных условий использовали комплекс технических приемов, направленных на защиту микроорганизмов от токсического действия кислорода.

В работе применяли:

а) микроанаэростат;

б) вакуумный насос, создающий разрежение – 1 атм.;

в) газ, свободный от примеси кислорода.

Большая часть анаэробов давала хороший рост колоний уже на 3–5-й день культивирования при температуре 37°С.

Колонии, выросшие в анаэробных условиях, расценивали как облигатные анаэробы и идентифицировали по общепринятым схемам.

Оценку функциональной активности фагоцитов проводили с клетками пекарских дрожжей Sacharomy, фиксированных нагреванием [5]. Постановку реакции фагоцитоза проводили в 96-луночных планшетах. В лунку планшета вносили по 0,05 мл суспензии клеток крови, приготовленной как указано выше, и 0,05 мл 0,05% суспензии фиксированных клеток пекарских дрожжей. После чего клетки осаждали центрифугированием при 200 g в течение 5 мин. и планшет инкубировали в течение 30 мин. 8–10°С. Добавляли 0,025 мл фиксатора на основе глутарового гальдегида и инкубировали 10 мин. При той же температуре надосадочную жидкость удаляли встряхивание планшета, к осадку добавляли 0,1 мл краски метиловый зеленый – пиронин, далее планшет накрывали триацетатной пленкой, покрытой слоем желатина. Пленку плотно прижимали при помощи жесткой крышки с зажимами. Осадок ресуспендировали интенсивными постукиваниями планшета. Клетки осаждали центрифугирование планшета дном лунок вверх при 200 g в течение 10 мин., затем пленку осторожно вынимали из планшета и высушивали в токе теплого воздуха. Ополаскивали в проточной воде и вновь высушивали. Полученные препараты заключали в пихтовый бальзам, тем самым, приклеивая к предметному стеклу

Учет результатов осуществляли при помощи светового микроскопа при увеличении объектива х20 и окуляров на х10. Подсчитывали количество (%) фагоцитирующих нейтрофилов на 100 нейтрофилов. За фагоцитирующий считали нейтрофил, захвативший хотя бы 1 дрожжевую клетку.

Результаты бактериологического исследования

Изучение микрофлоры полости рта у практически здоровых лиц (не пользующихся протезами) представляется нам необходимым для получения исходных данных о доклинической фазе пародонтита, которую можно рассматривать как своеобразный дисбактериоз.

Микробная обсемененность в контрольной группе составила 10^6±10 КОЕ, что достоверно не отличалось от данного показателя во всех группах обследуемых пациентов, так как в группах с соматическими заболеваниями у пациентов, имеющих протезы, эта величина составила 10^7±10 КОЕ ($p \geq 0,05$).

Однако видовой состав микрофлоры полости рта в контрольной группе имел существенные различия по сравнению с микрофлорой пожилых людей с указанными соматическими заболеваниями.

В контрольной группе ни у одного обследуемого не обнаружено представителей агрессивных пародонтопатогенов из группы пигментообразующих бактероидов. (По данным ВОЗ к пародонтопатогенным видам относят, прежде всего, Porphyromonas gingivalis, Prevatella melaninogenica.) Другой вид, менее значимый в развитии пародонтита, Fusobacterium nucleatum выявлен в десневом пространстве у 2-х пациентов из 7 обследуемых.

***Таблица 1**. Частота (в %) встречаемости пародонтопатогенных бактерий при различных соматических заболеваниях до лечения (n=20)*

Род и вид патогенных бактерий	Заболевания		
	ЖКТ (n=7)	СС (n=6)	Хронический тонзиллит (n=7)
	абс.	абс.	абс.
Streptococcus intermedius	5	4	3
Fusobakterium nucleatum	4	2	3
Prevotella intermedia	2	2	2
Porphyromonas gingivalis	2	1	2
Peptostreptococcus micros	1	1	2

Таблица 1 представляет результаты обследования групп пациентов с указанными соматическими заболеваниями. Глубина пародонтального кармана менее 2,5 мм указывает на пародонтит легкой степени.

Качественный состав микробной флоры пациентов связан с характером заболеваний [2]. Клинические изменения слизистой оболочки полости рта определяются ее морфофункциональными особенностями и взаимосвязью с внутренними органами и

системами организма. Наличие общесоматических заболеваний может влиять на микробиоценоз ротовой полости.

Как иллюстрируют данные, представленные в таблице 1, у пациентов с указанными соматическими заболеваниями до проведения курса терапии выявлялось от 1-го до 5 пародонтопатогенных видов.

***Таблица 2**. Результаты выделения и идентификации пародонто-патогенной флоры у пациентов со съемными протезами через 1,5 месяца после лечения (период адаптации)*

Род и вид патогенных бактерий	Заболевания		
	ЖКТ (n=7)	СС (n=6)	Хронический тонзиллит (n=7)
	абс.	абс.	абс.
Streptococcus intermedius	4	2	5
Fusobakterium nucleatum	2	1	2
Prevotella intermedia	1	0	1

***Таблица 3**. Результаты выделения и идентификации пародонто-патогенной флоры у пациентов со съемными протезами через 6 месяцев после лечения (динамика адаптации)*

Род и вид патогенных бактерий	Заболевания		
	ЖКТ (n=7)	СС (n=6)	Хронический тонзиллит (n=7)
	абс.	абс.	абс.
Streptococcus intermedius	6	2	5
Fusobakterium nucleatum	1	1	1
Prevotella intermedia	1	0	1

***Таблица 4**. Динамика показателей местного иммунитета у пациентов, пользующихся съемными протезами с двухслойным базисом и принимающих препарат Ликопид (n=12)*

Показатели	Через 10 дней	Через 1,5 месяца	Через 3 месяца	Через 6 месяцев
Эпителиальные клетки, млн.	1,05±0,20 (0,36–1,90)	0,96±0,19 (0,26–1,74)	0,97±0,17 (0,29–1,78)	0,96±0,17 (0,29–1,78)
Эпителиальные клетки,%	43,2±2,82 (28–66)	46,3±3,06 (31–60)	57,6±3,06 (36–69)	57,4±3,16 (36–68)
Лейкоциты	1,38±0,24 (0,40–3,16)	1,11±0,22 (0,29–3,03)	1,10±0,22 (0,26–3,01)	1,52±0,20 (0,35–3,12)
Нейтрофилы,%	54,9±2,44 (24–68)	51,7±2,28 (22–66)	42,0±2,27* (17–55)	41,3±2,28* (16–54)
Лимфоциты,%	1,9±0,07 (1–6)	2,0±0,07 (1–6)	1,43±0,05* (1–6)	1,4±0,05* (0–6)
Е-РО эпителиальных клеток,%	42,5±3,1 (29–53)	41,9±3,0 (29–52)	40,5±2,96 (27–54)	40,2±2,97 (26–53)
Д-РО эпителиальных клеток,%	48,9±3,14 (28–63)	47,5±3,09 (26–62)	47,1±3,02 (27–60)	47,3±3,02 (26–61)
Е-РО нейтрофилов,%	38,6±2,32 (22–50)	33,1±2,25 (19–46)	30,4±2,19* (15–48)	30,3±2,12* (15 – 47)
Д-РО нейтрофилов,%	38,2±2,38 (28–55)	37,2±2,19 (26–53)	31,2±2,12* (17–50)	31,0±2,06* (17–50)
Фагоцитарная активность нейтрофилов,%	15,0±1,24 (8–35)	12,6±1,34* (5–32)	10,0±1,3* (4 – 28)	9,6±1,24* (4–28)
Секреторный IgA, г/л	0,26±0,05 (0,10–0,46)	0,21±0,04 (0,09–0,43)	0,18±0,06 (0,08–0,36)	0,16±0,05 (0,07–0,34)

* – разница статистической достоверности по сравнению с исходными данными ($p<0,05$)

В период ремиссии у обследованных выявляли уменьшение числа пародонтопатогенных видов, что является доказательством того, что фаза патологического процесса может влиять на микробный состав слизистой оболочки полости рта.

Таблицы 2, 3, 4 иллюстрируют частоту встречаемости пародонтопатогенных бактерий в зависимости от времени проведения профилактических мероприятий (терапия с использованием препарата Ликопид).

В период адаптации, то есть через 1,5 месяца после корригирующей терапии очевидна тенденция к уменьшению частоты обнаружения типичных представителей пародонтопатогенных видов, которые у здоровых людей не встречаются.

Данные, приведенные в таблице 2, иллюстрируют период адаптации после корригирующих мероприятий – тенденция к уменьшению частоты обнаружения типичных представителей очевидна. Здесь отсутствуют типичные представители пародонтопатогенных видов, которые также не встречаются у здоровых людей.

В таблице 3 – результаты лечения Ликопидом в динамике, через 6 месяцев.

Типичные пародонтопатогены Porphyromonas gingivalis и Peptostreptococcus micros не обнаружены ни у одного пациента.

Результаты, приведенные в таблице 3, на наш взгляд, можно считать доказательством пролонгированного действия Ликопида, так как факт снижения количества пародонтопатогенных видов распространяется на всех пациентов, имеющих протезы, независимо от соматического заболевания. Существенно реже встречаются представители таких пародонтопатогенных видов, как Fusobakterium nucleatum.

***Таблица 5**. Результаты выделения и идентификации пародонто-патогенной флоры у пациентов со съемными протезами через 12 месяцев после лечения (динамика адаптации)*

Род и вид патогенных бактерий	Заболевания		
	ЖКТ (n=7)	СС (n=6)	Хронический тонзиллит (n=7)
	абс.	абс.	абс.
Streptococcus intermedius	7	2	6
Fusobakterium nucleatum	5	2	3
Prevotella intermedia	1	2	1

Эффект лечебного действия Ликопида в отношении пародонтопатогенных видов коррелирует с иммунологическими показателями местного и системного иммунитета, изученными непосредственно после окончания курса лечения (1,5; 3 и 6 месяцев).

Эффект корригирующего действия Ликопида на показатели местного иммунитета через 12 месяцев после курса терапии можно проследить по результатам, приведенным в таблице 4. Хронический тонзиллит упорно сопровождается выделением представителей Streptococcus intermedius. Представитель пигментообразующих бактероидов Prevotella intermedia сразу после лечения в группе с сердечно-сосудистыми заболеваниями, по прошествии 12 месяцев возвращался к исходному уровню (табл. 5).

Так, типичный пародонтопатоген Porphyromonas gingivalis не обнаружен ни у одного обследованного в течение 12 месяцев после проведения курса лечения Ликопидом.

Существенно реже встречались представители других пародонтопатогенных видов (Fusobakterium nucleatum, Prevotella intermedia).

При индивидуальном анализе характера микрофлоры у каждого больного во всех 3 подгруппах очевидно влияние препарата Ликопид на микробиоценоз ротовой полости, которое выражалось в снижении общего числа видов пародонтопатогенов до 3-х (у пациентов, не принимавших препарат, эта цифра составляла – 5).

Важно, что тенденция нормализации микробиоценоза слизистой оболочки полости рта регистрировалась в течение 12 месяцев после курса иммунотерапии, что позволяет говорить о пролонгированном действии Ликопида в отношении больных с патологией желудочно-кишечного тракта.

В ходе исследования также изучали процент встречаемости грибов рода Candida во всех трех подгруппах обследуемых. Увеличение заболеваемости грибом рода Candida у лиц с патологией ЖКТ отмечалось у ряда авторов, возможно, это объясняется тем, что при указанной патологии нарушается микробиоценоз во всем ЖКТ и в полости рта в частности. Кроме того, результаты согласуются с данными литературы о том, что дрожжеподобные грибы лучше других микроорганизмов активно колонизируют слизистую оболочку полости рта и ортопедические конструкции у пациентов [3].

Рис. 1

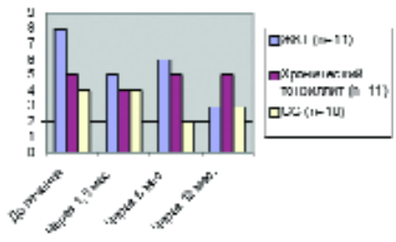

Рис. 2



Рис. 3



Материал, изложенный в рисунках 1 и 2, достоверно отражает тенденцию уменьшения встречаемости грибов рода Candida в полости рта при заболеваниях ЖКТ в результате применения Ликопида.

Уместно указать, что многочисленные литературные источники подтверждают роль нейтрофилов в защите слизистой от колонизации Candida albicans.

Факт снижения выделения грибов при применении Ликопида в нашей работе логично связать с достоверным повышением функциональной активности нейтрофилов и их способности к фагоцитозу при лечении данным препаратом (рис. 3).

Сходные результаты получены в исследованиях [4, 5] по влиянию на фагоцитоз препаратов Ликопид и Имудон.

Таким образом, после проведенного лечения иммунотропным препаратом Ликопид наблюдает-

ся достоверная тенденция понижения встречаемости анаэробных бактерий, особенно пародонтопатогенных видов, в микробиоценозе полости рта, при этом повышение резистентности организма иллюстрируется достоверным снижением условно-патогенных (грибы рода Candida) в некоторых группах с соматическими заболеваниями у пациентов со съемными протезами, что подтверждает возможность использования Ликопида для коррекции нарушений микробиоценоза ротовой полости (табл. 6).

***Таблица 6**. Общее количество парадонтопатогенов при различных соматических заболеваниях до и после лечения Ликопидом в динамике*

Период	ЖКТ	СС	Хронический тонзиллит
До лечения	14	10	10
Через 1,5 месяца	7	3	7
Через 6 месяцев	7	3	8
Через 12 месяцев	13	6	10

Литература

1. Michaela Becker, Michael Ueizenegger et. al. Yrunalagenforschung in Sachen, // Parodontologie – Zahnarzteiche Mitteilungen, 1999.
2. Токмакова С.И., Бутакова Л. Ю., Ефремушкин Г.Г. Микрофлора слизистой полости рта у пожилых лиц при общесоматической патологии // Стоматология. – 2001 – № 4, – с. 24–26.
3. Маянский А.Н., Зославская М.И., Салина Е.В. Введение в медицинскую микологию, Нижний Новгород // Издательство НГМА. – 2000 г. – С. 34–36.
4. Царев В.Н., Дмитриева А.С., Носик А.С. Оценок эффективности применения "Эмодрила" // Пародонтология, – 2003, – № 1 (26), – с. 21–23.
5. Лебедев К.А., Максимовский Ю.М., Робустова Т.Г., Понякина И.Д. Оценка системы защиты организма у стоматологических больных. Методические рекомендации МЗ РФ. М., 1994., С. 35.

II МЕЖДУНАРОДНАЯ ВЫСТАВКА

Московский Медицинский Салон

2006

12-15 октября
ЦВЗ «МАНЕЖ»

МНОГОПРОФИЛЬНЫЕ И
СПЕЦИАЛИЗИРОВАННЫЕ КЛИНИКИ,
СОВРЕМЕННЫЕ МЕТОДЫ ЛЕЧЕНИЯ,
ЛУЧШИЙ СЕРВИС И ПРИЗНАННЫЕ ПРОФЕССИОНАЛЫ –
ЗДОРОВЬЕ, КРАСОТА ДЛЯ ВАС И ВАШИХ БЛИЗКИХ!

"КЛИНИКИ И МЕДИЦИНСКИЕ ЦЕНТРЫ"
"СТОМАТОЛОГИЧЕСКИЕ КЛИНИКИ"
"КОСМЕТОЛОГИЯ И ЭСТЕТИЧЕСКАЯ МЕДИЦИНА"
"ЛУЧШИЕ САНАТОРИИ РОССИИ"
"ЛЕЧЕНИЕ И ОЗДОРОВЛЕНИЕ ЗА РУБЕЖОМ"

www.mosmedsalon.ru

ООО "Глобал Экспо": 129223, Москва, проспект Мира 119, ВВЦ стр.№51, тел.: +7 (495) 101 22 74, факс: +7 (495) 980 21 83

Терапевтическая стоматология

Поражение височно-нижнечелюстного сустава при псориатическом артрите

В.М. Гринин, Д.Х. Мамедов
Московский государственный медико-стоматологический университет

Псориатический артрит (ПА) – хроническое прогрессирующее заболевание суставов и позвоночника, ассоциированное с псориазом и нередко приводящее к эрозированию суставных поверхностей, остеолизу и анкилозированию суставов [2].

ПА относится к группе серонегативных спондилоартритов, для него характерны боли в суставах и/или в позвоночнике воспалительного типа, артриты крупных, средних и мелких суставов, развитие сакроилеита и спондилоартрита, системные и висцеральные проявления, ассоциация с HLA-B27 и/или семейная агрегация [2, 3].

ПА, согласно последней рабочей классификации и номенклатуре ревматических заболеваний, включён в рубрику "болезнь Бехтерева и другие артриты, сочетающиеся со спондилоартритом", куда, помимо вышеперечисленных заболеваний, входят также болезнь Рейтера и артриты при хронических заболеваниях кишечника [1]. Признание нозологической самостоятельности ПА основывается на большом спектре эпидемиологических, генетических, морфологических, иммунологических и клинико-ренгенологических данных. Это заболевание характеризуется чрезвычайным полиморфизмом проявлений и нередко обнаруживает клинические черты ревматоидного артрита, болезни Бехтерева и других воспалительных заболеваний суставов и позвоночника, включая многообразную общую и органную симптоматику. Своим своеобразием отличаются лишь отдельные формы суставного синдрома. Так, чаще всего выделяют псориатический сакроилеит, псориатический спондилит и ПА с поражением суставов (по мнению [1], крайне неоднородная группа).

Суставной синдром может протекать с изолированным или преимущественным поражением дистальных межфаланговых суставов (дистальный вариант), моно- или олигоартритом (олигоартритический вариант), множественным и симметричным поражением суставов (полиартритический вариант), преимущественным вовлечением в патологический процесс позвоночника (спондилоартритический вариант), а также развитием выраженного остеолиза, как внутрисуставного, так и акрального (остеолитический вариант) [4].

Суставной синдром при ПА в отношении многих суставов в настоящее время можно считать достаточно подробно изученным. Характерные рентгенологические признаки ПА – это акроостеолиз, эрозирование бугристостей концевых фаланг, остеолиз концевых фаланг, придающих вид "срезанных ножом" – "whitting", чашеобразный остеолиз проксимальных концов фаланг, пястных и плюсневых костей, который в совокупности со "срезанными ножом" дистальными концами сочленовных поверхностей известен как деформация по типу "карандаш в стакане"; анкилозирование, асимметричные поражения, выраженная деструкция мелких изолированных суставов. При ПА, в отличие от ревматоидного артрита (РА), вовлекается небольшое число мелких суставов, хотя тяжесть поражения более выражена; редко отмечается околосуставной остеопороз [5, 6]. Особенно подчёркивается асимметричный и деструктивный характер поражения [4].

Поражение ВНЧС является одной из локализаций воспалительного процесса при серонегативных спондилоартритах [7, 8]. По мнению [13], артрит ВНЧС имеет место при полиартритическом (ревматоидоподобном) варианте заболевания.

Кроме вышеперечисленных работ, в отношении ВНЧС при ПА имеются лишь отдельные публикации преимущественно зарубежных авторов [10–15]. Авторы данных сообщений указывают на наличие преимущественно неэрозивного артрита ВНЧС с сужением суставных щелей и истончением кортикальных пластинок. При этом в [9, 15] указывается на возможность более серьёзных нарушений в ВНЧС. Так, автор [12] описывает развитие анкилоза ВНЧС при ПА. Интересное исследование проведено [14] по сравнительному изучению анкилоза ВНЧС при ПА и РА. Анализируя особенности анкилозирования ВНЧС при этих заболеваниях, авторы [14] пришли к выводу, что развитие анкилоза у больных РА и ПА происходит обязательно на фоне имеющихся нарушений функции ВНЧС, туго-подвижности и деструктивных изменений в ВНЧС.

По нашим данным, при ПА преобладающим вариантом поражения ВНЧС является остеолитический процесс, более выраженный при последнем заболевании. Наиболее частыми признаками патологии из изучаемого симптомокомплекса при этом заболевании были остеолиз и уплощение суставных поверхностей. Наличие эрозивного артрита для этого заболевания следует признать малохарактерным; имевшиеся случаи в наших наблюдениях носили скорее случайный характер. Обращала на себя внимание примерно равная частота дегенеративных изменений в ВНЧС (субхондрального остеоскле-

роза и остеофитов), имевших место почти у каждого пятого больного ПА (20,0 и 21,4% соответственно). Почти у каждого десятого больного, в отличие от болезни Рейтера, отмечен фиброзный анкилоз ВНЧС ($p<0,01$).

Таким образом, наши исследования подтверждают мнение авторов [10–12] о развитии преимущественно неэрозивного артрита ВНЧС при ПА. При этом мы согласны с мнением [14] о возможности развития анкилоза ВНЧС, которое происходит на фоне нарушений функции ВНЧС, тугоподвижности и деструктивных изменений ВНЧС.

Литература

1. Бадокин В.В. Анкилозирующий спондилоартрит и псориаз // Тер. архив, 1982, № 6, – с. 103–106.
2. Бадокин В.В. К вопросу о классификации псориатического артрита // Клин. ревматология, 1995, 1, – с. 53–57.
3. Бадокин В.В. Особенности течения злокачественной формы псориатического артрита // Врач, 1999, 5, – с. 23–24.
4. Бадокин В.В. Суставной синдром при псориазе // Тер. архив, 1983, № 7, – с. 81–84.
5. Гринин В.М., Смирнов А.В. Дифференциальный диагноз поражений височно-нижнечелюстного сустава при ревматоидном артрите и остеоартрозе // Сб. научн. трудов Института ревматологии РАМН, М., 1997, с. 48.
6. Гринин В.М., Смирнов А.В. Остеопороз как ранний диагностический признак поражения височно-нижнечелюстных суставов // Клин. ревматология, Сб. научн. трудов, 1997, с. 54.
7. Гринин В.М., Смирнов А.В. Поражение височно-нижнечелюстного сустава при болезни Бехтерева // Стоматология, № 1, 1997, – с.31–35.
8. Сёмкин В.А., Гринин В.М., Алябьева А.П. Лечение поражений височно-нижнечелюстного сустава при болезни Бехтерева // Стоматология, № 3, 1997, – с. 35–38.
9. Komorowska A. Congenital temporomandibular joint ankylosis – a case report // Eur. J. Orthod., 1997, 19, 3, – pp. 243–248.
10. Kononen M., Wenneberg B., Kallenberg A. Craniomandibular disorders in rheumatoid arthritis, psoriatic arthritis and ankylosing spondylitis // Acta. Odontol. Scand., 1992, 50, – pp. 281–287.
11. Kononen M., Wolf J., Melartin E. Radiographic signs in the temporomandibular and hand joints in patients with psoriatic arthritis //Acta Odontol. Scand., 1991, vol. 49, – pp. 191–196.
12. Koorburch G.F., Zeitler D.Z., Fotos P.Y., Doss J.B. Psoriatic arthritis of the temporomandibular joint with ankylosis. Literature review and case reports // Oral. Surg., 1991, vol. 71, N.3, – pp. 267–274.
13. Miles D.A. Psoriatic involvement of the temporomandibular joint // Oral. Surg., 1991, 71, 6, – pp. 770–774.
14. Sanders B., Halliday R. Psoriasis and rheumatoid arthritis: their relationship in temporomandibular joint ankylosis // J. Oral. Med., 1979, v. 34, №. 1, – pp. 4–7.
15. Wilson A.W. Psoriatic arthropathy of the temporomandibular joint // Oral. Surg., 1990, 70, 5, – pp. 555–558.

Онкология

Рак слизистой оболочки альвеолярного отростка верхней челюсти (клиника, диагностика)

Ю.И. Воробьев,
доктор мед. наук,
профессор
Кафедра лучевой диагностики МГМСУ

Рак слизистой оболочки альвеолярного отростка верхней челюсти встречается значительно реже, чем опухоли других отделов полости рта. Подчас, они приводятся вместе с раком слизистой оболочки верхнечелюстной пазухи [10]. Однако по данным [8] рак слизистой оболочки десен стоит по частоте на третьем месте после рака языка и дна полости рта. Под нашим наблюдением находилось 66 больных раком слизистой оболочки альвеолярного отростка верхней челюсти. При гистологическом исследовании у 52 больных установлен диагноз плоскоклеточного рака с ороговением, у 8 – без ороговения. У 6 больных диагноз был установлен на основании анамнеза, клинико-рентгенологических данных и исхода заболевания.

Несколько превалировали мужчины (37 больных) по сравнению с женщинами, но не в такой степени, как по материалам Р.А. Мельникова [4] – 33 мужчины и лишь 18 женщин. По данным [11] с раковыми поражениями десен верхней и нижней челюсти мужчины составили 82%, женщины – 18%.

Поражения правого и левого альвеолярных отростков в нашей группе больных встречались одинаково часто.

Средний возраст больных составил 62±13,3 г.

Анализ истории заболевания в сопоставлении с клинико-рентгенологическими данными при поступлении позволил установить исходную точку возникновения заболевания у 49 больных. Наиболее часто опухоль возникала в области вестибулярной, преимущественно щечной, реже губной поверхности альвеолярного отростка (у 32), у 15 человек – на небной поверхности и у 2-х – по гребню беззубого альвеолярного отростка. Преимущественно опухоль начиналась в области премоляров и моляров (у 40 больных), во фронтальном отделе – у 11 больных, у 15 – альвеолярный отросток был вовлечен на всем протяжении.

Опухоль начинается в виде сравнительно безболезненного изъязвления с валикообразным краем. Незначительные болевые ощущения появляются при приеме пищи, появляется кровь в слюне, нарушение фиксации верхнего съемного протеза.

Некоторое время кость не вовлекается в процесс, и опухоль имеет наклонность распространяться в сторону твердого неба или на переходную складку и щеку.

Значительно реже опухоль имеет экзофитный характер с мелкобугристой поверхностью. Особенно значительных размеров опухоль достигает у больных, не пользующихся съемными протезами.

При прорастании в надкостницу кость быстро вовлекается в процесс. Разрушение альвеолярного отростка приводит к смещению и расшатыванию зубов. Часто присоединяется вторичный воспалительный процесс с сопутствующим лимфаденитом. Подобная комбинация воспалительного и опухолевого компонентов значительно затрудняла выявление истинной природы процесса.

Двое больных обратились с жалобами на увеличивающиеся лимфатические узлы в поднижнечелюстной области, не упоминая о каких-либо изменениях в полости рта.

При обращении за врачебной помощью к стоматологу опухоль нередко принималась за банальный воспалительный процесс и проводилось "соответствующее" лечение. Один или несколько зубов были удалены у 13 больных, двум – назначены полоскания, проведена операция цистэктомии у 2-х больных, физиотерапевтическое лечение – у одного. Удаление зубов в этих случаях не только не улучшает состояние больного, но, более того, способствует распространению процесса в костную ткань через лунку удаленного зуба.

Не рекомендуется удалять зубы, даже находящиеся в зоне роста опухоли, из-за опасности распространения новообразования по лунке зуба в верхнечелюстную пазуху [7].

С нашей точки зрения, ввиду неприятностей, которые вызывают эти зубы, их следует удалять под контролем лучевой терапии при достижении дозы в 10 Гр.

Средняя продолжительность симптомов, от первого их проявления до установления диагноза, в нашей группе больных составила 4 месяца (табл. 1).

Таблица 1. *Давность заболевания от первых симптомов до установления диагноза*

Давность заболевания	Менее 1 месяца	1–3 месяца	3–6 месяцев	6–9 месяцев	9–12 месяцев
Количество больных	4	30	21	8	3

Аналогичные данные приведены в публикациях [2, 3, 6].

Учитывая доступность альвеолярного отростка для непосредственного осмотра и пальпации, эти сроки, несомненно, являются запоздалыми.

Лишь 3 больных поступили на специализированное лечение с 1–2 стадиями заболевания, остальные с поздними стадиями развития процесса (3–4 стадии).

При поступлении наиболее часто вовлекалась область переходной складки (у 41 больного), твердого неба (у 32), щеки (у 16). Инфильтрация тканей верхней губы имела место у 3-х больных, мягкого неба – у 3-х. У двух больных новообразование распространилось на мягкое небо и у 3-х на боковую стенку глотки.

Наиболее частым клиническим симптомом при поступлении являлось наличие опухоли с изъязвлением на альвеолярном отростке (у 64 больных), и лишь у двух больных она носила экзофитный характер с мелкобугристой поверхностью без нарушения целостности слизистой оболочки. В области переходной складки изъязвление носило щелевидный характер с вывороченными, нависающими краями.

33 больных жаловались на боли, обусловленные инфильтрацией мягких тканей, инвазией кости и присоединением воспалительного компонента. Боли, подчас, возникали лишь при приеме пищи. При вовлечении в процесс небной дужки и боковой стенки глотки больные жаловались на болезненное глотание и острые боли с иррадиацией в ухо на стороне поражения.

Рентгенологическое исследование больных включало вну-

трироговые контактные снимки, рентгенограммы прикус и внеротовые придаточных пазух носа, включая томограммы для оценки состояния верхнечелюстной пазухи.

Прорастание опухоли в кость приводит к исчезновению замыкающей кортикальной пластинки альвеолярного отростка. При дальнейшей инвазии возникает выраженная краевая деструкция альвеолярного отростка на том или ином протяжении с нечеткими контурами (рис. 1), реакция надкостницы отсутствует. На фоне очага деструкции, подчас, виден костный рисунок за счет проекционного наложения сохранившейся части альвеолярного отростка с вестибулярной или небной стороны (рис. 2).

Большие сложности возникают при локализации опухоли на вестибулярной или небной поверхности альвеолярного отростка. В этих случаях на определенных этапах развития опухоли на внутриротовой рентгенограмме выявляется лишь измененный, как бы "смазанный" рисунок костной ткани. Создается впечатление некачественно выполненного снимка.

На внутриротовых контактных рентгенограммах в области премоляров и моляров на том или ином расстоянии от верхушек зубов в норме видна тонкая линия, являющаяся отражением дна верхнечелюстной пазухи. При прорастании новообразования в верхнечелюстную пазуху изображение этой линии на том или ином протяжении исчезает.

В.Г. Гинзбург [1] отметил, что при близком пролегании опухоли, даже при целостности дна пазухи, наблюдается реакция слизистой оболочки в виде утолщения ее и соответствующее рентгенологическое проявление.

На рентгенограммах в подбородочно-носовой проекции у 6 больных выявлено истончение и разрушение наружной стенки пазухи (рис. 3), обычно в нижнем отделе.

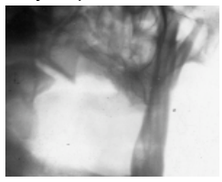

Рис. 1. *Краевая деструкция альвеолярного отростка верхней челюсти в области отсутствующих премоляров и моляров справа. Внеротовая рентгенограмма по второй контактной проекции. Гистологическое заключение – плоскоклеточный рак с ороговением*

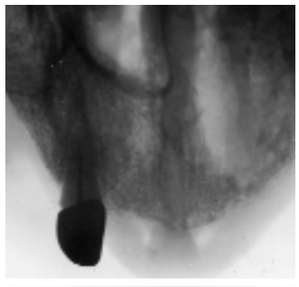

Рис. 2. *Деструкция костной ткани альвеолярного отростка и твердого неба в области отсутствующих 21–24 с нечеткими контурами, опухоль проросла в полость носа. На фоне очага деструкции видны остатки отдельных костных трабекул. Гистологическое заключение – плоскоклеточный рак с ороговением*

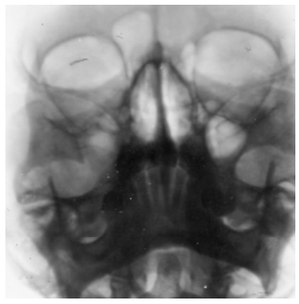

Рис. 3. *Больная Ж., 50 лет. Рак слизистой оболочки альвеолярного отростка в области 15–18 с вовлечением переходной складки и твердого неба. Деструкция наружной стенки правой верхнечелюстной пазухи, пазуха затемнена в нижнем отделе. Рентгенограмма черепа в подбородочно-носовой проекции. Гистологическое заключение – плоскоклеточный рак с ороговением*

В нашей группе больных деструктивные изменения были выявлены в 66% случаев.

По данным [12] у 9 больных раком слизистой оболочки альвеолярного отростка верхней челюсти на рентгенограммах не было отмечено вовлечение кости, а при оперативном вмешательстве и последующем гистологическом исследовании выявлена инвазия кости клетками новообразования.

Нет единой точки зрения и о возможностях компьютерной томографии. Так, по мнению [5], чувствительность КТ составляет в этих случаях лишь 11%, а [6] считает, что возможности КТ значительно шире. По мнению [3], точность диагностики злокачественных опухолей твердого неба и альвеолярного отростка верхней челюсти с помощью классических рентгенологических методик ниже, чем при КТ и МРТ на 17–20%.

Литературные данные о частоте метастазирования рака слизистой оболочки альвеолярного отростка верхней челюсти довольно противоречивы. Так, если [10] отмечает сравнительно редкое их метастазирование, то [11] приводят цифру в 35%. Причем, на аутопсии у 5 из 14 больных были обнаружены метастазы в отдаленные органы.

В нашей группе больных клинически выявлены метастазы в поднижнечелюстные и шейные лимфатические узлы в 20% случаев. В эту группу были включены плотные, множественные, ограниченные, подвижные или фиксированные лимфатические узлы, не вызывающие сомнений в их природе. Гистологическое исследование было проведено лишь у 4-х больных.

Задача настоящего сообщения – привлечь внимание стоматологов к этой доступной для непосредственного осмотра и пальпации локализации рака, нередко протекающего сравнительно бессимптомно на первых порах, повысить онкологическую настороженность для выявления ранних стадий заболевания.

Литература

1. В.Г. Гинзбург Рентгенологические наблюдения над изменениями костных стенок гайморовых пазух в процессе лечения злокачественных опухолей и после операции гайморотомии. Вестник рент. и радиол., 1952, № 5, стр. 41.
2. И.И. Ермолаев. Роль стоматолога в диагностике и лечении больных с новообразованиями полости рта и челюстей. Минздрав СССР. Ин-т усовершенствования врачей. Международные курсы ВОЗ по организации стаматологимческого обслуживания. М. 1971 г.
3. Е.С. Коробкина. Комплексная лучевая диагностика новообразований придаточных пазух носа и прилежащих анатомических областей. Дисс... докт. мед. наук, М., 2000 г.
4. Р.А. Мельников. Злокачественные новообразования верхней челюсти (экспериментальное и клиническое исследование). Докт... дисс. Л. 1963 г.
5. В.О. Ольшанский, И.В. Решетов, А.М. Сдвижков, В.А. Черскаев. Лечение распространенных злокачественных опухолей носа, околоносовых пазух и верхней челюсти. Рос. онколог. журн., 1998, № 3, с. 63–67.
6. С.К. Терновой, А.В. Араблинский, В.Е. Синицын. Современная лучевая диагностика заболеваний придаточных пазух носа. Москва. 2004.
7. В.Г. Шиков. Клиника, диагностика и хирургический компонент комбинированного лечения злокачественных опухолей твердого неба и альвеолярного отростка. Канд. дисс., М., 1968.
8. Barasch A., Gova A., Krutchoff D.J., Eiscnberg E. Sguamous cell carunoma of the gingiva.(Departament of Oral Diagnosis, University of Connecticut Health Center, Farmington, USA) Oral Jurg, Oral med. Pathol, Oral Radiol Endod, 1995, 80, № 2, p. 183–187.
9. W.S. Mac Comb, G.H. Fletcher, F.E. Healey. Intraoral cavity in book. W.S. Mac Comb, D.H.Fletcher "Cancer of the Head and Neck". The Willianrs a Wilkins Compand. Baltimorc, 1967, p. 89–151.
10. Mac Fee J.F. Resections of the upper jaw for cancer. Amer. J.Jurg, 1935, 30, p. 21.
11. Martin C.J. Cancer of the gums Amer. J. Roentgen, 1952, 67, p. 420.
12. Panagopoulos A.P. Bone invotment in maxillofacial cancer. Amer. J. Jurg, 1959, 98, 6, p. 898.

LM·instruments

Стремитесь к совершенству? Компания LM совершила революцию в эргономике ручных стоматологических инструментов.

Характеристики инструментов LM

- Небольшой вес
- Ручка с толстым силиконовым покрытием не выскальзывает из пальцев
- Яркие цвета ручек
- Специальный стальной сплав LM-Duragrade

Преимущества инструментов LM

- Прекрасное тактильное восприятие
- Удобный захват
- Меньшее напряжение мышц кисти
- Простая идентификация инструмента
- Износостойкий металл
- Эффективное выполнение лечебных процедур

Почувствуйте разницу!

РАУДЕНТАЛЛ
Санкт-Петербург, ул. Большая Московская, 6, офис 47
Тел.: (812) 710-88-51, 710-88-52
Тел./факс: (812) 710-88-60
info@raudentall.ru
www.raudentall.ru

САТЕЛЛИТ ГРУП
Москва, ул. Флотская, 14
Тел.: (495) 775-06-30
Тел./факс: (495) 775-06-37
info@satellitegroup.ru
www.satellitegroup.ru

LM-Instruments Oy
info@lminstruments.com
www.lminstruments.com

Dental 4 Windows
Сохраняем традиции, расширяем возможности
D4W – многофункциональная компьютерная программа для каждого стоматолога. Оптимальное решение Ваших профессиональных задач с помощью современных технологий.
• ведение медицинской и административной документации
• хранение и просмотр рентгеновских снимков
• функции учета и управления, гибкие настройки
• удобство работы с пациентами и третьими организациями
• различные варианты комплектации
• совершенствование и обновление установленной системы
• постоянное техническое сопровождение
Мы всегда рады ответить на Ваши вопросы и договориться о демонстрации D4W в Вашей клинике или у нас в офисе.
Вы можете заказать бесплатную демо-версию Dental 4 Windows.
К 2006 году уже 260 клиник России, стран СНГ и Балтии вместе с Dental 4 Windows!
Система сертифицирована Минздравом РФ
Свидетельство № 7 от 30.08.2001
ООО «СКИЛ»,
119454, пр-т Вернадского, 78, стр. 9, оф. 21.
Тел.: (495) 517-56-76, тел./факс: (495) 564-87-71
E-mail: sales@scil.ru Web: http://www.d4w.ru

NSK
Инновации в действии
Ti-Max EL
Низкоскоростные наконечники
• Оптическая система
• Широкий ассортимент наконечников с максимальными скоростями вращения от 100 до 200000 об/мин
• Наконечники с титановым корпусом проходят специальную обработку, увеличивающую прочность конструкции
• Микромотор обеспечивает плавное и бесшумное вращение бора при любой скорости
Ti-Max AL
Турбинные наконечники с оптикой
• Керамические шарикоподшипники
• Система очистки наконечника
• Зажимное устройство кнопочного типа Ultra Push
• Трехточечный спрей
• Оптическая система из ячеистого стекла
• Возможность автоклавирования
• Антиретракционный клапан для предотвращения перекрестного заражения
• Титановый корпус
ДИСТРИБЬЮТЕРСКИЙ И ТЕХНИЧЕСКИЙ ЦЕНТР «КОРАЛ»
Coral

Геронтостоматология

Некоторые аспекты современной геронтостоматологии и роль в ней семейного врача-стоматолога

О.В. Сагина,
к.м.н., ст. преподаватель
Кафедра общей стоматологии Российского университета дружбы народов

Одной из проблем, стоящих перед мировым сообществом, в последние десятилетия является проблема постарения населения. В 1980 г. по решению ООН возраст 60 лет стали рассматривать как границу, когда население переходит в группу пожилых. Несовпадение хронологического возраста с биологическим не требует особого разъяснения. Термин "пожилой человек" используется, когда речь идет о возрастном периоде с 60 лет, независимо от того, работает пациент или нет, без учета состояния здоровья и других биологических аспектов. Объективный процесс старения общества характерен для всех развитых и многих развивающихся стран. По прогнозу ООН численность людей старше 60 лет к 2025 г. может превысить 1 миллиард, что составит около 15% всего населения Земли. Россия не является исключением: как во многих развитых странах у нас растет доля лиц в возрасте 60 лет и старше. В нашей стране в настоящее время удельный вес возрастных групп 60 лет и старше превышает 25–30%. К особенностям заболеваний у пожилых людей, вызванных самой природой старения, относятся: множественные патологические состояния, неспецифичное проявление болезней, быстрое ухудшение состояния здоровья, если не обеспечено лечение, высокая частота осложнений, необходимость реабилитации.

При определении стратегии стоматологического обслуживания населения следует исходить из приоритетов, определяемых демографической ситуацией и ее развитием, эпидемиологически обоснованной потребностью в стоматологической помощи, а также ее эффективностью. При этом необходимо учитывать отношение пожилых людей к состоянию своих зубов и полости рта, пониженный интерес к жизни, их восприятие стоматологического обслуживания, страх перед высокой оплатой.

Многочисленные эпидемиологические обследования, проводимые за рубежом, выявили неудовлетворительное состояние полости рта у лиц старших возрастных групп. Не является исключением и Россия, среди обследованных нами пожилых жителей Московской области с высокой степенью достоверности было установлено, что распространенность кариеса среди лиц старше 60 лет составила 98,3±0,82% (табл. 1).

При этом, интенсивность поражения зубов кариесом у одного обследованного определялась с помощью индекса КПУ (табл. 2).

Таким образом, проводя анализ данного индекса, было установлено, что среднее значение интенсивности кариеса у пожилых лиц составило 18,7±1,66 поражений зубов на одного обследованного, соответствуя высокой интенсивности и, соответственно, значительной потребности в стоматологической помощи.

Наряду с кариесом, был выявлен высокий удель-

Табл. 1. *Распространенность поражения кариесом у сельского населения Московской области (M±m)*

Возраст	M	отн. %	Ж	отн. %	Всего	отн. %
60 и старше	95	96,9±1,78	191	99,6±0,46	251	98,3±0,82

ный вес заболеваний пародонта. У лиц пожилого возраста эти заболевания были выявлены у 99,5±0,45% обследованных, кровоточивость отмечалась у 3,5±1,16%, зубной камень – у 20,6±2,55%, карман 4–5 мм – у 31,2±2,92%, 6 мм – у 44,2±3,13%. Здоровых секстантов пародонта было лишь 0,1±0,19; с кровоточивостью – 0,25±0,32; с зубным камнем – 0,85±0,58; 4–5 мм – 0,8±0,56; 6 мм – 0,05±0,14.

Таким образом, вопросы совершенствования лечебно-профилактической стоматологической помощи лицам пожилого возраста, изыскание и внедрение наиболее эффективных форм организации лечебно-профилактической помощи и приближение ее к ним имеют исключительно важное значение наравне с другими медико-социальными проблемами здравоохранения.

Основной фигурой в оказании лечебно-профилактической стоматологической помощи пожилым лицам должен стать врач новой формации – семейный врач-стоматолог, важной задачей которого должно стать изучение проблем стоматологической геронтологии, поскольку оказание стоматологической помощи пожилым членам семьи на дому имеет свои особенности. Иногда бывает трудно из истории болезни выяснить, какой объем работы был выполнен ранее. Практически нигде не указывается в разделе анамнеза общесоматический статус больного, что является чрезвычайно важным моментом заполнения истории болезни. Нетранспортабельные больные обычно имеют сочетанную тяжелую патологию, и если семейный врач-стоматолог заранее, до обслуживания, будет иметь представление о состоянии здоровья пациента, то это может обезопасить его от возможных осложнений, возникающих при оказании стоматологической помощи.

Проведенное нами исследование показало, что стоматологическая помощь нетранспортабельным больным оказывается далеко не в полном объеме и ограничивается, чаще всего, мероприятиями неотложной помощи, иногда лечением и удалением отдельных зубов. Лечение заболеваний тканей пародонта и слизистой оболочки полости рта проводится крайне редко. Из вышесказанного, можно сделать вывод о том, что санация полости рта данной категории членов семьи исключена как конечный результат. Согласно проведенному нами исследованию, было установлено, что нуждаемость в стоматологическом лечении нетранспортабельных членов семьи составляет 100%.

Планирование амбулаторно-поликлинической помощи базируется на определении необходимого числа врачебных должностей, а стоматология, как известно, в основном представлена именно амбулаторно-поликлиническим звеном. Существующие отраслевые нормативы численности врачебного персонала, регламентируемые рядом нормативных документов, разработанных и утвержденных десятки лет назад, в значительной мере устарели и не учитывают изменившийся характер патологии населения, новые организационные формы работы. Чтобы определить необходимое количество врачебных должностей надо сопоставить общую потребность населения в стоматологической помощи в УЕТ с возможным количеством УЕТ, которое может на себя принять одна врачебная должность в год или в течение какого-либо другого необходимого для конкретных целей промежутка времени, то есть с функцией врачебной должности.

Показатель плановой функции врачебной должности (ФВД) исчисляется по формуле:

Ф = Б х Г, где

Ф – функция врачебной должности;

Б – нормативное число УЕТ в одну рабочую смену;

Г – число рабочих дней в году (за вычетом выходных, праздничных дней и числа дней отпуска).

После расчета показателя плановой функции врачебной должности можно осуществить расчет необходимого числа врачебных должностей. Для этой цели необходимо распола-

***Табл. 2**. Показатели интенсивности кариеса у жителей сельской местности Московской области по составляющим элементам индекса КПУ (M±m)*

Возраст	К	П	У	КПУ
60 лет и старше	0,95±0,28	3,95±1,14	13,8±3,58	18,7±1,66

гать данными о численности населения, находящегося в районе обслуживания.

Формула для расчета будет следующей:

$$В = \frac{У \times Н}{Ф}$$, где

В – необходимое число врачебных должностей;

У – среднее число УЕТ, приходящееся на одного жителя в год;

Н – среднегодовая численность населения;

Ф – функция врачебной должности.

Среднее число УЕТ, приходящееся на одного жителя в год можно рассчитать по формуле:

$$У = \frac{Уд \times Уг}{Лд}$$, где

Лд – среднее число посещений на одного врача в день;

Лг – среднее число посещений, приходящееся на 1 жителя в год;

Уд – среднее число УЕТ, выработанное в один рабочий день.

После проведенных нами расчетов, было установлено, что укомплектованность врачебным персоналом, предусмотренным штатными нормативами, недостаточна.

Как нам представляется, с учетом специфики данного контингента одним из выходов из данной ситуации можно считать обслуживание больных на дому – семейным врачом-стоматологом, квалификация которого позволяет провести обследование больного, обосновать диагноз, составить план лечебных мероприятий, осуществить все неотложные мероприятия, а также провести санацию полости рта в полном объеме, учитывая специфику стоматологической патологии лиц данного возраста, а также их психосоматический статус.

Все вышеперечисленные мероприятия позволяют уменьшить кратность посещений больного, более рационально использовать автотранспорт, экономят временные затраты медперсонала, позволяют полностью исключить вызовы "не по назначению", экономят финансовые ресурсы и, самое важное, дают возможность выполнить важный элемент – обеспечить семейную преемственность в лечении и профилактике стоматологических заболеваний.

Приоритетным организации работы врача-стоматолога по семейному принципу очевидна. Этот метод является методом выбора в современной экономической обстановке. В пользу этого можно отнести доступность услуг стоматолога, возможность в любой момент с одним врачом решить проблемы каждого члена семьи, динамическое наблюдение, постоянная коррекция плана лечения и профилактики стоматологических заболеваний. Индивидуальный подход к каждому пожилому члену семьи благотворно сказывается на стоматологическом здоровье всей семьи, снижает до минимума факторы риска для развития осложнений, влекущих за собой хирургические и ортопедические вмешательства.

Резкое постарение населения ставит не только задачи социального порядка, но и предъявляет дополнительные требования к подготовке специалистов, работающих с пожилыми людьми во всех сферах обеспечения жизнедеятельности. Одна из важнейших областей, требующих обучения и подготовки по геронтологии и гериатрии, это семейная стоматология. Выделение групп людей, наиболее подверженных риску стоматологических заболеваний, и, как следствие, нарушений функций полости рта, позволит врачу-стоматологу, работающему по семейному принципу, повысить эффективность профилактических и лечебных мероприятий, сделать их адресными. Именно данный подход к оказанию медицинской помощи, несомненно, приведет к позитивным сдвигам в стоматологическом здоровье людей пожилого и старческого возраста и будет способствовать существенному улучшению качества жизни этой категории населения.

Литература

1. Сагина О.В. Современные принципы организации работы стоматологических учреждений России // Учебное пособие. МЦФЭР – М., 2004-09-26, 479 с., (соавтд.м.н., проф. Максимовский Ю.М.; д.м.н., профессор Дойников А.И.; д.м.н., доцент Аванесов А.М.).

2. Сагина О.В. Основы профилактики стоматологических заболеваний. Учебное пособие. Гуманитарный издательский центр "ВЛАДОС" – М., 2005-09-26, 379 с., (соавт. д.м.н., проф. Максимовский Ю.М.).

3. Сагина О.В. Семейный врач-стоматолог в системе первичной лечебно-профилактической стоматологической помощи сельскому населению // Новое в стоматологии. – М., 2002. – № 5, с. 95. (соавт. академик РАМН, проф. Ю.П. Лисицын).

4. Сквирская Г.П. Развитие общей / семейной практики в России. Пути активизации и совершенствования ее деятельности: Автореф. дисс. ...канд. мед. наук. – М., 1999. – 27 с.

5. Сагина О.В. Меры по улучшению первичной стоматологической помощи сельскому населению России // Российский стоматологический журнал, № 4, 2005, с. 42–43.

6. Сагина О.В. Возможные пути развития государственной стоматологической помощи в России // Проблемы социальной гигиены, здравоохранения и истории медицины, М., 2005. – № 6, с. 23–25.

"СТОМА ПРЕМЬЕР"

г. Москва, Проспект Мира, 106, офис 522, т. (495) 682-4787, т./ф. (495) 682-4993, т./ф. (495) 785-3742
www.stomapremier.boom.ru E-mail: stomapremier@bk.ru

Стоматологическая установка SUN SD 868-B (Япония-Китай)

Приглашаем к сотрудничеству региональных дилеров
Гарантия 14 месяцев. Продажа со склада в Москве. Монтаж и сервисное обслуживание

СТЕРИЛИЗАТОР ВОЗДУШНЫЙ

АВТОКЛАВ

R-АППАРАТ ВИЗИОГРАФ

МЕТАЛЛИЧЕСКАЯ МЕБЕЛЬ «ЛОТОС»

Организация и экономика в стоматологии

Роль рационального технического переоснащения и прогрессивной кадровой политики при реструктуризации стоматологической службы ОАО "Газпром" в целях повышения производительности труда и улучшения качества оказания стоматологической помощи

М.Е. Путин, начальник Медицинского управления ОАО "Газпром", к.м.н.
С.В. Зубов, главный стоматолог ОАО "Газпром", к.м.н.
Р.С. Заславский, к.м.н., кафедра стоматологии и зубопротезных технологий РМАПО

Главная цель модернизации российского здравоохранения – повышение доступности и качества медицинской помощи для широких слоев населения.

Президент РФ В.В. Путин
Из послания
Федеральному Собранию РФ 26 мая 2004 г.

В современных условиях финансового дефицита особенно остро стоит вопрос повышения производительность труда и улучшения качества оказания помощи в лечебно-профилактических учреждениях стоматологического профиля разных форм собственности. Решение данного вопроса напрямую связано с правильностью выбранного управленческим звеном курса совершенствования стоматологической помощи населению, обеспечивающего стабильную устойчивость функционирования лечебно-профилактического учреждения в целом.

Для бюджетных стоматологических подразделений особую важность приобретает тщательный анализ собственной деятельности, способствующий выявлению и рациональному использованию скрытых резервов, позволяющих в кратчайшие сроки повысить производительность труда.

Существенную помощь в решении данной проблемы могут оказать:

модернизация условий профессиональной деятельности;

снижение физического и психоэмоционального напряжения врачей-стоматологов путем оптимизации лечебно-профилактического процесса;

совершенствование оборудования и принципов оснащения рабочего места врача-стоматолога;

внедрение новейших технологий проведения и организации лечебно-диагностических мероприятий в соответствии с развитием научно-технического прогресса;

рациональная компьютеризация рабочего места врача-стоматолога.

При планировании деятельности лечебно-профилактического учреждения важную роль играют показатели уровня его технико-экономического оснащения, зависящие от видов и сроков эксплуатации используемого производственного оборудования, его технического состояния, прогрессивности применяемых технологий, качества и эффективности оказываемой помощи, уровня профессиональной квалификации кадров, организации лечебного процесса и труда медицинского персонала.

Принимая во внимание современные условия функционирования лечебно-профилактических учреждений, проведение их технического переоснащения и реструктуризации является действенным способом достижения поставленной цели – повышения производительности труда и качества оказания стоматологической помощи.

Техническое переоснащение представляет собой комплекс мероприятий по повышению уровня и качества работы, модернизации и замены устаревшего и физически изношенного оборудования новым, более производительным и соответствующим современным технологическим нормам. Его целью является интенсификация лечебного процесса, направленная на увеличение объема оказываемых услуг и улучшение их качества, сокращение непроизводительных потерь рабочего времени, снижение материалоемкости и себестоимости услуг, а также экономию материальных и топливно-энергетических ресурсов.

Особенно важное значение приобретает тот факт, что техническое переоснащение влияет на все аспекты качества оказания медицинской помощи в соответствии с концепцией ВОЗ: на качество струк-

туры, качество процесса и качество результатов.

Результатом технического переоснащения является образование благоприятных условий для проведения переустройства структурных подразделений в соответствии с современными тенденциями развития российской стоматологии, обеспечения преемственности различных его звеньев на всех организационных уровнях. Реструктуризация позволяет улучшить технико-экономические показатели, в частности обеспечивается устранение диспропорций в лечебном процессе, сокращаются непроизводительные потери рабочего времени, повышается фондоотдача и т.д.

С учетом тенденций развития отечественной медицины и стоматологии в частности, 24 марта 2003 г. Медицинским управлением ОАО "Газпром" были утверждены разработанные главным стоматологом отрасли стандарты для стоматологической службы, представляющие собой нормативно-технические документы, устанавливающие комплекс норм, правил и требований, обязательных для исполнения. Данные документы были изданы и направлены в региональные медицинские организации. Своевременность проведенной работы подтверждается словами Президента РФ в Послании Федеральному Собранию 26 мая 2004 г., отмечавшего необходимость выработки и утверждения стандартов медицинских услуг по каждому заболеванию, с обязательным перечнем лечебно-диагностических процедур и лекарств, а также с минимальными требованиями к условиям оказания медицинской помощи. Причем, такие стандарты должны действовать в каждом населенном пункте Российской Федерации.

Разработанные и утвержденные Медицинским управлением ОАО "Газпром" стандарты позволяют разделить лечебно-профилактические учреждения стоматологического профиля на три категории. Стандарт для определения категории стоматологического кабинета или поликлиники достаточно объемен и включает требования к помещениям, оборудованию, медикаментозному оснащению, а также к уровню профессионализма персонала и гарантий качества.

Государственные требования к стоматологии рассматриваются как базовые для стандарта ведомственной стоматологической службы ОАО "Газпром" и оценивают их в III категорию (стоматологический кабинет компрессорной станции). Поликлиники II категории имеют возможность оказания комплексной стоматологической помощи, имея терапевтическую, ортопедическую и хирургическую направленность. Поликлиники I категории предоставляют полный спектр услуг по оздоровлению полости рта на современном международном уровне благодаря оснащению самыми последними разработками отечественной и зарубежной стоматологической промышленности и укомплектованности высокопрофессиональными специалистами различных профилей, включая: терапевтический, хирургический, ортопедический, ортодонтический, имплантологический, пародонтологический, рентгенологический, профилактическо-гигиенический и т.д.

Оснащение рабочих мест врачей-стоматологов современными компьютерными системами позволяет придать им прогрессивный структурный статус. Объединенные в единое целое посредством сетевой интеграции компьютеризированные рабочие места вошли в глобальную сетевую систему управления и контроля ОАО "Газпром" в качестве структурной единицы, что послужило дополнительным стимулом к достижению поставленной задачи по повышению производительности труда и улучшению качества оказываемой стоматологической помощи работникам отрасли.

Компьютеризация рабочих мест в кабинетах и поликлиниках, принадлежащих к разным категориям, позволила интенсифицировать производство, значительно увеличить производительность труда, сократить затраты рабочего времени всех звеньев персонала, обеспечить высокий уровень ведения оперативно-учетной медицинской документации и контроля, что является важнейшим условием повышения качества и эффективности работы стоматологических учреждений.

В поликлиниках, относящихся к I-й и II-й категориям, имеется возможность проведения научных консилиумов и конференций посредством использования современных достижений телемедицины и Интернет, что позволяет расширить возможности компьютеризированных рабочих мест и вывести их на уровень лучших прогрессивных зарубежных клиник.

Оснащение стоматологических клиник, вне зависимости от категории, современным высокотехнологичным медицинским оборудованием играет важную роль в деле оказания квалифицированной стоматологической помощи работникам отрасли. Использование дигитальных ортопантомографов с интегрированными томографическими блоками ("Orthophos" Sirona), радиовизиографов ("Heliodent DS" / "Sidexis" Sirona), систем визуализации интраоральной диагностики ("Sirocam" / "Sivision" Sirona) и компьютеризированной реставрации ("CEREC 3D" Sirona) в сочетании со стоматологическими установками, соответствующими самым высоким требованиям современной эргономики и гигиены (Sirona C1+, Sirona C2+), позволяет существенно повысить качество диагностики и проводимого лечения. Особую роль во взаимоотношениях врача с пациентом

играет система визуализации ("Sirocam" / "Sivision" Sirona), интегрированная в комплекс компьютеризированного рабочего места для стоматологических поликлиник, относящихся к I-й и II-й категориям. Этот шаг направлен в сторону улучшения профессионального взаимодействия персонала медицинского учреждения, взаимопонимания между врачом и пациентом. Пациенту предоставляется возможность активного участия в собственном обследовании и построении плана лечения, что благоприятно сказывается на психо-эмоциональном восприятии проводимого лечения, обеспечивая максимальный комфорт, как для пациента, так и для врача-стоматолога. Кроме этого система визуализации предоставляет возможность использования динамического мониторинга на важнейших этапов лечебного процесса в медицинских и правовых целях, что в свою очередь повышает степень профессиональной ответственности врача за проделанную работу и служит, при необходимости, свидетельством, объективно подтверждающим его квалификацию.

Существенную роль при распределении стоматологического оборудования играет градация клиник по категориям. Подбор медицинского оборудования в соответствии со спектром оказываемой помощи и квалификацией медицинского персонала позволяет произвести рациональное распределение финансовых средств и обеспечить резерв для обеспечения возможностей совершенствования профессиональных навыков персоналу стоматологических учреждений. Оснащение производится преимущественно моделями одного типа, что позволяет проводить стандартизацию оборудования и способствует улучшению технического обслуживания.

Наряду с техническим переоснащением врачебно-клинических подразделений, активному обновлению технической базы подвергаются и зуботехнические лаборатории. Современные клинические методики требуют от зуботехнических лабораторий производства высокотехнологического продукта, что, в свою очередь, возможно только в случае использования лабораторного оборудования, соответствующего современным тенденциям научно-технического прогресса. Появление вакуумного литейного оборудования последнего поколения, современных технических лазерных комплексов CAD/CAM систем разного уровня сложности и прочего зуботехнического оборудования, соответствующего последнему слову техники, позволяет повысить качество производимого продукта, и, как следствие, качество лечения до максимально высокого уровня, соответствующего современным международным нормам.

Новейшее оборудование и суперсовременные технологии способны обеспечить максимально благоприятные условия для достижения поставленной цели – повышения производительности труда и улучшения качества оказываемой стоматологической помощи сотрудникам общества. Но только высокопрофессиональный кадровый состав стоматологических поликлиник, владеющий новейшими технологиями и современным оборудованием, способен реализовать разработанную программу и достичь поставленной цели.

Кадровая политика стоматологической службы ОАО "Газпром" является одним из важнейших направлений деятельности его руководства. Разработка и практическая реализация научно обоснованной кадровой политики, включает такие компоненты, как:

комплектация штата путем конкурсного отбора;

повышение квалификации специалистов с освоением смежных стоматологических специальностей, позволяющих обеспечить преемственность в работе врачей разного профиля, а также владение современными стоматологическими технологиями;

аттестация медицинского персонала по окончании обучения и периодическая аттестация в период профессиональной деятельности;

использование сдельно-премиальной оплаты труда с дифференцированными расценками и различных форм поощрения;

наличие перспективы профессионального роста и формирование в персонале понимания корпоративных ценностей и норм;

повышение корпоративной культуры и создание благоприятного социально-психологического климата в коллективе.

Важнейшие элементы кадровой политики направлены, в конечном итоге, на формирование модели врача-стоматолога, соответствующей требованиям стоматологической службы ОАО "Газпром".

Актуальность проблемы специальной подготовки медицинского персонала стоматологической службы ОАО "Газпром" способствовала созданию на базе учебного центра ОАО "Газпром" отделения повышения квалификации медицинского персонала стоматологического профиля. Существенным условием эффективного труда является конкурсный отбор работников с учетом профессиональной подготовки, личных качеств, ценностных установок. Подбору кадров в стоматологическую службу ОАО "Газпром" отводится особая роль, так как характер межличностных отношений в медицинском коллективе не только в значительной мере определяет социально-психологический климат, но и оказывает существенное влияние на уровень оказания медицинской помощи пациентам. Правильное решение

в процессе найма персонала имеет особое значение не только на этапе становления стоматологической службы, но и в процессе ее дальнейшего развития. В связи с этим, в стоматологическом отделе во время процедуры найма сотрудников на работу особое значение придается оценке степени обучаемости работника и его готовности к перестройке собственной психологии.

Проблема психологической перестройки особенно важна для врачей-стоматологов, длительное время работавших в государственных учреждениях здравоохранения. Поэтому подготовка врачей в учебном центре ОАО "Газпром" включает в себя не только профессиональное обучение, но и психологическую переориентацию врача на оказание всесторонней стоматологической помощи, глубокое понимание необходимости процессов внутридисциплинарной интеграции, способствующих внедрению в рабочий процесс принципов преемственности.

Одним из направлений развития кадровой политики становится постоянная связь с медицинскими учебными заведениями и, прежде всего, с Московским государственным медико-стоматологическим университетом и Российской медицинской академией последипломного образования.

Одной из важнейших задач обучения специалистов является подготовка врачей к предъявлению им в процессе их деятельности высоких профессиональных требований, направленных не только на качество оказываемой стоматологической помощи и соблюдение технологий, но и эстетическое совершенство. В учебном центре большое внимание уделяется преподаванию предметов, казалось бы, далеких от стоматологии – занятий по лепке и эстетическим основам построения зубов и т.д.

Среди важнейших элементов кадровой политики следует отметить аттестацию работников стоматологической службы ОАО "Газпром" и, прежде всего, врачей-стоматологов. Аттестация проводится как после окончания обучения в учебном центре, так и в процессе профессиональной деятельности (периодическая, как правило, ежегодная). Основной целью аттестации является установление факта пригодности медицинского работника к осуществлению требуемой профессиональной деятельности и способности оказания определенных медицинских услуг. Также большое внимание уделяется творческому потенциалу, художественным особенностям, психологической совместимости с другими членами коллектива, согласованности целей аттестуемого с целями и приоритетами стоматологической службы ОАО "Газпром". При проведении периодической аттестации обязательно учитывается мнение пациентов, престиж и авторитет врача. В проведении аттестации принимает участие администрация стоматологической службы ОАО "Газпром" и профессорско-преподавательский состав, привлекаемый к обучению. На основании решения аттестационной комиссии врач, закончивший обучение в учебном центре ОАО "Газпром", может быть направлен: на стажировку в медицинское учреждение за рубежом, в один из филиалов стоматологической службы ОАО "Газпром" на руководящую должность или непосредственно в стоматологический отдел Поликлиники ОАО "Газпром". Важность принимаемых аттестационной комиссией решений определяется, прежде всего, тем, что направление врача в то или иное подразделение должно обеспечить высокое качество медицинских услуг, которые он будет оказывать в процессе профессиональной деятельности.

Важным разделом кадровой политики является разработка современной системы мотивации высоко эффективного труда, повышение приоритета экономических и социально-психологических методов управления. Разработка научно обоснованной системы стимулирования с учетом специфики трудовых отношений и менталитета работников – один из наиболее важных разделов эффективного управления. Важным элементом стимулирования является адекватное использование различного рода вознаграждений, которые условно можно разделить на две группы: внутренние (удовлетворенность от достижения определенных результатов, ощущение содержательности и значимости своего труда, удовлетворение от общения с коллегами во время работы) и внешние (зарплата, премии, возможность служебного роста, символы статуса и престижа, льготы и другие поощрения).

Разумное использование системы мотивации коллективного труда в стоматологической службе ОАО "Газпром" позволяет форсировать инновационные процессы и укреплять положение Отдела стоматологической помощи на рынке медицинских услуг. Способность стоматологической службы ОАО "Газпром" уверенно функционировать в условиях неустойчивого рынка медицинских услуг обусловлена повышением корпоративной культуры, представляющей собой совокупность ценностей и убеждений, разделяемых сотрудниками стоматологического отдела, которая предопределяет нормы их поведения и характер жизнедеятельности стоматологической службы ОАО "Газпром".

Рациональное переоснащение на основе прогрессивной кадровой политики в процессе реструктуризации ОАО "Газпром" позволяет добиваться повышения производительности труда и улучшения качества оказания стоматологической помощи работникам нефтегазовой отрасли.

Цены и качество

Совет, мнение или экспертная оценка?
К вопросу о том, как мы выбираем

И.В. Павленко, генеральный директор компании "Стома-Денталь"

Около двух лет назад в нашу компанию пришел стоматолог (назовем его Петров), которому необходимо было скомплектовать клинику "под ключ". Врач он был замечательный, а вот опыта работы на современном оборудовании не было. В государственной клинике, где он работал, стояли чехословацкие установки времен Л.И. Брежнева.

Составили спецификацию, привели цифры, аргументы в пользу конкретных установок (чтобы нас не обвинили в рекламе, назовем их "XXX"). Через 3 дня стоматолог сказал: "Все хорошо, только вот установки я решил купить другие – "YYY". Их рекомендовал мой знакомый стоматолог Иванов, который работает в частной клинике. Задаем вопрос: "А что именно в них лучше?" Ответ: "Точно не знаю, но, раз он советует, буду брать их". Стали объяснять, что при ограничении средств, отсутствии возможности взять кредит, а главное, уровне ожидаемых доходов, "YYY" – не самый лучших выбор, так как рассчитан на иные цены (клинику собирались открывать в спальном районе). Петров остался при своем мнении. Контракт мы подписали, установки "YYY" поставили. Месяцев через 8 после этой истории к нам пришел уже стоматолог Иванов: "Я слышал от Петрова, что вы предлагали ему установки "XXX". Я вот свой кабинет открываю. Хочу приобрести."

– Так вы же "YYY" ему рекомендовали!

– Что вы, я на них работал, машины неплохие, но себе я "XXX" поставлю – обслуживать проще, а функционально все то же...

Вот такая история.

Иванов совершенно искренне ответил на вопрос, который ему задал Петров. Просто, чтобы решить проблему профессионально, необходимо совершенно точно формулировать цель и условия, а главное понимать, что есть частное мнение, а что – совет эксперта.

Учитывая аргументы о том, что все торгующие организации нахваливают свое, лишь бы продать, будем все-таки основываться на факте, что достойные компании, которым остаются благодарны за дельные советы многие клиенты через много лет, существуют.

При выборе оборудования **оценка стоматолога** может основываться на мнении, сформированном из личного опыта работы, которое, несомненно, ценно. Из чего оно складывается?

1. Знание 2–3 мест работы (2–3 видов оборудования).
2. Требования по удобству работы каждый день.
3. Дизайн (то есть личный вкус).

Что важно в оборудовании **для владельца клиники**?

1. Качество и надежность.
2. Технологичность (функции).
3. Гарантийное обслуживание.
4. Наличие запчастей.
5. Цена.

А вот как складывается мнение **торгующей организации (эксперта)**:

1. Знание 3–4 марок, которые продают сами.
2. Знание сильных и слабых сторон конкурентного оборудования.
3. Знание налаженности поставки запчастей.
4. Знание организационных преимуществ и недостатков других дилеров.
5. Знание фактической реализации гарантийных обязательств заводами.
6. Знание фактических сроков службы оборудования.

Конечно, аргумент, "кто же вам это все расскажет!" достаточно силен. Но, если вы не верите этому продавцу, то зачем же у него покупать? Кроме того, достойные компании, существующие на рынке не один год, объективно заинтересованы в успехе стоматолога – им хочется, чтобы клиент к ним вернулся.

Так или иначе, решение каждый принимает самостоятельно, очень часто под воздействием совсем не объективных факторов. Основные компромиссы, с которыми сталкивается стоматолог при выборе оборудования:

1. Как врач хочу вот это – но дорого.
2. Как врач хотел бы это – но можно и без этого.
3. Надоело ломать голову – надо быстрее что-нибудь покупать и работать.

Во всем вышеперечисленном не был затронут вопрос экономической целесообразности и возможности на начальном этапе приобретать оборудование с большим количеством включенных функций. Иногда этапное дооснащение может оказаться более оправданным (заработаем денег – купим). Но так бывает далеко всегда. Например, в панорамных рентгеновских аппаратах приобретение цефалостата в комплекте на 60% дешевле, чем его приобретение позже. Такая разница возникает из-за технических особенностей докомплектации. Но действительно ли вашей клинике нужен цефалостат? На мнение коллеги, что без него можно обойтись, не всегда можно полагаться, поскольку в его клинике нет имплантологических услуг, а в вашей есть.

Учитывая все это, отметим, что, собирая информацию о том или ином оборудовании (рентген, установки, стерилизаторы и т.п.), нужно совершенно точно представлять, что есть информация к размышлению, а что есть аргумент или объективный факт. Для этого нужно сформулировать для самого себя критерии отбора и определить их значимость конкретно на настоящий момент. Любое мнение, получаемое вами от любых источников, должно проходить сквозь призму этих вопросов, а главное, сквозь анализ самого источника – стоматолога-врача, инженера, обслуживающего оборудование, инвестора, руководителя, продавца и т.п.

Выбор всегда вещь сложная, но решением многих вопросов может стать выбор надежного поставщика. Стоматолог и не должен знать множества технических характеристик и подводных камней в эксплуатации оборудования. Найдите эксперта, и ваш выбор станет проще.

Надежное оборудование
от надежного партнера!

Стома-Дентaль

официальный дистрибьютор компании GENDEX – представляет

НОВЫЕ МОДЕЛИ

ORTHORALIX 8500

пленочный/цифровой
панорамный рентгеновский аппарат

- Впервые (!) использование 4 двигателей для перемещения источника излучения, что дает наименьшее искажение пропорций наложение теней
- Встроенная компьютеризированная панель (не требует компьютера)
- Базовая пленочная модель легко преобразуется в цифровой ортопантомограф
- Возможность подключения цефалостата
- Большой выбор программ
- Простота использования
- Эргономический дизайн

VISUALIX eHD

радиовизиограф нового поколения

- Новый эргономичный сенсор с высоким разрешением (26 линий на мм)
- Повышенная четкость изображения
- Более точная диагностика
- Снижение дозы облучения
- Новая эргономичная форма

Москва: (095) 729-11-52, 781-00-76, 781-00-36. Хабаровск: (4212) 32-51-31.
E-mail: info@dent.ru www.dent.ru, www.depoforese.ru, www.hagerwerken.ru

19-й Московский международный стоматологический форум

17–20 апреля 2006 г. в выставочном центре "Крокус Экспо" в Москве прошел 19-й Московский международный стоматологический форум, включающий выставку "Стоматологический Салон–2006" и научно-практическую конференцию "Актуальные проблемы стоматологии – 2006".

Программа форума была предельно насыщенной. Он стал, без сомнения, крупнейшим событием в стоматологической жизни России в I полугодии 2006 г.

На открытии "Стоматологического Салона–2006" выступает генеральный директор "Дентал-Экспо" А.В. Истратов

На стенде журнала "Стоматология для всех"

Региональный менеджер KODAK DENTAL SYSTEMS в России/СНГ и Иране Завен Мусаелян (слева) и директор по продажам и сервису KODAK DENTAL SYSTEMS Хейдн Найт (Haydn Knight) выступают на презентации на стенде KODAK DENTAL SYSTEMS

В турнире по мини-гольфу, проведенном в дни выставки на стенде компании KODAK DENTAL SYSTEMS, принял участие главный редактор журнала "Стоматология для всех" А.В. Конарев

На стенде компании "Сателлит Гроуп" (слева направо): А.В. Конарев, гл. редактор журнала "Стоматология для всех"; Н. Дорель, президент компании "Сателлит Гроуп"; Х. Киостила, президент компании "Планмека"; Т. Кески-мяки, гл. менеджер компании "Планмека" по экспорту в Россию и СНГ

5 лет сайту www.e-stomatology.ru

Поздравления президента СтАР В.К. Леонтьева руководителю сайта Ю.В. Кузовковой

Победитель конкурса на лучший анекдот на стоматологическую тематику, проведенного на страницах сайта, Т.К. Быкова (г. Екатеринбург) получает приз от спонсора конкурса, компании "Альфа Био.ру"

18 апреля 2006 г. в "Крокус Экспо" прошла торжественная церемония, посвященная 5-летию официального сайта СтАР www.e-stomatology.ru.

Сайт поздравил президент СтАР, академик РАМН В.К. Леонтьев. Директор компании "Аверон М" А.М. Старовойтов презентовал участникам церемонии ящик отличного шампанского, которое с удовольствием было выпито за здоровье присутствующих и дальнейшее развитие и процветание сайта.



Презентация выставки International Expodental

19 апреля 2006 г. в рамках "Стоматологического Салона 2006" состоялась презентация выставки "International Expodental", которая пройдет в Милане, Италия, 4–7 октября 2006 г.

Выставка будет проводиться в 34-й раз. Более 300 экспонентов из 30 стран мира представят оборудование и материалы для стоматологов и зубных техников в выставочном комплексе "Fiera Milano City".

Офис "Фиера Милано" в Москве: тел. (495) 255-3996, E-Mail: 1@fieramilano.ru

На встрече с представителями "International Expodental" (слева направо): Мелисса Дотто, руководитель офиса международного развития Ассоциации стоматологической индустрии Италии UNIDI; Стефано Бионди, президент International Expodental; Клаудиа Нарди, член Совета директоров UNIDI; Ирина Мерцалова, редактор журнала "Стоматология для всех/International Dental Review"

Новый инновационный центр СтАР

BOSCOCLINICA
СТОМАТОЛОГИЯ, АПТЕЧНЫЙ БУТИК

10 апреля 2006 г. состоялась презентация в связи с присвоением клинике "Boscoclinica" в Москве статуса инновационного центра СтАР. В клинике на Неглинной, 13 собрались представители стоматологической общественности, чтобы познакомиться с ее оснащением и формами работы.

Руководители "Boscoclinica", Москва В.В. Никитин и Серго Григорьян с дипломом СтАР

С.Ю. Иванов, В.В. Никитин, М.З. Миргазизов и А.И. Дойников обмениваются впечатлениями от оснащения клиники

Алла Баянова в "Клубе 32"

Москва,
площадь Арбатские Ворота,
Тел. 203-00-79,
203-24-91,
тел./факс 203-31-99
www.dental32.ru

В мае 2006 г. отметил свое 11-летие "Клуб 32" – уникальный стоматологический центр, объединивший на основе стремления к совершенствованию стоматологического здоровья и стоматологической культуры целый ряд людей, которых по праву можно назвать гордостью российской культуры в целом. Среди этих выдающихся композиторов, певцов, художников, писателей, ученых особое место занимает Алла Николаевна Баянова – по всеобщей любви к ее таланту, необычайному обаянию, невероятно яркому, сложному и насыщенному жизненному пути, начавшемуся в 1914 г. в Бессарабии, бывшей тогда частью Российской империи, и прошедшему через Берлин, Париж, Рим, Канны, Монте-Карло, Белград, Бейрут, Бухарест, Иерусалим и многочисленные другие города и страны.

На этом долгом пути были мгновения счастья и горечи, аплодисменты переполненных концертных залов и застенки концентрационного лагеря.. И всегда на этом пути главным в жизни Аллы Николаевны были любовь к России и русская песня, которой всю себя без остатка отдавала и отдает великая певица.

А.Н. Баянова в "Клубе 32" с президентом клуба Г.Л. Сорокоумовым

С "Клубом 32" Аллу Баянову связывает давняя дружба. Она всегда внимательно относилась к своему стоматологическому здоровью, понимая его важный вклад в качество жизни и осознавая его роль в профессиональном успехе певицы. Не случайно в одной из передач "Здоровье" Г.Л. Сорокоумовым был раскрыт "секрет" о том, что и сегодня все зубы у А.Н. Баяновой – свои!

Во время встреч в клубе Алла Николаевна с удовольствием погружается в атмосферу достижений современной стоматологии, вспоминая с болью о тяжелых днях (в румынском концлагере она провела больше года!), когда сохранение простейшей зубной щетки приносило радость и ощущение связи с нормальным человеческим бытом.

27 марта 2006 г. в фонде "Русское зарубежье" с большим успехом прошел бенефис народной артистки России А.Н. Баяновой. В исполнении Аллы Николаевны прозвучали так любимые слушателями романсы "Эй, друг гитара", "Я так любила вас", "Полушутя", песни "Руки" (И. Жак / В. Лебедев-Кумач), "Сероглазый король (А. Ахматова / А. Вертинский), "Non, je ne regrette rien" (Ш. Дюмон / М. Вокер) и многие другие.

Среди многочисленных букетов цветов, переданных в этот день А.Н. Баяновой, были цветы, врученные президентом стоматологического центра "Клуб 32", кандидатом медицинских наук Г.Л. Сорокоумовым и главным редактором журнала "Стоматология для всех" А.В. Конаревым в знак любви и восхищения от имени всех членов "Клуба 32" и читателей журнала "Стоматология для всех".

На концерте неувядаемой А.Н. Баяновой

Г.Л. Сорокоумов передает А.Н. Баяновой журнал "Стоматология для всех" с публикацией о юбилее "Клуба 32"

Привет читателям журнала "Стоматология для всех"!

Вклад зубных врачей в развитие хирургического обезболивания. Уильям Томас Грин Мортон*

П.Ю. Столяренко
Кафедра челюстно-лицевой хирургии и стоматологии Самарского государственного медицинского университета

Уильям Томас Грин Мортон

17 октября 1846 г., на следующий день после проведения первой в мировой истории операции под эфирным наркозом, в той же Массачусетской общей больнице в Бостоне доктор Джордж Хейуорд (George Hayward) произвел еще одну операцию: удаление липомы больших размеров на плече. Наркотизатором был опять У. Мортон. Успех был полный: больная не проявила никаких признаков боли, за исключением самых последних минут, когда она изредка стонала, но, проснувшись, сказала, что это было вследствие тяжелого сновидения.

Сомнений не оставалось: в хирургии оказалась разрешенной одна из главных проблем – нечувствительность при операциях. Надо было как можно шире оповестить хирургов и распространить это благодеяние. Именно так понимали дело Уоррен, Бигелоу, Хейуорд и другие врачи Массачусетской общей больницы. Когда же выяснилось, что Мортон решил взять официальный патент на свое открытие эфирного наркоза для его монопольной коммерческой эксплуатации, то для обеих сторон создалось весьма стеснительное положение.

Для 27-летнего дантиста необходимость обнародования своего открытия рисовалась как вопиющая несправедливость и отрицание его права на плоды стольких трудов, бессонных ночей и прямого риска. Положение Уоррена тоже было трудным. Согласиться на широкое систематическое применение засекреченного и патентованного наркотического средства, на которое заявлена монополия, он, конечно, не мог, особенно в официальной обстановке крупной городской больницы или университетских клиник. Но моральное чувство не могло уже позволить Уоррену отказываться от замечательного способа обезболивания при операциях. Отныне было бы неоправданной жестокостью оперировать своих больных без наркоза, если можно надежно избавить их от страданий. Более того, врачебная этика и моральный долг обязывали Уоррена не только не делать секрета, но, наоборот, как можно скорее и шире оповестить всех хирургов о чудодейственных свойствах нового открытия, чтобы устранить ненужные человеческие страдания при операциях.

Мортон, разумеется, был чрезвычайно озадачен тем оборотом, который принимало дело, но отказаться от поддержки апробации столь видного хирурга и крупного учреждения он все же не мог и согласился назвать состав своего средства и оказывать содействие для применения его в больницах и благотворительных лечебных учреждениях страны. 30 октября Мортон запросил у Уоррена список этих учреждений.

Но затруднительное положения Мортона усугублялась еще и тем, что патент на наркозы эфиром Мортон имел не один, а в компании с Джексоном. Дело в том, что химик Ч.Т. Джексон, узнав, что Мортон подал заявку на патент и какие доходы сулит это открытие, по совету юриста Р. Эдди решил получить компенсацию за когда-то оказанную помощь. Сперва он потребовал 500 долларов отступных, но затем заявил о своей претензии на 10% дохода с патента. Мортон протестовал, но, прислушавшись к мнению юристов, согласился. Бумаги были составлены, и 12 ноября 1846 г. он получил патент, зарегистрированный на наркотическое средство под названием "Letheon". 21 декабря он получил и английский патент на имя некоего Доре (Dore), который сразу же передал свои права Мортону.

В этом же месяце Мортон получил письмо от Оливера Венделла Холмса (Oliver Wendell Holmes, 1809–1894), поэта и автора многих очерков и новелл, профессора анатомии и физиологии Гарвардской медицинской школы, который предложил название для нового средства и состояния больного – "анестезия", что означает "нечувствительность".

Так появилось название для нового открытия. Официальный научный доклад о нем впервые сделал Генри Бигелоу 9 ноября 1846 г. на заседании Boston Society of Medical Improvement: "Нечувствительное во время хирургических операций, произведенная ингаляцией". Доклад был напечатан в редактируемом Уорреном медицинском журнале "Boston Medical and Surgical Journal" (18 November 1846, No 35, p. 309–317) [7]. Это было первым в мире печатным научным сообщением об удачном наркозе при большой хирургической операции [14].

Патент, выданный Джексону и Мортону, предусматривал выделение авторам 10% всех доходов от использования эфира в хирургических клиниках. Однако бурное возмущение общественности заставило Мортона и Джексона раскрыть природную сущность анестетика (изначально они назвали препарат "летеоном") и сделать свое изобретение доступным бесплатно.

После получения патента Мортон уже успел развить бурную деятельность по организации рекламной компании в пользу эфирного наркоза и даже создал целую сеть агентов, разъезжавших по всей стране, чтобы следить за соблюдением его патентных прав. Однако громадное большинство врачей предпочло широко пользоваться эфирными наркозами, не считаясь с патентом.

То же стали делать и многие частные врачи в Европе. Агенты Мортона были бессильны запрещать или взыскивать штрафы за такие нарушения патентного права.

* Окончание. Начало – см. "Стоматология для всех", № 1'06, с. 60–63

Тогда врачи, уплатившие за лицензию, начали протестовать и требовать возвращения их денег, ибо они не получали никаких привилегий. В довершение всего Мортон потерпел полную неудачу с организованным им промышленным производством стеклянных ингаляторов. Их никто не покупал, ибо оказалось, что губка или полотенце обеспечивают дачу наркоза еще лучше, чем ингаляторы. Вместо ожидаемой прибыли Мортон нажил порядочные долги.

Нельзя не отметить трогательной заботы и участия, которое проявили врачи Массачусетской больницы ко всем злоключениям Мортона. Они подарили ему серебряный кошелек с тысячей долларов и составили и подписали вместе с группой руководящих медицинских деятелей Бостона петицию, адресованную конгрессу США, о достойном премировании Мортона за сделанное им замечательное открытие.

Орден Св. Владимира – знак признания великого открытия У. Мортона русским царем Николаем I

Но прошение Мортона, только поступив в Вашингтон, немедленно было опротестовано его старыми знакомыми – Хорасом Уэллсом из Хартфорда и химиком Чарльзом Джексоном из Бостона. Оба решительно оспаривали честь на открытие Мортона. Так началась многолетняя тяжба, занявшая весь остаток жизни у каждого из трех претендентов и не принесшая никому из них ничего, кроме мук и разорения [3, 4, 10, 13].

Немедленно после того, как он добился включения своего имени в патент на "Летеон", Джексон послал в Париж письмо на имя одного из членов Парижской академии наук. В целях подтверждения своих претензий на авторство он не останавливается ни перед какими инсинуациями в адрес своего прежнего приятеля Мортона.

"Меня часто спрашивали, – писал он, – как мог я доверить проверочные опыты столь невежественному и совершенно необразованному человеку, как доктор Мортон. Я не знал подлого характера этого человека, когда он домогался чести зачислиться в качестве студента-медика в мое бюро. Я вскоре нашел, что он слишком невежественен, чтобы выучиться в достаточной мере и стать хирургом-дантистом... Но, хотя он был невеждой во всех научных делах, я считал, что он сможет выполнить ту весьма простую операцию, которую я намеревался доверить ему, а именно дачу эфира некоторым из больных, чьи зубы он собирался удалять".

Но Парижская академия наук присудила крупную денежную премию поровну Мортону и Джексону как совместным авторам. Мортон предпочел отказаться от своей половины премии. Тогда из Парижа ему прислали золотую медаль стоимостью в половину премии.

Вся эта неистовая кампания не только повергла Мортона в тяжелое нервное возбуждение, но и привела его к полному разорению. Репутация его в родном городе так пострадала, что зубоврачебная практика совершенно упала. Наконец, даже собственные ассистенты Мортона вынуждены были покинуть его и увели с собой большую часть клиентуры.

В конце 1849 г. друзья Мортона сделали денежную подписку и собрали некоторую сумму для поездки его в Вашингтон, чтобы защищать свои права перед конгрессом США. Три раза дело о присуждении премии в 100 тысяч долларов изобретателю наркоза представлялось на сессии конгресса, и каждый раз откладывалось.

Шансы Мортона на выигрыш были, казалось, очень большими.

Но в качестве полной неожиданности для всех трех сторон, т.е. для Мортона, Джексона и представителей наследников Уэллса, с далекого юга, из штата Джорджия пришли сведения о том, что еще задолго до Мортона и до опытов Уэллса доктор Кроуфорд В. Лонг (Crawford W. Long, 1815–1878) из Джефферсона произвел несколько вполне успешных эфирных наркозов при операциях. Самая первая его операция под эфирным наркозом состоялась 30 марта 1842 г., когда он удалил опухоль в затылочной области Джеймсу Вэнейблу.

В 1854 г. сенатор Доусон получил официальное извещение по поводу эфирных наркозов, проведенных Лонгом в 1842 г., и сообщил о них Джексону, советуя съездить на юг и проверить все данные на месте.

Встреча Джексона и Лонга состоялась 8 марта 1854 г.

Документация Лонга была настолько солидной и приоритет так неоспорим, что Джексону пришлось считаться с этим. И если даже через много лет он все еще пытается присвоить себе честь идейного изобретателя-основоположника, то на выигрыш этого дела в Сенате и на получение громадной денежной премии отпадали всякие надежды. Он написал об этом сенатору Доусону в Вашингтон, снимая свои претензии в пользу Лонга.

Много позже Джексон опубликовал в Бостонском медицинском и хирургическом журнале (Boston medical and surgical journal, April, 1861, II) статью под заглавием "Первое практическое применение эфира в хирургических операциях". В ней он подробно описал свою встречу с Лонгом и привел перечень его первых операций под наркозом.

Документы, представленные Лонгом, и признание их подлинности и неоспоримости Джексоном 15 апреля 1854 г. как громом поразили Мортона, который был в полной уверенности своего успеха. После восьми лет ожесточенной полемики и яростной борьбы противники молча разошлись и с тяжелой досадой вынуждены были отказаться от дальнейших попыток выиграть дело в Сенате и

Памятник эфиру в Бостоне

овладеть 100 тысячами долларов премии.

Лонг также не стал вторично обращаться в Конгресс США. Билль о присуждении премии за изобретение наркоза так и не дошел до заключительного чтения.

Как сложилась дальнейшая судьба Мортона? Поглощенный мыслью и стремлением отстоять свое мировое открытие и тем самым выбиться из нищеты, Мортон совершенно забросил зубоврачебную деятельность. Зиму он проводил в Вашингтоне, все еще надеясь добиться благоприятного решения конгресса, а на лето уезжал на свою маленькую ферму близ Бостона, занимаясь сельским хозяйством. Он испытывал жестокую нужду, которую изредка облегчала помощь друзей и сборы, проводимые различными общественными организациями. Нужда была временами такая, что Мортону приходилось закладывать в ломбард наиболее дорогие для него вещи: личные зубоврачебные инструменты, даже золотую парижскую медаль и орден св. Владимира, присланный ему русским царем Николаем I. Когда же кредиторы узнали о том, что Мортон не получит премию Конгресса, все имущество его было описано и продано с молотка.

Положение Мортона не улучшилось и после гражданской войны 1861–1865 гг., во время которой Мортон неоднократно давал эфирные наркозы раненым. Несмотря на всю очевидность благодетельной роли эфирных наркозов при операциях, военное министерство осталось совершенно безучастным к судьбе самого Мортона.

В июле 1868 г., в то самое время, когда происходила общественная подписка в пользу Мортона, в Нью-Йорке, в одном из ежемесячных журналов появилась новая статья, автор которой пытался доказывать, что истинным изобретателем наркоза является не Мортон, а Джексон. Статья эта сильно взволновала Мортона. Он поехал в Нью-Йорк, где в то время была необычайная жара. От этой духоты или от чрезмерных переживаний Мортон заболел и телеграммой вызвал жену. Под влиянием лечения он стал довольно быстро поправляться, но при переезде в гостиницу в Центральном парке Нью-Йорка ему стало плохо.

"Только что мы должны были выехать из парка, – писала его жена, – не говоря ни слова, он выпрыгнул из экипажа и несколько мгновений стоял на земле в большой растерянности. Увидев, что собирается толпа прохожих, я вынула из его кармана часы, кошелек, а также два его ордена и золотую медаль. Вскоре он потерял сознание, и я была вынуждена позвать на помощь полисмена и проходивших аптекаря, которые помогли мне. Мы положили моего мужа на траву, но он был уже в безнадежном состоянии" [2].

В течение часа Элизабет Мортон искала подходящий транспорт и, наконец, перевезла мужа в больницу св. Луки. Он был уже без признаков жизни.

"С первого же взгляда, – писала она, – старший хирург узнал его и спросил меня: "Это доктор Мортон?". Я просто ответила: "Да". После минутного молчания он повернулся к группе интернов и сказал им: "Молодые люди, вы видите лежащим перед вами человека, который дал роду людскому для освобождения от страданий больше того, чем кто-либо из когда-либо живущих на земле. Да, и вот все, что он когда-либо получил за это" [2, 4, 10].

Похоронен Мортон в Бостоне, на кладбище "Mount Auburn Cemetery", на том же самом кладбище, где покоится и Чарльз Джексон. На его похоронах присутствовало много известных бостонских врачей. На могиле Генри Бигелоу помещал следующую надпись: "Вильям Т.Г. Мортон, изобретатель и создатель анестезирующих ингаляций, кем боль в хирургии была предупреждена и уничтожена, до которого во все времена хирургия была ужасом, после которого наука получила управление над болью".

В 1868 г. в городском парке Бостона установлен памятник эфиру. Надпись на памятнике: "В ознаменование открытия нечувствительности к боли, вызываемой ингаляцией эфира, впервые показанной в Массачусетской общей больнице в Бостоне 16 октября 1846 г."

Здание Массачусетской общей больницы, бережно сохраненное до настоящего времени, называется местными жителями "Эфирным домом".

Литература

1. Беляевский А.Д., Монченко Г.Д. Очерки по истории анестезиологии (фрагмент монографии)// Вестн. интенсивной терапии. – 1999. – № 2. – С. 82–83.
2. История мировой анестезиологии // Интерактивная энциклопедия; Автор проекта Г.В. Филиппович. – Том I. – Петрозаводск: ООО "ИнтелТек", 2004. <http://www.critical.ru>
3. Столяренко П.Ю. История обезболивания в стоматологии (от древности до современности: Монография. – Самара: НВФ ООО "Сенсоры. Модули. Системы"; СамГМУ, 2001. – 172 с.
4. Юдин С.С. Избранные произведения. Вопросы обезболивания в хирургии. – М.: Медгиз, 1960. – 322 с.
5. Atkinson R.S., Boulton T.B., eds. The History of Anesthesia. Parthenon Pub. Group, New Jersey, 1989.
6. Bennett C.R. The role of the dentist in anesthesiology // Clin. Anesth. – 1974. – № 3. – Vol. 10. – P. 293–302.
7. Bigelow H.J. Insensibility during surgical operations produced by inhalation // Boston Med. Surg. J. – 1846. – № 35. – P. 309–317.
8. Carranza F.A. The discovery of anesthesia. The Tragic History of Wells and Morton <http: // www.dent.ucla.edu/pic/index.html>
9. Epstein H.D. John Riggs and his disease // Bull. Hist. Dent. – 1969 Jun. – Vol. 17 (1). – P. 1-6.
10. Hoffmann-Axthelm W. Hystory of Dentistry. – Chicago: Quintessence Publishing Co, 1981. – 343 p.
11. Jacobsohn P.H. Dentistry's answer to "the humiliating spectacle." Dr. Wells and his Discovery // J.A.D.A. – 1994. – Vol. 125. – P. 1576.
12. Mandel I.D. Clinical research – The silent partner in dental practice // Quintessence Internat. – 1993. – Vol. 24. – P. 453.
13. Snell E.L. Dr. Morton`s Discovery of Anesthesia. The Century: A Popular Quarterly 48 (4): 584-592, August 1894.
14. Wright A.J. History of anesthesia: Bigelow`s Account of Morton`s 1846 Anesthesias <http://www.anes.uab.edu/>

СТОМАТОЛОГИЯ ДЛЯ ВСЕХ

Разнообразная специальная и общая информация для всех работающих в области стоматологии
Информация для широкого круга читателей, связанная со стоматологией

Журнал распространяется по комплексной системе, в которую входят: целевая рассылка, подписка через ЦРПА «Роспечать», прямая подписка и продажа через редакцию, розничная продажа через сеть организаций, распространяющих книжно-журнальную продукцию, специальная продажа на выставках по стоматологической и медицинской тематике, в клиниках и учреждениях здравоохранения, организациях, реализующих стоматологические товары и предоставляющих стоматологические услуги, а также в торговых центрах, супермаркетах и других структурах торговли.

Как подписаться на журнал «Стоматология для всех»

Подписку на журнал можно оформить в любом отделении связи или непосредственно через редакцию.
Индексы журнала в каталоге агентства «Роспечать» — 47477 и 80711.
Подписку на журнал через редакцию можно сделать, начиная с любого номера.
Для оформления подписки через редакцию необходимо перечислить деньги за подписку на расчетный счет редакции, сделать почтовый перевод или заплатить наличными деньгами соответствующую сумму.
Вы будете получать журнал, **начиная с очередного номера**, выходящего после даты подписки.
Документами, подтверждающими произведенную подписку через редакцию, служат копия платежного поручения, квитанция о почтовом переводе или квитанция об оплате наличными с печатью редакции.
Журнал будет доставляться Вам по почте или курьерской службой.

Внимание! Перечисляя деньги за подписку на расчетный счет редакции или делая почтовый перевод, обязательно **укажите** в платежном поручении в графе «Назначение платежа» или на бланке почтового перевода **адрес, по которому должен быть доставлен журнал.**
На бланке почтового перевода в графе «Кому» делайте пометку:
Редакция журнала «Стоматология для всех».

Периодичность выхода журнала 1 раз в 3 месяца.

Цена журнала при продаже в розницу — договорная. Тираж 10 000 экз.

Адрес редакции:

121099, Россия, г. Москва, ул. Новый Арбат, д. 34, редакция журнала «Стоматология для всех».

Телефон/факс: (495) 205-74-24, 609-24-40; **E-mail:** sdvint@mail.ru; **Интернет:** www.sdv.ru

Главный редактор: Конарев Александр Васильевич.

Банковские реквизиты:

ООО «Редакция журнала «Стоматология для всех», ИНН 7704167552, расчетный счет 40702810438260101570

в Киевском ОСБ 5278 Сбербанка России, г. Москва, БИК 044525225, корреспондентский счет 30101810400000000225.

© «СТОМАТОЛОГИЯ ДЛЯ ВСЕХ/International Dental Review», 2006