ISSN 1999-172X (Print)
ISSN 2408-9753 (Online)

СТОМАТОЛОГИЯ ДЛЯ ВСЕХ

International Dental Review

№ 2 – 2019

Изучение звеньев патогенеза и выявление прогностических критериев при слюннокаменной болезни

Обоснование депульпирования зубов, подлежащих ортопедическому лечению металлокерамическими конструкциями

Стабилометрия как метод оценки влияния ортодонтического лечения на постуральный статус у пациентов с дистальной окклюзией

Организационно-правовые аспекты неблагоприятных исходов при оказании стоматологической помощи

Определение чувствительности Enterococcus faecalis к препаратам для медикаментозной обработки корневых каналов при лечении хронического апикального периодонтита

Многоуровневая композиция биоапатита эмали зубов человека

Применение техники введения дентального имплантата

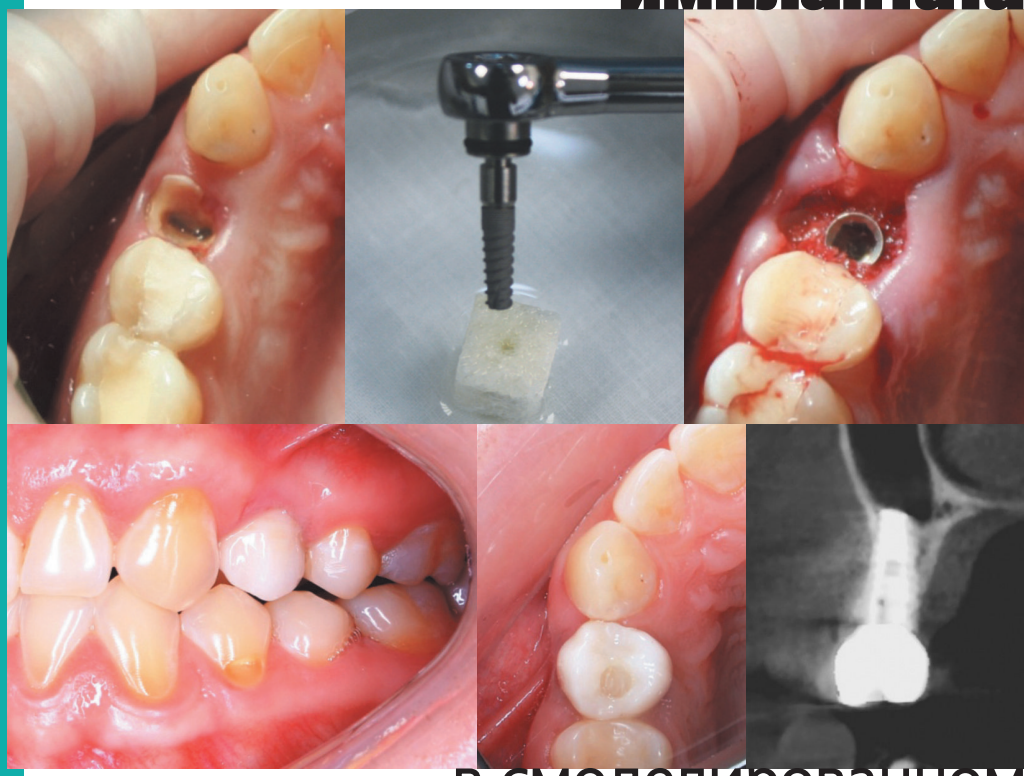

в смоделированном коллагеновом субтотально-деминерализованном кубе при одномоментной дентальной имплантации

sdvint.com

Как помочь пациенту со съёмным протезом улучшить качество его жизни?

Факторы, снижающие качество жизни:

- Снижение фиксации протеза и его жевательной поверхности вследствие постепенной резорбции костной ткани[1,2,3];
- До 86% пациентов жалуются на попадание частичек пищи под зубные протезы[4];
- До 67% пациентов страдают протезным стоматитом[5].

Таблетки Корега уничтожают 99,9% микроорганизмов[6,7] и предотвращают развитие протезного стоматита[7], благодаря 4 активным ингредиентам**.

Крем Корега содержит карбоксиметилцеллюлозу и Двойную соль GANTREZ, благодаря чему:

- предотвращает попадание частичек пищи под протез[8];
- улучшает фиксацию и стабилизацию хорошо припасованных протезов до 12 часов[1,3,4,*].

1. Shay K, Zarb GA, Bolender CL, Carlsson GE, editors. 11th St Louis: CV Mosby; 1997. p. 400-11. 2. Huumonen S et al. J Oral Rehabil 2012; 39(5): 384-90. 3. Felton D et al. J Prosthodont 2011; 20: S1-S12. 4. Data on file, GSK. Canadian Quality of Life Study, 2005. 5. Peterson P & Yamamoto T. Community Dent Oral Epidemiol 2005; 33: 81-91. 6. Micro in vitro Study, MD#040-10. Ignar and Ona (2011). 7. MD#012-2395. Ignar. 2012. 8. Munoz C et al. J Prosthodont 2012; 21: 123-9.

* по сравнению с использованием без адгезива. + по сравнению с использованием без адгезива, после одного часа.

АО «ГлаксоСмитКляйн Хелскер» РФ, 123112, г. Москва, Пресненская наб., д. 10. Тел +7 (495) 777-98-50. Товарный знак принадлежит или используется Группой компаний «ГлаксоСмитКляйн»

CHRUS/CHPLD/0079/18

ИНФОРМАЦИЯ ДЛЯ СПЕЦИАЛИСТОВ СИСТЕМЫ ЗДРАВООХРАНЕНИЯ

ISSN 1999-172X (Print)
ISSN 2408-9753 (Online)

СТОМАТОЛОГИЯ ДЛЯ ВСЕХ

Stomatology for All / International Dental Review

№ 2 (87) – 2019

Editorial Council
Borovskii E.V., DMS, professor (Moscow)
Dunaev M.V., DMS, professor (Moscow)
Grudyanov A.I. , DMS, professor (Moscow)
Ibragimov T.I., DMS, professor (Moscow)
Kozlov V.I. (Moscow)
Kulakov A.A., academician of RAS, DMS, professor (Moscow)
Kuz'mina E.M., DMS, professor (Moscow)
Leont'ev V.K., academician of RAS, DMS, professor (Moscow)
Makeeva I.M., DMS, professor (Moscow)
Pakhomov G.N., DMS, professor (Geneva)
Rabinovich I.M., DMS, professor (Moscow)
Sakharova E.B., CMS (Moscow)
Sorokoumov G.L., DMS, professor (Moscow)
Vagner V.D., DMS, professor (Moscow)
Yanushevich O.O., corr.-member of RAS, DMS, professor (Moscow)
Yushchuk N.D., academician of RAS, DMS, professor (Moscow)

Editorial Board
Bulgakova A.I., DMS, professor (Ufa)
Gurevich K.G., DMS, professor (Moscow)
Ivanov S.Yu., corr.-member of RAS, DMS, professor (Moscow)
Kisel'nikova L.P., DMS, professor (Moscow)
Konarev A.V. (Editor-in-chief, Moscow)
Kozlov V.A., corr.- member of RAS, DMS, professor (Saint-Petersburg)
Krechina E.K., DMS, professor (Moscow)
Lebedenko I.Yu., DMS, professor (Moscow)
Maksimovskaya L.N., DMS, professor (Deputy Chief Editor, Moscow)
Mamedov A.A., DMS, professor (Moscow)
Mitronin A.V., DMS, professor (Moscow)
Rabinovich S.A., DMS, professor (Moscow)
Sadovskiy V.V., CMS (Moscow)
Saleev R.A., DMS, professor (Kazan)
Sokhov S.T., DMS, professor (Moscow)
Tsimbalistov A.V., DMS, professor (Belgorod)
Vasiliev Yu.L., CMS (Moscow)
Jean-Pierre Bernard, DMD, professor (Geneva, Switzerland)
Stanley Malamed, DDS, professor (Los-Angeles, California, USA)
Orlando Monteiro da Silva, DDS (Porto, Portugal)

POSSIBILITY OF DENTISTRY TODAY

Conservative dentistry

The study of pathogenesis components and identification of prognostic criteria for sialolithiasis. Yaremenko A.I., Razumova A.Y., Kutukova S.I. 4

Prosthetic dentistry

A rationale for devitalization of teeth prior to their orthopedic treatment with porcelain-fused-to-metal restorations. Redinova T.L., Subbotina A.V., Redinov I.S., Korlyakov D.V., Vetoshkina N.V. 8

Methods of functional diagnostics in stomatology

Application of electromyography in diagnostic of patients with chronical periodontitis in case of different type of partial secondary adentia. Maximovskaya L.N., Kulikov G.V. 12

Stabilometry as a method for assessing the effect of the orthodontic treatment on body posture in patients with distal occlusion. Markov N.M., Ivanov V.V., Krechina E.K., Pogabalo I.V. 16

Economics and organization in dentistry

Organizational and legal aspects of adverse outcomes in the provision of dental care. Butenko O.G., Topolnitsky O.Z., Romodanovsky P.O. 22

Endodontics

The sensitivity of Enterococcus faecalis to medications used for root canal therapy in chronic apical periodontitis. Dezhurko-Korol V.A., Makeeva I.M., Semenov A.M., Byakova S.F., Novozhilova N.E. 26

Periodontics

Improvement of the diagnostics efficiency of occlusal disorders in patients with chronical periodontitis in case of different type of partial secondary adentia using method of computer occlusiography. Kulikov G.V. 30

A rationale for the application of photodynamic therapy in experimental in vitro investigation with strains of periodontal pathogenic bacteria and candida. Samusenkov V.O., Tsarev V.N., Ippolitov E.V., Podporin M.S., Ilyasova S.T. 34

Maxillofacial surgery

Structural and functional changes in the nasal and upper lip zone of adult patients with cleft lip and palate and their quality of life after the treatment in an early age. Part 1. Kovalenko K.Yu., Semyonov M.G. 42

Morphological aspects of dentistry

Multilevel composition of the enamel apatite of human teeth (in the context of biomineralogy). Katkova V.I., Golubev E.A. 48

Dental implantology

The application of the dental implant placement technique with simulated collagen subtotal demineralized cube in Single-step dental implantation of placing. Stomatov D.V., Efimov Yu.V., Stomatov A.V., Nesterov A.V., Popoudin A.A., Bodachevsky D.V., Kurjaev I.I. 54

EVENTS

President FDI K. Kell visit to Moscow 60

Scientific-practical conference "Dentistry and Medicine of Pain" in Moscow 62

СТОМАТОЛОГИЯ ДЛЯ ВСЕХ
International Dental Review

СОДЕРЖАНИЕ

Редакционный совет
Боровский Е.В., д.м.н., профессор (Москва)
Вагнер В.Д., д.м.н., профессор (Москва)
Грудянов А.И., д.м.н., профессор (Москва)
Дунаев М.В., д.м.н., профессор (Москва)
Ибрагимов Т.И., д.м.н., профессор (Москва)
Козлов В.И. (Москва)
Кузьмина Э.М., д.м.н., профессор (Москва)
Кулаков А.А., академик РАН, д.м.н., профессор (Москва)
Леонтьев В.К., академик РАН, д.м.н., профессор (Москва)
Макеева И.М., д.м.н., профессор (Москва)
Пахомов Г.Н., д.м.н., профессор (Женева)
Рабинович И.М., д.м.н., профессор (Москва)
Сахарова Э.Б., к.м.н. (Москва)
Сорокоумов Г.Л., д.м.н., профессор (Москва)
Ющук Н.Д., академик РАН, д.м.н., профессор (Москва)
Янушевич О.О., чл.-корр. РАН, д.м.н., профессор (Москва)

Редакционная коллегия
Булгакова А.И., д.м.н., профессор (Уфа)
Васильев Ю.Л., к.м.н. (Москва)
Гуревич К.Г., д.м.н., профессор (Москва)
Иванов С.Ю., чл.-корр. РАН, д.м.н., профессор (Москва)
Кисельникова Л.П., д.м.н., профессор (Москва)
Козлов В.А., чл.-корр. РАН, д.м.н., профессор (Санкт-Петербург)
Конарев А.В. (гл. редактор, Москва)
Кречина Е.К., д.м.н., профессор (Москва)
Лебеденко И.Ю., д.м.н., профессор (Москва)
Максимовская Л.Н., д.м.н., профессор (зам. гл. редактора, Москва)
Мамедов А.А., д.м.н., профессор (Москва)
Митронин А.В., д.м.н., профессор (Москва)
Рабинович С.А., д.м.н., профессор (Москва)
Садовский В.В., к.м.н. (Москва)
Салеев Р.А., д.м.н., профессор (Казань)
Сохов С.Т., д.м.н., профессор (Москва)
Цимбалистов А.В., д.м.н., профессор (Белгород)
Жан-Пьер Бернар, DMD, профессор (Женева, Швейцария)
Стэнли Маламед, DDS, профессор (Лос-Анжелес, Калифорния, США)
Орландо Монтейро да Силва, DDS (Порту, Португалия)

СОБЫТИЯ В СТОМАТОЛОГИЧЕСКОМ МИРЕ

Терапевтическая стоматология
Изучение звеньев патогенеза и выявление прогностических критериев при слюннокаменной болезни. Яременко А.И., Разумова А.Я., Кутукова С.И. 4

Ортопедическая стоматология
Обоснование депульпирования зубов, подлежащих ортопедическому лечению металлокерамическими конструкциями. Рединова Т.Л., Субботина А.В., Рединов И.С., Корляков Д.В., Ветошкина Н.В. 8

Методы функциональной диагностики в стоматологии
Применение электромиографии при обследовании пациентов, страдающих хроническим генерализованным пародонтитом, при различной степени выраженности частичной вторичной адентии. Максимовская Л.Н., Куликов Г.В. 12
Стабилометрия как метод оценки влияния ортодонтического лечения на постуральный статус у пациентов с дистальной окклюзией. Марков Н.М., Иванов В.В., Кречина Е.К., Погабало И.В. 16

Экономика и организация в стоматологии
Организационно-правовые аспекты неблагоприятных исходов при оказании стоматологической помощи. Бутенко О.Г., Топольницкий О.З., Ромодановский П.О. 22

Эндодонтия
Определение чувствительности Enterococcus faecalis к препаратам для медикаментозной обработки корневых каналов при лечении хронического апикального периодонтита. Дежурко-Король В.А., Макеева И.М., Семёнов А.М., Бякова С.Ф., Новожилова Н.Е. 26

Пародонтология
Повышение эффективности диагностики нарушений окклюзии у пациентов, страдающих хроническим генерализованным пародонтитом, при различной степени выраженности частичной вторичной адентии с применением метода компьютерной окклюзиографии. Куликов Г.В. 30
Обоснование применения фотодинамической терапии в экспериментальных исследованиях in vitro со штаммами пародонтопатогенных бактерий и грибов Candida. Самусенков В.О., Царев В.Н., Ипполитов Е.В., Подпорин М.С., Ильясова С.Т. 34

ISSN 1999-172X (Print)
ISSN 2408-9753 (Online)

№ 2(87) - 2019

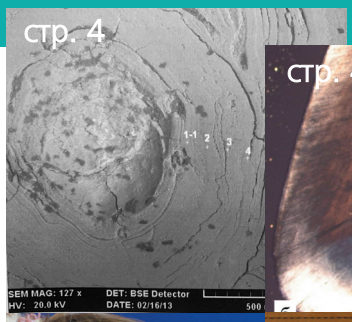

Челюстно-лицевая хирургия

Морфофункциональные нарушения в области носа, верхней губы и качество жизни взрослых пациентов с врожденной расщелиной верхней губы и неба после завершения их лечения в детском возрасте. Часть 1.
42 Коваленко К.Ю., Семёнов М.Г.

Морфологические аспекты стоматологии

Многоуровневая композиция биоапатита эмали зубов человека (с точки зрения биоминералогии).
48 Каткова В.И., Голубев Е.А.

Дентальная имплантология

Применение техники введения дентального имплантата в смоделированном коллагеновом субтотально-деминерализованном кубе при одномоментной дентальной имплантации. Стоматов Д.В., Ефимов Ю.В., Стоматов А.В., Нестеров А.В., Попоудин А.А.,
54 Бодачевский Д.В., Куряев И.И.

СОБЫТИЯ В СТОМАТОЛОГИЧЕСКОМ МИРЕ

60 **Визит в Москву президента FDI K. Келл**
62 **Научно-практическая конференция "Стоматология & Медицина боли 2019" в Москве**

Журнал "Стоматология для всех" включен ВАК Минобрнауки РФ в "Перечень ведущих рецензируемых научных журналов и изданий, в которых должны быть опубликованы основные научные результаты диссертаций на соискание ученой степени доктора и кандидата наук".
С полной версией статей журнала "Стоматология для всех" можно ознакомиться в Научной электронной библиотеке на сайте www.elibrary.ru, а также на сайте журнала www.sdvint.com.
Публикации в журнале "Стоматология для всех" включены в национальную информационно-аналитическую систему РИНЦ (Российский индекс научного цитирования).
Журнал "Стоматология для всех" имеет статус печатного органа, аккредитованного при Стоматологической ассоциации России (СтАР)

Редакция журнала «Стоматология для всех/International Dental Review»

Адрес: 121099, Россия, г. Москва, ул. Новый Арбат, д. 34
Для переписки: 127473, Россия, Москва, а/я 109,
Редакция журнала "Стоматология для всех"
Тел.: +7 (495) 609-24-40, +7 (925) 316-31-63
E-mail: sdvint@mail.ru

Редакция не несет ответственности за содержание рекламных объявлений.
Мнение авторов публикаций может не совпадать с мнением редакции, редакционной коллегии и редакционного совета.
Перепечатка — только с согласия редакции.
Учредитель: ООО "Редакция журнала "Стоматология для всех"
Свидетельство о регистрации № 016367 от 15 июля 1997 г.

Официальный сайт журнала "Стоматология для всех" в **Интернете**: www.sdvint.com

© «СТОМАТОЛОГИЯ ДЛЯ ВСЕХ/International Dental Review», 2019
© Издательство «Либри Плюс», 2019

Терапевтическая стоматология

Поступила 16.01.2019

Изучение звеньев патогенеза и выявление прогностических критериев при слюннокаменной болезни

https://doi.org/10.35556/idr-2019-2(87)4-7.

Яременко А.И., д.м.н., профессор, зав. кафедрой стоматологии хирургической и челюстно-лицевой хирургии ПСПбГМУ им. акад. И.П. Павлова
Разумова А.Я., к.м.н., ассистент кафедры стоматологии хирургической и челюстно-лицевой хирургии ПСПбГМУ им. акад. И.П. Павлова
Кутукова С.И., к.м.н., доцент кафедры стоматологии хирургической и челюстно-лицевой хирургии ПСПбГМУ им. акад. И.П. Павлова

Для переписки:
E-mail: alserova@yandex.ru

Резюме

В статье приведены результаты исследования слюнных камней, сыворотки крови и ротовой жидкости пациентов с диагнозом «слюннокаменная болезнь». Показано, что основным фактором, определяющим уровень кальция в ядре слюнного камня, является уровень кальция в слюне пациента. Определены основные компоненты вещественного состава конкрементов. Выявлено, что слюнные камни представляют собой моно- и полиядерные концентрически-зональные пористые образования с ритмичным чередованием органического и минерального вещества. Сделан вывод о наличии первичного фактора, который запускает механизм образования камней, а также о наличии различных экзогенных и эндогенных факторов действующих на них. Выявлены дополнительные звенья патогенеза слюннокаменной болезни, которые дают возможность развития методик прогнозирования этой патологии.

Ключевые слова: ротовая жидкость, плазма, конкремент, слюннокаменная болезнь.

Для цитирования: Яременко А.И., Разумова А.Я., Кутукова С.И. Изучение звеньев патогенеза и выявление прогностических критериев при слюннокаменной болезни. *Стоматология для всех.* — 2019. — 2 (87). — С. 4—7. DOI: 10.35556/idr-2019-2(87)4-7.

The study of pathogenesis components and identification of prognostic criteria for sialolithiasis

Yaremenko A.I., Razumova A.Y., Kutukova S.I.
First Pavlov State Medical University of St. Petersburg, Russia, St. Petersburg

Summary

The article presents the results of the study of sialoliths, oral liquid and blood serum of patients with the sialolithiasis diagnosis.

It is shown that the main factor determining the level of Ca in sialolith is the level of Ca concentration in the saliva. The main elements of sialoliths were estimated. Revealed that sialoliths are mononuclear and polynuclear concentric-zoned cellular substances with rhythmic alternation of organic and mineral elements.

It is concluded that there is the primary factor that triggers the formation of sialoliths and also that there are some endogenic and exogenic factors which affect on them.

Additional stages of sialolithiasis pathogenesis were revealed. This allows the development of methods of prognosing such a disease like sialolithiasis.

Keywords: sialolith, saliva, blood plasma, sialolithiasis.

For citation: Yaremenko A.I., Razumova A.Y., Kutukova S.I. The study of pathogenesis components and identification of prognostic criteria for sialolithiasis. *Stomatology for All / Int. Dental Review.* 2019; No. 2(87): 4—7. DOI: 10.35556/idr-2019-2(87)4-7.

Наличие конкремента в протоковой системе слюнных желез является неотъемлемым условием при постановке диагноза «слюннокаменная болезнь». Его образование и обтурация протока приводят впоследствии к появлению всех клинических симптомов данной патологии, а так же к развитию изменений в структуре самой слюнной железы. Проведено большое количество клинических исследований и на их основе сформулированы различные теории патогенеза слюннокаменной болезни от традиционной теории Подвысоцкого В.В. о наличии четырех факторов, влияющих на образование слюнного камня, до теории о формировании микроконкрементов в междольковом пространстве ацинусов самой слюнной железы при ее нормальном функционировании [2, 4] . Однако в связи с невозможностью построения в экспериментальных условиях модели образования конкремента патогенез слюннокаменной болезни является не до конца изученным процессом. Также при формировании конкремента большое значение имеет кислотность слюны, наличие экзогенных и эндогенных факторов, таких как наличие соматических заболеваний или приема лекарственных препаратов [3, 5]. У данной патологии нет определенных возрастных ограничений

и половых различий.

Целью настоящего **исследования** было определение звеньев патогенеза формирования конкрементов в развитии слюннокаменной болезни, а также выявление возможных прогностических критериев.

Материалы и методы. Были изучены слюнные камни и биологические жидкости (ротовая жидкость и сыворотка крови) 30 пациентов, находящихся на лечении в клинике челюстно-лицевой хирургии НИИ стоматологии и челюстно-лицевой хирургии ПСПБГМУ им. акад. И.П. Павлова с диагнозом «слюннокаменная болезнь».

Первичная диагностика состояла из стандартных клинических и биохимических анализов крови, проводившихся в клинической лаборатории ПСПбГМУ им. акад. И.П. Павлова. Исследование проведено на многопрофильном анализаторе фирмы Cell Dyn 8800. Для сравнительного анализа взаимосвязей были введены дополнительные методики исследования конкрементов при помощи рентгеноструктурного, электронно-микроскопического, микрозондового анализа, а ротовой жидкости и сыворотки крови – при помощи атомно-абсорбционного и лазерно-спектроскопического методов. Для рентгеноструктурного анализа изготавливались порошковые препараты, пробы которых снимались на рентгеновском дифрактометре с торговым названием ДРОН-6 с рентгеновскои? трубкой с кобальтовым анодом и вторичным графитовым монохроматором, длина волны которого λ=1.79021 А, при силе тока I=25 мА и напряжении U=35 кВ.

Микрозондовое и электронно-микроскопическое исследования образцов конкрементов производились на электронно-зондовом микроанализаторе Cam-Scan MV-2300 с полупроводниковым детектором “Pentefet». Перед этим из предоставляемых образцов изготавливались препараты камней на стекле и производилось их напыление золотом.

Для оценки минерального состава биологических жидкостей проводился забор цельной крови медицинским персоналом в утренние часы, натощак, из вены при помощи вакуумных систем в одноразовые пластмассовые пробирки без наполнителя. Забор ротовой жидкости проводился путем ополаскивания полости рта перед оперативным вмешательством, без чистки зубов, 10 мл раствора NaCl 0,9% в течение 20 секунд и после этого раствор сплевывали в одноразовые пластмассовые пробирки. Далее проводились центрифугирование данного материала в лаборатории функциональной диагностики и биофизический мониторинг в НПЦ стоматологии при 2000 оборотах в минуту в течение 10 минут. Препараты замораживались при температуре -20 С°. По мере проведения исследования они размораживались при температуре + 37 С° в течение 30 минут. Исследование осуществлялось с помощью атомно-абсорбционного спектрометра “КВАНТ.Z1”, ООО “КОРТЭК”, г. Москва.

В связи с отсутствием данных применения атомно-абсорбционного спектрометра при изучении слюнокаменной болезни результаты исследования микро- (Cu, Zn, Fe) и макро- (Ca, Mg) элементов в ротовой жидкости и сыворотке крови сопоставлялись с принятым в литературе содержанием элементов в норме, причем использовались только данные, полученные методом атомно-абсорбционной и атомно-эмиссионной спектрометрии [1]. В указанном нормативе показания концентрации выражены в мг/л, что привело к пересчету в молярной концентрации. Для проведения лазерной спектроскопии проводился забор крови и ротовой жидкости по ранее описанной методике, затем осуществлялось центрифугирование при 2000 оборотов в мин. 10 минут. Мерной пипеткой отбирали поверхностный слой плазмы крови и ротовой жидкости по 50 мкл, разводили 950 мкл NaCl 0,9% и снова центрифугировали 6000 об. в мин. 15 минут. Раствор помещали в кювету и производили измерения при помощи лазерного корреляционного компьютеризированного спектрометра для определения размеров микрочастиц в биологических жидкостях ЛКС-03-"ИНТОКС”.

Результаты и обсуждение. При исследовании биохимического и клинического анализов крови не было выявлено достоверных показателей, которые бы указывали на наличие формирования конкремента. Таким образом, можно сказать, что стандартных методов исследования недостаточно для определения патогенного минералообразования. Далее были изучены конкременты, ротовая жидкость и сыворотка крови. При рентгеноструктурном анализе конкрементов установлены основные компоненты фазового состава слюнных камней: карбонат-гидроксил-апатит (72,65), гидроксил-апатит (22,5%), брушит кальция, монетит кальция, октакальцийфосфат, рентгеноаморфная фаза (менее 1%).

При электронно-микроскопическом анализе было выявлено, что слюнные камни представляют собой моно- и полиядерные концентрически-зональные пористые образования с ритмичным чередованием органического и минерального вещества (рис. 1), что говорит о наличии первичного фактора, который запускает механизм образования камней, а также о наличии различных экзогенных и эндогенных факторов, действующих на них. Пирит имеет две формы – сферическую или октаэдрическую, такие формы указывают на образование конкремента уже на фиксированном месте. При изучении минерального состава сыворотки крови и ротовой жидкости при помощи атомно-абсорбционного метода было достоверно доказано, что достоверно выше нормы: уровень кальция в сыворотке крови – на 0,15±0,05 мкмоль/л

(95% ДИ от 0,055 до 0,25), p=0,0033; уровень цинка в сыворотке крови – на 3,04±0,96 мкмоль/л (95% ДИ от 1,08 до 5,00), p=0,0036; уровень цинка в ротовой жидкости – на 12,78±2,33 мкмоль/л (95% ДИ от 7,89 до 17,44), p<0,0001; уровень железа в ротовой жидкости на – 7,49±1,34 мкмоль/л (95% ДИ от 4,74 до 10,24), p<0,0001; а также достоверно ниже нормы: уровень меди в ротовой жидкости – на 0,99±0,27 мкмоль/л (95% ДИ от 0,45 до 1,54), p=0,0008; уровень магния в ротовой жидкости – на 0,15±0,02 мкмоль\л (95% ДИ от 0,11 до 0,19), p<0,0001; уровень магния в сыворотке крови – на 0,038±0,01 мкмоль/л (95% ДИ от 0,02 до 0,06), p=0,0020; уровень железа в сыворотке крови – на 3,04±0,63 мкмоль\л (95% ДИ от 1,76 до 4,32), p<0,0001; в то же время достоверно не отличались от нормы уровень кальция в ротовой жидкости (p=0,7549) и уровень меди в сыворотке крови (p= 0,3760). Также осуществлялся анализ зависимости содержания макро- и микроэлементов в сыворотке крови и ротовой жидкости с содержанием этих же элементов в центральной и периферической частях конкремента для выявления дополнительных звеньев патогенеза. Проведенный корреляционный и регрессионный анализы не выявили достоверных взаимосвязей концентраций микро- и макроэлементов в биологических жидкостях и различных зонах конкремента, за исключением кальция. Насыщенность ионами кальция ядра слюнного камня не зависит от уровня кальция в сыворотке крови (p=0,6266) и значимо зависит от уровня кальция в ротовой жидкости пациента (рис. 2). Таким образом, основным фактором, определяющим уровень кальция в ядре слюнного камня, является только значение уровня кальция в слюне пациента. Данные исследования микрозондового анализа подтверждаются и достоверно коррелируют с данными лазерной спектроскопии.

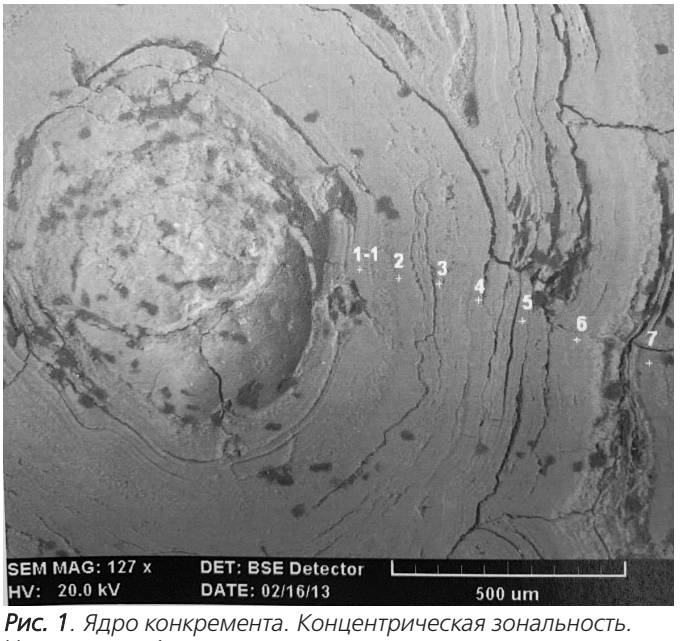

Рис. 1. Ядро конкремента. Концентрическая зональность. Увеличение x1mm

При проведении лазерной спектроскопии формируют пять основных дискретных зон спектра усредненных распределений. В спектрах плазмы крови 33,76% частиц попадает в зону от 0 до 10 нм, что соответствует гидролитически направленным катаболическиподобным сдвигам, 33,93% – от 11 до 30 нм, что соответствует гидролитически направленным интоксикационным сдвигам. Попадание 20,86% (практически 1\5) частиц в зону предельно больших гидродинамических размеров (> 150 нм) говорит о присутствии синтетически направленного аутоиммунного сдвига, который можно трактовать как проявление иммунологического ответа организма на наличие слюннокаменной болез-

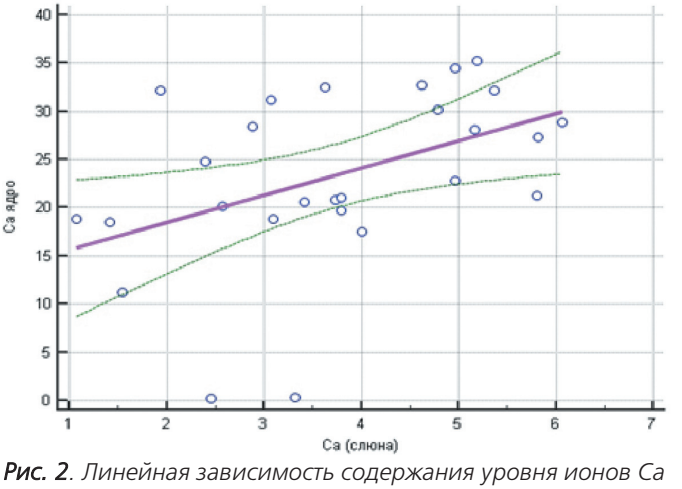

Рис. 2. Линейная зависимость содержания уровня ионов Ca в ядре слюнного конкремента в зависимости от уровня Ca в ротовой жидкости с доверительным интервалом
Ось абсцисс – содержание кальция в слюне. Единицы измерения – мкмоль/л
Ось ординат – содержание кальция в ядре. Единицы измерения – мкмоль/л

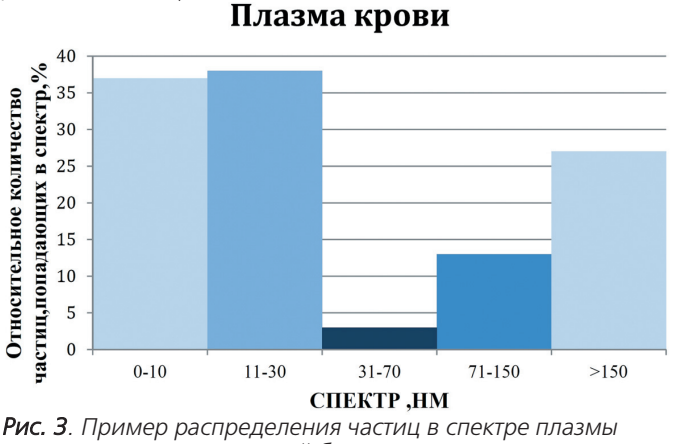

Рис. 3. Пример распределения частиц в спектре плазмы крови при слюннокаменной болезни
Ось абсцисс – распределение частиц в спектре. Единицы измерения – нанометры.
Ось ординат – относительное количество частиц, попадающих в спектр. Единицы измерения – проценты

ни. При лазерной корреляционной спектроскопии плазмы крови и ротоглоточного смыва спектр имеет индивидуальный вид, который включает интоксикационный, катаболический, аутоиммунный компоненты (рис. 3). При лазерной спектроскопии ротовой жидкости основная масса частиц попадает в зону среднемолекулярных ингредиентов, что можно охарактеризовать как соответствие гидролитическому интоксикационно-подобному типу. Таким образом, эти данные позволяют нам говорить, что первичным фактором формирования конкремента является общая минералопатия всего организма, а воспалительный процесс в протоковой системе является ответом на инородный агент.

Выводы

1. При проведении диагностики пациентов со слюннокаменной болезнью было выявлено, что стандартные методики исследования, такие как клинический и биохимический анализы крови, не выявили каких-либо взаимосвязей. Таким образом, данные методы диагностики не могут применяться как прогностические критерии.

2. При исследовании конкрементов было выявлено, что главными компонентами минеральной составляющей являются Na-Mg-содержащий гидроксил-карбонатапатит, гидроксилапатит и Na- Mg-витлокит.

3. Наличие кокколитов в полостях периферических слоев слюнных камней свидетельствует о присоединении микробной инфекции, которая следует за формированием конкремента.

4. При сравнительной оценке химического состава ротовой жидкости и плазмы крови с различными зонами слюнного камня выявлено, что определяющим фактором для уровня кальция в ядре слюнного камня является только значение уровня кальция в слюне пациента. Данный показатель возможно использовать для прогнозирования формирования конкремента.

Литература

1. Лазерная корреляционная спектроскопия в медицине. Под ред. Бажора Ю.И. – Одесса: Издательство "Друк", 2002.

2. Заболевание, травмы и пороки развития слюнных желез. Под. ред. Афанасьева В.В. М.: Издательство «ГЭОТАР–Медиа», 2016. С 165–197.

3. Harrison J.D., Epivatianos A., Bhatia S.N. Role of microliths in the aetiology of chronic submandibular sialadenitis: a clinicopathological investigation of 154 cases Histopathology. 1997; 31 (3): 237–251.

4. Marchal F., Kurt A., Dulguerov P., Lenhmann W. Retrogrady theory in sialolithiasis formation Archives of Otorynolaryngology-Head and neck Surgery. 2001; 27 (1): 66–68.

5. Schroder S., Homoe P., Wagner N., Bardow, A. Does saliva composition affect the formation of sialolithiasis?. The Journal of Laryngology & Otology. 2016; 131 (02): 162–167.

References

1. Lazernaya korrelyatsionnaya spektroskopiya v meditsine. Pod.red. Bazhora Yu.I. – Odessa: Izdatel'stvo Druk, 2002 (in Russian).

2. Zabolevanie, travmy i poroki razvitiya slyunnykh zhelez. Pod. red. Afanas'eva V.V. M.: Izdatel'stvo «GEOTAR-Media»; 2016: 165–197 (in Russian).

3. Harrison J.D., Epivatianos A., Bhatia S.N. Role of microliths in the aetiology of chronic submandibular sialadenitis: a clinicopathological investigation of 154 cases Histopathology. 1997; 31 (3): 237–251.

4. Marchal F., Kurt A., Dulguerov P., Lenhmann W. Retrogrady theory in sialolithiasis formation Archives of Otorynolaryngology-Head and neck Surgery. 2001; 27 (1): 66–68.

5. Schroder S., Homoe P., Wagner N., Bardow, A. Does saliva composition affect the formation of sialolithiasis?. The Journal of Laryngology & Otology. 2016; 131 (02): 162–167.

«Дентал-Экспо Санкт-Петербург», 29–31 октября 2019 г.

Сроки проведения – с 29 по 31 октября 2019 года

Место проведения – ВК «Экспофорум"

Сайт выставки – http://www.dental-expo.com/spb

Ортопедическая стоматология

Поступила 11.01.2019

Обоснование депульпирования зубов, подлежащих ортопедическому лечению металлокерамическими конструкциями

https://doi.org/10.35556/idr-2019-2(87)8-11

Рединова Т.Л., профессор, д.м.н., зав. кафедрой терапевтической стоматологии
Субботина А.В., к.м.н., ассистент кафедры терапевтической стоматологии
Рединов И.С., профессор, д.м.н., зав. кафедрой ортопедической стоматологии
Корляков Д.В., к.м.н., ассистент кафедры хирургической стоматологии и челюстно-лицевой хирургии
Ветошкина Н.В., студентка стоматологического факультета
ФГБОУ ВО ИГМА Минздрава России

Для переписки:
E-mail:tatiana.redinova@yandex.ru

Резюме

На основе анализа литературных данных и результатов проведенного рентгенологического и социологического исследований выработаны рекомендации по ограничению показаний для депульпирования зубов под металлокерамические коронки. Установлено, что кроме клинических данных заболеваний твердых тканей зубов, высоты коронки и положения зуба в зубном ряду при депульпировании следует учитывать рентгенологическую ширину боковой стенки полости зуба (менее 2 мм) и показатели электровозбудимости пульпы (более 25 мкА). Эти данные и особенности ортопедической конструкции должны являться обоснованием выбора эндодонтического лечения зубов по ортопедическим показаниям, в то время как острый пульпит следует рассматривать как следствие ятрогенной причины.

Ключевые слова: депульпирование, показания, обоснование.

Для цитирования: Рединова Т.Л., Субботина А.В., Рединов И.С., Корляков Д.В., Ветошкина Н.В. Обоснование депульпирования зубов, подлежащих ортопедическому лечению металлокерамическими конструкциями. *Стоматология для всех*. – 2019. – 2 (87). – С. 8–11. С. 8–11. DOI: 10.35556/idr-2019-2(87)8-11

A rationale for devitalization of teeth prior to their orthopedic treatment with porcelain-fused-to-metal restorations

Redinova T.L., Subbotina A.V., Redinov I.S., Korlyakov D.V., Vetoshkina N.V.
Izhevsk State Medical Academy, Russia, Izhevsk

Summary

The analysis of the literature data and the conducted X-ray and sociological studies have made it possible to work out the recommendations for limiting the indications for depulping the teeth under metal-ceramic crowns. It was established that besides clinical data on diseases of dental hard tissues, crown height and tooth position in the dentition, on depulpation it's necessary to consider the X-ray width of the side wall of the tooth cavity (less than 2 mm) and pulp electro-excitability (over 25 mcA). These data and features of the orthopedic construction should be the foundation for the choice of endodontic dental treatment for orthopedic indications, while acute pulpitis should be considered as a consequence of iatrogenic cause.

Keywords: depulpation, indication, foundation.

For citation: Redinova T.L., Subbotina A.V., Redinov I.S., Korlyakov D.V., Vetoshkina N.V. A rationale for devitalization of teeth prior to their orthopedic treatment with porcelain-fused-to-metal restorations. *Stomatology for All / Int. Dental Review.* 2019; No. 2(87): 8–11. С. 8–11. DOI: 10.35556/idr-2019-2(87)8-11

На сегодняшний день 89% зубов под цельнолитые и металлокерамические коронки депульпируют [6]. Причем известно, что проблем с депульпированными зубами в отдаленные сроки после ортопедического лечения больше (перелом корня, обострение хронического периодонтита), чем преимуществ на самом этапе лечения (безболезненное препарирование твердых тканей зуба) [2, 3, 4]. Кроме того, установлено [10], что период "жизни" зуба после депульпирования составляет всего 6–9 лет. Поэтому сохранение здоровой пульпы при подготовке зуба к ортопедическому лечению является актуальной задачей современной стоматологии.

Известно, что осложнения после ортопедического лечения могут возникнуть как в здоровом зубе после его препарирования, так и после эндодонтического лечения.

Как избежать осложнения? Следует учитывать показания для депульпирования зубов при подготовке к ортопедическому лечению.

Единых показаний для депульпирования зубов при подготовке к ортопедическому лечению на сегодняшний день нет, как и нет протокола лечения для данной

модели пациента.

И.Д.Трифонов [9] предлагает проводить депульпирование зубов в следующих случаях:

– когда широкая полость зуба,

– аномалия положения зуба, а пациент отказывается от ортодонтического лечения,

– гиперестезия зуба до и после препарирования,

– высокая кривизна вестибулярной поверхности зуба,

– кариозный дефект,

– множественный кариес у пациента,

– некариозные заболевания (абфракция, патологическая стираемость),

– планируется изготовление неразборных шинирующих конструкций при шинировании более 3-х зубов или протезов с замковой фиксацией,

– рецессия десны более 1 мм во фронтальной группе зубов,

– у пациента имеются заболевания с нарушением иммунной системы или минерального обмена.

И.К. Луцкая с соавт. [5] предлагают следующие показания для депульпирования зубов:

– аномалии формы, размеров и положения зубов,

– широкая полость зуба и снижение электровозбудимости пульпы до 15–20 мкА,

– обширные пломбы, стертость коронки, оголение корней и придесневые дефекты при снижении электровозбудимости пульпы зуба до 15–20 мкА,

– подвижность зуба II–III степени,

– выраженная гиперестезия зуба.

При этом авторы предлагают выставлять диагноз соответственно МКБ-10. Н.Г. Аболмасов с соавт. [1] предлагают также использовать диагностику по МКБ-10 и проводить депульпирование зубов в системе подготовки к протезированию при следующих заболеваниях: К 07.3 – аномалии положения зубов (наклон зуба более 20Ль, поворот вокруг оси на 50Ль и более, положение зуба вне зубной дуги), феномен Попова-Годона (удлинение на 3–4 мм моляров и на 2 мм и более зубов фронтальной группы); К 05.3 – хронический пародонтит; К 03.1 – гиперестезия, К 03.0 – повышенное стирание (высота коронки равна или менее 5 мм).

Из вышеприведенных данных следует, что врач-стоматолог-терапевт должен провести эндодонтическое лечение зуба при поражении его некариозным заболеванием, кариесом, если зуб выступает из зубного ряда или его ось не параллельна оси соседнего зуба, или если зуб имеет высокую и широкую полость. Но при этих диагнозах, например, при кариесе, по протоколу не предусматривается эндодонтическое лечение.

Как обосновывать выбранную тактику лечения? И.К. Луцкая с соавт. [5] рекомендуют кроме диагноза учитывать данные рентгенологического исследования, чтобы исключить широкую полость зуба, и показатели электровозбудимости пульпы зуба (15–20 мкА).

Ранее нами было установлено [7], что электровозбудимость пульпы «здорового зуба» изменяется в зависимости от его групповой принадлежности (передние или жевательные зубы), возраста обследуемого, наличия у него заболеваний пародонта и соматической патологии и варьирует в диапазоне от 2 до 20 мкА. Причем, при кариесе дентина, если сохранена большая часть дентина (средний кариес), электровозбудимость пульпы снижается до 25,05±2,19 мкА, а при меньшей величине здорового дентина (глубокий кариес) электровозбудимость пульпы может снижаться до 29,26±2,57 мкА [8].

Следовательно, снижение электровозбудимости пульпы до 15–20 мкА [5] не может быть критерием для депульпирования зуба, так как эти значения укладываются в диапазон значений электровозбудимости пульпы здорового зуба.

После препарирования зуба под металлокерамическую коронку максимально убирается до 2 мм толщины твердых тканей, оставление 0,8–1,0 мм дентина от полости зуба уже сохраняет жизнеспособность пульпы [11].

Для разработки рекомендаций по правильному оформлению направления врачом-стоматолом-ортопедом и заполнению медицинской карты врачом-стоматологом-терапевтом при проведении депульпирования зубов в ходе ортопедического лечения были поставлены задачи:

– оценить размеры полости зуба и высоту коронок зубов;

– определить степень компетентности врачей-стоматологов-ортопедов и врачей-стоматологов-терапевтов при заполнении медицинской документации на модель пациента, направляемого для депульпирования зубов при ортопедическом методе лечения.

Для решения этих задач было проведено измерение высоты коронки и полости в области 421 жевательного зуба по ортопантограммам у 100 пациентов в возрасте от 18 до 60 лет; проанализированы результаты анкетирования 96 врачей-стоматологов-терапевтов и записи 90 медицинских карт стоматологических больных г. Ижевска и г. Сарапула, которым проводилось эндодонтическое лечение по направлению врача-стоматолога-ортопеда.

Результаты этого исследования показали, что в возрасте до 35 лет высота коронок моляров и премоляров составляет в среднем 5,86±0,69 мм при высоте полости зуба 1,41±0,58 мм, у лиц старше 35 лет эти значения соответствуют 6,62±0,79 мм ($t=0,72$, $P>0,05$) и 1,26±0,47 мм ($t=0,20$, $P>0,05$). Незначительное увеличение высоты коронки зуба у лиц более старшего возраста обусловлено снижением высоты кости межзубных перегородок. Высота полости зуба более 3 мм определена у 7,4% лиц молодого возраста и у 3,3% лиц зрелого возраста. Высота полости зуба менее 1 мм в этих возрастных группах диагностировалась, соответствен-

но, в 19,7% и 33,3% случаев. При высоте коронки в жевательной группе зубов от 5,18 мм до 7,41 мм и высоте полости зуба от 0,79 мм до 2,0 мм риск вскрытия полости зуба со стороны жевательной поверхности минимальный, но при препарировании боковых стенок зуба он возрастает. Установлено, что расстояние до полости в боковой области зуба, особенно на границе коронковой части зуба с корнем, в среднем укладывается в диапазон от 1,5 мм до 3,0 мм, в случае ширины боковой стенки полости зуба менее 2,0 мм; учитывая, что при препарировании твердых тканей под металлокерамическую коронку минимально снимается 1,6 мм тканей, а слой дентина, прикрывающий пульпу в пришеечной области, будет менее 0,4 мм, повышается риск осложнения со стороны пульпы зуба [10].

Оценка опроса врачей-стоматологов-терапевтов и анализ медицинских карт стоматологических больных, которым проводилось депульпирование зубов перед ортопедическим лечением, выявило следующее.

На вопрос: «Депульпировали ли Вы интактные зубы?», утвердительно ответило 95% опрошенных врачей-стоматологов-терапевтов. На вопрос: «Какой диагноз Вы вносили в медицинскую карту стоматологического больного при депульпировании интактных (здоровых) зубов?», оказалось, что в 68% случаев выставляли диагноз «Острый травматический пульпит», в 11% случаев – «Повышенное стирание зубов», в 9% – «Хронический пульпит», в 7% – «Пародонтит легкой или средней степени», в 5% случаев диагноз не указывали, а делали запись «депульпирование по ортопедическим показаниям».

Анализ медицинских карт стоматологического больного показал, что на депульпирование направляли, преимущественно, пациентов старше 50 лет. При этом число зубов, которые депульпировали при подготовке к ортопедическому лечению, колебалось от 1 до 8 у одного пациента. В направлении на эндодонтическое лечение врачи-стоматологи-ортопеды в 67,6% случаев не указывали диагноз (запись была «по ортопедическим показаниям»), а в 32,4% в направлении выставляли диагноз: глубокий кариес, пульпит, пародонтит, феномен Попова-Годона, гиперестезия.

Врач-стоматолог-терапевт в 52,7% случаев выставлял диагноз «Острый травматический пульпит», в 21% – «Хронический фиброзный пульпит», в 14,5% – «Острый общий пульпит», в 4,3% – «Пародонтит легкой или средней степени», в 2% – «Повышенное стирание зубов» и в 5,5% случаев ограничивался записью «Депульпирование по ортопедическим показаниям». При выставлении диагноза «Пульпит» применяли шифры по МКБ-10: в 62% случаев шифр К 04.0, а в 38% случаев использовали подгруппы – К 04.01 (Острый пульпит), К 04.03 (Хронический пульпит), К 04.08 (Другой уточненный пульпит), К 04.09 (Пульпит неуточненный).

Известно, что при пульпите всегда проводится эндодонтическое лечение согласно протоколу «Болезни пульпы зуба», утвержденному 30 сентября 2014 г., но пациент, когда направляется на ортопедическое лечение, всегда бывает санирован врачом-стоматологом-терапевтом, и все случаи пульпита уже исключены. Получается, что при направлении на эндодонтическое лечение к врачу-стоматологу-терапевту врач-стоматолог-ортопед должен был провести препарирование зуба и только в случае ятрогенной ошибки (препарирование зуба без охлаждения, не выдерживался режим препарирования, излишнее препарирование твердых тканей) могло возникнуть такое осложнение, как острый пульпит.

Тогда, какая запись должна быть сделана врачом-стоматологом-ортопедом при направлении пациента на депульпирование зуба и какая запись должна быть у врача-стоматолога-терапевта в медицинской карте стоматологического больного?

Выводы. На основании анализа научной литературы и проведенных исследований считаем, что с целью оптимизации ортопедического лечения на депульпирование зубов необходимо направлять пациентов к врачу-стоматологу-ортопеду в следующих случаях:

– аномалии положения зубов, когда пациент оформил отказ на ортодонтическое лечение и подписал согласие на ортопедическое лечение (К 07.3), аномалии формы зуба (К 00.2),

– кариес дентина при ЭОМ пульпы зуба выше 25 мкА (К 02.1) и кариес цемента (К 02.2),

– укорочение коронки до 5 и менее мм при повышенной стираемости зуба (К 03.0),

– эрозия или клиновидный дефект зуба с обширным обнажением дентина (К 03.2 и К 03.1),

– пародонтит, осложненный снижение ЭОМ пульпы зуба более 25 мкА (К 05.3),

– гиперестезия до и после препарирования зуба (К 03.8),

– узкая боковая стенка полости зуба в пришеечной области по данным рентгеновского исследования (менее 2 мм),

– выбор сложных ортопедических конструкций (изготовление скрытых замковых фиксаторов, использование культевых штифтовых вкладок) при различном состоянии зуба.

Врач-стоматолог-терапевт в медицинской карте должен сделать запись в соответствии с вышеуказанными заболеваниями, но при описании лечения обязательно выделить обоснования для депульпирования зуба. К примеру, при интактной коронке зуба диагноза может и не быть, но в лечении указывается обоснование – « ... в связи с низкой коронкой (< 5 мм) или узкой боковой стенкой полости зуба (менее 2 мм по рентгенологическим данным) или в связи с выбором ортопедической конструкции со скрытыми замковыми фикса-

торами (имеется информированное согласие на изготовление данной конструкции), или в связи с отказом пациента от ортодонтического лечения при аномалии положения зуба (отказ на ортодонтическое лечение заполняется и подписывается пациентом)... «проведено эндодонтическое лечение...» (запись этапа лечения оформляется согласно протоколу «Болезни пульпы зуба», утвержденному 30 сентября 2014 г.).

При кариесе и некариозных заболеваниях должна быть указана степень разрушения коронковой части зуба и показатели ЭОМ пульпы (выше 25 мкА, что соответствует поражению глубоких слоев дентина). При заболеваниях пародонта дается описание рентгеновского снимка и определяются показатели электровозбудимости пульпы зуба, который готовится для ортопедического лечения (свыше 25 мкА). Диагноз «Острый пульпит» (по МКБ-10 – К 04.01) выставляется только в том случае, если пациент направлен к врачу-стоматологу-терапевту на этапе ортопедического лечения, то есть после препарирования твердых тканей зуба под искусственную коронку.

Литература

1. Аболмасов Н.Г. Депульпирование зубов в системе подготовки полости рта к протезированию – необходимость и/или ятрогения? (размышления и клинико-лабораторное обоснование) / Н.Г. Аболмасов, Н.Н. Аболмасов, В.К. Ковальков, И.Г. Массарский, М.С. Сердюков // Институт стоматологии. – 2012. – № 2. – С. 28–30.
2. Белоусов Н.Н. Обоснованность показаний к депульпированию зубов перед протезированием металлокерамическими конструкциями // Н.Н. Белоусов, Е.Ю. Гаврилова // Стоматология. – 2013. – № 2. – С. 48–49.
3. Жаворонкова М.Д. Сохранить пульпу возможно и реально // Маэстро стоматологии. – 2000. – № 2. – С. 41–42.
4. Лебеденко И.Ю. Показания для депульпирования / И.Ю. Лебеденко, А.Б. Перегудов, С.М. Вафин // Стоматология для всех. – 2001. – № 2. – С. 12–17.
5. Луцкая И.К. Метод определения показаний для депульпирования зуба: Инструкция по применению / И.К. Луцкая, С.А. Наумович, И.Г. Чухрай, Е.И. Марченко, О.Г. Зиновенко. – Минск, 2014. – 13 с.
6. Полонейчик Н.М. Анализ частоты депульпирования зубов при проведении ортопедического лечения / Н.М. Полонейчик, Т.В. Чернышева // Современная стоматология. – 2012. – № 1. – С. 56–58.
7. Рединова Т.Л. Показатели электровозбудимости пульпы различных групп зубов у лиц неодинакового возраста / Т.Л. Рединова, Г.Б. Любомирский // Институт стоматологии. – 2009. – №2. – С. 74–75.
8. Рединова Т.Л. Клинические и электрометрические показатели состояния пульпы зуба при кариесе дентина / Т.Л. Рединова, Г.Б. Любомирский // Институт стоматологии. – 2009. – № 3. – С. 56–58.
9. Трифонов И.Д. Показания к депульпированию зубов при протезировании металлокерамическими конструкциями // Проблемы стоматологии. – 2016. – № 1. – С. 42–43.
10. Хватова М.Д. Клинико-экспериментальное обоснование оптимизации метода прямой реставрации депульпированных зубов; автореф. ... канд. мед. наук. – Пермь, 2015. – 22 с.
11. Allais G. Кариес – лечение // Новое в стоматологии. – 2009. – № 1. – С. 38–40.

References

1. Abolmasov N.G. Depulpation of teeth in the system of preparation of the oral cavity for prosthetics - is it necessary and / or iatrogenic? (reflections and clinical laboratory foundation) / N.G.Abolmasov, N.N. Abolmasov, V.K. Kovalkov, I.G. Massassky, M.S. Serdyukov // Institute of Dentistry. – 2012. – № 2. – P. 28–30 (in Russian).
2. Belousov N.N. The foundation of indications for depulping teeth before prosthetics with metal-ceramic constructions // NN Belousov, E. Yu. Gavrilova // Dentistry. – 2013. – № 2. – P. 48–49 (in Russian).
3. Zhavoronkova M.D. To preserve the pulp is possible and realistic // Maestro of dentistry. – 2000. – № 2. – P. 41–42 (in Russian).
4. Lebedenko I.Yu. Indications for depulping / I.Yu. Lebedenko, A.B. Peregudov, S.M. Vafin // Dentistry for all. – 2001. – № 2. – P. 12–17 (in Russian).
5. Lutskaya I.K. Method for determining indications for tooth depulpation: Instructions for use / I.K. Lutskaya, S.A. Naumovich, I.G. Chukhrai, E.I. Marchenko, O.G. Zinovenko. – Minsk, 2014. – 13 p. (in Russian).
6. Poloneychik N.M. Analysis of the frequency of teeth depulpation when performing orthopedic treatment / N.M. Poloneychik, T.V. Chernysheva // Modern dentistry. – 2012. – № 1. – C. 56–58 (in Russian).
7. Redinova T.L. Indicators of electroexcitability of the pulp of different groups of teeth of persons of different age / T.L. Redinova, G.B. Lyubomirsky // Institute of Dentistry. – 2009. – № 2. – P. 74–75 (in Russian).
8. Redinova T.L. Clinical and electrometric indicators of the state of the dental pulp in dentin caries / T.L. Redinova, G.B. Lyubomirsky // Institute of Dentistry. – 2009. – № 3. – P. 56–58 (in Russian).
9. Trifonov I.D. Indications for depulping teeth during prosthetics with metal-ceramic constructions / I.D. Trifonov // Problems of Dentistry. – 2016. – № 1. – P. 42–43 (in Russian).
10. Khvatova M.D. Clinical and experimental foundation for optimizing the method of direct restoration of depulped teeth. Synopsis of a thesis for a medical degree. – Perm, 2015. – 22 p. (in Russian).
11. Allais G. The treatment of Caries // News in dentistry, – 2009. – № 1. – P. 38–40.

Методы функциональной диагностики в стоматологии

Поступила 26.04.2019

Применение электромиографии при обследовании пациентов, страдающих хроническим генерализованным пародонтитом, при различной степени выраженности частичной вторичной адентии

Максимовская Л.Н., зав. кафедрой терапевтической стоматологии МГМСУ им. А.И. Евдокимова, д.м.н., профессор
Куликов Г.В., врач-стоматолог-ортопед, ООО "Дорамедсервис", г. Москва

Для переписки:
E-mail: m.a. kuprina@list.ruOO

https://doi.org/10.35556/idr-2019-2(87)12-15

Резюме

Авторами было проведено исследование функционального состояния жевательной мускулатуры методом электромиографии у пациентов с воспалительными заболеваниями пародонта при различной степени выраженности вторичной адентии. При анализе результатов электромиографического исследования нами были обнаруженные достоверные различия исследуемых индексов у пациентов с хроническим генерализованным пародонтитом легкой и средней степени и частичной вторичной адентией различной степени выраженности, по сравнению с контрольной группой, у пациентов которой дефекты зубных рядов отсутствовали. Электромиографическое обследование пациентов с хроническим генерализованным пародонтитом легкой и средней степенью и частичной вторичной адентией различной степени выраженности через 6 и 12 месяцев после комплексного лечения позволяет сделать вывод о стойких положительных изменениях в функциональной активности жевательной мускулатуры.

Ключевые слова: хронический генерализованный пародонтит, частичная вторичная адентия, поверхностная электромиография.

Для цитирования: Максимовская Л.Н., Куликов Г.В. Применение электромиографии при обследовании пациентов, страдающих хроническим генерализованным пародонтитом, при различной степени выраженности частичной вторичной адентии. *Стоматология для всех.* – 2019. – 2 (87). – С. 12–15. DOI: 10.35556/idr-2019-2(87)12-15

Application of electromyography in diagnostic of patients with chronical periodontitis in case of different type of partial secondary adentia

Maximovskaya L.N.[1], Kulikov G.V.[2]

[1] Moscow State University of Medicine and Dentistry named after A.I. Evdokimov, Russia, Moscow

[2] OOO "Doramedservice", Russia, Moscow

Summary

The authors of this article conducted an investigation of functional condition of masseter muscles using electromyography in patients with chronical periodontitis in case of different type of partial secondary adentia. Analyzing the results of electromyography statistically significant differences were found between the studied indexes in patients with mild and moderate chronical periodontitis in case of different type of partial secondary adentia in comparison with the control group that included patients with absence dentition defects. Electromyographical investigation in patients with mild and moderate chronical periodontitis in case of different type of partial secondary adentia 6 and 12 months after the complex treatment suggested persistent positive changes in functional activity of masticatory muscles.

Keywords: chronical periodontitis, partial secondary adentia, superficial electromyography.

For citation: Maximovskaya L.N., Kulikov G.V. Application of electromyography in diagnostic of patients with chronical periodontitis in case of different type of partial secondary adentia. *Stomatology for All / Int. Dental Review.* 2019; No. 2(87): 12–15. DOI: 10.35556/idr-2019-2(87)12-15

Ввиду того, что значимым фактором в формировании воспалительных заболеваний пародонта являются нарушения окклюзионных взаимоотношений зубов, необходимо подчеркнуть понятие функциональной окклюзии, достижение которой способствует повышению эффективности лечения хронического генерализованного пародонтита [1, 2, 3, 12, 13].

Выявить нарушения окклюзии возможно с помощью оценки функциональной активности жевательных мышц, что имеет особое значение у пациентов с воспалительными заболеваниями пародонта. Таким образом, по биоэлектрической активности жевательных мышц можно судить о состоянии зубочелюстной системы в целом, в том числе, о наличии или отсутствии окклюзионных нарушений. Важная роль электромиографии при комплексном обследовании пациентов с различной патологией зубочелюстной системы отмечается в работах ученых различных специальностей: ортодонтов, ортопедов, неврологов и физиологов [6, 7, 8, 9]. Данные о функ-

циональной активности жевательной мускулатуры, полученные с помощью электромиографического обследования, широко используются для диагностики до, во время и после проведения коррекции различных морфофункциональных нарушений зубочелюстной системы [4, 5, 10, 11, 14, 15].

Ввиду вышеизложенного, актуальным является исследование функционального состояния жевательной мускулатуры методом электромиографии у пациентов с воспалительными заболеваниями пародонта при различной степени выраженности вторичной адентии.

Материалы и методы. Нами было проведено комплексное клинико-инструментальное обследование 173 пациентов (93 женщины и 80 мужчин) с частичной вторичной адентией и хроническим генерализованным пародонтитом легкой и средней степени в возрасте от 20 до 60 лет.

В исследовании принимали участие 133 пациента с частичной вторичной адентией и хроническим генерализованным пародонтитом легкой и средней степени. По степени выраженности частичной вторичной адентии они были разделены на три группы: **группа сравнения 1** включала 43 пациента с концевыми дефектами зубных рядов (I класс по Вильду), страдающих хроническим генерализованным пародонтитом легкой (24 человека) или средней (19 человек) степени тяжести; **группа сравнения 2** включала 46 пациентов с включенными дефектами зубных рядов (II класс по Вильду), страдающих хроническим генерализованным пародонтитом легкой (25 человек) или средней (21 человек) степени тяжести; **группа сравнения 3** включала 44 пациента с концевыми и включенными дефектами зубных рядов (III класс по Вильду), страдающих хроническим генерализованным пародонтитом легкой (22 человека) или средней (12 человек) степени тяжести. Контрольная группа включала 40 пациентов с интактными зубными рядами, из них 23 — с легкой степенью и 17 — со средней степенью хронического генерализованного пародонтита. Исследование функционального состояния жевательной мускулатуры у пациентов с пародонтитом нами было проведено с использованием электромиографа TFR EasyMio (Италия). Оценку функциональной активности жевательной мускулатуры методом электромиографии определяли по следующим параметрам: (1,2) индексы билатеральной симметрии собственно жевательных (POCmass) и височных мышц (POCtemp), позволяющие сравнить активность одноименных пар мышц слева и справа; (3) индекс ATTIV, позволяющий сравнить функциональную активность mm.masseter и mm.temporalis; (4) индекс контралатеральной асимметрия (TORS), описывающий торсионный момент в работе разносторонних разноименных мышц. Результаты клинических исследований обрабатывали методами вариационной статистики, при этом статистически достоверными считали значения P<0,05.

Результаты и обсуждение. У пациентов, страдающих хроническим генерализованным пародонтитом легкой степени, были выявлены следующие изменения. Значения индекса билатеральной симметрии височных и жевательных мышц (POCtemp и POCmass) были достоверно меньше у пациентов с концевыми и сочетанными дефектами зубных рядов на 3,48% и 4,35%, а также на 3,08% и 4,47%, соответственно, по сравнению с группой контроля (P<0,05) (табл. 1). Величины индекса ATTIV были достоверно меньше у пациентов с концевыми и сочетанными дефектами зубных рядов на 3,22% и 5,91%, соответственно, по сравнению с группой контроля (P<0,05). Значения индекса контралатеральной асимметрия (TORS) были достоверно больше у пациентов с концевыми и сочетанными дефектами зубных рядов на 3,32% и 5,14%, соответственно, по сравнению с группой контроля (P<0,05).

При хроническом генерализованном пародонтите средней степени значения индекса билатеральной симметрии височных и жевательных мышц (POCtemp и POCmass) были достоверно меньше у пациентов с концевыми и сочетанными дефектами зубных рядов на 3,17% и 5,35%, а также на 3,27% и 5,37%, соответственно, по сравнению с группой контроля (P<0,05). Величины индекса ATTIV были достоверно меньше у пациентов с концевыми и сочетанными дефектами зубных рядов на 3,66% и 5,21%, соответственно, по сравнению с группой контроля (P<0,05). Значения индекса контралатеральной асимметрия (TORS) были достоверно больше у пациентов с концевыми и сочетанными дефектами зубных рядов на 3,40% и 5,15%, соответственно, по сравнению с группой контроля (P<0,05).

Наряду с этим, нами были выявлены статистически значимые различия, обусловленные степенью тяжести хронического генерализованного пародонтита (табл. 1). Так, было установлено, что у пациентов с концевыми, включенными и сочетанными дефектами зубных рядов значения индекса ATTIV были достоверно меньше на 4,59%, на 4,42% и на 3,45%, соответственно, при наличии хронического генерализованного пародонтита средней степени, по сравнению с легкой степенью заболевания (P<0,05).

Компьютерный электромиографический анализ в отдаленные сроки после проведенного лечения позволил получить следующие результаты (табл. 1). У пациентов, страдающих хроническим генерализованным пародонтитом легкой и средней степени, в группе сравнения 1 (концевые дефекты зубных рядов) через 6 и 12 месяцев после лечения произошло достоверное увеличение индекса POCtemp (на 4,20% и на 3,75%, а также на 4,60% и на 2,80%, соответственно) и индекса POCmass (на 3,82% и на 3,37%, а также на 4,69% и на 4,26%, соответственно) (P<0,05). Наряду с этим, у них было отмечено достоверное возрастание значений индекса ATTIV (на 13,71% и на 13,60%, а также на 18,46% и на 18,04%, соответственно) и статистически значимое снижение величины TORS (на 5,49% и на 6,98%, а также на 6,45% и на 6,23%, соответственно) (P<0,05).

У пациентов, страдающих хроническим генерализованным пародонтитом легкой и средней степени, в группе сравнения 2 (включенные дефекты зубных рядов) через 6 и 12 месяцев после лечения произошло достоверное возраста-

ние значений индекса ATTIV (на 11,05% и на 10,86%, а также на 15,79% и на 15,09%, соответствено) и статистически значимое снижение величины TORS (на 4,00% и на 3,80%, а также на 4,77% и на 4,43%, соответственно) (P<0,05). Кроме того, при средней стадии заболевания у них также отмечалось достоверное увеличение индекса POCtemp (на 4,00% и на 3,66%, соответственно), а также индекса POCmass – на 4,00% и на 3,60%, соответственно (P<0,05) (табл. 1).

У пациентов, страдающих хроническим генерализованным пародонтитом легкой и средней степени, в группе сравнения 3 (сочетанные дефекты зубных рядов) через 6 и 12 месяцев после лечения произошло достоверное увеличение индекса POCtemp (на 4,00% и на 3,43%, а также на 5,80% и на 4,80%, соответственно) и индекса POCmass (на 3,92% и на 3,51%, а также на 5,90% и на 5,20%, соответственно) (P<0,05). Наряду с этим, у них было отмечено возрастание значений индекса ATTIV (на 16,17% и на 15,92%, а также на 19,76% и на 19,55%, соответствено) и снижение величины TORS (на 7,00% и на 6,60%, а также на 7,85% и на 6,85%, соответственно (P<0,05).

Таблица 1. Результаты сравнительной поверхностной электромиографии жевательных мышц у пациентов с хроническим генерализованным пародонтитом (ХГП) и частичной вторичной адентией различной степени выраженности в отдаленные сроки наблюдения

			Группы сравнения			Контрольная группа (без дефектов зубных рядов), %
			Концевые дефекты, %	Включенные дефекты, %	Сочетания дефетов, %	
ХГП легкой степени	POCtemp	до лечения	82,32±1,45**	84,72±1,31	81,45±1,53**	85,80±1,61
		через 6 мес.	86,52±1,48*	87,15±1,41	85,45±1,63*	88,20±1,29
		через 12 мес.	86,07±1,67*	86,70±1,43	84,88±1,58*	87,52±1,27
	POCmass	до лечения	82,59±1,49**	84,57±1,67	81,20±1,48**	85,67±1,52
		через 6 мес.	86,41±1,54*	87,57±1,55	85,12±1,51*	88,34±1,46
		через 12 мес.	85,96±1,47*	86,95±1,53	84,71±1,41*	87,79±1,36
	ATTIV	до лечения	-12,09±0,67**	-9,62±0,52**	-14,78±0,72**	-8,87±0,55**
		через 6 мес.	1,62±1,32*	1,43±1,46*	1,39±1,53*	1,98±1,39*
		через 12 мес.	1,51±1,34*	1,24±1,45*	1,14±1,38*	1,71±1,54*
	TORS	до лечения	11,92±0,71**	9,32±0,69**	13,74±0,65**	8,60±0,63**
		через 6 мес.	6,43±1,69*	5,32±1,71*	6,74±1,60*	5,42±1,64*
		через 12 мес.	4,94±1,59*	5,52±1,57*	7,14±1,79*	5,60±1,39*
ХГП средней степени	POCtemp	до лечения	81,61±1,52**	82,96±1,65**	79,43±1,61**	84,78±1,51
		через 6 мес.	86,21±1,63*	86,96±1,48*	85,23±1,58*	87,63±1,45
		через 12 мес.	85,41±1,71*	86,62±1,54*	84,23±1,51*	87,09±1,60
	POCmass	до лечения	81,34±1,62**	82,74 ±1,58**	79,24±1,76**	84,61±1,58
		через 6 мес.	86,03±1,57*	86,74±1,61*	85,14±1,52*	87,48±1,53
		через 12 мес.	85,60±1,45*	86,34±1,52*	84,44±1,40*	86,61±1,59
	ATTIV	до лечения	-16,68±0,59**	-14,03 ±0,62**	-18,23±0,65**	-13,02±0,61**
		через 6 мес.	1,78±1,44*	1,76±1,58*	1,53±1,36*	2,28±1,64*
		через 12 мес.	1,36±1,49*	1,06±1,62*	1,32±1,37*	1,31±1,47*
	TORS	до лечения	13,21±0,73**	11,08±0,68**	14,96±0,72**	9,81±0,70**
		через 6 мес.	6,76±1,72*	6,31±1,66*	7,11±1,68*	6,01±1,59*
		через 12 мес	6,98±1,61*	6,65±1,53*	8,11±1,82*	6,24±1,72*

* ,** P<0,05

Таким образом, при анализе результатов электромиографического исследования нами были обнаруженные достоверные различия исследуемых индексов у пациентов с хроническим генерализованным пародонтитом легкой и средней степени и частичной вторичной адентией различной степени выраженности, по сравнению с контрольной группой, у пациентов которой дефекты зубных рядов отсутствовали. Это свидетельствует о дискоординации функциональной активности жевательной мускулатуры, что проявляется усилением вовлечения височных мышц и ослаблении активности собственно жевательных мышц, и, в сочетании с нарушением билатеральной симметрии вследствие частичной вторичной адентии, приводит к возрастанию контралатеральной асимметрии (индекс TORS).

Электромиографическое обследование пациентов с хроническим генерализованным пародонтитом легкой и средней степенью и частичной вторичной адентией различной степени выраженности через 6 и 12 месяцев после комплексного лечения позволяет сделать вывод о стойких положительных изменениях в функциональной активности жевательной мускулатуры. После ортопедического лечения и окклюзионной коррекции наблюдалось достоверное улучшение показателей биоэлектрической активности жевательной мускулатуры, что в итоге способствовало адекватному физиологическому распределению окклюзионной нагрузки при жевании, исключая фактор травматической окклюзии.

Литература

1. Аболмасов Н.Н. Системный подход к диагностике, комплексному лечению и профилактике заболеваний пародонта (клинико–генетическое исследование): дис. ... д–ра. мед. наук. – М., 2005. – 241 с.
2. Дмитриева Л.А., Максимовский Ю.М. Терапевтическая стоматология. Национальное руководство. – М., 2009. – 912 с.
3. Карлаш А.Е. Особенности клиники и патогенеза хронического генерализованного пародонтита у людей пожилого и старческого возраста: дис. ... канд. мед. наук. – 2007. – 142 с.
4. Куликов Г.В. Анализ функционального состояния зубочелюстной системы у пациентов с воспалительными заболеваниями пародонта // Стоматология. – 2012. – № 5. – С. 49.
5. Куликов Г.В. Роль функциональных методов обследования пациентов с нарушениями окклюзии и хроническим генерализованным пародонтитом при частичной вторичной адентии // Dental Forum. – 2013. – № 5. – С. 30–31.
6. Лебеденко И.Ю. Клинические методы диагностики функциональных нарушений зубочелюстной системы: Учебное пособие / И.Ю. Лебеденко, С.Д. Арутюнов, М.М. Антоник и соавт. – М., 2006. – 112 с.
7. Лебеденко И.Ю., Зайченко О.В. Электромиографическая активность жевательных мышц у больных с частичной вторичной адентией до и после протезированияю // Стоматология 2001: Российский науч. форум с межд. участием. – М., 2001. – С. 550–551.
8. Онопа Е.Н. Электромиографическая активность жевательных мышц при различной функциональной способности зубочелюстной системы человека / Е.Н. Онопа, В.М. Семенюк, К.В. Смирнов и соавт. // Институт стоматологии. – 2004. – Т. 23. – № 2. – С. 54–55.
9. Онопа Е.Н. Электромиографическая активность жевательной мускулатуры у больных с частичной вторичной, осложненной уменьшением межальвеолярного расстояния и дистальной окклюзией / Е.Н. Онопа, В.М. Семенюк, К.В. Смирнов и соавт. // Институт стоматологии. – 2003. – Т. 18. – № 1. – С. 35–37.
10. Ballenberger N. Influence of different upper cervical positions on electromyography activity of the masticatory muscles / N.Ballenberger, H.von Piekartz, A.Paris–Alemany et al. // J. Manipulative Physiol. Ther. – 2012. – Vol. 35. – № 4. – P. 308–318.
11. Botelho A.L. Standardization of the electromyographic signal through the maximum isometric voluntary contraction / A.L.Botelho, F.H.Gentil, C.Sforza et al. // Cranio. – 2011. – Vol. 29. – № 1. – P. 23–31.
12. Deas D.E., Mealey B.L. Is there an association between occlusion and periodontal destruction? Only in limited circumstances does occlusal force contribute to periodontal disease progression / D.E. Deas, B.L. Mealey // J. Am. Dent. Assoc. – 2007. – Vol. 138. – № 1. – P. 28–32.
13. Fu J.H., Yap A.U. Occlusion and periodontal disease – where is the link? / J.H. Fu, A.U. Yap // Singapore Dent. J. – 2007. – Vol. 29. – № 1. – P. 22–33.
14. Gonzalez Y. Reliability of electromyographic activity vs. bite–force from human masticatory muscles / Y. Gonzalez, L.R. Iwasaki, W.D. Jr.McCall et al. // Eur. J. Oral Sci. – 2011. – Vol. 119. – № 3. – P. 219–224.
15. Hugger S. Surface EMG of the masticatory muscles (Part 3): Impact of changes to the dynamic occlusion / S.Hugger, H.J.Schindler, B.Kordass et al //Int. J. Comput. Dent. – 2013. – Vol. 16. – № 2. – P. 119–123.

References

1. Abolmasov N. N. (2005) A systematic approach to the diagnosis, complex treatment and prevention of periodontal diseases (clinical and genetic research): D.Sc(Med) Thesis, Moscow, Russia (in Russian).
2. Dmitrieva L.A., Maksimovskii Yu.M. Therapeutic Dentistry. National Guide.Moscow, 2009, 912 (in Russian).
3. Karlash A.E. (2007), Features of the clinic and pathogenesis of chronic generic periodontitis in elderly and senile persons D.Sc(Med) Thesis , Moscow, Russia (in Russian).
4. Kulikov G.V. Analysis of the functional state of the tooth-jaw system in patients with inflammatory periodontal diseases // Stomatology. – 2012. – № 5. – P. 49 (in Russian).
5. Kulikov G.V The role of functional methods of examination of patients with impaired occlusion and chronic generalized periodontitis with partial secondary edentulous // Dental Forum. – 2013. – № 5. – P. 30–31 (in Russian).
6. Lebedenko I.Yu. Clinical methods for diagnosing functional disorders of the tooth-jaw system: Teaching aid / Lebedenko I.Yu., Arutyunov S.D.,Antonic M.M., et al.– M., 2006. – P. 112 (in Russian).
7. Lebedenko I.Yu..Zaichenko O.V. Electromyographic activity of the chewing muscles in patients with partial secondary edentulous before and after prosthetics // Dentistry 2001: Russian Scientific forum with int. participation. – M., 2001. – P. 550–551 (in Russian).
8. Onopa E.N. Electromyographic activity of the masticatory muscles with different functional abilities of the tooth-jaw system / Onopa E.N., Semenyuk V.M., Smirnov K.V. et al. // The Dental Institute. – 2004. – Vol. 23. – № 2. – P. 54–55 (in Russian).
9. Onopa E.N. Electromyographic activity of the chewing muscles in patients with partial secondary, complicated by a decrease in the interalveolar distance and distal occlusion / Onopa E.N., Semenyuk V.M., Smirnov K.V. et al. // The Dental Institute. – 2003. – Vol. 18. – № 1. – P. 35–37 (in Russian).
10. Ballenberger N. Influence of different upper cervical positions on electromyography activity of the masticatory muscles / N.Ballenberger, H.von Piekartz, A.Paris–Alemany et al. // J. Manipulative Physiol. Ther. – 2012. – Vol. 35. – № 4. – P. 308–318.
11. Botelho A.L. Standardization of the electromyographic signal through the maximum isometric voluntary contraction / A.L.Botelho, F.H.Gentil, C.Sforza et al. // Cranio. – 2011. – Vol. 29. – № 1. – P. 23–31.
12. Deas D.E., Mealey B.L. Is there an association between occlusion and periodontal destruction? Only in limited circumstances does occlusal force contribute to periodontal disease progression / D.E. Deas, B.L. Mealey // J. Am. Dent. Assoc. – 2007. – Vol. 138. – № 1. – P. 28–32.
13. Fu J.H., Yap A.U. Occlusion and periodontal disease – where is the link? / J.H. Fu, A.U. Yap // Singapore Dent. J. – 2007. – Vol. 29. – № 1. – P. 22–33.
14. Gonzalez Y. Reliability of electromyographic activity vs. bite–force from human masticatory muscles / Y. Gonzalez, L.R. Iwasaki, W.D. Jr.McCall et al. // Eur. J. Oral Sci. – 2011. – Vol. 119. – № 3. – P. 219–224.
15. Hugger S. Surface EMG of the masticatory muscles (Part 3): Impact of changes to the dynamic occlusion / S.Hugger, H.J.Schindler, B.Kordass et al //Int. J. Comput. Dent. – 2013. – Vol. 16. – № 2. – P. 119–123.

Методы функциональной диагностики в стоматологии

Поступила 25.02 2019

Стабилометрия как метод оценки влияния ортодонтического лечения на постуральный статус у пациентов с дистальной окклюзией

https://doi.org/10.35556/idr-2019-2(87)16-21

Марков Н.М., с.н.с. отделения функциональной диагностики ФГБУ «ЦНИИС и ЧЛХ» Минздрава России, к.м.н.
Иванов В.В., ассистент кафедры спортивной медицины и медицинской реабилитации ГБОУ ВПО Первый МГМУ им. И.М. Сеченова Минздрава России, к.м.н.
Кречина Е.К., зав. отделением функциональной диагностики ФГБУ «ЦНИИС и ЧЛХ» Минздрава России, д.м.н., профессор
Погабало И.В., с.н.с. отделения функциональной диагностики ФГБУ «ЦНИИС и ЧЛХ» Минздрава России, к.м.н.

Для переписки:
E-mail: ekrechina@mail.ru
Тел.: +7 (499) 245-68-85

Резюме

Проведено исследование постурального статуса методом стабилометрии 27 пациентов с дистальной окклюзией зубных рядов в возрасте 18–35 лет (23,5±3,5 лет) на этапах ортодонтического лечения с применением брекет-систем Damen Mx и аппарата Twin Force. Наличие динамики стабилометрических показателей свидетельствует о связи программы регуляции позы с изменением прикуса, а также о возможности использования стабилометрии для оценки результатов проводимого ортодонтического лечения и способности организма к адаптации.

Ключевые слова: постуральный статус, дистальная окклюзия, стабилометрия, ортодонтическое лечение.

Для цитирования: Марков Н.М., Иванов В.В., Кречина Е.К., Погабало И.В. Стабилометрия как метод оценки влияния ортодонтического лечения на постуральный статус у пациентов с дистальной окклюзией. *Стоматология для всех.* – 2019. – 2 (87). – С. 16–21. DOI: 10.35556/idr-2019-2(87)16-21

Stabilometry as a method for assessing the effect of the orthodontic treatment on body posture in patients with distal occlusion

Markov N.M.[1], **Ivanov V.V.**[2], **Krechina E.K.**[1], **Pogabalo I.V.**[1]

[1]Central Research Institute of Dentistry and Maxillofacial Surgery of Ministry of Health of the Russian Federation, Moscow, Russia;

[2] I.M. Sechenov First Moscow State Medical University. Ministry of Health of the Russian Federation, Moscow, Russia

Summary

A body posture assessment based on the method of stabilometry was carried out in 27 patients aged 18–35 years (23.5±3.5 years) with distal occlusion at the stages of orthodontic treatment using Damen Mx bracket systems and the Twin Force bite corrector. Changes in stabilometric characteristics indicate that there is a correlation between the program of postural regulation and bite alterations. They also imply the possibility of using stabilometry to assess the results of orthodontic treatment and the body's ability to adapt to it.

Keywords: postural status, distal occlusion, stabilometry, orthodontic treatment.

For citation: Markov N.M., Ivanov V.V., Krechina E.K., Pogabalo I.V. Stabilometry as a method for assessing the effect of the orthodontic treatment on body posture in patients with distal occlusion. *Stomatology for All / International Dental Review.* 2019; No. 2 (87): 16–21 (in Russ.). DOI: 10.35556/idr-2019-2(87)16-21

Системные адаптационные изменения организма, возникающие при проведении ортодонтического лечения, интересуют как стоматологическое, так и постурологическое сообщество на протяжении многих лет [4, 5, 7, 15, 16, 18, 19, 23]. Особый интерес представляет степень влияния зубочелюстной системы на нейромышечные структуры, отвечающие за поддержание баланса тела [8, 14, 21]. Для оценки степени подобных влияний использовались разнообразные методы: клиническое постуральное обследование [3], компьютерная топография [1], кинезиография [6], электромиография [11, 13, 17] и стабилометрия [9, 12]. Все представленные методы оценки степени влияния зубочелюстной системы на структуры опорно-двигательного аппарата основаны на гипотезе, рассматривающей человеческий организм как функциональную целостность [22]. Изменение величины биопотенциала жевательной мускулатуры, модифицируя миофасциальное натяжение, способно привести к изменению взаимного расположения структур опорно-двигательного аппарата, что отражается в динамике изменения показателей вышеописанных методов. Одной из распространенных

и доступных методик для оценки изменений постурального статуса в процессе ортодонтического лечения является стабилометрическое обследование [10].

Цель исследования – оценить динамику приспособительных реакций со стороны нейромышечных структур, отвечающих за поддержание равновесия в процессе ортодонтического лечения.

Материалы и методы. В исследование включено 28 пациентов с дистальной окклюзией зубных рядов, средний возраст 25,3±3,5 лет, без клинически значимой неврологической патологии.

Важным критерием включения в группу обследуемых пациентов, была их принадлежность к норме или субнорме по значению интегрального индекса – нарушения ориентации и формы туловища при проведении оптической компьютерной топографии. Пациенты, имеющие умеренные или выраженные изменения по данному критерию, исключались из группы обследуемых.

Коррекция прикуса осуществлялась при помощи брекет-систем Damen Mx (фирма «Ormco», США) и аппарата Twin Force Bite Corrector (фирма «Ortho Organizers», США). Всем пациентам проводилось стабилометрическое обследование на платформе ST-150 (фирма «Биомера», Россия). Сроки наблюдения пациентов включали пять этапов: 1) до лечения; 2) спустя 6 месяцев от начала лечения с использованием брекет-систем до установки аппарата «Twin Force»; 3) сразу после снятия аппарата «Twin Force»; 4) после окончания лечения; 5) через 1,5 месяца после окончания лечения. Стабилометрия проводилась с применением функциональных проб: глаза открыты; глаза закрыты. Оценивались следующие стабилометрические показатели: 1) положение центра давления (ЦД) во фронтальной плоскости (ЦД по оси X, мм); 2) положение центра давления в сагиттальной плоскости (ЦД по оси Y, мм); 3) скорость статокинезиограммы (V, мм); 4) длина статокинезиограммы (L, мм); 5) интегральный индекс энергозатрат (Ei).

Исследование пациентов проводили на платформе в европейской стойке и с тестом-пробой Ромберга. Практический смысл этого теста состоит в сравнении показателей функции равновесия с участием зрения и с закрытыми глазами, что позволяет оценить вклад проприоцептивной и зрительной систем в поддержание заданной позы. Смысл вычисления различных показателей стабилометрического исследования заключается в определении количественных характеристик процесса миграции центра давления испытуемого в процессе исследования.

Статистическая обработка результатов проведена с использованием программ MS Excel и MS Access.

Результаты и обсуждение. Среднее значение угла SNA до ортодонтического лечения составило 84,0^{o}±3,0^{o}, что говорит либо о нормальном положении верхней челюсти, либо о ее переднем положении относительно основания черепа. Показатель положения нижней челюсти до лечения угол SNB, составил 77,0^{o}±3,0^{o}, что свидетельствует о том, что нижняя челюсть находится на нижней границе нормы с тенденцией к ретроположению. Средние значения угла SNA и угла SNB характеризуют дистальную окклюзию зубных рядов в исследуемой группе, как зубоальвеолярную форму либо как дистальную окклюзию, обусловленную передним положением верхней челюсти.

По положению резцов пациенты с дистальной окклюзией зубных рядов (ДОЗР) распределились следующим образом: у 11(39%) человек – нормальное резцовое перекрытие; у 9 (32.1%) человек – глубокая резцовая окклюзия; у 3 (10.7%) человек – глубокая резцовая дизокклюзия, из них 2 (7,1%) человека с протрузией резцов, 1 (3,6%) человек с ретрузией резцов; у 5(18%) человек – сагиттальная резцовая дизокклюзия, сагиттальня щель не превышала 3 мм.

Скученность передних зубов на верхней челюсти (ВЧ) наблюдалась у 23 (82.6 %) человек и у 18 (63.2%) человек на нижней челюсти (НЧ), одновременно у 25 (89.5%). Диастемы и тремы между зубами ВЧ были выявлены у 2 (7,1%) пациентов. Сужение зубных рядов имело место у 24 (86.7%) человек. У 1 (3,6%) пациента отмечали буккоокклюзию и у 1 (3,6%) – лингвоокклюзию.

Обследование пациентов проводили в 5 этапов, с проведением на каждом этапе двух функциональных проб – «глаза открыты» (табл. 1) и «глаза закрыты» (табл. 2). Так, на 1 этапе при пробе «глаза открыты» и «глаза закрыты» положение центра давления по оси «X» во фронтальной плоскости находилось на уровне от 1,91±0,26 до 2,14±0,31 мм, положение центра давления по оси «Y» в сагиттальной плоскости находилось на уровне от -31,35±2,78 до -32,56±3,11 мм. Такой показатель как длина статокинезиограммы (L) варьировал в диапазоне от 229,00±21,12 до 359,2±40,0 мм, скорость статокинезиограммы (V) находилась в пределах от 7,55±0,82 до 11,97±1,04 мм/с. Площадь статокинезиограммы (S) в зависимости от пробы колебалась от 157,92±16,35 до 191,76±20,79 мм2. Индекс энергозатрат имел значения от пробы к пробе в диапазоне от 1,31±0,19 до 3,7±0,41 Дж.

На 2 этапе, спустя 6 месяцев от начала лечения, произошло расширение зубоальвеолярных дуг с изменением количества и качества окклюзионных контактов. Несмотря на это не было зафиксировано достоверных изменений стабилометрических показателей как при проведении пробы «глаза открыты», так и при провдении пробы «глаза закрыты».

При проведении пробы «глаза отрыты» на 3 этапе показатель положения центра давления по оси «X» по отношению ко 2 этапу возрос в 1,36 раза, что свиде-

тельствует о смещении общего центра массы тела вправо (p<0,01). Смещение центра давления кпереди по оси «Y» на 3-м этапе было достоверным по отношению к 1 и 2 этапам лечения, его значение уменьшилось в 1,33 раза (p<0,01). На 4 этапе положение центра давления по оси «X» сместилось влево, что видно по уменьшению показателя в 1,6 (p<0,001) и 1,32 раза (p<0,01), соответственно, по отношению к этапам 1 и 3. Значение положения центра давления по оси «Y» увеличилось в 1,17 раза по отношению к 3 этапу (p<0,05), что свидетельствует о смещении общего центра массы тела кзади. На 5-м этапе показатель положения центра давления по оси «X» уменьшился по отношению к этапам 1 и 3 в 1,62 и 1,87 раза, соответственно (p<0,001), что свидетельствует о смещении общего центра массы тела влево. Показатель положения центра давления по оси «Y» увеличился по отношению к 3 этапу в 1,18 раза (p<0,01), что свидетельствует о смещении общего центра массы тела кзади. Все прочие показатели при пробе «глаза открыты» не имели достоверных изменений в процессе лечения.

На 3-м этапе при проведении пробы «глаза закрыты» показатель положения центра давления по оси «X» увеличился по отношению к этапу 2 в 0,86 раза (p<0,05), что свидетельствует о смещении общего центра массы тела влево. Значение положения центра давления по оси «Y» уменьшилось по отношению к этапам 1 и 2 в 1,35 и 1,45 раза, соответственно (p<0,01), что соответствует смещению общего центра массы тела кпереди. Также на 3 этапе произошло снижение длины (L) и скорости (V) статокинезиограммы по отношению к 1 и 2 этапам лечения в 1,32 и 1,23 раза, соответственно (p<0,05). На 4-м этапе лечения при проведении пробы «глаза закрыты» показатель положения центра давления по оси «X» по отношению к 1 и 3 этапам уменьшился в 1,36 (p<0,01) и 1,61 раза (p<0,001), соответственно, что свидетельствует о смещении общего центра массы тела вправо. Значение положения центра давления по оси «Y» сместилось кпереди, уменьшилось по отношению к 1 и 2 этапам в 1,14 и 1,23 раза, соответственно (p<0,01), что свидетельствует о смещении центра давления кпереди; по отношению к 3-му этапу произошло изменение показателя в 0,85 раза, что свидетельствует о смещении

Таблица 1. Динамика стабилометрических показателей при функциональной пробе «глаза открыты» в процессе лечения

Функциональная проба		«Глаза открыты»					
	Параметр	X (мм)	Y (мм)	L (мм)	V (мм/с)	S (мм^2)	Ei (Дж)
Период лечения	До лечения, этап 1	2,14±0,31	-32,56±3,11	229,00±21,12	7,63±0,62	157,92±16,35	1,31±0,19
	Перед TwinForce, этап 2	1,82±0,18	-30,94±2,43	226,4±17,27	7,55±0,82	181,16±19,43	1,28±0,16
	После TwinForce, этап 3	2,47±0,23**	-24,44±2,1*,**	239,6±19,41	7,99±0,52	173,8±18,30	1,28±0,20
	После снятия, этап 4	1,35±0,17*,***	-28,61±3.47*,**	229,8±24,71	7,66±0,91	167,91±18,95	1,13±0,14
	Спустя 1,5 месяца после окончания лечения, этап 5	1,32±0,21*,***	-28,91±2,41***	240,45±18,36	8,01+1,76	177,84±15,19	1,24±0,17

Примечание: * – достоверные различия между 1-м и последующими этапами лечения при p<0,001 до p< 0,05; ** – достоверные различия между 2-м и последующими этапами лечения при p <0,001 до p<0,05; *** – достоверные различия между 3-м и последующими этапами лечения при p<0,001 до p<0,05

центра давления кзади (p<0,01). Длина и скорость статокинезиограммы уменьшились по отношению к 1 и 2 этапам в 1,32 и 1,23 раза, соответственно, (p<0,05). На 5 этапе лечения при проведении пробы «глаза закрыты» значение положения центра давления по оси «X» уменьшилось по отношению к 3 этапу в 1,39 раза (p<0,01), что свидетельствует о смещении общего центра массы тела вправо. Показатель положения центра давления по оси «Y» уменьшился по отношению к 1 и 2 этапам в 1,24 и 1,23 раза, соответственно (p<0,01), что свидетельствует о смещении общего центра массы тела кпереди. Длина и скорость статокинезиограммы возросли по отношению к 3 и 4 этапам на 0,85 раза (p<0,05).

На 1 этапе лечения имелось существенное отличие при проведении пробы «глаза открыты» и «глаза закрыты» в таких показателях, как длина и скорость статокинезиограммы, а также индекса энергозатрат (Ei) для поддержания баланса в вертикальной стойке. Так, закрытие глаз приводит к увеличению длины и скорости статокинезиограммы и к росту потребляемой энергии. Подобные данные свидетельствуют о росте частоты колебаний тела, что связано с увеличением нагрузки на другие постуральные входы при исключении зрения.

Наиболее выраженные изменения произошли в положении центра давления в сагиттальной плоскости по оси «Y» на 3 этапе лечения. Данный этап характеризуется снятием аппарата Twin Force, при этом количество окклюзионных контактов снижено, а нижняя челюсть занимает более переднее положение, связанное с гиперкоррекцией, как следствие окклюзионные контакты сформированы только во фронтальном отделе зубного ряда. Такое состояние зубочелюстной системы приводит к смещению центра давления кпереди как при проведении пробы с «открытыми», так и «закрытыми глазами». Постепенно в процессе лечения к 4 и 5 этапам лечения значения центра давления начинают возвращаться к исходному положению, подобная тенденция связана со смещением нижней челюсти из положения гиперкоррекции в исходное состояние, что приводит к увеличению количества окклюзионных контактов и совпадает с возвращением положения центра давления в сагиттальной плоскости к исходному состоянию, но при этом окончательное положение

Таблица 2. Динамика стабилометрических показателей при функциональной пробе «глаза закрыты» в процессе лечения

Функциональная проба		«Глаза открыты»					
	Параметр	X (мм)	Y (мм)	L (мм)	V (мм/с)	S (мм^2)	Ei (Дж)
Период лечения	До лечения, этап 1	1,91±0,26	-31,35±2,78	359,2±40,0	11,97±1,04	167,±17,06	3,7±0,41
	Перед TwinForce, этап 2	2,09±0,18	-33,72±3,9	333,8±29,83	11,13±1,60	191,±20,79	3,19±0,37
	После TwinForce, этап 3	1,61±0,20**	-23,27±2,47*,**	272,00± 31,06*,**	9,07± 0,88*,**	173,±16,23	3,41±0,42
	После снятия, этап 4	2,6±0,23*,**,***	-27,47±1,96*,**,***	271,6± 26,13*,**	9,05± 1,27*,**	176,±18,91	3,62±0,37
	Спустя 1,5 месяца после окончания лечения, этап 5	2,24±0,27***	-25,59±3,11*,**	316,1± 29,98***,****	10,53± 1,1***,****	171,±15,86	3,22±0,29

Примечание: * – достоверные различия между 1-м и последующими этапами лечения при p<0,001 до p< 0,05; ** – достоверные различия между 2-м и последующими этапами лечения при p<0,001 до p<0,05; *** – достоверные различия между 3-м и последующими этапами лечения при p<0,001 до p<0,05; **** – достоверные различия между 4-м и 5-м этапами при p<0,001 до p<0,05

центра давления располагается все же несколько кпереди от 1 этапа. Проекция общей массы тела во фронтальной плоскости по оси «X», как в пробе «глаза открыты» так и в пробе «глаза закрыты», в процессе ортодонтического лечения имеет диапазон смещения от 0,48 мм до 0,99 мм. При этом при проведении пробы «глаза открыты» к 5 этапу лечения положение центра давления располагается ближе к абсолютному центру проекции общего центра массы тела, чем на 1 этапе лечения, при проведении пробы «глаза закрыты» к 5 этапу положение центра давления, напротив, стало несколько хуже относительно 1 этапа. Но если принять во внимание диапазон смещения, то вряд ли можно говорить о значительном влиянии ортодонтического лечения на положение центра давления во фронтальной плоскости. Провокация постуральной системы поддержания равновесия тела с применением аппарата Twin Force также не приводила к значительным перемещениям центра давления по оси «X». Исходя из представленных выше данных можно заключить, что ортодонтическое лечение с применением аппарата Twin Force приводит на данном этапе к более выраженным изменениям положения центра давления тела в сагиттальной плоскости (по оси «Y»). При проведении пробы «глаза закрыты» на этапах 3, 4, 5 достоверные изменения наблюдались в таких показателях, как длина (L) и скорость (V) статокинезиограммы, что связано с исключением зрения. На 3 и 4 этапах снижение длины статокинезиограммы и снижение скорости перемещения ОЦД совпадает с глобальной перестройкой, происходящей в зубочелюстной системе на фоне изменения количества и качества окклюзионных контактов, что, вероятно, приводит к снижению частоты колебания тела. К 5 этапу лечения скорость и длина статокинезиограммы фактически возвращаются к значениям 1 этапа.

Выводы

1. Наличие динамики стабилометрических показателей свидетельствует о связи программы регуляции позы с изменением прикуса, а также о возможности использования стабилометрии для оценки результатов проводимого ортодонтического лечения и способности организма к адаптации.

2. Чем более выражены изменения в количестве и качестве окклюзионных контактов, тем больше отклонение проекции общего центра давления от начального положения. Компенсаторные изменения зубочелюстной системы, происходящие в ответ на ортодонтическое лечение, отражаются на значении стабилометрических показателей. Данные процессы, происходящие в организме, говорят о нейромышечной пластичности в ответ на перестройку зубочелюстной системы.

3. Динамика стабилометрических показателей может рассматриваться как объективный маркер приспособления к новому окклюзионному взаимоотношению.

Литература

1. Бирюкова О.П. Влияние функционального состояния мышц челюстно-лицевой области и осанки на формирование у детей 6–12 лет дистальной окклюзии: автореф. дис. ... канд. мед. наук. – М., 2005. – 77 с.
2. Бугровецкая Е.А. Постуральное равновесие и окклюзия зубов. Роль нарушений окклюзии в возникновении постурального дисбаланса при нейростоматологических заболеваниях / Е.А. Бугровецкая, С.В. Гвоздева, А.В. Диденко, Е.А. Соловых, О.Г. Бугровецкая // Мануальная терапия. – 2008. – № 2. – С. 40–48.
3. Гаже П.-М. Постурология. Регуляция и нарушения равновесия тела человека / П.-М. Гаже, Б. Вебер. – Спб, 2008. – 316 с.
4. Ландузи Ж.-М. Боль в спине, зубная боль, равновесие человека, связанное с позой тела и зубами // Российский остеопатический журнал. – 2012. – № 3–4 (18–19). – С. 109–114.
5. Ландузи Ж.-М. Окклюзодонтия и остеопатия. – Спб.: изд-во института остеопатии СПбГУ и СЗГМУ им. И.М. Мечникова, 2013.
6. Климова Т.В. Оценка движений нижней челюсти у лиц с физиологической и дистальной окклюзией методом кинезиографии: дис. ... канд. мед. наук. – М., 2010. – 212 с.
7. Погосян И.А. Ранняя диагностика и коррекция функциональных нарушений опорно-двигательной системы у детей с врожденной челюстно-лицевой патологией: автореф. дис. ... канд. мед. наук. –Екатеринбург, 1998. – 23 с.
8. Погосян И.А. Система диагностики и комплексного лечения нарушений опорно-двигательного аппарата у детей с мультифакторной патологией: автореф. дис. ... д-ра мед. наук. – Пермь, 2007. – 45 с.
9. Рублева И.А. Клиническое применение гидросплинта «Aqualizer» в практике врача ортодонта / И.А. Рублева, Л.С. Персин, М.П. Душенкова, В.Л. Бриштен // Ортодонтия. – 2015. – № 3. – С. 48–53.
10. Скворцов Д.В. Стабилометрическое исследование: краткое руководство. – М.: Маска, 2010. – 174 с.
11. Скорова А.В. Возможности современной электромиографии в диагностике функционального состояния зубочелюстной системы / А.В. Скорова, Е.А. Бугровецкая // Сборник трудов XXIX итоговой конференции Общества молодых ученых МГМСУ. – М., 2007. – С. 377–378.
12. Худоногова Е.Я. Лечение дистальной окклюзии у больных с нарушениями опорно-двигательного аппарата: афтореф. дис. ... канд. мед. наук. – Спб., 2006. – 25 с.
13. Цимбалистов А.В. Технология функционального анализа состояния жевательного аппарата / А.В. Цимбалистов, Е.Е. Статовская, Ю.С. Соснина и др. // Материалы XXIII и XXIV Всероссийской научно-практической конференции. – М., 2010. – С. 245–246.
14. Червоток А.Е. Функциональное состояние опорно-двигательного аппарата у больных с аномалиями и деформациями

прикуса: автореф. дис. ... канд. мед. наук. – Спб., 2009. – 22 с.
15. Carlson J.E. Physiologic Occlusion / J.E. Carlson. – M.: Midwest Press, 2009 – 218 p.
16. Dupa G. Dysfonctiormements Cranio-mandibulaires / G. Dupa, P.H. Dupa, Y. Huard // OSTEO. – 2001. – N 55. – P. 4–19.
17. Ferrario V.F. Fatigue in the sternocleidomastoid muscle and hip dysplasia: a surface electromyographic assessment in adult women / V.F. Ferrario, C. Dellavia, M. Turci, C. Sforza // J. Manipulative Physiol. Ther. – 2006. – Vol. 29. – P. 275–278.
18. Gagey P.M. Posturologie. Regulation et dereglements de la station debout / P.M.Gagey, B.Weber.-Paris: Masson, 1995. – 145 p.
19. Marino A. Postural stomatognatic origin reflexes / A. Marino // Gait Posture. – 1999. – Vol. 9. – N 1. – P. 55.
20. Michelotti A. Postural stability and unilateral crossbite: is there a relationship? / A. Michelotti, G. Buonocore, M. Farella, G. Pellegrino, C. Piergentili, S. Altobelli, et al. // Neurosci Lett. – 2006. – Vol. 392. – P. 140–144.
21. Michelotti A. Is unilateral posterior crossbite associated with leg length inequality? / A. Michelotti, M. Farella, G. Buonocore, G. Pellegrino, C. Piergentili, R. Martina // Eur J Orthod. – 2007. – Vol. 29. – P. 622–626.
22. Myers T.W. Anatomy trains: myofascial meridians for manual and movement therapists / T.W. Myers. – Edinburgh: Churchill Livingstone, 2002. – 309 p.
23. Palano D. The role of stabilometry in assessing the correlations between craniomandibular disorders and equilibrium disorders / D. Palano, G. Molinari, M. Cappalletto et al. // Bull. Group. Int. Rech.Sci. Stomatol. Odontol. – 1994. – Vol. 37. – N 1–2. – P. 23–26.

References

1. Biryukova O.P. The influence of the functional state of the muscles of the maxillofacial region and posture on the formation of distal occlusion in children 6–12 years old: author. dis. ... cand. honey. Sciences. – Moscow, 2005. – 77 p. (in Russ.).
2. Bugrovetskaya E.A. Postural balance and occlusion of teeth. The role of occlusion disorders in the occurrence of postural imbalance in neurostomatological diseases / E.A. Bugrovetskaya, S.V. Gvozdeva, A.V. Didenko, E.A. Solovykh, O.G. Bugrovetsky. Manual Therapy. – 2008. – no. 2 – P. 40–48 (in Russ.).
3. Gage P.-M. Posturology. Regulation and imbalance of the human body / P.-M. Gaje, B Weber. – SPb, 2008. – 316 p. (in Russ.).
4. Landusi J.-M. Back pain, toothache, human balance associated with body posture and teeth. Russian Osteopathic Journal. – 2012. – no. 3–4 (18–19). – P. 109–114 (in Russ.).
5. Landusi J.-M. Occlusodontics and Osteopathy. – St. Petersburg: Publishing House of the Institute of Osteopathy, St. Petersburg State University and North-Western Medical University named after I. M. Mechnikov, 2013 (in Russ.).
6. Klimova T.V. Assessment of the movements of the mandible in individuals with physiological and distal occlusion using the kinesiography method: dis. ... Cand. honey. Science. – Moscow, 2010. – 212 p. (in Russ.).
7. Poghosyan I.A. Early diagnosis and correction of functional disorders of the musculoskeletal system in children with congenital maxillofacial pathology: author. Dis .... cand. med. Science. – Yekaterinburg. – 1998. – 23 p. (in Russ.).
8. Poghosyan I.A. The system of diagnostics and complex treatment of disorders of the musculoskeletal system in children with multifactorial pathology: author. dis ... doctor med. Sciences. – Perm, 2007. – 45 p. (in Russ.).
9. Rubleva I.A. Clinical application of the Aqualizer hydro-slip in the practice of the orthodontist / I.A. Rubleva, L.S. Persin, M.P. Dushenkova, V.L. Bristen. Orthodontics. – 2015. – no. 3 – P. 48–53. (in Russ.)
10. Skvortsov D.V. Stabilometric study: a brief guide / D.V. Starlings – M.: Mask, 2010. – 174 p. (in Russ.)
11. Skorova A.V. Possibilities of modern electromyography in the diagnosis of the functional state of the dental system / A.V. Skorova, E.A. Bugrovetskaya. Collection of works of the XXIX final conference of the Society of Young Scientists of MSMSU. – Moscow, 2007. – p. 377–378. (in Russ.)
12. Khudonogov E.Ya. Treatment of distal occlusion in patients with disorders of the musculoskeletal system: aftoref. dis. ... cand. med. nauk. – St. Petersburg, 2006. – 25 p. (in Russ.)
13. Zimbalists A.B. Technology of functional analysis of the chewing apparatus / A.V. Zimbalistov, E.E. Statovskaya, Yu.S. Sosnina, et al. Materials of the XXIII and XXIV All-Russian Scientific Practical Conference. – Moscow, 2010. – P. 245–246 (in Russ.).
14. Chervotok A.E. The functional state of the musculoskeletal system in patients with abnormalities and deformities of the bite: author. dis. ... kand. med. nauk. – St. Petersburg, 2009. – 22 p. (in Russ.).
15. Carlson J.E. Physiologic Occlusion. – Moscow: Midwest Press, 2009 – 218 p.
16. Dupa G. Dysfonctiormements Cranio-mandibulaires / G. Dupa, P.H. Dupa, Y. Huard. OSTEO. – 2001. – no. 55. – P. 4–19.
17. Ferrario V.F. Fatigue in the sternocleidomastoid muscle and hip dysplasia: a surface electromyographic assessment in adult women / V.F. Ferrario, C. Dellavia, M. Turci, C. Sforza. J. Manipulative Physiol. Ther. – 2006. – Vol. 29. – P. 275–278.
18. Gagey P.M. Posturologie. Regulation et dereglements de la station debout / P.M. Gagey, B. Weber. – Paris: Masson, 1995. – 145 p.
19. Marino A. Postural stomatognatic origin reflexes/ A. Marino. Gait Posture. – 1999. – Vol. 9. – no. 1. – P. 55.
20. Michelotti A. Postural stability and unilateral crossbite: is there a relationship? / A. Michelotti, G. Buonocore, M. Farella, G. Pellegrino, C. Piergentili, S. Altobelli, et al. Neurosci Lett. – 2006. – Vol. 392. – P. 140–144.
21. Michelotti A. Is unilateral posterior crossbite associated with leg length inequality? / A. Michelotti, M. Farella, G. Buonocore, G. Pellegrino, C. Piergentili, R. Martina. Eur J Orthod. – 2007. – Vol. 29. – P. 622–626.
22. Myers T.W. Anatomy trains: myofascial meridians for manual and movement therapists. – Edinburgh: Churchill Livingstone, 2002. – 309 p.
23. Palano, D The role of stabilometry in assessing the correlations between craniomandibular disorders and equilibrium disorders / D. Palano, G. Molinari, M. Cappalletto et al. Bull. Group. Int. Rech.Sci. Stomatol. Odontol. – 1994. – Vol. 37. – no. 1–2. – P. 23–26.

Экономика и организация в стоматологии

Поступила 11.03.2019

Организационно-правовые аспекты неблагоприятных исходов при оказании стоматологической помощи

https://doi.org/10.35556/idr-2019-2(87)22-24

Бутенко О.Г., аспирант, orcid.org/0000-0003-4078-9643
Топольницкий О.З., д.м.н., профессор, зав. кафедрой детской хирургической стоматологии и челюстно-лицевой хирургии
Ромодановский П.О., д.м.н., профессор, зав. кафедрой судебной медицины и права
Московский государственный медико-стоматологический университет им. А.И. Евдокимова, Россия

Для переписки:
E-mail: butman@ro.ru

Резюме

В статье по данным литературных источников проведен анализ особенностей судебного рассмотрения исков пациентов в отношении врачей-стоматологов и проводившихся судебно-медицинских экспертиз при неблагоприятных исходах стоматологического лечения. Даны рекомендации по способам уменьшения вероятности неблагоприятных исходов и снижения числа жалоб пациентов.

Ключевые слова: дефекты медицинской помощи, стоматология, врачебная ошибка, судебно-медицинская экспертиза.

Для цитирования: Бутенко О.Г., Топольницкий О.З., Ромодановский П.О. Организационно-правовые аспекты неблагоприятных исходов при оказании стоматологической помощи. *Стоматология для всех.* – 2019. – 2 (87). – С. 22–24. DOI: 10.35556/idr-2019-2(87)22-24

Organizational and legal aspects of adverse outcomes in the provision of dental care

Butenko O.G. orcid.org/0000-0003-4078-9643, **Topolnitsky O.Z., Romodanovsky P.O.**
Moscow State University of Medicine and Dentistry named after A.I. Evdokimov, Russia, Moscow

Summary

The articleprovides an analysis of resolutions for dental malpractice claims and forensic medical examinations of adverse outcomes resulting from dental treatment. Recommendations are given on how to reduce adverse outcome risks and the number of patient complaints.

Keywords: defects in medical care, dentistry, medical error, forensic medical examination.

For citation: Butenko O.G., Topolnitsky O.Z., Romodanovsky P.O. Organizational and legal aspects of adverse outcomes in the provision of dental care. *Stomatology for All / Internationl Dental Review.* 2019; No. 2 (87): 22–24 (in Russ.). DOI: 10.35556/idr-2019-2(87)22-24

Анализ судебно-медицинских экспертиз в рамках гражданских и уголовных дел по данным здравоохранения г. Москвы за 2000–2014 гг., показывает, что наибольшее количество экспертиз (30,5%) касается деятельности стоматологов. Далее по степени уменьшения процента следуют комиссионные судебно-медицинские экспертизы, проведенные в отношении акушеров-гинекологов (13%), хирургов (9,3%), травматологов-ортопедов (7,1%). Далее по убывающей траектории следуют комиссионные судебно-медицинские экспертизы проведенные в отношении специалистов в области офтальмологии, пластической хирургии, терапии, неврологии, неонатологии и пр. [3].

Приведенные данные отражают проблему организационно-правового регулирования конфликта "врач–пациент", который возникает в случаях неблагоприятных исходов при оказании медицинской и, в частности, стоматологической помощи [1, 5].

Работа с рекламациями, отражающими претензии пациентов, неудовлетворенных результатами стоматологического лечения и высказывающих их в "досудебном" порядке, рассматривалась в [4].

Целью данной работы было проанализировать по литературным источникам некоторые особенности судебного рассмотрения исков пациентов в отношении врачей-стоматологов и проводившихся судебно-медицинских экспертиз при неблагоприятных исходах стоматологического лечения: поводы для юридической проверки и назначения экспертизы; вопросы, задаваемые в судах в ходе экспертиз; выявленные недостатки оказания стоматологической помощи и факторы, влияющие на вероятность возникновения неблагоприятного исхода, результаты рассмотрения исков и т.д.

Основными вопросами, задаваемыми судами в ходе экспертиз, которые рассматриваются в отношении врачей-стоматологов, являются вопросы, касающиеся правильности оказания терапевтической стоматологической помощи, необходимости удаления и протезирования зубов, правильности протезирования зубов, наличия инородных тел в области верхушек корней зубов, верхнечелюстных пазух, после эндодонтическо-

го лечения, имплантологического лечения и другие вопросы, связанные со стоматологическими услугами.

При проведении подобного рода экспертиз был выявлен ряд серьезных недостатков оказания стоматологической помощи. Прежде всего это касается сбора анамнеза пациента.

Так, в некоторых случаях отсутствовали данные о перенесенных и предшествующих заболеваниях. В некоторых стоматологических картах отсутствовали жалобы больного, не была описана зубная формула, не были в полном объеме приведены данные объективного исследования, не имелось записей об отказе пациента от той или иной манипуляции. Во многих картах отсутствовали план лечения и письменное согласие пациента на лечение, не было указано, какие конкретно методы лечения применялись, какие использовались материалы, не была указана последовательность протезирования, во многих случаях не было указано, что было проведено обезболивание при том или ином методе лечения, отсутствовали данные о проведении рентгенографии, во многих случаях снимки не описаны или интерпретировались врачами неправильно, при протезировании не была учтена аллергическая реакция пациента. Такие недостатки интерпретировались судом при оценке судебно-медицинских экспертиз как дефект медицинской помощи.

В [2] приведены данные анализа судебных дел по г. Москве и Московской области в отношении врачей имплантологов за 2015 г. В ходе изученных 124 исковых заявлений «по стоматологии» определено процентное соотношение дел против врачей-стоматологов разных специализаций (табл. 1).

Поводами для проведения юридической проверки и назначения экспертизы в основном служат жалобы пациентов или их родственников, реже это инициатива правоохранительных органов. По данным [5], судебно-медицинская экспертная практика свидетельствует о стремительном росте числа комиссионных судебно-медицинских экспертиз по материалам гражданских дел, в том числе и в отношении врачей-стоматологов в связи с неудовлетворенностью пациентов результатами оказания различных видов стоматологической помощи.

Вместе с тем почти в половине (и даже более) наблюдений гражданские иски к врачам-стоматологам не являются обоснованными. Неэффективность стоматологической помощи в таких случаях определяется рядом факторов, непосредственно не связанных с действиями врачей, обусловленных наличием вины со стороны самого пациента, например, при плохом уходе за полостью рта и зубами, либо вследствие неявок пациентов на назначенные приемы, либо из-за неправильной эксплуатации результатов лечения.

Таблица 1. Процентное соотношение 124 исковых заявлений против врачей-стоматологов по «стоматологии» определено по специальностям:

Ортопедия	62%
Имплантация	16%
Терапия и пародонтология	13%
Ортодонтия	5%
Хирургия	4%

Рост числа гражданских и уголовных дел по "врачебной" тематике связан с ростом правовой информированности населения, но также обусловлен и рядом иных факторов, отражающих состояние отечественного здравоохранения и стоматологии, а именно: противоречиями между стремительными темпами развития и внедрения в стоматологическую практику современных технологий и значительным отставанием технической оснащенности большого числа лечебных учреждений; государственным преимущественно бесплатным профессиональным медицинским (стоматологическим) образованием и оказанием платной стоматологической помощи населению на договорной основе; желаемым результатом стоматологической услуги и возможностями его достижения [5].

Обвинять в существующих проблемах отечественной медицины и стоматологии только одну сторону — медицинских работников — было бы несправедливым, тем более что в противоположность достаточно большому объему законодательной базы в плане защиты прав пациентов права врачей остаются практически незащищенными.

К объективным факторам, влияющим на вероятность возникновения неблагоприятного исхода, относятся своевременность оказания медицинской помощи, адекватность выбора метода лечения, состояние больного в момент поступления, особенность течения заболевания, обеспеченность медицинского учреждения аппаратурой, инструментами, лекарственными средствами, условия труда, а также квалификация врача, уровень его знаний, стаж работы.

Данные зарубежных авторов указывают на важность эмоционального фактора в действиях врача — сильный стресс в экстремальных ситуациях, предъявляющих особые требования к быстродействию, увеличивает вероятность ошибки в 2—10 раз [5]. К объективным причинам врачебных ошибок относятся также неналаженное обеспечение и несовершенство медицинской техники, которые могут привести к неполноценному медицинскому обследованию, а, следовательно, и лечению; недостаточно четкая организация работы лечебного учреждения — перегрузка врачей, низкая исполнительная дисциплина среднего и младшего медицинского персонала [3].

Анализ данных о возмещении материального ущерба, проведенный в [2], показал, что только по 5 делам суд не удовлетворил требования истца, в одном случае постановил выплатить запрашиваемую сумму полностью, в остальных случаях сумма исковых выплат

была снижена. Максимальный размер выплат компенсации морального вреда по решению суда составил 100000 рублей. Самая большая сумма взыскания денежной компенсации с ответчика в пользу пациента составила 421075 рублей.

Более успешными были иски, исходные требования которых были невысоки. Отказы получали самые дорогие иски – например, превышающие сумму 1000000 рублей и иски о компенсации морального вреда, превышающие 100000 рублей.

Все 20 проанализированных исковых заявлений были поданы в связи с некачественно проведенным лечением для взыскания денежных средств и компенсации морального вреда и с защитой прав потребителя.

Интересны данные проведенного анонимного анкетированного исследования [5], которое отображает отношение врачей-стоматологов к ситуациям при неблагоприятных исходах в стоматологической практике. Часть вопросов преследовали цель выяснить отношение стоматологов к профессиональным ошибкам и неблагоприятным исходам, возникшим в процессе оказания стоматологической помощи, необходимости отражения таких фактов в медицинской документации и информирования о них пациентов. Всего было получено 4500 ответов. Обработка полученных данных на поставленные вопросы проводилась как стандартная процедура с применением статистического анализа. Результаты исследований показали, что среди врачей-стоматологов, в отношении которых были претензии у пациентов, в государственных медицинских учреждениях работало 45%, в коммерческих – 55%.

Из анкет, признанных полноценными для анализа, ни в одной не было указания, что кто-то из стоматологов в амбулаторной карте указал о допущенных профессиональных ошибках или осложнениях в процессе лечения. Большинство врачей (80%) в этом не видят необходимости и считают, что «от этого могут быть только неприятности».

Число жалоб, приводящих к судебным искам и судебным медицинским экспертизам по деятельности стоматологов, может быть уменьшено при соблюдении ряда правил, важность которых подтверждается проведенным анализом практики судебных рассмотрений:

соблюдать преемственность на этапах лечения врачами различных специальностей: терапевтом и ортопедом, ортопедом и хирургом и т.д.;

рационально организовать рабочее время врача-стоматолога, создать благоприятные условия для заполнения медицинской документации; снабдить рабочее место врача необходимым материально-техническим обеспечением; осуществлять внутренний контроль качества работы стоматолога со стороны заведующего лечебного учреждения, чаще практиковать консультации заведующего отделением;

добиться улучшения взаимоотношений между врачом и пациентом, ставить на первое место медицинские показания к проведению адекватного квалифицированного лечения; внимательно документально фиксировать информирование пациента о врачебных рекомендациях на период после лечения и возможности осложнений в случае их несоблюдения;

неукоснительно соблюдать деонтологические и этические нормы поведения.

Литература

1. Аверьянов В.Н., Скавинская О.А., Демченко А.А., Баянова Н.А. Страхование врачебной ошибки как организационно-правовая проблема в профессиональной деятельности врача-стоматолога // Новые задачи современной медицины: материалы IV Междунар. науч. конф. (г. Санкт-Петербург, декабрь 2016 г.). – СПб.: Свое издательство, 2016. – С. 89–96.
2. Асланукова М.А., Седов Ю.Г., Шевченко Д.А., Анализ судебных дел по г. Москве и МО в отношении имплантологов за 2015 год // Dental Magazine. – 2016. – № 1. – С. 28–32.
3. Баринов Е.Х. Судебно-медицинская экспертиза в гражданском производстве по медицинским делам: дис. ... д-ра мед. наук. – М., 2015. – 261 с.
4. Бойко В.В., Минабутдинова М.Е. Рекламации, которых могло не быть // Стоматология для всех. – 2015. – 3 (72). – С. 54–59.
5. Ромодановский П.О., Тангиева Т.А. Некоторые вопросы экспертной оценки неблагоприятных исходов оказания стоматологической помощи // Российский стоматологический журнал. – 2015. – № 4. – С. 33–36.

References

1. Averyanov V.N., Skavinskaya O.A., Demchenko A.A., Bayanova N.A. Medical error insurance as an organizational and legal challenge in the professional activity of a dentist. New tasks of modern medicine: materials IV International scientific conf. (St. Petersburg, December 2016). – SPb.: Privately-owned publishing house, 2016. – P. 89–96 (in Russ.).
2. Aslanukova, MA, Sedov, Yu.G., Shevchenko, DA, Analysis of court cases in Moscow and Moscow Region against implantologists in 2015. Dental Magazine. 2016: no. 1. – P. 28–32 (in Russ.).
3. Barinov Ye.Kh. Forensic medical examination in civil proceedings of medical cases: dis. ... Doctoral dissertation. – Moscow, 2015. – 261 p. (in Russ.).
4. Boyko V.V., Minabutdinova M.E. Complaints, which could have never emerged. Stomatology for all / Internationl Dental Review. 2015; no. 3 (72): 54–59 (in Russ.).
5. Romodanovsky P.O., Tangiyeva T.A. Issues of expert evaluation of adverse outcomes in dental care. Russian dental journal. 2015; no. 4: 33–36 (in Russ.).

DENTAL-AIR

Италия

ВОЗДУШНЫЕ БЕЗМАСЛЯНЫЕ КОМПРЕССОРЫ

Производство компании Werther International (Италия)

Всегда в наличии

**Указанные артикулы соответствуют представленным моделям.
Возможны разные варианты комплектации. Подробности уточняйте у менеджеров.

на 1 установку с доп. кожухом

**арт. M50010

на 2 установки

**арт. M45010

на 3 установки

**арт. M46010

на 1-3 установки

**арт. M45210
(на 2 установки)

Компрессор DENTAL-AIR с осушителем

*Широкий ассортимент компрессоров **DENTAL-AIR** удовлетворит любые Ваши потребности. Благодаря системе с **непрерывным циклом осушения воздуха** с автоматическим устройством удаления влаги в Вашем стоматологическом кабинете всегда чистый и сухой воздух!*

- ***сервисное обслуживание***
- ***оригинальные запчасти***
- ***официальный дистрибьютор в России***

на 1-3 установки

**арт. M50410
(на 1 установку без осушителя)

Компрессор DENTAL-AIR в звукоизолирующем кожухе с вынесенными на панель контрольными приборами:

- *манометр давления воздуха в ресивере
- *регулятор давления воздуха на выходе
- *счетчик фактически отработанного времени
- *манометр давления воздуха на выходе
- *кнопка включения

Официальный дистрибьютор Werther Int. в России

тел./факс: (812) 655-50-50
(495) 785-37-43

www.coralspb.ru
vk.com/centr_coral

Coral® дистрибьютерский и технический центр

Эндодонтия

Поступила 26.03.2019

Определение чувствительности Enterococcus faecalis к препаратам для медикаментозной обработки корневых каналов при лечении хронического апикального периодонтита

https://doi.org/10.35556/idr-2019-2(87)26-29

Дежурко-Король В.А., аспирант кафедры терапевтической стоматологии Института стоматологии Первого МГМУ им. И.М. Сеченова
Макеева И.М., профессор, д.м.н., директор Института стоматологии, зав. кафедрой терапевтической стоматологии Первого МГМУ им. И.М. Сеченова
Семёнов А.М., доцент, д.б.н., ведущий научный сотрудник кафедры микробиологии биологического факультета МГУ
Бякова С.Ф., к.м.н., доцент кафедры терапевтической стоматологии Института стоматологии Первого МГМУ им. И.М. Сеченова
Новожилова Н.Е., к.м.н., ассистент кафедры терапевтической стоматологии Института стоматологии Первого МГМУ им. И.М. Сеченова

Для переписки:
E-mail: vita1304@mail.ru

Резюме

В статье представлены полученные диско-диффузионным методом результаты определения чувствительности Enterococcus faecalis ATCC 29212 к препаратам для медикаментозной обработки корневых каналов. Сделан вывод о том, что препараты на основе 2% и 1,5% хлоргексидина обладают выраженным антибактериальным действием к Enterococcus faecalis в отличие от гидроксида кальция.

Ключевые слова: хронический апикальный периодонтит, временная обтурация, эндодонтическое лечение, Enterococcus faecalis.

Для цитирования: Дежурко-Король В.А., Макеева И.М., Семёнов А.М., Бякова С.Ф., Новожилова Н.Е. Определение чувствительности Enterococcus faecalis к препаратам для медикаментозной обработки корневых каналов при лечении хронического апикального периодонтита. *Стоматология для всех.* – 2019. – 2 (87). – С.26–29. DOI: 10.35556/idr-2019-2(87)26-29

The sensitivity of Enterococcus faecalis to medications used for root canal therapy in chronic apical periodontitis.

Dezhurko-Korol V.A., First MSMU I.M. Sechenov
Makeeva I.M., First MSMU I.M. Sechenov
Semenov A.M., MSU M.V. Lomonosov
Byakova S.F., First MSMU I.M. Sechenov
Novozhilova N.E., First MSMU I.M. Sechenov

Summary

The article presents the results obtained by the disco-diffusion agar method for determining the sensitivity of Enterococcus faecalis ATCC 29212 to endodontic materials. It was concluded that preparations based on 2% and 1.5% chlorhexidine have a pronounced antibacterial effect against Enterococcus faecalis, unlike calcium hydroxide.

Keywords: chronic apical periodontitis, temporary obturation, endodontic treatment, Enterococcus faecalis.

For citation: Dezhurko-Korol V.A., Makeeva I.M., Semenov A.M., Byakova S.F., Novozhilova N.E. The sensitivity of Enterococcus faecalis to medications used for root canal therapy in chronic apical periodontitis. *Stomatology for All / Int. Dental Review.* 2019; No. 2(87): 26–29 (In Russ.). DOI: 10.35556/idr-2019-2(87)26-29

Основным этиологическим фактором развития апикального периодонтита является микробная контаминация системы корневых каналов [1–5]. Важным этапом эндодонтического лечения является обработка корневых каналов с использованием препаратов и методов, обладающих выраженным антибактериальным эффектом [6, 7]. Вместе с тем в системе корневых каналов зубов с хроническим апикальным периодонтитом могут находиться микроорганизмы, особо устойчивые к применяемым антибактериальным препаратам. Одним из распространенных микроорганизмов, выявляемых при хроническом апикальном периодонтите, является Enterococcus faecalis [3–5]. Данный микроорганизм способен выживать в фазу голодания. Важным моментом является способность Enterococcus faecalis обитать в апикальных разветвлениях, между пломбировочным материалом и стенкой корневого канала. Распространенной областью локализации данного микроорганизма является апикальная "треть" корневого канала. Такое инфицирование может возникать во время эндодонтического лечения и делает невозможным проведение адекватной механической обра-

ботки. Способность Enterococcus faecalis выживать в щелочной среде определяется строением его наружной мембраны, в составе которой имеется протонный насос, нагнетающий катионы извне через мембрану внутрь клетки против электрохимического градиента, тем самым поддерживая внутриклеточный баланс pH, необходимый для жизнедеятельности бактериальной клетки [2–4, 8, 9].

В настоящее время существует большое количество различных препаратов и материалов для медикаментозной обработки корневых каналов. Однако используемые методики не обладают достаточным антибактериальным эффектом по отношению к Enterococcus faecalis. Поиск новых средств против данного микроорганизма является актуальным направлением.

Цель исследования – определение чувствительности Enterococcus faecalis к препаратам для медикаментозной обработки корневых каналов диско-диффузионным методом.

Материал и методика исследования. В исследовании использовали чистую суточную культуру Enterococcus faecalis ATCC 29212. Культуру засевали методом «газона» на чашки Петри с сердечно-мозговым агаром (Brain Heart Infusion Agar, HiMedia), внося 50 мкл суспензии на поверхность агаризованной среды и распределяя ее стеклянным шпателем. Концентрация микробных клеток в суспензии для посева составляла 1.5x108 КОЕ/мл в 1 мл бактериальной взвеси. Концентрацию суспензии определяли путем сравнения оптической плотности со стандартом мутности, что соответствует 0,5 (McFarland standard test). На чашку диаметром 90 мм равномерно на одинаковом расстоянии друг от друга пинцетом укладывали 3 диска, пропитанных исследуемыми препаратами: 1 – 1,5% гель хлоргексидина ("CHLO-SITE", GHIMAS), 2 – 2% гель хлоргексидина ("Гель Хлоргексидина биглюконат 2%", ТехноДент), 3 – гидроксид кальция в виде суспензии ("Кальцетин", ТехноДент), 4 – (контроль) стерильный физиологический раствор. Чашки Петри инкубировали в термостате при 370С. Спустя 24 часа измеряли диаметр зоны подавления роста (ЗПР) вокруг дисков. Эксперимент проводили в шести повторностях.

Результаты исследования. По результатам определения степени чувствительности Enterococcus faecalis ATCC 29212 к препаратам для временной обтурации корневых каналов зубов наибольшую антибактериальную активность продемонстрировали препараты на основе 1,5% и 2% хлоргексидина (табл.1).

Обсуждение. В исследовании использовали Enterococcus faecalis ATCC 29212. Данный микроорганизм является наиболее распространенным видом среди микроорганизмов, которые встречаются в запломбированных корневых каналах зубов с хроническим апикальным периодонтитом [3, 5]. Enterococcus faecalis проявляет высокую устойчивость к антибактериальным препаратам, благодаря строению наружной мембраны, в составе которой находится протонный насос [2, 8].

На сегодняшний день проведено множество лабораторных исследований по определению антибактериальной эффективности препаратов для временной обтурации корневых каналов. Наиболее распространенными препаратами в таких исследованиях являются хлоргексидин в форме геля и гидроксид кальция в виде суспензии или в форме готовых паст [2, 10–13]. Гидроксид кальция является одним из наиболее используемых препаратов для временной обтурации корневых каналов. Данное вещество обладает выраженной антимикробной активностью благодаря высокому уровню pH=12,5, а также способностью растворять органические ткани [4, 11–14]. Однако, эффективность гидроксида кальция в системе корневых каналов зависит от многих факторов: времени воздействия препарата, наличия активной экссудации, степени резистентности микроорганизмов, также наличия или отсутствия смазанного слоя на поверхности основного корневого канала [8]. В настоящем исследовании гидроксид кальция в виде суспензии не оказал достаточного антибактериального действия по отношению к Enterococcus faecalis.

Хлоргексидин – антимикробный препарат широкого спектра действия, обладающий выраженным ингибирующим действием против грамположительных и грамотрицательных бактерий. Данное вещество используют на этапе ирригации и временной обтурации корневых каналов при эндодонтическом лечении зубов с хроническим апикальным периодонтитом [2, 9–11].

Диско-диффузионный метод (ДДМ) позволяет определить чувствительность тест-штамма микроорганизма к исследуемым препаратам. Метод основан на прямом взаимодействии действующего вещества с

Таблица 1. Показатели зон подавления роста Enterococcus faecalis ATCC 29212 к исследуемым препаратам

№	Препарат	Средний диаметр зоны подавления роста (ЗПР) Enterococcus faecalis, мм
1	1,5 % гель хлоргексидина	16±0,81
2	2% гель хлоргексидина	19±0,66
3	Гидроксид кальция в виде суспензии	0,00±0,00
4	Стерильный физиологический раствор (контроль)	0,00±0,00

клетками бактерий на среде чашек Петри. Однако, стоит заметить, что результаты лабораторных и клинических исследований не всегда схожи между собой.

Так, по результатам ДДМ показано более выраженное антибактериальное действие препаратов, в то время как при клинических исследованиях эти же препараты обладают недостаточным антибактериальным действием. Такие результаты могут быть получены вследствие некоторых факторов, например, в клинической ситуации у пациента с хроническим апикальным периодонтитом в корневых каналах находится большое разнообразие микроорганизмов, взаимодействующих между собой. В то время, как в лабораторных исследованиях ДДМ испытывают препараты, как правило, на одном тест-штамме микроорганизма.

Тем не менее, для того чтобы подобрать эффективный препарат для применения в клинической практике, необходимо сначала испытать его в лабораторных условиях, в том числе и методом диффузии на агаре.

Выводы

На основании данных диско-диффузионного метода показано, что препараты на основе 2% и 1,5% хлоргексидина обладают выраженным антибактериальным действием к Enterococcus faecalis в отличие от гидроксида кальция. Результаты антибактериального действия гидроксида кальция схожи с контрольной группой.

Зоны подавления роста Enterococcus faecalis в группах с исследуемыми препаратами: 2% гель хлоргексидина 19±0,66 мм, 1,5% гель хлоргексидина 16±0,81мм, гидроксид кальция в виде суспензии 0,00 мм, физиологический раствор 0,00 мм.

Поддерживается "Проектом повышения конкурентоспособности ведущих российских университетов среди ведущих мировых научно-образовательных центров"

Литература

1. Макеева И.М., Франко А., Семенов А.М., и др. Исследование in vitro эффективности антисептических веществ для поверхностной дезинфекции зубов, инокулированных Escherichia coli // Стоматология. – 2018. – № 97 (4). – С 8–10.
2. Gomes B.P., Souza S.F., Ferraz C.C. et al. Effectiveness of 2% chlorhexidine gel and calcium hydroxide against Enterococcus faecalis in bovine root dentine in vitro // Int Endod J. 2003 Apr; 36 (4): 267–275.
3. Guven Kayaoglu, Dag Orstavik. Virulence factors of Enterococcus faecalis: relationship to endodontic disease // Crit. Rev. Oral. Biol. Med. 2004; 15 (5): 308–320.
4. Rodriguez-Niklitschek C., Oporto G. H. Clinical implications of Enterococcus faecalis microbial contamination in root canals of devitalized teeth: Literature review // Rev. Odontologica Mex. – 2015. – T. 19. – № 3. – e177–e182c.
5. Siqueira J.F. Jr, Rocas I.N., Alves F.R., Silva M.G. Bacteria in the apical root canal of teeth with primary apical periodontitis // Oral Surg Oral Med Oral Pathol Oral Radiol Endod. 2009 May; 107 (5): 721–726. doi: 10.1016/j.tripleo.2009.01.042.
6. Акимов Т.В. Сравнительная оценка депо- и гальванофореза гидроокиси меди-кальция в лечении деструктивных форм хронического периодонтита // Стоматология для всех. – 2006. – № 1. – С. 16–19.
7. Бутаева Н.Т., Макеева И.М., Туркина А.Ю. Антисептическая обработка корневых каналов с применением диодного лазера // Стоматология для всех. – 2008. – № 2. – С. 60–63.
8. Evans M., Davies J.K., Sundqvist G., Figdor D. Mechanisms involved in the resistance of Enterococcus faecalis to calcium hydroxide//Int Endod J. 2002 Mar; 35 (3): 221–228.
9. Gomes B.P., Vianna M.E., Zaia A.A. et al. Chlorhexidine in endodontics // Braz Dent J. 2013; 24 (2): 89–102. doi: 10.1590/0103-6440201302188. Review.
10. Gomes B.P., Vianna M.E., Sena N.T. et al. In vitro evaluation of the antimicrobial activity of calcium hydroxide combined with chlorhexidine gel used as intracanal medicament // Oral Surg Oral Med Oral Pathol Oral RadiolEndod 2006; 102: 544–550.
11. Haapasalo M., Shen Y., Wang Z., Gao Y. Irrigation in endodontics // Br Dent J. 2014. Mar; 216 (6): 299–303. doi: 10.1038/sj.bdj.2014.204. Review.
12. Lana P.E., Scelza M.F., Silva L.E. et al. Antimicrobial activity of calcium hydroxide pastes on Enterococcus faecalis cultivated in root canal systems // Braz Dent J. 2009; 20 (1): 32–36.
13. Lima R.K., Guerreiro-Tanomaru J.M., Faria-Junior N.B., Tanomaru-Filho M. Effectiveness of calcium hydroxide-based intracanal medicaments against Enterococcus faecalis//Int Endod J. 2012. Apr; 45 (4): 311–316. doi: 10.1111/j.1365-2591.2011.01976.x.Epub 2011 Nov 14.
14. Mohammadi Z., Shalavi S., Yazdizadeh M. Antimicrobial activity of calcium hydroxide in endodontics: a review//Chonnam Med J. 2012. Dec; 48 (3): 133–140. doi: 10.4068/cmj.2012.48.3.133. Epub 2012 Dec 21.

References

1. Makeeva I.M., Franko A., Semyonov A.M., et al. In vitro study of the activity of antiseptic substances used for surface disinfection of Escherichia coli inoculated teeth// Dentistry. - 2018. - № 97 (4). - From 8-10.
2. Gomes B.P., Souza S.F., Ferraz C.C. et al. Effectiveness of 2% chlorhexidine gel and calcium hydroxide against Enterococcus faecalis in bovine root dentine in vitro // Int Endod J. 2003 Apr; 36 (4): 267–275.

3. Guven Kayaoglu, Dag Orstavik. Virulence factors of Enterococcus faecalis: relationship to endodontic disease // Crit. Rev. Oral. Biol. Med. 2004; 15 (5): 308–320.
4. Rodriguez-Niklitschek C., Oporto G. H. Clinical implications of Enterococcus faecalis microbial contamination in root canals of devitalized teeth: Literature review // Rev. Odontologica Mex. – 2015. – T. 19. – № 3. – e177–e182c.
5. Siqueira J.F. Jr, Rocas I.N., Alves F.R., Silva M.G. Bacteria in the apical root canal of teeth with primary apical periodontitis // Oral Surg Oral Med Oral Pathol Oral Radiol Endod. 2009 May; 107 (5): 721–726. doi: 10.1016/j.tripleo.2009.01.042.
6. Akimov T.V. Comparative evaluation of depo- and galvanophoresis of copper hydroxide calcium in the treatment of destructive forms of chronic periodontitis // Dentistry for All. - 2006. - № 1. - pp. 16-19
7. Butaeva N.T., Makeyeva I.M., Turkina A.Yu. Root canal antiseptic treatment using a diode laser // Dentistry for All. - 2008. - № 2. - pp. 60-63.
8. Evans M., Davies J.K., Sundqvist G., Figdor D. Mechanisms involved in the resistance of Enterococcus faecalis to calcium hydroxide//Int Endod J. 2002 Mar; 35 (3): 221–228.
9. Gomes B.P., Vianna M.E., Zaia A.A. et al. Chlorhexidine in endodontics // Braz Dent J. 2013; 24 (2): 89–102. doi: 10.1590/0103-6440201302188. Review.
10. Gomes B.P., Vianna M.E., Sena N.T. et al. In vitro evaluation of the antimicrobial activity of calcium hydroxide combined with chlorhexidine gel used as intracanal medicament // Oral Surg Oral Med Oral Pathol Oral RadiolEndod 2006; 102: 544–550.
11. Haapasalo M., Shen Y., Wang Z., Gao Y. Irrigation in endodontics // Br Dent J. 2014. Mar; 216 (6): 299–303. doi: 10.1038/sj.bdj.2014.204. Review.
12. Lana P.E., Scelza M.F., Silva L.E. et al. Antimicrobial activity of calcium hydroxide pastes on Enterococcus faecalis cultivated in root canal systems // Braz Dent J. 2009; 20 (1): 32–36.
13. Lima R.K., Guerreiro-Tanomaru J.M., Faria-Junior N.B., Tanomaru-Filho M. Effectiveness of calcium hydroxide-based intracanal medicaments against Enterococcus faecalis//Int Endod J. 2012. Apr; 45 (4): 311–316. doi: 10.1111/j.1365-2591.2011.01976.x.Epub 2011 Nov 14.
14. Mohammadi Z., Shalavi S., Yazdizadeh M. Antimicrobial activity of calcium hydroxide in endodontics: a review//Chonnam Med J. 2012. Dec; 48 (3): 133–140. doi: 10.4068/cmj.2012.48.3.133. Epub 2012 Dec 21.

Пародонтология

Поступила 26.04.2019

Повышение эффективности диагностики нарушений окклюзии у пациентов, страдающих хроническим генерализованным пародонтитом, при различной степени выраженности частичной вторичной адентии с применением метода компьютерной окклюзиографии

Куликов Г.В., врач-стоматолог-ортопед, ООО "Дорамедсервис", г. Москва

Для переписки: E-mail: m.a.kuprina@list.ru

https://doi.org/10.35556/idr-2019-2(87)30-33

Резюме

В статье приведены результаты исследования нарушений окклюзии у пациентов, страдающих хроническим генерализованным пародонтитом, при различной степени выраженности частичной вторичной адентии с применением метода компьютерной окклюзиографии. Анализ окклюзиограмм показал, что по мере прогрессирования хронического генерализованного пародонтита, а также с увеличением количества утраченных зубов и потерей окклюзионных контактов отмечается увеличение окклюзионной нагрузки на фронтальную группу зубов, что при превышении адаптационно-компенсаторных возможностей пародонта приводит к травматической перегрузке и, соответственно, к таким клиническим проявлениям как клиновидные дефекты и повышенное стирание зубов, а также резорбция альвеолярной кости, появлению или увеличению подвижности зубов. На основании полученных результатов установлено, что ликвидация окклюзионного дисбаланса у пациентов с хроническим генерализованным пародонтитом легкой и средней степени и частичной вторичной адентией различной степени выраженности происходит уже через 6 месяцев после комплексного лечения.

Ключевые слова: компьютерная окклюзиография, окклюзионные нарушения, хронический генерализованный пародонтит, частичная вторичная адентия.

Для цитирования: Куликов Г.В. Повышение эффективности диагностики нарушений окклюзии у пациентов, страдающих хроническим генерализованным пародонтитом, при различной степени выраженности частичной вторичной адентии с применением метода компьютерной окклюзиографии. *Стоматология для всех.* – 2019. – 2 (87). – С. 30–33. DOI: 10.35556/idr-2019-2(87)30-33

Improvement of the diagnostics efficiency of occlusal disorders in patients with chronical periodontitis in case of different type of partial secondary adentia using method of computer occlusiography

Kulikov G.V.

OOO «Doramedservice», Russia, Moscow

Summary

The article presents the results of the study of occlusal disorders in patients with chronical periodontitis in case of different type of partial secondary adentia using method of computer occlusiography. Occlusiographic analysis showed that as progression of chronical periodontitis takes place, the teeth are missing and lack of occlusional contacts increasing occlusion on the frontal teeth group occurres. When the excess of adaptive-compensatory possibilities takes place it leads to traumatic injury of periodontal tissues that can result in resorption of alveolar bone, the emergence or increasing mobility of teeth and their loss. The results of study showed that elimination of occlusion imbalance in patients with mild and moderate chronical periodontitis and partial secondary adentia takes place already 6 months after complex treatment.

Keywords: computer occlusiography, malocclusion, chronical periodontitis, partial secondary adentia.

For citation: Kulikov G.V. Improvement the diagnostics efficiency of occlusal disorders in patients with chronical periodontitis in case of different type of partial secondary adentia using method of computer occlusiography. *Stomatology for All / Int. Dental Review.* 2019; No. 2(87): 30–33. DOI: 10.35556/idr-2019-2(87)30-33

В ряде научных исследованиях было установлено, что окклюзионные нарушения являются провоцирующим фактором, который способствует появлению преждевременных контактов, возникновению и про-

грессированию повышенного стирания зубов и клиновидных дефектов, а также усугублению тяжести течения воспалительных заболеваний пародонта. Кроме того, было обнаружено, что при наличии патологии окклюзии у пациентов достоверно возрастает частота встречаемости хронического генерализованного пародонтита, особенно средней и тяжелой степени, как правило, приводящего к потере зубов [1, 2, 6].

Причиной нарушения микроциркуляторных процессов в пародонте, которые способны привести к возникновению или прогрессированию воспалительных заболеваний, часто становится повышенная окклюзионная нагрузка или окклюзионная травма пародонта. Травматическая окклюзия увеличивает вероятность возникновения и прогрессирования воспалительных и деструктивных явлений в тканях пародонта [3, 7, 9].

Рядом исследователей также подчеркивалось, что дефекты и деформации зубных рядов приводят к возникновению суперконтактов, затруднению артикуляционных движений, нарушению функциональной активности жевательной мускулатуры и суставной дисфункции. Все это в совокупности может привести к перегрузке тканей пародонта, что при имеющихся воспалительных процессах может служить предпосылкой для прогрессирования хронического генерализованного пародонтита [4, 5, 8, 10].

Ввиду вышеизложенного актуальным представляется изучение окклюзионных нарушений у пациентов с воспалительными заболеваниями пародонта при различной степени выраженности вторичной адентии с целью их диагностики и лечения.

Материалы и методы. В исследовании принимали участие 173 пациента (93 женщины и 80 мужчин) с частичной вторичной адентией и хроническим генерализованным пародонтитом легкой и средней степени в возрасте от 20 до 60 лет.

При этом у 133 пациентов имела место частичная вторичная адентия и хронический генерализованный пародонтит легкой и средней степени. По степени выраженности частичной вторичной адентии пациенты были разделены на три группы: группа сравнения 1 включала 43 пациента с концевыми дефектами зубных рядов (I класс по Вильду) и хроническим генерализованным пародонтитом легкой (24 человека) или средней (19 человек) степени тяжести. В группу сравнения 2 вошли 46 пациентов с включенными дефектами зубных рядов (II класс по Вильду) и хроническим генерализованным пародонтитом легкой (25 человек) или средней (21 человек) степени тяжести. Группа сравнения 3 состояла из 44 пациентов с концевыми и включенными дефектами зубных рядов (III класс по Вильду), страдающих хроническим генерализованным пародонтитом легкой (22 человека) или средней (12 человек) степени тяжести. 40 пациентов с интактными зубными рядами составляли группу контроля, из них 23 — с легкой степенью и 17 — со средней степенью хронического генерализованного пародонтита.

Анализ функционального состояния окклюзии зубных рядов мы проводили с использованием компьютерного окклюзиографа Tekskan T-Scan III. Результаты клинических исследований обрабатывали методами вариационной статистики, при этом статистически достоверными считали значения P<0,05.

Результаты и обсуждение. При анализе полученных с помощью компьютерного окклюзиографа T-Scan окклюзиограмм зубной ряд условно был разделен на квадранты (фронтальный левый, фронтальный правый, дистальный левый и дистальный правый). Как показали полученные результаты, у пациентов, страдающих хроническим генерализованным пародонтитом легкой степени, в левом и правом фронтальных квадрантах при наличии концевых и сочетанных дефектов зубных рядов окклюзионная нагрузка была достоверно выше (на 3,06% и 6,54%, а также на 3,12% и 7,85%, соответственно), по сравнению с контрольной группой (P<0,05) (табл. 1).

У пациентов, страдающих хроническим генерализованным пародонтитом легкой степени, в левом дистальном квадранте при наличии сочетанных (группа сравнения 3) дефектов зубных рядов окклюзионная нагрузка была достоверно ниже (на 7,63%), а в правом дистальном квадранте при наличии концевых (группа сравнения 1) и сочетанных (группа сравнения 3) дефектов зубных рядов была достоверно ниже (на 3,32% и 6,94%, соответственно), по сравнению с контрольной группой, у пациентов которой отсутствовали дефекты зубных рядов (P<0,05) (табл. 1).

У пациентов, страдающих хроническим генерализованным пародонтитом средней степени, в левом и правом фронтальных квадрантах при наличии концевых, включенных и сочетанных дефектов зубных рядов окклюзионная нагрузка была достоверно выше (на 7,44%, 5,06% и 7,34%, а также на 6,01%, 6,79% и 7,68%, соответственно), по сравнению с контрольной

Таблица 1. Результаты компьютерного анализа параметров окклюзии у пациентов с хроническим генерализованным пародонтитом (ХГП) и частичной вторичной адентией различной степени выраженности (деление по квадрантам)

		Группы сравнения			Контрольная группа (без дефектов зубных рядов), %
		Концевые дефекты, %	Включенные дефекты, %	Сочетания дефектов, %	
ХГП легкой степени	L-Front	16,58 ± 1,01*	14,52 ± 1,22□□	20,06 ± 1,34*□	13,52 ± 0,98**
	L-Post	33,98 ± 1,51	35,05 ± 1,68□□	29,34 ± 1,39*□	36,97 ± 1,56**
	R-Front	16,17 ± 1,17*	14,89 ± 1,14□□	20,90 ± 1,40*□	13,05 ± 1,04**
	R-Post	33,32 ± 1,48*	35,54 ± 1,74□□	29,70 ± 1,17*□	36,64 ± 1,64**
ХГП средней степени	L-Front	21,77 ± 1,69*	19,39 ± 1,71*	21,67 ± 1,74*	14,33 ± 1,73**
	L-Post	28,06 ± 1,76*	29,61 ± 1,75*	27,31 ± 1,83*	35,98 ± 1,89**
	R-Front	19,56 ± 1,81*	20,34 ± 1,68*	21,23 ± 1,78*	13,55 ± 1,64**
	R-Post	30,47 ± 1,74*	30,70 ± 1,70*	29,79 ± 1,82*	36,16 ± 1,91**

,**; □ , □□, ▭, ▭, ▭, ▭, ▭, ▭, ▭ P<0,05

группой (P<0,05).

У пациентов, страдающих хроническим генерализованным пародонтитом средней степени, окклюзионная нагрузка в левом и правом дистальных квадрантах при наличии концевых, включенных и сочетанных дефектов зубных рядов была достоверно ниже (на 7,92%, 6,37% и 8,67%, а также на 5,69%, 5,46 и 6,37%, соответственно), по сравнению с контрольной группой (P<0,05) (табл. 1).

Кроме того, было установлено, что у пациентов групп сравнения 1 (концевые дефекты зубного ряда) и 2 (включенные дефекты зубного ряда) в левом и правом фронтальных квадрантах окклюзионная нагрузка была достоверно меньше при наличии хронического генерализованного пародонтита легкой степени, по сравнению со средней степенью заболевания (P<0,05). При этом у пациентов группы сравнения 1 — в левом дистальном квадранте, а группы сравнения 2 — в левом и правом дистальном квадрантах окклюзионная нагрузка была достоверно больше при легкой степени хронического генерализованного пародонтита, по сравнению с заболеванием средней степени тяжести (P<0,05) (табл. 1).

Таким образом, с прогрессированием хронического генерализованного пародонтита, а также с увеличением количества утраченных зубов и потерей окклюзионных контактов геометрический центр жевательного давления перемещается в направлении от дистальных квадрантов к фронтальным.

Как показали результаты компьютерного окклюзиографического анализа, у пациентов в группе сравнения 1 (концевые дефекты зубных рядов), страдающих хроническим генерализованным пародонтитом легкой степени, через 6 и 12 месяцев после лечения в левом фронтальном квадранте окклюзионная нагрузка уменьшилась на 3,32% и 2,83%, в правом фронтальном — на 2,82% и 2,49%, соответственно (P<0,05), при этом в левом дистальном квадранте окклюзионная нагрузка увеличилась на 2,35% и 2,59%, соответственно, в правом дистальном — на 3,75% и 2,69%, соответственно (P<0,05). В группе сравнения 3 (сочетанные дефекты зубных рядов) у пациентов, страдающих хроническим генерализованным пародонтитом легкой степени, через 6 и 12 месяцев после лечения в левом фронтальном квадранте окклюзионная нагрузка уменьшилась на 5,99% и 5,66%, соответственно, в правом фронтальном — на 6,70% и 6,65%, соответственно, при этом в левом дистальном квадранте окклюзионная нагрузка увеличилась на 6,46% и 6,42%, соответственно, в правом дистальном — на 6,23% и 5,90%, соответственно (P<0,05).

У пациентов в группе сравнения 1 (концевые дефекты зубных рядов), страдающих хроническим генерализованным пародонтитом средней степени, через 6 и 12 месяцев после лечения в левом фронтальном квадранте окклюзионная нагрузка уменьшилась на 7,46% и 6,98%, соответственно, в правом фронтальном — на 5,01% и 4,73%, соответственно, при этом в левом и правом дистальных квадрантах произошло увеличение окклюзионной нагрузки: на 7,84% и на 7,47% (левый дистальный квадрант), а также на 4,77% и на 4,38% (правый дистальный квадрант) (P<0,05) (рис. 1).

В группе сравнения 2 (включенные дефекты зубных рядов) у пациентов, страдающих хроническим генерализованным пародонтитом средней степени, через 6 и 12 месяцев после лечения в левом фронтальном квадранте окклюзионная нагрузка уменьшилась на 5,12% и 4,96%, в правом фронтальном — на 5,79% и 5,82%, соответственно, при этом в дистальных квадрантах произошло увеличение окклюзионной нагрузки: на 5,70% и на 6,24% (левый дистальный квадрант), а также на 5,18% и на 4,50% (правый дистальный квад-

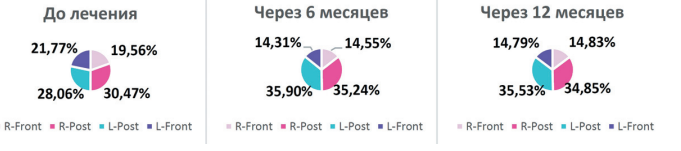

Рис. 1. Результаты компьютерного анализа окклюзии у пациентов с хроническим генерализованным пародонтитом средней степени и концевыми дефектами зубных рядов через 6 и 12 месяцев после лечения (разделение по квадрантам)

Рис. 2. Результаты компьютерного анализа окклюзии у пациентов с хроническим генерализованным пародонтитом средней степени с включенными дефектами зубных рядов через 6 и 12 месяцев после лечения (разделение по квадрантам)

Рис. 3. Результаты компьютерного анализа окклюзии у пациентов с хроническим генерализованным пародонтитом средней степени и сочетанными дефектами зубных рядов через 6 и 12 месяцев после лечения (разделение по квадрантам)

рант) (P<0,05) (рис. 2).

В группе сравнения 3 (сочетанные дефекты зубных рядов) у пациентов, страдающих хроническим генерализованным пародонтитом средней степени, через 6 и 12 месяцев после лечения в левом фронтальном квадранте окклюзионная нагрузка уменьшилась на 7,23% и 6,82%, в правом фронтальном – на 6,68% и 6,47%, соответственно, при этом в дистальных квадрантах произошло увеличение окклюзионной нагрузки: на 7,88% и на 8,23% (левый дистальный квадрант), а также на 6,04% и на 5,07% (правый дистальный квадрант) (P<0,05) (рис. 3).

Таким образом, по результатам обследования через 6 и 12 месяцев после лечения нами было отмечено уменьшение окклюзионной нагрузки во фронтальных отделах и ее увеличение в дистальных отделах. Выявленные закономерности в распределении окклюзионной нагрузки в отдаленные сроки наблюдения свидетельствуют об эффективности проводимого комплексного лечения под контролем цифровой окклюзиографии, что имеет особое значение у пациентов с исходно выраженными окклюзионными нарушениями вследствие наличия концевых и сочетанных дефектов зубного ряда и хронического генерализованного пародонтита.

Результаты анализа окклюзиограмм показали, что по мере прогрессирования хронического генерализованного пародонтита, а также с увеличением количества утраченных зубов и потерей окклюзионных контактов отмечается увеличение окклюзионной нагрузки на фронтальную группу зубов (P<0,05), что при превышении адаптационно-компенсаторных возможностей пародонта приводит к травматической перегрузке и, соответственно, к таким клиническим проявлениям, как клиновидные дефекты и повышенное стирание зубов, а также резорбция альвеолярной кости, появлению или увеличению подвижности зубов. На основании полученных результатов установлено, что ликвидация окклюзионного дисбаланса у пациентов с хроническим генерализованным пародонтитом легкой и средней степени и частичной вторичной адентией различной степени выраженности происходит уже через 6 месяцев после комплексного лечения (P<0,05).

Литература

1. Аветисян А.А. Клиника и терапия хронического генерализованного пародонтита у пациентов пожилого возраста: дис. ... канд. мед. наук. – М., 2008. – 158 с.
2. Золотарева Ю.Б., Гусева И.Е. Влияние окклюзионных нарушений на течение воспалительного процесса в тканях пародонта // Стоматология. – М., 2001. – Т. 80. – № 4. – С. 21–23.
3. Клиненберг И., Джагер Р. Окклюзия и клиническая практика. Под общ. ред. М.М. Антоника / И. Клинерберг, Р. Джагер. – М.: MedPressInform, 2006. – 200 с.
4. Куликов Г.В. Анализ функционального состояния зубочелюстной системы у пациентов с воспалительными заболеваниями пародонта // Стоматология. – 2012. – № 5. – С. 49.
5. Куликов Г.В. Роль функциональных методов обследования пациентов с нарушениями окклюзии и хроническим генерализованным пародонтитом при частичной вторичной адентии // Dental Forum. – 2013. – № 5. – С. 30–31.
6. Bhola M. Dental occlusion and periodontal disease: what is the real relationship / M. Bhola, L. Cabanilla, S. Kolhatkar // J. Calif. Dent. Assoc. – 2008. – Vol. 36. – № 12. – P. 924–930.
7. Hu Z.G. Quantitative study on occlusal balance of normal occlusion in intercuspal position / Z.G. Hu, H. Cheng, M. Zheng et al. // Zhonghua Kou Qiang Yi Xue Za Zhi. – 2006. – Vol.41. – № 10. – P. 618–620.
8. Kalachev I.S. Evaluation of the T–scan system in achieving functional masticatory balance // Folia Med (Plovdiv). – 2005. – Vol. 47. – № 1. – P. 53–57.
9. Koos B. Precision of an instrumentation–based method of analyzing occlusion and its resulting distribution of forces in the dental arch / B. Koos, A. Godt, C. Schille et al. // J. Orofac. Orthop. – 2010. – Vol. 71. – № 6. – P. 403–410.
10. Montgomery M.W. T–scan dental force analysis for routine dental examination / M.W. Montgomery, L. Shuman, A. Morgan // Dent. Today. – 2011. – Vol. 30. – № 7. – P. 112–116.

References

1. Avetisyan A.A. (2008) Clinic and therapy of chronic generalized periodontitis in elderly patients: D.Sc(Med) Thesis, Moscow, Russia (in Russian).
2. Zolotareva Yu.B., Guseva I.E. Effect of occlusal disorders on the course of the inflammatory process in periodontal tissues // Stomatology, 2001, Vol. 80, № 4, p. 21–23 (in Russian).
3. Klinenberg I., Jagger R. Occlusion and Clinical Practice in Antonik, M.M. (ed.)/ Klinenberg I., Jagger R. Moscow., MedPress Inform, 2006 (in Russian).
4. Kulikov G.V. Analysis of the functional state of the tooth-jaw system in patients with inflammatory periodontal diseases // Stomatology , 2012, № 5, p. 49 (in Russian).
5. Kulikov G.V. The role of functional methods of examination of patients with impaired occlusion and chronic generalized periodontitis with partial secondary edentulous // Dental Forum. – 2013, № 5, p. 30–31 (in Russian).
6. Bhola M. Dental occlusion and periodontal disease: what is the real relationship / M. Bhola, L. Cabanilla, S. Kolhatkar // J. Calif. Dent. Assoc. – 2008. – Vol. 36. – № 12. – P. 924–930.
7. Hu Z.G. Quantitative study on occlusal balance of normal occlusion in intercuspal position / Z.G. Hu, H. Cheng, M. Zheng et al. // Zhonghua Kou Qiang Yi Xue Za Zhi. – 2006. – Vol.41. – № 10. – P. 618–620.
8. Kalachev I.S. Evaluation of the T–scan system in achieving functional masticatory balance // Folia Med (Plovdiv). – 2005. – Vol. 47. – № 1. – P. 53–57.
9. Koos B. Precision of an instrumentation–based method of analyzing occlusion and its resulting distribution of forces in the dental arch / B. Koos, A. Godt, C. Schille et al. // J. Orofac. Orthop. – 2010. – Vol. 71. – № 6. – P. 403–410.
10. Montgomery M.W. T–scan dental force analysis for routine dental examination / M.W. Montgomery, L. Shuman, A. Morgan // Dent. Today. – 2011. – Vol. 30. – № 7. – P. 112–116.

Пародонтология

Поступила 27.03.2019

Обоснование применения фотодинамической терапии в экспериментальных исследованиях in vitro со штаммами пародонтопатогенных бактерий и грибов Candida

https://doi.org/10.35556/idr-2019-2(87)34-41

Самусенков В.О., к.м.н., доцент кафедры ортопедической стоматологии, Первый МГМУ им. И.М. Сеченова
В.Н. Царев, д.м.н., профессор, директор Научно-исследовательского медико-стоматологического института, зав. кафедрой микробиологии, вирусологии, иммунологии МГМСУ им. А.И. Евдокимова
Ипполитов Е.В., д.м.н., профессор кафедры микробиологии, вирусологии, иммунологии МГМСУ им. А.И. Евдокимова
Подпорин М.С., младший научный сотрудник лаборатории медико-роботических технологий НИМСИ МГМСУ им. А.И. Евдокимова
Ильясова С.Т., врач-стоматолог, ординатор ЦНИИС и ЧЛХ

Для переписки:
E-mail: croc@bk.ru

Резюме

В статье представлены результаты исследования эффективности фотодинамической терапии в экспериментах in vitro в отношении микроаэрофильной группы возбудителей пародонтита и грибов Candida с использованием световой активации при разной длине волны.

Для определения чувствительности фотодинамического воздействия были выбраны следующие приоритетные штаммы микроорганизмов: Aggregatibacter actinomycetemcomitans, Streptococcus constellatus, Candida glabrata. Основу экспериментальных исследований составило автоматизированное культивирование выделенных штаммов микроорганизмов с контролем кривых роста микробных популяций при использовании различных режимов воздействия и фотосенсибилизаторов.

Обоснована возможность более эффективного проведения врачами-стоматологами необходимых корректирующих действий при использовании фотодинамической терапии в комплексном лечении больных с заболеваниями пародонта.

***Ключевые слова**: пародонтопатогены, фотодинамическая терапия, фотосенсибилизаторы.*

Для цитирования: Самусенков В.О., Царев В.Н., Ипполитов Е.В., Подпорин М.С., Ильясова С.Т. Обоснование применения фотодинамической терапии в экспериментальных исследованиях in vitro со штаммами пародонтопатогенных бактерий и грибов Candida. *Стоматология для всех.* – 2019. – 2 (87). – С. 34–41. DOI: 10.35556/idr-2019-2(87)34-41

A RATIONALE FOR THE APPLICATION OF PHOTODYNAMIC THERAPY IN EXPERIMENTAL IN VITRO INVESTIGATION WITH STRAINS OF PERIODONTAL PATHOGENIC BACTERIA AND CANDIDA

Samusenkov V.O.[1], **Tsarev V.N.**[2], **Ippolitov E.V.**[2], **Podporin M.S.**[2], **Ilyasova S.T.**[3]

[1] I.M. Sechenov First Moscow State Medical University of Ministry of Health of the Russian Federation, Moscow, Russia

[2] Moscow State University of Medicine and Dentistry named after A.I. Evdokimov, Russia, Moscow

[3] Central Research Institute of Dentistry and Maxillofacial Surgery of Ministry of Health of the Russian Federation, Moscow, Russia

Summary

The article presents the results of a study of the effectiveness of photodynamic therapy in in vitro experiments against the microaerophilic group of periodontitis pathogens and Candida fungi using light activation at different wavelengths.

To determine the sensitivity of photodynamic effects, the following priority strains of microorganisms were selected: Aggregatibacter actinomycetemcomitans, Streptococcus constellatus, Candida glabrata. The basis of the experimental studies was the automated cultivation of isolated strains of microorganisms with control of the growth curves of microbial populations using different exposure modes and photosensitizers.

The possibility of a more effective implementation of necessary corrective actions by dentists when using photodynamic therapy in the complex treatment of patients with periodontal diseases is substantiated.

***Keywords**: periodontopathogenic microorganisms, photodynamic therapy, photosensitizers.*

For citation: Samusenkov V.O., Tsarev V.N., Ippolitov E.V., Podporin M.S., Ilyasova S.T. A rationale for the application of photodynamic therapy in experimental in vitro

investigation with strains of periodontal pathogenic bacteria and candida. *Stomatology for All / Intertational Dental Review*. 2019; No. 2(87): 34–41 (in Russ.). DOI: 10.35556/idr-2019-2(87)34-41

Воспалительные заболевания пародонта – гингивит и пародонтит – представляют собой серьезную медико-социальную проблему, и в последние годы прогрессирующая тенденция к увеличению заболеваемости отмечается среди лиц более молодого возраста [1]. Кроме того, именно пародонтологическое лечение становится фундаментом, на котором нередко строится тактика лечения других стоматологических заболеваний. В наши дни наиболее полно подтверждена и обоснована мультифакторная модель возникновения воспалительных заболеваний пародонта со значительно выраженными микробными и воспалительно-иммунными компонентами [2]. Возникновение и развитие различных форм пародонтита обусловлено активностью «пародонтопатогенного сообщества», а также комплексом других неблагоприятных факторов, что и обуславливает характер многофакторности данного заболевания. С полным основанием можно считать, что пародонтит следует рассматривать как комплексное заболевание, возникающее под влиянием кумулятивного воздействия экзогенных (микробная биопленка, аномалии прикрепления уздечек, дефекты пломбирования, протезирования, аномалии положения зубов, нарушения прикуса) и эндогенных (заболевания желудочно-кишечного тракта, гормональные нарушения, болезни крови и т. п.), общих и местных факторов, инфекционноиндуцированное иммунным повреждением пародонтального комплекса с большой вероятностью генетической предрасположенности, то есть являющееся результатом нарушения равновесия между факторами агрессии (пародонтопатогенами) и факторами защиты макроорганизма [3].

Накопленный за последние десятилетия опыт свидетельствует, что ведущая роль в формировании воспалительного процесса в полости рта принадлежит резидентной облигатной анаэробной и микроаэрофильной микрофлоре. Многие группы исследователей изучали состав и свойства бактериальной биопленки ротовой полости с помощью микробиологических и молекулярных методов исследований, чтобы оценить микробные факторы риска заболеваний пародонта. Современные технологии позволили выделить в полости рта генетический материал более 700 видов или фенотипов микробов, половина из которых не культивируема [6, 7]. Вместе с тем в качестве этиологических факторов заболеваний пародонта в настоящее время доказана роль только небольшого числа бактерий. К ним относят Porphyromonas gingivalis, Prevotella intermedia, Aggregatibacter actinomycetemcomitans (Actinobacillus actinomycetemcomitans), Tannerella forsythia (Bacteroides forsythus), Campylobacter rectus, а также Treponema denticola [7].

Большинство авторов также придерживаются мнения, что дрожжеподобные грибы рода Candida spp. также входят в группу пародонтопатогенных видов микроорганизмов, которых в норме на десне быть не должно, за исключением 6–12% случаев "здорового носительства" [8]. Именно у грибов рода Candida определены механизмы агрессии и защиты (изменчивость и значительная лабильность морфологических свойств клетки, рецепторы адгезии и литические ферменты), которые непосредственно и косвенно – через иммунные реакции – повреждают ткани пародонта и вызывают негативные изменения в системе местного иммунитета полости рта [9].

В настоящее время проведение всего комплекса лечебных мероприятий при воспалительно-деструктивном характере заболеваний тканей пародонта не обеспечивает длительный эффект ремиссии патологического процесса [4]. Растущая резистентность к антибактериальным препаратам и выбор методики лечения данной патологии всегда будет актуальной проблемой в стоматологической практике.

Именно широкое и необоснованное использование антимикробных препаратов все чаще приводит к увеличению количества устойчивых микроорганизмов, селекции антибиотико-резистентных штаммов и, соответственно, трудностям при выборе адекватной антибиотикотерапии. На примере различных форм пародонтита начало реинфецирования тканей пародонта, по данным микробиологических исследований, наступает через полтора–два месяца после курса проведенного комплексного лечения, а достижение высоких показателей концентраций патогенной микрофлоры прослеживается уже к окончанию второго месяца после проведенных лечебных мероприятий. Данный факт подтверждает слабую клиническую эффективность лечения и повторный выраженный хронический воспалительный процесс в тканях пародонта [5].

В современной практике основой при лечении пациентов с заболеваниями пародонта является применение комбинированной терапии. Предлагаемые комплексы лечебных мероприятий представляют в основном сочетание различных средств медикаментозной терапии, которые позволяют добиться непродолжительного эффекта. При этом существует риск возникновения осложнений от лекарственной терапии при воспалительных заболеваниях [14].

Стоматологический рынок находится в постоянном поиске альтернативных методов лечения данной патологии, и одним из наиболее перспективных фотохимиотерапевтических методов, основанных на комплексном применении света и химических соединений различного назначения, является фотодинамическая

терапия (ФДТ). Если вначале ФДТ применялась исключительно для лечения больных со злокачественными новообразованиями, то сегодня появляется все больше сообщений об успешном использовании метода в других областях медицины, что значительно расширяет диапазон его применения [10].

Первым компонентом данной методики является фотосенсибилизатор. Это вещество, которое, взаимодействуя со световым потоком, обладает способностью адсорбирования на поверхности бактериальной клетки. Вторым компонентом ФДТ является низкоэнергетическое световое излучение, длина волны которого в идеале должна соответствовать пику поглощения данного фотосенсибилизатора, тем самым повышая эффективность данной методики [15]. Источником такого излучения могут быть универсальные или специализированные лазеры. Под влиянием светового излучения в тканях организма развивается фотохимическая реакция с выделением синглетного кислорода и активных радикалов, которые являются цитотоксическими агентами для быстроразмножающихся клеток [16].

Однако исходы данной терапии могут быть различными и зависят от ряда факторов: интенсивности генерации активных форм кислорода за счет воздействия с излучением определенной длиной волны, активности антистрессорных протеинов и антиоксидантных бактерий, а также правильно подобранного фотосенсибилизатора в зависимости от конкретной клинической картины [17].

Цель исследования — оценка эффективности применения фотодинамической терапии в экспериментах in vitro в отношении микроаэрофильной группы возбудителей пародонтита и грибов Candida с использованием световой активации при разной длине волны.

Материалы и методы. Для проведения исследования нами были отобраны пациенты, страдающие хроническим генерализованным пародонтитом средней степени тяжести — 62 человека в возрасте от 35 до 46 лет без выраженной соматической патологии. Комплексное клиническое обследование состояния тканей пародонта проводилось всем пациентам до лечения и включало в обязательном порядке исследование микробного фона пародонтального кармана с использованием метода ПЦР-диагностики (набор реагентов «Мультидент-5» Генлаб, Россия). На основании полученных данных были определены приоритетные виды микроорганизмов при данной нозологии, которые и использовались в дальнейшем эксперименте.

Для определения чувствительности фотодинамического воздействия были выбраны следующие приоритетные штаммы микроорганизмов: Aggregatibacter actinomycetemcomitans, Streptococcus constellatus, Candida glabrata. Методика, разработанная на кафедре микробиологии, вирусологии, иммунологии МГМСУ им. А.И. Евдокимова МЗ РФ [11].

Первичный посев для выделения облигатных и факультативных анаэробных бактерий осуществляли на 5% колумбийский кровяной гемин агар с добавлением бараньей дефибринированной крови и селективных добавок для выделения грамотрицательных анаэробных бактерий и грамположительных микроаэрофильных стрептококков. Грибы рода Candida культивировали на хромогенной питательной среде. Все посевы помещали в термостат при температуре 37°С на 48 часов (для анаэробных культур — в анаэростат на 14 суток).

Перед проведением эксперимента для чистой культуры использовалась среда обогащения для микроорганизмов с целью подращивания культур для приготовления бактериальной взвеси.

Основой для проведения эксперимента была автоматическая система культивирования микроорганизмов в режиме реального времени — биореактор «Реверс-Спиннер RTS-1» (BioSan, Латвия). Интерпретацию результатов проводили по изменению мутности клеточной суспензии (взвеси) на основании оценки оптической плотности (OD) при длине волны 850 нм.

Для культивирования микроорганизмов в биореакторе использовали два типа пробирок: пробирки 50 мл с мембранным фильтром (TubeSpin®) и пробирки 50 мл по типу Falcon с крышкой без мембраны. В каждую пробирку добавляли 20 мл питательной среды, заранее подготовленную бактериальную взвесь и фотосенсибилизатор. После инокуляции бактериальной взвеси исследуемые образы облучали с помощью полупроводниковых лазерных аппаратов с различной длиной волны — 630 нм и 662 нм, при мощности 100 Дж/см^2.

Пробирки помещали в биореактор, и для каждого вида микроорганизмов задавали необходимые параметры культивирования с помощью программного обеспечения:

1. **A. actinomycetemcomitans** (37°C; RPM: 500 min—1; measurement freq.: 3 h—1; rev. spin period: 1 sec.; volume: 15—16 ml; λ: 850 nm);
2. **S. constellatus** (37°C; RPM: 1500 min—1; measurement freq.: 3 h—1; rev. spin period: 2 sec.; volume: 15—16 ml; λ: 850 nm);
3. **C. albicans** (37°C; RPM: 1300 min—1; measurement freq.: 3 h—1; rev. spin period: 3 sec.; volume: 15—16 ml; λ: 850 nm).

Количественные показатели образцов представлены в табл. 1.

Результаты эксперимента отображались в графике динамики изменения оптической плотности на протяжении всего периода культивирования. На границе каждой фазы развития микробной культуры асептически проводили количественные высевы на плотные

питательные среды для последующего учета микробной концентрации в 1 мл питательного бульона. По ключевым точкам кривых роста микробных популяций проводили статистическую обработку данных в пяти повторах и обрабатывали методом параметрической статистики для малой выборки по Манну-Уитни ($p<0,05$).

Результаты клинико-лабораторных исследований. Из общего числа обследованных выявлена высокая частота встречаемости у генетических маркеров (ДНК) *Aggregatibacter actinomycetemcomitans*, что составляло 61,5% – в содержимом пародонтального кармана. Данный микроорганизм относится к пародонтопатогенам 1-го порядка и обнаруживается при формах заболеваний с выраженной деструкцией тканей пародонта [12].

Также высокую частоту выявления имел вид *Streptococcus constellatus*, генетические маркеры которого выделены в пародонтальном кармане в 53,8%. Данный микроорганизм относится к группе anginosus, и, являясь представителем нормальной флоры полости рта, он все чаще выделяется в ассоциации с пародонтопатогенными видами микроорганизмов, вызывая гнойно-воспалительные процессы в полости рта.

Частота встречаемости грибов *Candida* у данных пациентов составила 26,9%, что согласуется с данными исследований по увеличению случаев кандида-ассоциированного пародонтита [13].

В связи с изложенным мы провели экспериментальное исследование для определения эффекта фотодинамической терапии с обоснованием выбора оптимального режима воздействия и фотосенсибилизатора.

Результаты экспериментальных исследований. Основу экспериментальных исследований составляло автоматизированное культивирование выделенных штаммов микроорганизмов с контролем кривых роста микробных популяций при использовании разных режимов воздействия и фотосенсибилизаторов.

По результатам культивирования клинического изолята *A. actinomycetemcomitans* (рис.1), в контрольной пробирке лаг-фаза длилась более суток. Явно выраженное ускорение бактериального прироста отсутствовало, поэтому сразу наблюдалась картина логарифмического скачка. Экспоненциальная фаза роста, характеризуемая максимальной скоростью деления бактерий в контрольном образце, отмечалась в промежутке с 32 часов (0,03±0,3 Mcf) до 40 часов (1,7±0,3 Mcf – показатель α). В данной фазе рост клеток происходит с постоянной удельной скоростью, то есть единица микробной биомассы в единицу времени увеличивается на одну и ту же величину. Однако в первой половине этой фазы деление клеток опережает их рост, клетки мельчают, но во второй половине скорости роста и деления клеток уравновешиваются. На протяжении всей экспоненциальной фазы клетки продолжают сохранять высокую физиологическую активность, свойственную молодым популяциям. Фаза торможения или замедленного прироста, характеризуемая в период линейного роста постоянной скоростью уве-

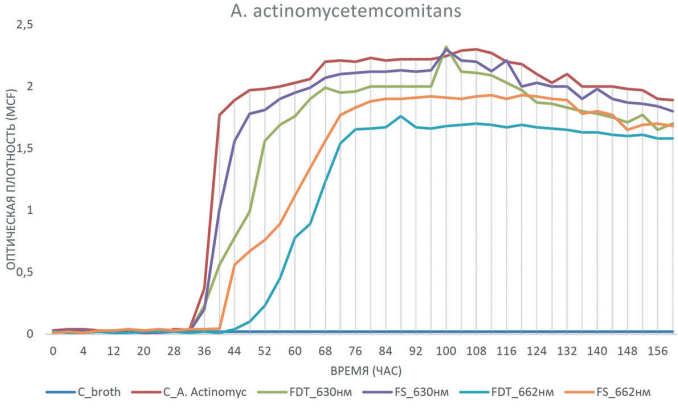

Рис. 1. Результат культивирования клинического изолята A. actinomycetemcomitans

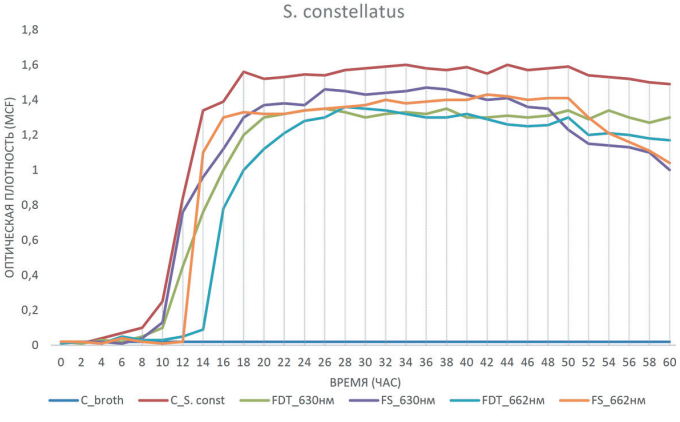

Рис. 2. Результат культивирования клинического изолята S. constellatus

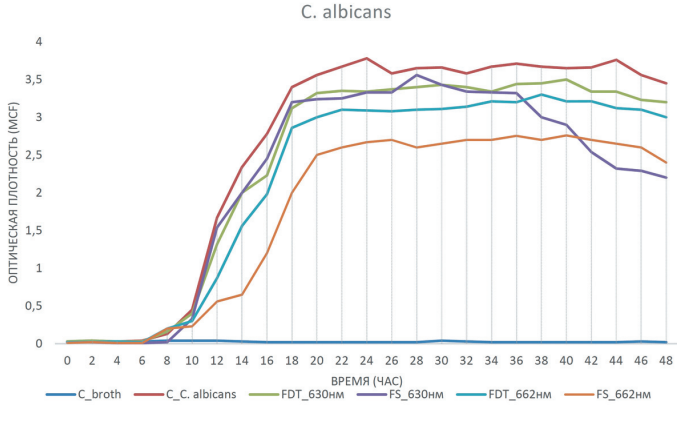

Рис. 3. Результат культивирования клинического изолята C. albicans

личения биомассы (числа клеток), была достаточно продолжительной – с 40–68 часа культивирования, с выходом в стационарную фазу культивирования с показателем 2,2±0,3 Mcf (показатель β). Соотношение отмирающих, вновь образующихся и покоящихся клеток выравнивается и постепенно становится стабильным. Средний показатель стационарной фазы составил 2,23±0,3 Mcf.

Активация фотосенсибилизаторов (ФС) длиной волны 630 нм

ФС Fotosan. Пролонгации фазы адаптации не наблюдается. Экспоненциальная фаза имела интенсивную генерацию бактериальных популяций, скорость которой почти соответствовала контрольному образцу, однако окончание данной фазы, а, следовательно, и пиковый показатель были достигнуты позже, с задержкой на 8 часов. Максимальная общая концентрация клеток (М-концентрация) составила 2,1±0,3 Mcf, что статистически не было достоверным по сравнению с контрольным образцом. Фаза замедления бактериального прироста и стационарная фаза по своей тенденции совпадали с контрольным образцом. Средний показатель в стационарной фазе – 2,15±0,3 Mcf.

ФС Фотодитазин. Лаг-фаза была аналогична предыдущим образцам. Тенденция по характеру логарифмической фазы была сохранена, но скорость бактериального прироста была ниже, чем в контроле, со средним показателем изменением оптической плотности на 0,35±0,3 Mcf. Окончание фазы логарифмического роста еще более пролонгировано, с пиковым показателем на 52 час (1,56±0,3 Mcf). Фаза замедления бактериального прироста укорочена, по сравнению с предыдущими образцами со средним показателем 2,01±0,3 Mcf.

Активация фотосенсибилизаторов (ФС) длиной волны 662 нм

ФС Fotosan. В данном образце отмечается удлинение лаг-фазы при развитии культуры до 40 часа. Экспоненциальный прирост можно условно разделить на 2 стадии с разной степенью интенсивности скорости набора биомассы. Если в первые 4 часа скорость прироста бактериальных популяций была сравнима с предыдущими образцами, то, начиная с 45 часа культивирования скорость стала постепенно снижаться. Максимальный пиковый показатель в окончании лога-

Таблица 1. Количественные показатели образцов

1 пробирка	2 пробирка	3 пробирка	4 пробирка	5 пробирка	6 пробирка
C-	C+	FDT_630нм	FS_630нм	FDT_662 нм	FS_662 нм
бульон 15	бульон 15	бульон 15	бульон 15	бульон 15	бульон 15
	1 мл взвеси	0,5 мл взвеси	0,5 мл взвеси	0,5 мл взвеси	0,5 мл взвеси
		0,5 мл ФС	0,5 мл ФС	0,5 мл ФС	0,5 мл ФС

рифмического роста был достигнут только к 72 часу и составил 1,77±0,3 Mcf. Существенного прироста клеток при достижении М-концентрации также не наблюдалось, и уже через 8 часов культура вышла в стационарное равновесие. Средний показатель оптической плотности – 1,8±0,3 Mcf, что на 19% ниже, чем в контрольном образце.

ФС Фотодитазин. Лаг-фаза имела существенную пролонгацию с явно выраженным периодом ускоренного роста. Характер логарифмической фазы был аналогичен предыдущему образцу, правда показатель α был немного ниже и составил 1,54±0,3 Mcf. Окончание фазы логарифмического роста и выход в стационарное равновесие было на промежутке 72–76 час. Средний показатель оптической плотности в стационарной фазе – 1,6±0,3 Mcf, что на 30 % ниже, чем в контроле.

Результат культивирования клинического изолята S.constellatus представлен на рис. 2.

Лаг-фаза в контрольном образце продолжалась до второго часа культивирования, и, начиная с третьего часа, бактериальная культура перешла в фазу ускоренного роста. Данная фаза была продолжительной с постепенным наращиванием бактериальной массы. Логарифмическая фаза имела резкий скачкообразный характер роста, и на 14 час культивирования показатель оптической плотности достиг максимального значения на данном промежутке (показатель α) – 1,34 Mcf; максимальный показатель оптической плотности за весь период роста культуры (показатель β) – 1,56±0,3 Mcf. Средний показатель изменения оптической плотности в лаг-фазе – 0,41±0,3 Mcf. Стационарная фаза началась с 18 часа культивирования и продолжалась до 52 часа. Бактериального прироста не наблюдается. Средний показатель оптической плотности в стационарной фазе – 1,56±0,3 Mcf.

Активация фотосенсибилизаторов (ФС) длиной волны 630 нм

ФС Fotosan. Адаптивная фаза и фаза ускоренного роста статистически не отличались от контрольного образца. Экспоненциальный рост до 12 часа культивирования отличался высокой скоростью генерации новых клеток, однако скорость деления начала снижаться на промежутке 12–18 час. Максимальный показатель оптической плотности в данной фазе был достигнут гораздо позже, чем в контрольном образце (18 час) и составил – 1,30±0,3 Mcf. Стационарная фаза была менее продолжительной (12 часов), чем в контрольном образце, и по ее окончанию бактериальные клетки перешли в фазу отмирания. Средний показатель оптической плотности в стационарной фазе – 1,45±0,3 Mcf.

ФС Фотодитазин. Адаптивная фаза и фаза ускоренного роста статистически не отличались от контрольного образца. Экспоненциальная фаза отмечается стабильной скоростью генерации новых клеток, и максимальный показатель оптической плотности за весь период роста культуры составляет 1,35±0,3 Mcf, что статистически недостоверно по сравнению с контрольным образцом.

Активация фотосенсибилизаторов (ФС) длиной волны 662 нм

ФС Fotosan. Адаптивная фаза отмечалась до 12 часа культивирования с последующим резким переходом в фазу логарифмического роста. Фаза ускоренного роста отсутствовала. Экспоненциальный рост отмечен интенсивным приростом бактериальных клеток с пиковым показателем оптической плотности 1,1±0,3 Mcf (показатель α). Максимальный показатель оптической плотности (показатель β) также был ниже, чем в контроле, однако окончание лаг-фазы и последующий выход культуры в стационарную фазу быстрее, чем в предыдущих образцах. Стационарный период продолжался на протяжении 34 часов, после чего началась фаза гибели клеток. Средний показатель стационарной фазы – 1,37±0,3 Mcf.

ФС Фотодитазин. Отмечается пролонгация адаптивной фазы до 14 часа культивирования. Экспоненциальная фаза непродолжительная и заканчивается на 20 час эксперимента. Максимальное значение на пике данной фазы (показатель α) – 1,12 Mcf; максимальный показатель оптической плотности за весь период роста культуры (показатель β) – 1,38±0,3 Mcf. Стационарная фаза началась с 26 часа культивирования и продолжалась до 50 часа. Бактериального прироста не наблюдается. Средний показатель оптической плотности в стационарной фазе – 1,31±0,3 Mcf.

Результат культивирования клинического изолята C.albicans представлен на рис. 3.

Адаптивная фаза в контрольном образце длится до 6 часа культивирования, по окончании которой наблюдается постепенное увеличение бактериального прироста. Скорость деления клеток с 6–10 час культивирования имеет тенденцию, приближенную к логарифмическому росту, однако на данной стадии в большей степени происходит увеличение бактериальных клеток в размерах без значительного увеличения числа особей в популяции. Экспоненциальная фаза отмечается на промежутке 10–18 час и характеризуется резким увеличением скорости размножения культуры. Временные интервалы между появлением предыдущего и последующего поколения постоянны. Средний показатель изменения оптической плотности в лаг-фазе – 0,75±0,3 Mcf. В период с 18 по 24 час культивирования наблюдается фаза отрицательного ускорения, при которой скорость размножения бактерий перестает быть максимальной. Пиковый показатель оптической

плотности лаг-фазы (показатель α) – 3,4±0,3 Mcf; максимальный показатель оптической плотности за весь период роста культуры (показатель β) – 3,78±0,3 Mcf. Стационарная фаза продолжительная (20 часов), бактериальный прирост отсутствует. Средний показатель оптической плотности – 3,67±0,3 Mcf.

Активация фотосенсибилизаторов (ФС) длиной волны 630 нм

ФС Fotosan. Адаптивная фаза и фаза ускоренного роста статистически не отличались от контрольного образца. Логарифмический рост отличается небольшим снижением скорости размножения клеток, по сравнению с предыдущим образцом, а также наличием диауксии на промежутке 12–18 час культивирования. Максимальный показатель оптической плотности в окончании логарифмической фазы ниже, чем в контрольном образце, и составляет 3,12±0,3 Mcf. Фаза замедления бактериального прироста почти отсутствовала, и клетки сразу перешли в стационарную фазу (20 час). Средний показатель оптической плотности в стационарной фазе – 3,38±0,3 Mcf.

ФС Фотодитазин. Лаг-фаза пролонгирована на 2 часа, и начало фазы ускоренного роста отмечается на 8 час эксперимента. Экспоненциальная фаза и стационарная фаза не отличаются от контроля и ФС Fotosan, однако продолжительность стационарной фазы уменьшена (18–36 час), после чего наблюдается картина ускоренной гибели культуры.

Активация фотосенсибилизаторов (ФС) длиной волны 662 нм

ФС Фотодитазин. Лаг-фаза и начало логарифмической фазы не имели особых отличий в сравнении с контрольным образцом. В экспоненциальной фазе скорость прироста клеток продолжала снижаться по сравнению с предыдущими образцами, а продолжительность оставалась прежней. Пиковый показатель оптической плотности логарифмической фазы был сравнительно ниже, чем у образцов с активацией длиной волны 630 нм, и составил 2,86±0,3 Mcf (18 час).

ФС Fotosan. Адаптивная фаза отмечалась до 6 часа культивирования с последующим переходом в затяжную фазу ускоренного роста. Данная фаза наблюдалась до 14 часа эксперимента и продолжалась почти в 2 раза дольше, чем в предыдущих образцах. Экспоненциальный рост отмечен резким приростом бактериальных клеток с пиковым показателем оптической плотности 2,5±0,3 Mcf (показатель α), что на 26% меньше, чем в контрольном образце. Максимальный показатель оптической плотности (показатель β) также был ниже, чем в контроле, однако окончание лаг-фазы и последующий выход культуры в стационарную фазу были увеличены на 2 часа. Стационарный период продолжался на протяжении 20 часов, после чего началась фаза гибели клеток. Средний показатель стационарной фазы – 2,68±0,3 Mcf.

Заключение

Результаты проведенного эксперимента показали, что на этапе фотоактивации фотосенсибилизатора применение различной длины волны способствует наличию дифференциальной эффективности в отношении бактериальных популяций. Различные комбинации фотосенсибилизатора и вариантов последующей его активации по-разному влияют на различные группы микроорганизмов, опосредуя изменения в развитии культуры как бактерицидного, так и бактериостатического характера. Вместе с тем представляется крайне важным, что использование одного вида фотосенсибилизатора при различных микробных контаминациях неэффективно и полного прекращения роста и гибели всех микроорганизмов, как это гипотетически предполагалось или позиционировалось в исследованиях некоторых авторов, изучавших эффективность ФДТ, на самом деле не происходит. При анализе кривых роста отмечаются различные временные промежутки развития культуры, по которым возможно оценить эффективность применения фотодинамической терапии, тем самым провести необходимые корректировки при использовании данной методики в комплексном лечении больных с заболеваниями пародонта.

Литература

1. Булкина Н.В., Ведяева А.П. Быстропрогрессирующий пародонтит: новые аспекты патогенеза и комплексной терапии // Пародонтология. – 2012. – № 4 (17). – С. 13–18.
2. Дорошина И.Р., Юмашев А.В., Михайлова М.В., Кудерова И.Г., Кристаль Е.А. Ортопедическое лечение пациентов с повышенным рвотным рефлексом // Стоматология для всех. – 2014. – № 4. – С. 18–20.
3. Курякина Н.В., Кутепова Т.Ф. Заболевания пародонта. – М.: Мед. Книга, Н. Новгород: Изд. НГМА, 2000. – 162 с.
4. Микробиология и иммунология для стоматологов: пер. с англ. / Р.Дж. Ламонта [и др.]. – М.: Практическая медицина, 2010. – 504 с.
5. Николаева Е.Н., Царев В.Н., Ипполитов Е.В. Пародонтопатогенные бактерии – индикаторы риска возникновения и развития пародонтита (часть I) // Стоматология для всех. – 2011. – № 3. – С. 4–9.
6. Орехова Л.Ю. Заболевания пародонта. – М.: Поли Медиа Пресс, 2004. – 254 с.
7. Улащик В.С. Фотодинамическая терапия – технология XXI века // Физиотерапия, бальнеология и реабилитация. – 2013. – № 1. – С. 36–43.
8. Ушаков Р.В., Царев В.Н. Применение антибиотиков в стоматологии. ФГБОУ ДПО "Российская медицинская академия непрерывного профессионального образования". – М.: ФГБОУ ДПО РАМАНПО. – 2018. – 185 с.
9. Царев В.Н., Ипполитов Е.В., Плахтий Л.Я., Подпорин М.С.,

Ильясова С.Т., Ахмедов Г.Д. Сравнительная оценка фотодинамического воздействия на рост популяций дрожжевых грибов Candida // Клиническая стоматология. – 2017. – № 3 (83). – С. 20–25.
10. Царев В.Н. Микробиология, вирусология и иммунология полости рта. – М.: ГЭОТАР-Медиа. – 2013. – 576 с.
11. Царев В.Н., Николаева Е.Н., Арутюнов Д.С., Фомичева Е.М., Унанян А.А., Арутюнов С.Д. Экспериментальное обоснование применения биополимерных пленок, содержащих препараты иммуномодулирующего и антибактериального действия, для лечения заболеваний пародонта // Пародонтология. – 2010. – № 1 (15). – С. 57–60.
12. Царев В.Н., Подпорин М.С., Ипполитов Е.В. Применение сканирующей электронной микроскопии и биореактора для оценки эрадикации микробной биопленки корневых каналов при эндодонтическом лечении // Клиническая лабораторная диагностика – 2017. – № 8 (62). – С. 506–512.
13. Цепов Л.М., Михеева Е.А., Голева Н.А., Нестерова М.М. Хронический генерализованный пародонтит: ремарки к современным представлениям // Пародонтология – 2010. – № 1 (15). С. 3–7.
14. Юмашев А.В., Кристаль Е.А., Кудерова И.Г., Михайлова М.В. Непереносимость ортопедических конструкций, явления гальванизма // Журнал научных статей Здоровье и образование в XXI веке. – 2012. – Т. 14. – № 2. – С. 26.
15. Aas J.A., Paster B.J., Stokes L.N., Olsen I., Dewhirst F.E. Defining the normal bacterial flora of the oral cavity. J.Clin. Microbiol, 2005; 11 (43): 5721–5732.
16. Timoshin A.V., Sevbitov A.V., Drobot G.V., Yumashev A.V., Timoshina M.D. Use of bioresorbable plates on the basis of collagen and digestase for treatment of diseases of oral mucosa (review of clinical cases). International Journal of Green Pharmacy. 2018; 12 (1): 290–296.
17. Voloshina I.M., Borisov V.V., Sevbitov A.V., Davidyants A.A., Mironov S.N., Kuznetsova M.Yu., Ergesheva E.V. distinctive features of microcrystallization of mixed saliva in children with different levels of activity of carious process. Asian Journal of Pharmaceutics. 2018. – Т. 12. – № S3. – С. 1017–1020.

References

1. Bulkina N.V., Vedyayeva A.P. Rapidly progressive periodontitis: new aspects of pathogenesis and complex therapy. Parodontology. – 2012. – № 4 (17). – P. 13–18 (in Russian).
2. Doroshina I.R., Yumashev A.V., Mikhailova M.V., Kuderova I.G., Kristal E.A. Orthopedic treatment of patients with overactive gag reflex. Stomatology for All / Intertational Dental Review. 2014; no. 4 (69): 18–20 (in Russ.).
3. Kuryakina N.V., Kutepova T.F. Periodontal diseases. - M .: Med. Book, N. Novgorod: Publishing house. NGMA, 2000. – 162 p. (in Russ.).
4. Microbiology and immunology for dentists: Transl. from English / R.J. Lamont [et al.]. – Moscow: Practical medicine, 2010. – 504 p. (in Russ.).
5. Nikolaeva, E.N., Tsarev, V.N., Ippolitov, E.V. Para-dontogenic pathogenic bacteria – predictors of periodontitis (part I). Stomatology for All / Intertational Dental Review. 2011; no. 3 (56): 4–9. (in Russ.).
6. Orekhova L.Yu. Periodontal disease. – Moscow: Poly Media Press, 2004. – 254 p. (in Russ.).
7. Ulashchik V.S. Photodynamic therapy – technology of the XXI century. Physiotherapy, balneology and rehabilitation. – 2013. – no. 1. – P. 36–43. (in Russ.).
8. Ushakov R.V., Tsarev V.N. Application of antibiotics in dentistry. FGBOU DPO "Russian Medical Academy of Continuing Professionall Education". – Moscow: FGBOU DPO RAMANPO. – 2018. – 185 p. (in Russ.).
9. Царев В.Н., Ипполитов Е.В., Плахтий Л.Я., Подпорин М.С., Ильясова С.Т., Ахмедов Г.Д. Сравнительная оценка фотодинамического воздействия на рост популяций дрожжевых грибов Candida. Клиническая стоматология. – 2017. – no. 3 (83). – С. 20–25 (in Russ.).
10. Tsarev V.N., Ippolitov Ye.V., Plakhtiy L.Ya., Podporin M.S., Ilyasova S.T., Akhmedov G.D. Comparative evaluation of photodynamic effects on the growth of candida populations. Clinical Dentistry. – 2017. – no. 3 (83). – P. 20–25 (in Russ.).
11. Tsarev V.N., Nikolaeva E.N., Arutyunov D.S., Fomicheva E.M., Unanyan A.A., Arutyunov S.D. Experimental substantiation of the use of biopolymer films containing preparations of immunomodulating and antibacterial action for the treatment of periodontal diseases. Periodontology. – 2010. – no. 1 (15). – P. 57–60 (in Russ.).
12. Tsarev V.N., Podporin M.S., Ippolitov E.V. The use of scanning electron microscopy and a bioreactor for the evaluation of the eradication of microbial biofilm in root canals during endodontic treatment. Clinical Laboratory Diagnostics – 2017. – no. 8 (62). – P. 506–512 (in Russ.).
13. Tsepov L.M., Mikheyeva E.A., Goleva N.A., Nesterova M.M. Chronic generalized periodontitis: remarks to modern concepts. Parodontology – 2010. – no. 1 (15). – P. 3–7 (in Russ.).
14. Yumashev A.V., Kristal E.A., Kuderova I.G., Mikhailova M.V. Intolerance to orthopedic constructions, galvanism phenomena. Journal of scientific articles Health and education in the XXI century. – 2012. – Vol. 14. – no. 2. – P. 26 (in Russ.).
15. Aas J.A., Paster B.J., Stokes L.N., Olsen I., Dewhirst F.E. Defining the normal bacterial flora of the oral cavity. J.Clin. Microbiol, 2005; 11 (43): 5721–5732.
16. Timoshin A.V., Sevbitov A.V., Drobot G.V., Yumashev A.V., Timoshina M.D. Use of bioresorbable plates on the basis of collagen and digestase for treatment of diseases of oral mucosa (review of clinical cases). International Journal of Green Pharmacy. 2018; 12 (1): 290–296.
17. Voloshina I.M., Borisov V.V., Sevbitov A.V., Davidyants A.A., Mironov S.N., Kuznetsova M.Yu., Ergesheva E.V. distinctive features of microcrystallization of mixed saliva in children with different levels of activity of carious process. Asian Journal of Pharmaceutics. 2018. – Т. 12. – no. S3. – С. 1017–1020.

Челюстно-лицевая хирургия

Поступила 22.01.2019

Морфофункциональные нарушения в области носа, верхней губы и качество жизни взрослых пациентов с врожденной расщелиной верхней губы и неба после завершения их лечения в детском возрасте. Часть 1

https://doi.org/10.35556/idr-2019-2(87)42-46

Коваленко К.Ю., ассистент кафедры челюстно-лицевой хирургии и хирургической стоматологии им. А.А. Лимберга

Семёнов М.Г., профессор, д.м.н., зав. кафедрой челюстно-лицевой хирургии и хирургической стоматологии им. А.А. Лимберга

Северо-западный государственный медицинский университет им. И.И. Мечникова

Для переписки:
E-mail: ksenia7-12@mail.ru

Резюме

В статье предложена система критериев оценки остаточных и вторичных деформаций носа, верхней губы и полости рта взрослых пациентов с врожденной расщелиной верхней губы и носа после проведенного хирургического лечения в детском возрасте.

Приведены результаты выполненного обследования группы таких пациентов с использованием предложенной системы, а также результаты изучения уровня их качества жизни с помощью тест-опросника SF-36, тест-опросника "Уровень субъективного контроля" и интервьюирования.

Изложены рекомендации по дальнейшей тактике лечения.

Ключевые слова: остаточные деформации, врождённая расщелина губы и неба, система оценки, медицинская реабилитация, отдаленные результаты, качество жизни.

Для цитирования: Коваленко К.Ю., Семёнов М.Г. Морфофункциональные нарушения в области носа, верхней губы и качество жизни взрослых пациентов с врожденной расщелиной верхней губы и неба после завершения их лечения в детском возрасте. *Стоматология для всех. – 2019. – 2 (87). – С. 42–46. DOI: 10.35556/idr-2019-2(87)42-46*

Structural and functional changes in the nasal and upper lip zone of adult patients with cleft lip and palate and their quality of life after the treatment in an early age. Part 1

Kovalenko K.Yu., Semyonov M.G.

North-Western State Medical University named after I.I. Mechnikov, Russia, St. Petersburg

Summary

The authors suggest a system of criteria for assessing residual and secondary deformities of the nose, upper lip and oral cavity of adult patients with a cleft lip and palate after surgical treatment in childhood.

The results of a survey in a group of such patients using the proposed system, as well as the results of studying the level of their quality of life using the SF-36 questionnaire, the "Subjective control level" questionnaire and interviewing are presented.

Recommendations for further treatment tactics are given.

Keywords: residual and secondary deformations, cleft lip and palate, assessment system, medical rehabilitation, follow up, quality of life.

For citation: Kovalenko K.Yu., Semyonov M.G. Structural and functional changes in the nasal and upper lip zone of adult patients with cleft lip and palate and their quality of life after the treatment in an early age. *Stomatology for All / Int. Dental Review.* 2019; No. 2 (87): 42–46. DOI: 10.35556/idr-2019-2(87)42-46

Завершение медицинской реабилитации пациентов с врожденной расщелиной верхней губы и неба (ВРГН) во взрослом возрасте, по мнению ряда авторов, продолжает оставаться одной из актуальных проблем в здравоохранении [4, 5, 10].

На сегодняшний день алгоритм лечения таких боль-

ных в детском возрасте достаточно хорошо разработан. Он представлен последовательными этапами хирургической и ортодонтической помощи и направлен преимущественно на восстановление функции артикуляционного аппарата и формирование правильной речи, устранение дисгармонии лица [9].

После завершения комплексного хирургического-ортодонтического лечения и диспансерного наблюдения в детском возрасте остается нерешённым ряд проблем, требующих продолжения медицинской реабилитации во взрослом возрасте [1, 2, 3, 7]. Так, по данным Топольницкого О.З. (2013), остаточные и вторичные деформации носа и верхней губы, зубочелюстного аппарата к моменту взросления остаются у 80% больных с ВРГН [3].

Необходимо также учитывать, что эстетические недостатки внешности, особенно у молодых людей, могут привести пациента к внутриличностному конфликту [6, 11, 12]. Социальная адаптация и качество жизни взрослых пациентов после хирургического лечения ВРГН на сегодняшний день остаются неизученными, отсутствуют специализированные центры и диспансерное наблюдение взрослых пациентов с аномалиями развития лица. Пациент, как правило, должен самостоятельно решать вопросы своего лечения, направленного на устранение дисгармонии лица и зубочелюстной аномалии. Помимо этого не существует единого критерия оценки врачом-специалистом степени выраженности морфологических изменений структур носа, верхней губы и полости рта. Это приводит к разногласию среди врачей и отсутствию четких показаний к определению дальнейшей тактики лечения таких пациентов.

Цель статьи – оценить отдаленные результаты хирургического лечения взрослых пациентов с ВРГН путем создания объективных критериев оценки деформаций носа и верхней губы, качество жизни пациентов, а также определить показания к их дальнейшей медицинской реабилитации.

При проведении исследования нами были поставлены следующие задачи: определить наиболее значимые типичные параметры остаточных и вторичных деформаций средней зоны лица и оценить степень их выраженности у взрослых пациентов по разработанной балльной системе; оценить качество жизни такого пациента после проведенного хирургического лечения ВРГН в детском периоде. На основании полученных результатов профессиональной оценки остаточных деформаций верхней губы, носа и полости рта, жалоб больного, психологического тестирования разработать показания к возможной коррекции деформаций челюстно-лицевой области.

Материалы и методы. Изучены деформации средней зоны лица 51 пациента в возрасте от 25 до 41 лет (±29) с ВРГН после завершения их медицинской реабилитации в детском возрасте.

Для оценки деформации средней зоны нами разработана трёхбалльная система оценки степени выраженности деформации носа, верхней губы и преддверия рта. В каждой субъединице были выявлены типичные остаточные и вторичные деформации, которые так же были разделены по отдельным признакам. Нами выявлены 13 видов деформаций. В данной работе рассмотрены 7 видов деформаций, при которых определяли грубые нарушения и предъявлялись жалобы со стороны пациентов (табл. 1). Остальные 5 видов деформаций в виде уплощения кончика и крыла носа, изменения размеров порога носа на стороне расщелины, сужения носового отверстия в пределах хрящевого отдела носа, нарушения прерывности круговой мышцы рта, сужения верхней губы не приводили к выраженным деформациям (более 1 балла) и не вызывали жалоб у пациентов.

Эстетико-функциональные нарушения лица являются качественным показателем. Для объективной оценки они были переведены в количественный показатель. По балльной системе мы оценили степень выраженности каждого признака: 0 – деформация отсутствует после полного восстановления; 1 – деформация слабо выражена, нарушения функции нет; 2 – грубая деформация, нарушение функции.

Оценка в 2 балла хотя бы одного из представленных признаков, по нашему мнению, определяла пациента в группу с обязательными показаниями к оперативному лечению (рис.1). В случае имеющейся, но невыраженной деформации (1 балл) пациенту возможно проведение оперативного лечения по эстетическим показаниям.

Изучение уровня качества жизни пациентов данной категории проводили с помощью тест-опросника SF-36 (Short Form Health Survey). Последний состоит из 36 вопросов, сгруппированных определенных образом. Ответы на вопросы распределены по шкалам, отвечающим за определенную сферу жизни пациента. Показатели каждой шкалы варьируют от 0 до 100. Чем выше значение показателя, тем лучше оценка по выбранной шкале. Совокупность баллов каждой шкалы и дает картину качества жизни.

Статистический анализ данных проводили с использованием пакета прикладных статистических программ SPSS 11.5. Количественные признаки представлены как среднее арифметическое ± стандартное отклонение.

Уровень субъективного контроля (УСК) – опросник, предназначенный для диагностики степени интернальности и экстернальности личности. Он важен при предъявлении необоснованных требований пациента к врачу и результатам лечения.

Интерпретацию результатов производили путем

распределения баллов в шкалах: общая интернальность (Ио), интернальность в области достижений (Ид), интернальность в области неудач (Ин), интернальность в области производственных отношений (Ип), интернальность в области межличностных отношений (Им), интернальность в отношении здоровья и болезни (Из).

Для изучения социально-средового статуса мы применили метод интервьюирования, вопросы которого касались социальной жизни пациентов, семьи и удовлетворённости результатом лечения.

Результаты. При обследовании пациентов данной категории нами установлено, что в 96% наблюдений первичная хейлоринопластика проведена по методике Миро-Лимберг-Обуховой. В 4% наблюдений не удалось установить методику первичного опера-тивного лечения.

При обследовании деформаций носа, верхней губы и полости рта были выявлены наиболее выраженные из них. Количество пациентов с выраженными формами деформаций верхней губы превышало таковых с деформациями носа. Среди жалоб пациентов отмечали нарушение носового дыхания и наличие изъяна неба и/или альвеолярного отростка челюсти. К эстетически значимым недостаткам пациенты отнесли деформацию верхней губы и красной каймы.

При оценке в 2 балла ряд пациентов были удовлетворены своей внешностью и отказались от предложенной операции.

Таким образом, при первичной хейлоринопластике вне зависимости от хорошего результата оперативного лечения по мере роста пациента возникают новые эстетические нарушения, то есть значимые типы деформаций носа, верхней губы и преддверия рта. При этом у 15% пациентов имеются выраженные деформации с абсолютными показаниями к проведению местно-пластических корригирующих операций.

По данным тест-опросника SF-36 получены результаты, приведенные в табл. 2.

Оценку результатов проводили по баллам от 100 до 0. Чем выше значение, тем ближе к норме. Балл ниже 50 показывает существенное отклонение от нормальных показателей.

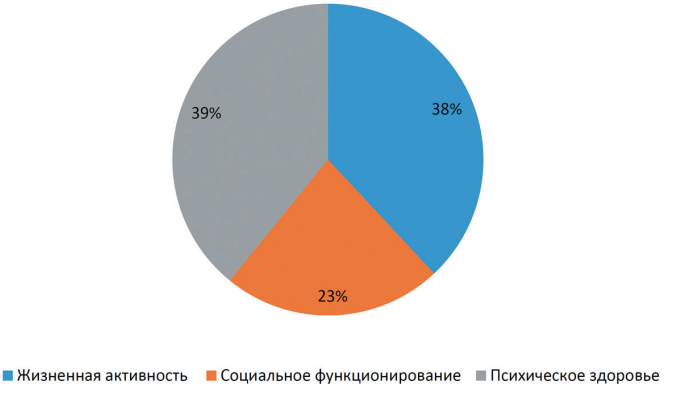

Рис.2. Пациенты (%), имеющие отклонения по значимым шкалам SF-36

Остаточные и вторичные деформации носа, верхней губы и преддверия рта не приводят к нарушению общего и физического состояния здоровья пациента. Это подтверждается полученными данными по следующим шкалам: физическое функционирование – 98,65±3,75; интенсивность боли – 98,65±14,75; общее состояние здоровья – 69,21±5,98; ролевое

Рис.1. Клинический пример остаточной деформации носа с оценкой в 2 балла

функционирование – 85,98±1,43. Однако, эстетические недостатки внешности влияют на социально-средовой статус и психологическое здоровье пациента, за счет чего преимущественно происходит снижение качества жизни. Эти данные подтверждены нашим исследованием, где определены низкие показатели по следующим шкалам: жизненная активность – 49,80±5,55; социальное функционирование – 45,59±9,76; психическое здоровье – 42,54±8,41. Мы выделили эти три шкалы как значимые для проведения дальнейших расчетов.

Таблица.1. Морфологические признаки деформаций носа, верхней губы и полости рта у больных с односторонней ВРГН

Виды деформации	Баллы 0	1	2
1. Асимметрия положения основания крыла носа *0 – нет* *1 – есть, малозаметна* *2 – есть, выражена*	56%	40%	4%
2. Искривление спинки носа *0 – не искривлен* *1 – искривлен в хрящевом отделе* *2 – искривлен в костно-хрящевом отделе*	64%	30%	6%
3. Нарушение носового дыхания (субъективная оценка) *0 – дыхание не нарушено* *1 – нарушено незначительно, при вдохе прилагает больше усилий на стороне деформации носа* *2 – резко нарушено с обеих сторон полости носа*	51%	40%	9%
4. Рубцовая деформация верхней губы *0 – малозаметный нормотрофический рубец кожной части, без нарушения колонки фильтрума* *1 – заметный широкий рубец кожной части (без деформации)* *2 – рубец, деформирующий рубец губы*	44%	48%	8%
5. Нарушение рельефа колонки фильтрума *0 – незначительно, либо колонка фильтрума нарушена частично* *1 – рельеф нарушен полностью, рубец малозаметен, фильтрум укорочен* *2 – рельеф нарушен значительно, рубцовая деформация*	24%	64%	12%
6. Деформация красной каймы *0 – красная кайма без изменения размера и формы, малозаметный нормотрофический рубец (в области белой линии) по границе кожи и красной каймы* *1 – рубец нормотрофический, с избытком красной каймы по свободному краю* *2 – выраженный рубец, деформация красной каймы с интерпозицией кожи в красную кайму и/или красной каймы в кожу, заметное нарушение прерывности мышцы по красной кайме («борозда свистуна»), выраженный избыток красной каймы и слизистой оболочки губы*	48%	36%	16%
7. Рото-носовое сообщение *0 – нет* *1 – есть («щель» альвеолярного отростка)* *2 – есть в области неба*	52%	36%	12%

***Таблица 2**. Средние значения шкал тест-опросника SF-36, определяющие качество жизни*

Шкалы SF-36	Показатель отклонения в баллах* (n=51)
1. Физическое функционирование	98,65±3,75
2. Ролевое функционирование	85,98±1,43
3. Интенсивность боли	98,65±14,75
4. Общее состояние здоровья	69,21±5,98
5. Жизненная активность	49,80±5,55
6. Социальное функционирование	45,59±9,76
7. Ролевое функционирование, обусловленное эмоциональным состоянием	52,45±6,17
8. Психическое здоровье	42,54±8,41

У исследуемых пациентов наблюдали отклонения как по одной, так и по нескольким главным шкалам SF-36 (рис. 2). Наибольшее количество пациентов имели отклонения со стороны психологического здоровья – 39%. В 38% наблюдений отмечено снижение жизненной активности. У 23% обследуемых пациентов было снижение в показателе социальное функционирование. В 27% наблюдений фиксировали отклонения по всем трем шкалам.

Таким образом, взрослые пациенты с ВРГН имеют снижение качества жизни за счет социально-психологического компонента. Это является основанием для консультирования пациентов данной категории медицинским психологом.

Окончание – в следующем номере.

Литература
1. Гончаков Г.В., Гончакова С.Г. Хирургическое лечение детей с врожденными односторонними расщелинами верхней губы // Head and Neck / Голова и шея. Российское издание. Журнал Общероссийской общественной организации "Федерация специалистов по лечению заболеваний головы и шеи". – 2015. – № 1. – С. 27–30.
2. Давыдов Б.Н., Бессонов С.Н. Лечение врожденных двусторонних расщелин верхней губы // Стоматология. – 2013. – Т. 92. – № 2. – С. 60–62.
3. Топольницкий О.З., Федотов Р.Н. Клиновская А.С. Анализ качества лечения пациентов с врожденной полной расщелиной верхней губы, альвеолярного отростка, твердого и мягкого неба // Российская стоматология. – 2013. – № 1. – С. 34–37.
4. Крыкляс В.Г., Дмитриева Н.Б., Крыкляс Е.В. и др. Клинические особенности остаточных деформаций носа у больных с односторонними расщелинами верхней губы и неба // Вестник стоматологии. – 2012. – № 1. – С. 42–43.
5. Мушковская С.С., Куликов А.В. Остаточные деформации лица после врожденных расщелин губы и неба и методы их коррекции // Анналы пластической, реконструктивной и эстетической хирургии. – 2004. – № 4. – С. 116.
6. Новик А.А. Руководство по исследованию качества жизни в медицине // А.А. Новик, Т.А. Ионова. – СПб.: Изд. дом «Нева», 2016. – 320 с.
7. Семенов М.Г., Винокур В.А., Коваленко К.Ю. Качество жизни взрослых больных с врожденной расщелиной верхней губы и неба после завершения медицинской реабилитации // Институт стоматологии. – 2017. – № 4. – С. 44–45.
8. Семенов М.Г., Мушковская С.С., Коваленко К.Ю. Оценка остаточных и вторичных деформаций средней зоны лица у пациентов с врожденной односторонней расщелиной верхней губы // Ортопедия, травматология и восстановительная хирургия детского возраста. – 2018. – Т. 6. – № 3. – С. 56–62.
9. Суркин А.Ю. Программа оценки результатов лечения детей с врожденной расщелиной верхней губы и неба на этапах реабилитации: дис. ... канд. мед. наук. – М., 2006. – 156 с.
10. Цыплакова М.С., Степанова Ю.В., Пономарева Е.А. Послеоперационные деформации при лечении врожденной расщелины верхней губы и пути их предупреждения // Актуальные вопросы черепно-лицевой хирургии и нейропатологии: Материалы VI международного симпозиума. – 2008. – С.170.
11. Michaila, V. General Population Norms for Romaniausing the Short Form 36 Health Survey (SF-36) / V. Michaila, D. Enachescu, C. Davila, M. Badulescu // QL News Letter. 2001. – Vol. 26. – P. 17–18.
12. Sevenhuysen G.P. A new prospective on quality of life / G.P. Sevenhuysen, J. Truble-Waddell // J. Clin. Epidemioll – 1997. – Vol. 50. – P. 231–232.

References
1. Gonchakov G.V., Gonchakova S.G. Surgical treatment of children with congenital unilateral cleft lip. Head and Neck. Russian edition. The journal of the All-Russian public organization "Federation of Specialists in the Treatment of Head and Neck Diseases". 2015; (1): 27–30. (in Russian).
2. Davydov B.N., Bessonov S.N., Treatment of congenital bilateral cleft lip. Dentistry. 2013; (2): 60–62. (in Russian).
3. Topolnicky O.Z., Fedotov R.N., Klinovskaya A.S., Analysis of the treatment quality in patientswith a complete cleft of the upper lip, alveolar process, hard and soft palate. Russian dentistry. 2013; (1): p. 34–37. (in Russian).
4. Kryklyas V.G., Dmitrieva N.B., Kryklyas Ye.V., The clinical features of the residual nasal deformities in patients with unilateral cleft of the upper lip and soft palate. Bulletin of dentistry. 2012; (1): p. 42–43. (in Russian).
5. Mushkovskaya S.S., Kulikov A.V. Residual deformities of the face associated with congenital cleft lip and palate and methods for their correction // Annals of plastic, reconstructive and aesthetic surgery. – 2004. – № 4. – p. 116. (in Russian).
6. Novik A.A., Guideline to the study of the quality of life in medicine // A.A. Novik, T.A. Ionov. – Saint Petersbutg: Publishing House “Neva”, 2016. – 320 p. (in Russian).
7. Semenov M.G., Vinokur V.A., Kovalenko K.Y. The quality of life of adult patients with congenital cleft lip and palate after medical rehabilitation // Institute for Dentistry. – 2017. – № 4. – p. 44–45. (in Russian).
8. Semenov M.G., Mushkovskaya S.S., Kovalenko K.Yu. The evaluation of the residual and secondary deformation of midface area in patients with unilateral cleft lip. Pediatric traumatology, orthopaedics and reconstructive surgery. 2018; (3): 56–62. (in Russian).
9. Surkin A.Yu. A program for the assessment of treatment results in children with congenital upper lip and palate cleft during rehabilitation: PhD thesis in medical science. – M., 2006. – 156 p. (in Russian).
10. Tsyplakova M.S., Stepanova Yu.V., Ponomareva Ye.A., Postoperative deformities in the treatment of congenital cleft lip and ways to prevent them // Topical issues of craniofacial surgery and neuropathology: Proceedings of the VI International Symposium. – 2008. – p. 170 (in Russian).
11. Michaila, V. General Population Norms for Romaniausing the Short Form 36 Health Survey (SF-36) / V. Michaila, D. Enachescu, C. Davila, M. Badulescu // QL News Letter. 2001. – Vol. 26. – P. 17–18.
12. Sevenhuysen G.P. A new prospective on quality of life / G.P. Sevenhuysen, J. Truble-Waddell // J. Clin. Epidemioll – 1997. – Vol. 50. – P. 231–232.

German Dental Group

ПРЕДСТАВЛЯЕТ

ProFeel+ OPTIMA - оптимальное решение для многопрофильной российской стоматологии

10 лет гарантии

Ортопедическая стоматология

Терапевтическая стоматология

Хирургическая стоматология

ProFeel+ OPTIMA

Детская стоматология

Ортодонтия

Dentsply Sirona

Лучшее для лучших

GERMAN DENTAL GROUP

Официальный дилер фирмы Sirona Dental System GmbH в России ООО "Герман Дентал Групп И.Н.Т."
Тел./Факс: (495) 614-67-29, 614-56-23, 8-929-624-42-14.
E-mail: gdg-russia@mtu-net.ru

Морфологические аспекты стоматологии

Поступила 19.09.2018

Многоуровневая композиция биоапатита эмали зубов человека (с точки зрения биоминералогии)

https://doi.org/10.35556/idr-2019-2(87)48-53

Каткова В.И., старший научный сотрудник, к.г.-м.н.
Голубев Е.А., ведущий научный сотрудник, д.г.-м.н.
Институт геологии Коми НЦ Уральского отделения РАН, Сыктывкар, Россия

Для переписки:
E-mail:
katkova@geo.komisc.ru,
golubev@geo.komisc.ru

Резюме

В данной обзорной работе показаны особенности иерархической организации элементов эмали зубов человека на макро-, микро- и субмикронных уровнях.

На макроструктурном уровне сферолитовоезональное строение апатита эмали обусловлено радиальным расположением призм и полуконцентрических полос (поверхностей Ретциуса). Впервые установлены сложные типы соподчиненных конструкций структурной упорядоченности субэлементов в эмалевых призмах. Основной микроструктурный элемент эмали – призма – может быть представлена в виде биокомпозита, сложенного из соподчиняющихся систем в следующей последовательности: глобулярные наночастицы → нанофибриллы → субиндивиды → цепочечные агрегаты субиндивидов → блоки → нитевидный кристалл (эмалевая призма).

Отмечены единые структурообразующие тенденции апатита эмали и абиогенных природных минеральных структур.

Ключевые слова: эмалевые призмы, апатит, структурные элементы, кристаллы, субиндивиды.

Для цитирования: Каткова В.И., Голубев Е.А. Многоуровневая композиция биоапатита эмали зубов человека (с точки зрения биоминералогии). *Стоматология для всех.* – 2019. – 2 (87). – С. 48–53. DOI: 10.35556/idr-2019-2(87)48-53

Multilevel composition of the enamel apatite of human teeth (in the context of biomineralogy)

Katkova V.I., Golubev E.A.
Institut of geology, Komi Scientific Center, Ural Branch of the RAS, Syktyvkar, Russia

Summary

In this review paper, features of the hierarchical organization of enamel elements of human teeth at macro, micro and submicron levels are shown. At the macrostructural level, the spherulite-zonal structure of the enamel apatite is due to the radial arrangement of prisms and semi-concentric bands (Retzius surfaces). For the first time, complex types of subordinate structures of the structural order of subelements in enamel prisms have been established. The basic microstructural element of the enamel – prism can be represented in the form of a biocomposite composed of co-ordinated systems in the following sequence: globular nanoparticles → nanofibrils → subindivids → chain aggregates of subindivids → blocks → filamentary crystal (enamel prism). Unified structure-forming tendencies of the apatite enamel and of abiogenic natural mineral structures have been noted.

Keywords: enamel prism, apatite, structural elements, crystal, subindivids.

For citation: Katkova V.I., Golubev E.A. Multilevel composition of the enamel apatite of human teeth (in the context of biomineralogy). *Stomatology for All / International Dental Review.* 2019; No. 2(87): 48–53 (in Russ.). DOI: 10.35556/idr-2019-2(87)48-53

Информация о строении твердых тканей зубов, прежде всего эмали, играет ключевую роль для оценки механизмов ее проницаемости, взаимодействия с различными, включая разрушающие, химическими агентами [1, 6]. В связи с этим детализация представлений о строении зубной ткани, а также новые подходы к ее описанию с точки зрения смежных наук, изучающих строение вещества природного происхождения, таких, как биоминералогия, являются актуальными. Благодаря появлению высокоразрешающей исследовательской техники стало возможным получать информацию о наноразмерных биоминеральных образованиях.

Большой объем новой информации о строении эмали и дентина и их взаимодействии с различными химическими агентами был получен с помощью атомно-силовой микроскопии (АСМ). Результаты этих исследований публикуются в журналах из разных областей науки: медицины, прежде всего стоматологии, микроскопии, биологии, биоматериаловедения, химии и химических технологий. Методами АСМ и растровой электронной микроскопии (РЭМ) были изучены, в частности, ультраструктура твердых тканей зубов человека [2, 3, 10, 11], периодичность полос вдоль длинной оси эмалевых призм, подсчет которых

является важным инструментом для реконструкции хронологии развития зубов, как у современных, так и ископаемых гоминидов [7, 8, 12, 13].

Цель исследований – развитие представлений об иерархическом строении биоапатита эмали зуба на основе анализа данных о макро-, микроструктуре и ультраморфологии.

Методы и объекты исследования. Макроструктурные особенности минерального вещества эмали зубов исследовались оптическими методами (OLYMPUS-BX51, МБС-10). Для визуализации микроструктуры апатита эмали зубов использовались электронные микроскопы JSM-6400 (JEOL) с энергодисперсионной приставкой Link и Tescan VEGA3 LMH с энергодисперсионной приставкой X-Max. Для изучения субмикронной структуры применялись атомно–силовые микроскопы ARIS-3500 (Burleigh) и Ntegra Prima (NT-MDT). При АСМ исследованиях использовались стандартные кремниевые кантилеверы (NT-MDT) с радиусом закругления кончика около 10 нм и резонансной частотой около 300 кГц. Съемка производилась на воздухе в полуконтактном и контактном режимах.

Наблюдения проводились как на свежих, так и на высохших сколах зубов с документированной историей, удаленных по медицинским показаниям (пародонтит, пародонтоз, аномалия положения) у пациентов в возрасте от 12 до 80 лет. Для исследований макроструктуры эмали методом оптической микроскопии использовали 50 шлифов толщиной 0.03 мм. Распилка зубов производилась в вестибулярно-язычной проекции, после чего поверхность полировалась. В качестве абразивного материала использовалась алмазная паста. Для изучения на сканирующих электронных микроскопах свежие сколы эмали предварительно напыляли углеродом. При изучении сколовой поверхности с помощью АСМ проводилась ультразвуковая диспергация в бидистилированной воде в течение 30 секунд, затем образцы высушивались на воздухе. Для измерений структурных элементов апатита эмали использовалось программное обеспечение, поставляемое в комплекте с микроскопами.

Результаты исследований. Макроструктура эмали зубов у каждого человека имеет свои особенности. При изучении шлифов с помощью светового поляризационного микроскопа в биоминеральном агрегате эмали нами выделены такие элементы как ядро, эмалевые призмы (нитевидные кристаллы), линии Ретциуса (поверхности) и зоны, которые тесно связаны с формированием твердых тканей зубов [3].

Ядра формируются из центров роста, расположенных у границы эмалево-дентинного соединения жевательных бугорков коронки зуба (рис. 1, а, б; зуб 13[1], возраст 30 лет).

В шлифах эмали выделяются обычно одно или два ядра, хотя их количество зависит от числа бугорков на поверхности зубов. На шлифах эмалевые призмы визуализируются в виде нитевидных кристаллов. В области шейки зуба они расположены горизонтально, постепенно меняя направление до вертикального к жевательной поверхности. На участке ядра они формируют спиралевидные образования, затем ближе к окклюзионному контуру выпрямляются. При пародонтитах и пародонтозах строение эмали в области ядра претерпевает изменения. В ней наблюдается спутанно-волокнистая или иногда стекловидная (полупрозрачная) структура, свидетельствующая о вероятных процессах деминерализации или перекристаллизации биоапатита.

Линии Ретциуса – это трехмерные поверхности роста зубов, которые на срезах зуба в продольной проекции представляют собой полуконцентрические

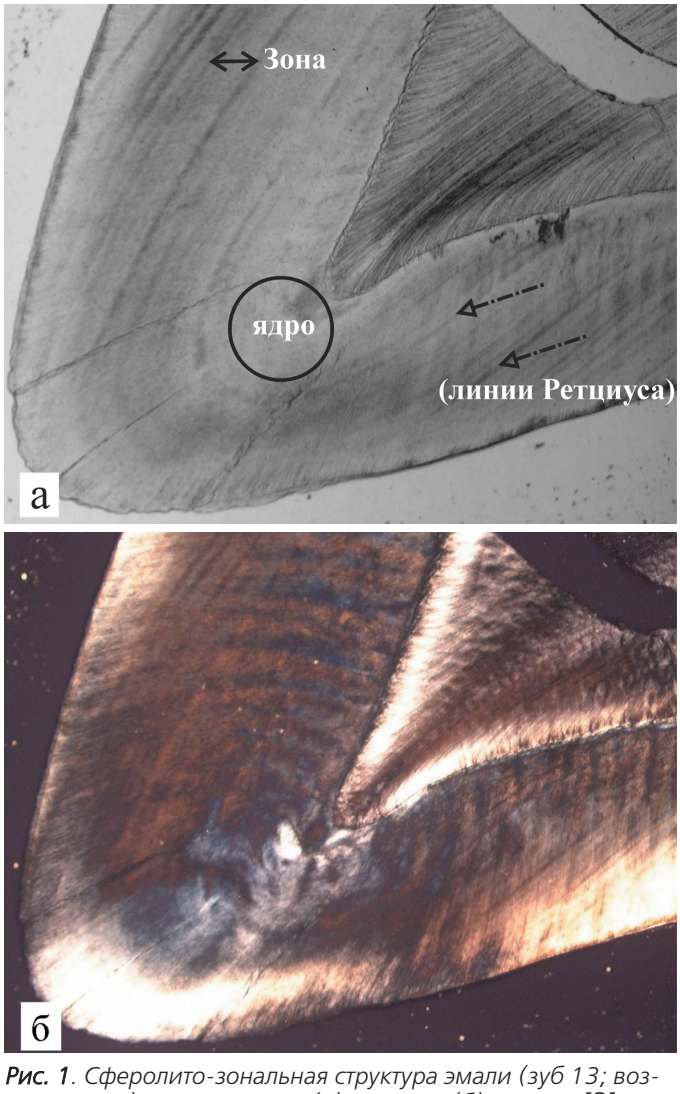

Рис. 1. Сферолито-зональная структура эмали (зуб 13; возраст 30 лет). Шл. в паралл. (а) и скрещ. (б) николях [3]

[1] Зубная формула по международной номенклатуре

линии коричневого цвета. Они наиболее отчетливо обнаруживаются на шлифах с использованием оптического микроскопа. С возрастом ширина и интенсивность окраски линий Ретциуса в эмали увеличиваются. Считается, что ростовые линии возникают в процессе развития эмали, однако их происхождение вызывает дискуссии [7, 12].



Рис. 2. РЭМ-изображение. Эмалевые призмы (нитевидные образования) и межпризматическое вещество (параллельно-шестоватые агрегаты), состоящие из субиндивидов апатита – а; структура беспризменной эмали – б. ПР – эмалевая призма; МП – межпризмы; КР – субиндивид (зуб 24; возраст 12 лет)

Зоны – это слои эмали, пространственно разделенные поверхностями Ретциуса. На поперечных срезах зуба они имеют вид концентрических колец. Эти линии сравнивают с годичными кольцами роста дерева. Выходя на поверхность эмали, они формируют периферические кольца, известные как перикиматы. На шлифе эмали сформировавшегося зуба выявляется до десяти зон, которые отделяются друг от друга коричневыми линиями Ретциуса (рис. 1 а).

Чередование радиально направленных светлых нитевидных кристаллов (эмалевых призм) и полуконцентрических полос (поверхностей Ретциуса) на шлифах придает эмали сферолито-зональное строение, подобное минеральным агрегатам малахита, агата и гетита. Полагаем, что число сферолитовых образований в них зависит от количества центров роста (ядер), а один из трех типов эмалевых пластинок является поверхностью соприкосновения сферолитов апатита, подчиняющихся закону физиогенного роста. Результаты исследований эмали на макроскопическом уровне свидетельствуют о морфологической и структурной гомологии биоминеральных и абиогенных минеральных агрегатов.



Рис. 3. РЭМ-изображение. Линии Ретциуса в области фиссуры (интактный зуб 27; возраст человека 64 года)

Известно, что на микроструктурном уровне эмаль представляет собой агрегаты биоапатита, сложенные из двух основных разновидностей структурных элементов: эмалевых призм (нитевидных кристаллов) (рис. 2 а) и межпризматического вещества [1, 6]. Участки у границы эмаль-дентин и наружной поверхности являются беспризматическими (рис. 2 б). Эмалевая призма представляет собой нитевидное образование, вероятно, исходно состоявшее из органического вещества, впоследствии полностью замещенного кристаллами апатита [1, 7, 9]. Направление субиндивидов биоапатита совпадает с продольной осью эмалевой призмы. Поперечное сечение эмалевых призм имеет округлую или полигональную форму. Так как эмалевые призмы имеют S-образную изогнутость в области ядра, их длина превышает длину эмали, а ширина в зависимости от расположения колеблется от 2 до 6 мкм. Диаметр призм увеличивается в направлении поверхности коронки. В области ядра ширина нитевидных образований составляет 2–2.5 мкм, но при этом наблюдается увеличение доли межпризматического вещества.

Существенные изменения формы и размеров эмалевых призм способствуют идентификации глубоких и поверхностных полос Ретциуса на изображениях растровой электронной микроскопии после специальной подготовки образцов. Различные варианты травления сколов эмали, проведенные Ш. Ли и С. Риснес [7], показали, что глубокие линии Ретциуса имеют вид мелких канавок, в которых наблюдается истончение и прореживание числа эмалевых призм за счет увеличения доли межпризматического вещества. Однако нами на РЭМ-изображениях скола зуба в области фиссуры (зуб 27, возраст 63 года) были обнаружены параллельно расположенные протяженные участки в виде гребней, в которых не визуализируются эмалевые призмы (рис. 3).

Ширина этих гребней колеблется и может достигать 20 мкм. Расстояние между гребнями составляет 60–70 мкм. На наш взгляд, эти структуры можно отнести к линиям Ретциуса.

Второй основной структурный элемент эмали – межпризматическое вещество, на микронном уровне представляет собой параллельно-шестоватые образования, состоящие из субиндивидов биоапатита (рис. 2 а). Располагаясь в микропространствах между эмалевыми призмами, они, по-видимому, выполняют связывающую (цементирующую) роль. Их ширина колеблется в пределах 1–2 мкм в зависимости от расположения в эмали. В продольном сечении эмали видно, что субиндивиды межпризматического вещества располагаются почти перпендикулярно к направлению призм и объединены в блоки.

В 60–70-е годы прошлого столетия изучение эмали на наноструктурном уровне методом РЭМ [4] позволило выявить, что форма и размеры кристаллов биоапатита эмали даже у одного и того же зуба варьируют. В поперечном сечении эти кристаллы имеют чаще всего овальную форму (реже гексагональную), а их диаметр равен 50–60 нм. В более поздних обзорных публикациях [1, 4] отмечается, что длина палочковидных кристаллов зависит от слоя эмали и колеблется в пределах от 15 до 1000 нм. Расстояние между кристаллами



Рис. 4. АСМ-изображение палочковидного субиндивида биоапатита, состоящего из нанофибрил (зуб 13; возраст 76 лет)

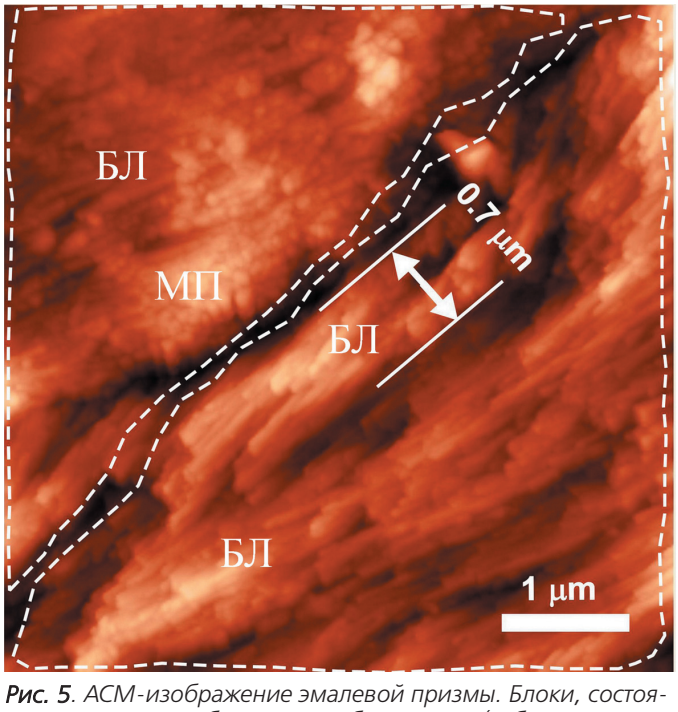

Рис. 5. АСМ-изображение эмалевой призмы. Блоки, состоящие из цепочек субиндивидов биоапатита (зуб 13; возраст 76 лет). БЛ – блоки; МП – межпризматическое вещество

составляет 2–3 нм. Согласно О. Солобохмер и его соавторам [14], средний диаметр кристалла гидроксилапатита в эмали равен 40 нм, а длина – 160 нм, а по расчетам Ф.Х. Джонес [6], толщина среднего размера кристаллитов составляет 30 нм, ширина – 60 нм, длина может достигать нескольких микрон. У взрослого человека размеры кристаллов апатита эмали, рассчитанные с использованием метода рентгеновской дифрактометрии, составляют 92 нм вдоль направлений [001] и 60 нм вдоль направлений [100] [9]. Исследования Б.Р. Шумилович и его соавторов [5] показали, что субиндивиды на поверхности эмали имеют размеры 500–900 нм и 15–30 нм – в области границы эмаль–дентин. Детальные исследования зрелой эмали с использованием АСМ (Nanoscop III), предварительно обработанных фосфатным буфером при значениях pH от 7 до 4, позволили выявить на кристаллах субэлементы размером 30–50 нм, состоящие из протеин-минеральных комплексов диаметром 10–15 нм [10, 11]. Предполагается, что они являются центрами зародышеобразования минеральной фазы. Согласно представленным материалам авторов, субчастицы, в свою очередь, группируются в цепочечные или, возможно, спиральные кластеры.

Из обзора литературы следует, что у разных авторов приводятся различные размеры субиндивидов апатита эмали. По-видимому, эти величины обусловлены не только наличием собственной размерной дисперсии, но и разрешающей способностью различных методов исследования.

На полученных АСМ-изображениях продольных сколов эмали хорошо просматривается цепочечная субмикроструктура эмалевой призмы (нитевидного биокристалла) [2]. Каждая цепочка образована большим числом субиндивидов. Они имеют как палочковидные с закругленными концами, так и столбчатые формы (рис. 4).

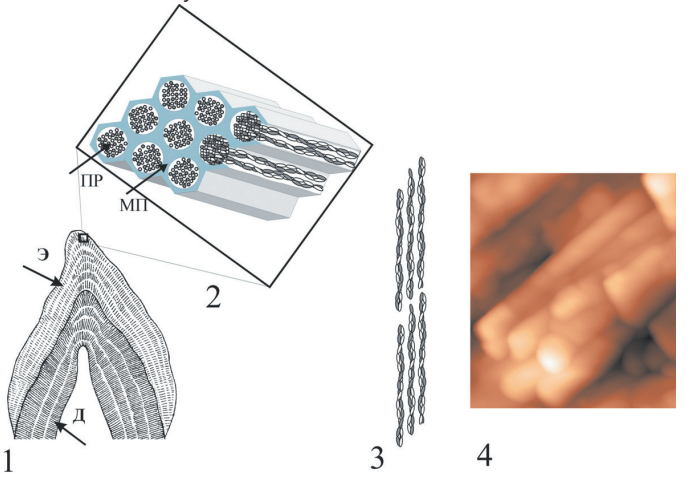

Рис. 6. Многоуровневая композиция эмали: 1 – сферолито–зональная структура эмали; 2 – фрагмент призменной эмали; 3 – блоки, состоящие из субиндивидов, формирующих цепочечные агрегаты в структуре призм; 4 – субиндивид апатита. Э – эмаль; Д – дентин; ПР – призмы; МП – межпризмы

Субиндивиды в блоках располагаются компактно по типу снарядов в ящиках. Между блоками просматривается свободное пространство. На нанометровом уровне субиндивиды, в свою очередь, состоят из нанофибрилл, ширина которых составляет 50–70 нм. Определение длины субиндивидов осложняется тем, что они частично закрыты прилегающими кристаллами. Средний линейный размер субиндивидов эмали зубов человека в возрасте от 50 до 58 лет составляет 600–700 нм, а ширина – 200–400 нм. В целом в эмали здорового зуба их размеры в редких случаях могут превышать 1000 нм [3]. Цепочечные агрегаты, в свою очередь, объединяются в блоки (рис. 5). На поверхности поперечных сколов эмали можно определить число цепочек в одном блоке (их меньше 10).

Результаты наших исследований субиндивидов эмали не всегда сопоставляются с данными литературы. Многоуровневая композиция структурных субсистем эмали затрудняет их интерпретацию. Полученные нами результаты и ранее проведенные исследования [2, 4, 5, 6, 9, 10, 14,] позволяют предложить новую классификацию надструктурных элементов эмали, учитывающую их морфометрические характеристики. Основной структурный элемент эмали – призма (нитевидный кристалл) – может быть представлена в виде биокомпозита, сложенного из соподчиняющихся систем в следующей последовательности: глобулярные наночастицы (диаметр 15 нм) → нанофибриллы (ширина 50–70 нм) → субиндивиды (длина 400–1000, ширина 180–270 нм) → цепочечные агрегаты субиндивидов → блоки (ширина до 700–1400 нм) → нитевидный кристалл (ширина 3–6 мкм). Сферолито-зональные агрегаты эмали формируются путем агрегации нитевидных кристаллов (эмалевых призм) и поверхностей Ретциуса (рис. 6).

Заключение. В результате проведенных исследований эмали зубов человека уточнены особенности иерархической структурной композиции биоапатита на макро-, микро- и наноуровнях. Ее структурообразующими элементами являются нитевидные кристаллы (эмалевые призмы), межпризматическое вещество (параллельно-шестоватые агрегаты), субиндивиды (кристаллы) палочковидной формы, нанофибриллы и наночастицы. Полагаем, что для апатита эмали характерна семиуровневая иерархия элементов в следующей последовательности: глобулярные наночастицы нанофибриллы → наноиндивиды → цепочечные агрегаты → блоки → нитевидные кристаллы → сферолиты. Внешним выражением высокой структурированности является сферолито-зональное строение эмали.

Работа выполнена в рамках темы НИР ИГ Коми НЦ УрО РАН на 2018–2020 гг. ГР №АААА-А17-

117121270036-7. Авторы выражают признательность В.Н. Филиппову и С.С. Шевчуку за электронно-микроскопические исследования и В.А. Радаеву за помощь в изучении методом атомно-силовой микроскопии.

Литература

1. Боровский Е.В., Леонтьев В.К. Биология полости рта. – М.: Медицина, 1991. – 340 с.
2. Каткова В.И., Голубев Е.А. Исследование зубной ткани с помощью атомно-силового микроскопа. // Вест. ИГ Коми НЦ УрО РАН. – 2001. – № 9. – С. 10–11.
3. Каткова В.И. Биоминералогия стоматолитов. – Екатеринбург УрО РАН, 2006. – 112 с.
4. Патрикеев В.К., Галюкова А.В. Структура эмали в электронном микроскопе // Стоматология. – 1972. – Т. 51. – № 2. – С. 24–27.
5. Шумилович Б.Р., Воробьева Ю.Б., Малыхина И.Е., Чертовских А.В. Современные представления о кристаллической структуре гидроксиапатита и процессах возрастных изменений эмали зуба (исследование in vitro) // Журнал анатомии и гистопатологии. – 2015. – Т. 4. – № 1. – С. 77–86.
6. Jones F.H. Theeth and bones: applications of surface science to dental materials and related biominerals // Surface Science Repots. – 2001. – V. 42. – P. 75–205.
7. Li C., Risnes S. SEM observations of Retzius lines and prism cross-striations in human dental enamel after different acid etching regimes // Archives of Oral Biology. – 2004. – V. 49. – P. 45–52.
8. Mahoney P. Incremental Enamel Development in Modern Human Deciduous Anterior Teeth. American Journal of Physical Anthropology. – 2012. – V. 147 (4). – P. 637–651.
9. Moriwaki Y., Aoba T., Tsutsumi S., Yamaga R. X-ray diffraction studies on the lattice imperfection of biological apatites / J. Osaka Univ. Dental. School. – 1976. – N 16. – P. 33–45.
10. Robinson C, Connell S, Kirkham J., Shore R. Smith A. Dental enamel–a biological ceramic: regular substructures in enamel hydroxyapatite crystals revealed by atomic force microscopy // J. Mater. Chem. – 2004. – V. 14. – P. 2242–2248.
11. Robinson C, Connell S. Crystal Initiation Structures in Developing Enamel: Possible Implications for Caries Dissolution of Enamel Crystals // Frontiers in Physiology. – 2017. – V. 8. – P. 1–5.
12. Smith T.M. New evidence for the periodicity of Incremental structures in enamel // Current Trends in Dental Morphology Research. Max Planck Institute for Evolutionary Anthropology. – 2005. – P. 445–456.
13. Smith T.M., Tafforeau P. New Visions of Dental Tissue Research: Tooth Development, Chemistry, and Structure // Evolutionary Anthropology. – 2008. – V. 17. – P. 213–226.
14. Sollobohmer O., May K.-P., Anders M. Forse microscopical investigation of human teeth in liquds // Thin solid films. – 1995. – № 264. – P. 176–183.

References

1. Borovskiy Ye.V., Leontyev V.K. Biology of the oral cavity. – Moscow: Medicine, 1991. – 340 p. (in Russ.).
2. Katkova V.I., Golubev Y.A. Examination of the dental tissue using an atomic force microscope. West. IG Komi SC UB RAS. – 2001. – no. 9. – P. 10–11 (in Russ.).
3. Katkova V.I. Stromatolite biomineralogy. – Yekaterinburg, Ural Department of RAS, 2006. – 112 p. (in Russ.).
4. Patrikeyev V.K., Galyukova A.V. The structure of the enamel under electron microscope. Dentistry. – 1972. – Vol. 51. – no. 2. – P. 24–27 (in Russ.).
5. Shumilovich B.R., Vorobieva Yu.B., Malykhina I.E., Chertovskikh A.V. Modern view on the crystal structure of hydroxyapatite and the process of age-related changes in dental enamel (in vitro study). Journal of Anatomy and Histopathology. – 2015. – Vol. 4. – no. 1. – P. 77–86 (in Russ.).
6. Jones F.H. Theeth and bones: applications of surface science to dental materials and related biominerals. Surface Science Repots. – 2001. – V. 42. – P. 75–205.
7. Li C., Risnes S. SEM observations of Retzius lines and prism cross-striations in human dental enamel after different acid etching regimes. Archives of Oral Biology. – 2004. – V. 49. – P. 45–52.
8. Mahoney P. Incremental Enamel Development in Modern Human Deciduous Anterior Teeth. American Journal of Physical Anthropology. – 2012. – V. 147 (4). – P. 637–651.
9. Moriwaki Y., Aoba T., Tsutsumi S., Yamaga R. X-ray diffraction studies on the lattice imperfection of biological apatites / J. Osaka Univ. Dental. School. – 1976. – N 16. – P. 33–45.
10. Robinson C, Connell S, Kirkham J., Shore R. Smith A. Dental enamel–a biological ceramic: regular substructures in enamel hydroxyapatite crystals revealed by atomic force microscopy. J. Mater. Chem. – 2004. – V. 14. – P. 2242–2248.
11. Robinson C, Connell S. Crystal Initiation Structures in Developing Enamel: Possible Implications for Caries Dissolution of Enamel Crystals. Frontiers in Physiology. – 2017. – V. 8. – P. 1–5.
12. Smith T.M. New evidence for the periodicity of Incremental structures in ename. Current Trends in Dental Morphology Research. Max Planck Institute for Evolutionary Anthropology. – 2005. – P. 445–456.
13. Smith T.M., Tafforeau P. New Visions of Dental Tissue Research: Tooth Development, Chemistry, and Structure. Evolutionary Anthropology. – 2008. – V. 17. – P. 213–226.
14. Sollobohmer O., May K.-P., Anders M. Forse microscopical investigation of human teeth in liquds. Thin solid films. – 1995. –no. 264. – P. 176–183.

Дентальная имплантология

Поступила 12.04.2019

Применение техники введения дентального имплантата в смоделированном коллагеновом субтотально-деминерализованном кубе при одномоментной дентальной имплантации

https://doi.org/10.35556/idr-2019-2(87)54-57

Стоматов Д.В., к.м.н., доцент кафедры челюстно-лицевой хирургии[1]
Ефимов Ю.В., д.м.н., проф. кафедры хирургической стоматологии и челюстно-лицевой хирургии[2]
Стоматов А.В., к.м.н., доцент кафедры стоматологии[2]
Нестеров А.В., к.м.н., заведующий кафедрой челюстно-лицевой хирургии[1]
Попоудин А.А., студент 5 курса стоматологического факультета[1]
Бодачевский Д.В., студент 5 курса стоматологического факультета[1]
Куряев И.И., студент 5 курса стоматологического факультета[1]
[1]Медицинский институт ФГБОУ ВПО «Пензенский государственный университет», г. Пенза
[2]ФГБОУ ВО «Волгоградский государственный медицинский университет» Минздрава России, г. Волгоград

Для переписки:
E-mail: grekstom@mail.ru

Резюме

Выполнено клиническое применение нового отечественного материала BioOST в форме субтотально-деминерализированного коллагенового куба у 3 пациентов при одномоментной дентальной имплантации в ситуациях, осложненных незапланированным отсутствием удовлетворительной первичной стабилизации. Предложена новая техника введения дентального имплантата в смоделированном остеопластическом материале при одномоментной имплантации. Эффективность использования материала оценили через 3, 6 месяцев и 1 год после протезирования посредством компьютерной томографии, ортопантомографии и фотоснимков.

Ключевые слова: *одномоментная имплантация, ксеногенный материал, остеопластика лунки.*

Для цитирования: Стоматов Д.В., Ефимов Ю.В., Стоматов А.В., Нестеров А.В., Попоудин А.А., Бодачевский Д.В., Куряев И.И. Применение техники введения дентального имплантата в смоделированном коллагеновом субтотально-деминерализованном кубе при одномоментной дентальной имплантации. *Стоматология для всех.* – 2019. – 2 (87). – С. 54–57. DOI: 10.35556/idr-2019-2(87)54-57

The application of the dental implant placement technique with simulated collagen subtotal demineralized cube in Single-step dental implantation of placing

Stomatov D.V.[1], **Efimov Yu.V.**[2], **Stomatov A.V.**[2], **Nesterov A.V.**[1], **Popoudin A.A.**[1], **Bodachevsky D.V.**[1], **Kurjaev I.I.**[1]
[1]Medical Institute of Penza State University, Russia, Penza
[2]Volgograd State Medical University, Russia, Volgograd

Summary

The clinical application of the new domestic material Boost in the form of subtotally demineralized collagen cube was performed in 3 patients with immediate dental implantation into the socket of the removed tooth in situations complicated by the unplanned absence of satisfactory primary stabilization. A new technique for the placement of a dental implant in a simulated osteoplastic material with simultaneous implantation is proposed. The effectiveness of the material was evaluated with computed tomography, orthopantomography and photographs 3, 6 months and 1 year after prosthetics.

Keywords: *immediate implantation, xenogenic material, osteoplasty of the socket.*

For citation: Stomatov D.V., Efimov Yu.V., Stomatov A.V., Nesterov A.V., Popoudin A.A., Bodachevsky D.V., Kurjaev I.I. The application of the dental implant placement technique with simulated collagen subtotal demineralized cube in Single-step dental implantation of placing. *Stomatology for All / International Dental Review.* 2019; No. 2 (87): 54–57 (in Russ.). DOI: 10.35556/idr-2019-2(87)54-57

Метод одномоментной дентальной имплантации в лунку удаленного зуба описан еще 40 лет назад и с тех пор широко используется хирургами имплантологами [9]. Основное преимущество данной техники – это сокращение времени реабилитации пациента. Именно поэтому об одномоментной имплантации хорошо информированы пациенты, зачастую настаивая на ее проведении и не воспринимая доводы врача об отсут-

ствии клинических условий – например, предстоящее сложное удаление, большой объем лунки после удаления, отсутствие достаточного объема кости апикальнее корня зуба, атрофия лабиальной или небной стенки [1]. Необходимость в предварительном этапе атравматичного удаления зуба делает метод не всегда предсказуемым, так как риск ухудшить условия для последующей имплантации есть всегда, даже у опытного специалиста. Кроме того, начинающий стоматолог-хирург даже при наличии благоприятных клинико-рентгенологических условий, не имея достаточного опыта одномоментной имплантации, может переоценить свои возможности.

В данной статье описана техника введения имплантата в смоделированном субтотально-деминерализированном коллагеновом кубе при возникших затруднениях первичной стабилизации в лунке удаленного зуба в трех клинических случаях с динамикой наблюдения 1 год.

Цель исследования – проанализировать эффективность техники введения имплантата в лунку удаленного зуба внутри смоделированного коллагенового субтотально-деминерализованного остеопластического материала BioOST CUBE.

Материалы и методы. В исследование вошли 3 пациента, которым выполнялась операция удаления премоляра верхней челюсти с одномоментной дентальной имплантацией. На этапе установки имплантата возникала проблема в его позиционировании и стабилизации по причине большого объема лунки и недостаточного объема небной и лабиальной стенок. Высота костной ткани апикальнее лунки составляла 3 мм. Для стабилизации имплантата и обтурации пространства лунки использовали новый коллагеновый субтотально-деминерализованный материал BioOST CUBE.Техника заключалась в смачивании куба физиологическим раствором, введением в него имплантата, моделирование куба ножницами приближенно к форме лунки, установка блока имплантат–куб в лунку и фиксация имплантата на 3 мм апикальнее лунки в предварительно сформированном фрезой ложе.

Результаты исследования и их обсуждение. В ближайшем и отдаленном послеоперационном периодах клинических осложнений не наблюдалось. Через 6 месяцев после вмешательства выполнялось протезирование постоянными коронками, которые функционировали в полном объеме.

По данным контрольных компьютерных томограмм у всех прооперированных пациентов через 1 год после протезирования прослеживалась полная биодеградация остеопластического матрикса. Новая граница лабиальных стенок образовывалась соответствуя контуру имплантата, объем небных стенок сохранялся практически без изменений. В исследуемых случаях BioOST CUBE выполнил функцию, стабилизирующую имплантат, за счет высоких кондуктивных свойств способствовал качественной остеоинтеграции имплантата.

Таким образом, предложенная методика введения имплантата в лунку удаленного зуба внутри смоделированного коллагенового субтотально-деминерализованного куба была эффективной во всех случаях. Однако, чтобы делать конкретные выводы, необходимо большее количество наблюдений. В то же время предложенный нами метод может рассматриваться как метод выбора в ситуации незапланированного отсутствия стабилизации имплантата при одномоментой его установки в лунку удаленного зуба.

Клинический пример

Пациентка обратилась с целью удаления разрушен-

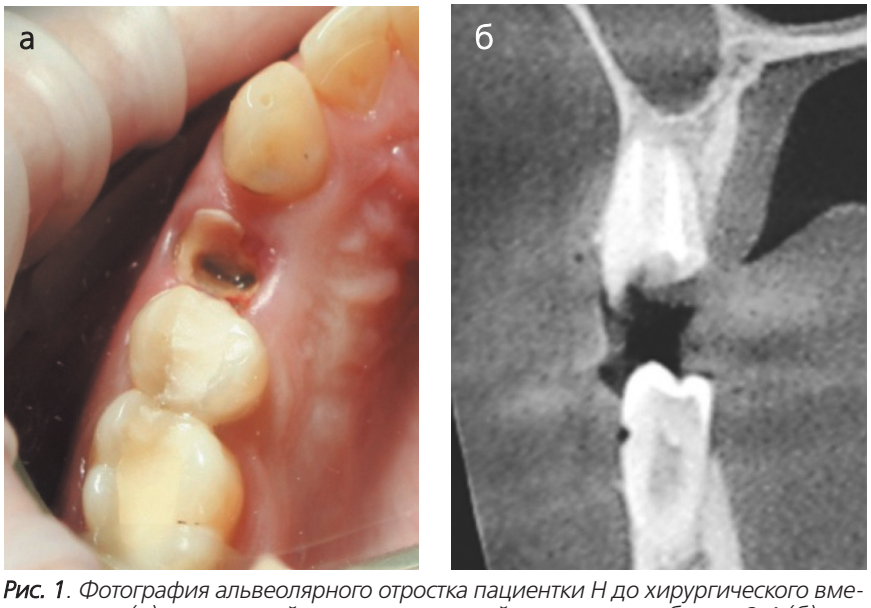

Рис. 1. Фотография альвеолярного отростка пациентки Н до хирургического вмешательства (а), аксиальный срез компьютерной томограммы области 2.4 (б)

ного корня 2.4 с пожеланием одномоментно установить имплантат (рис. 1а). Выполнена компьютерная томограмма (рис. 1б). Учитывая маленький объем костной ткани с лабиальной и небной сторон, а также апикальнее корня, пациентка была информирована о возможном риске не получить первичную стабилизацию имплантата и интероперационном переходе к классической двухэтапной имплантации, либо технике введения имплантата с использованием BioOST CUBE.

Техника операции. Под инфильтрационной анестезией атравматично выполнено удаление корня 2.4. При ревизии лунки выявлены большой ее объем и недостаток костной ткани, что не могло обеспечить стабилизацию имплантата в послеоперационном периоде. Для устранения этого недостатка и обеспечения условий для одномоментной установки имплантата использовали технику введения дентального имплантата в лунку внутри коллагенового субтотально деминерализованного куба BioOST, предварительно смоделировав поверхность куба (рис. 2 а, б).

После позиционирования комплекса имплантат–куб в лунку ключем-ратчет с динамометром имплантат был фиксирован в 3 мм сохранившейся костной ткани апикальнее лунки, стабилизация составила 25 нМ. Установлен формирователь десны (рис. 3 а, б).

Контрольный осмотр через 1 год: состояние пациентки удовлетворительное, жалоб не предъявляет. Положение 2.4 стабильное, слизистая оболочка бледно-



Рис. 2. Техника введения дентального имплантата в коллагеновый куб
а – введение имплантата в куб
б – смоделированная форма куба под объем лунки

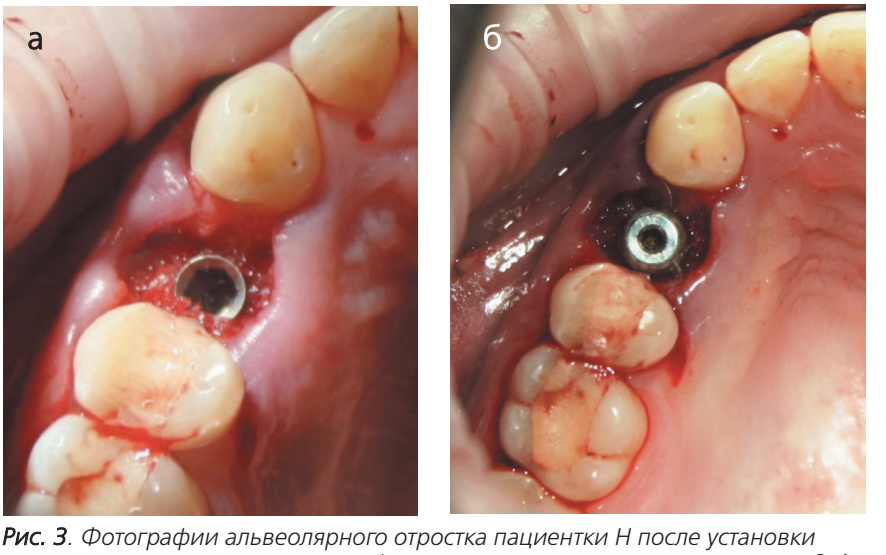

Рис. 3. Фотографии альвеолярного отростка пациентки Н после установки дентального имплантата: а – платформа дентального имплантата в лунке 2.4, по контуру видна губчатая структура коллагенового куба, б – после установленного формирователя десны

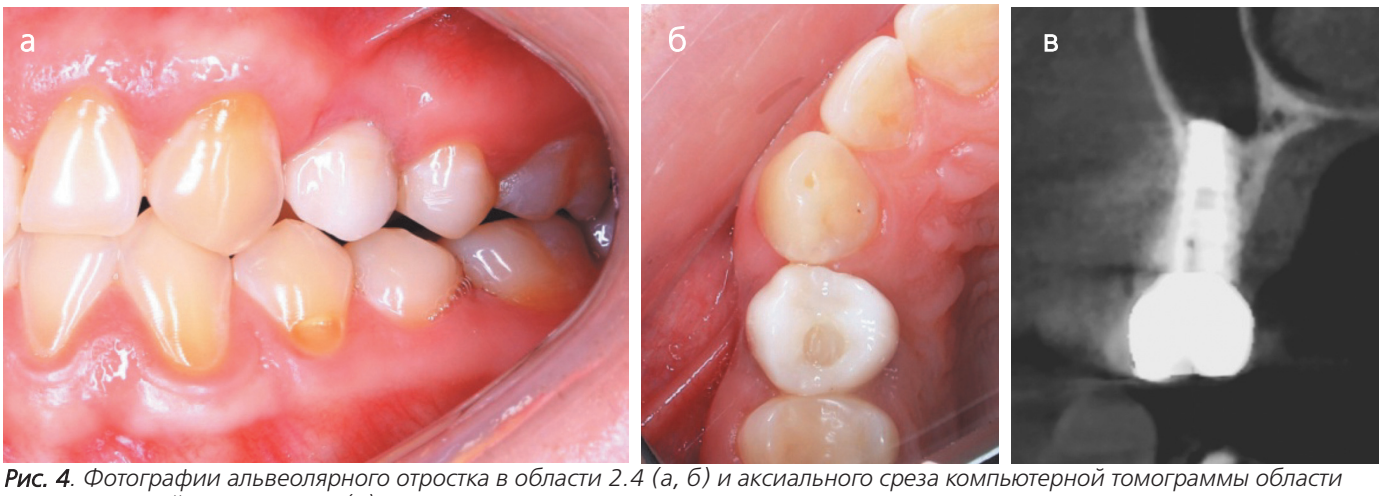

Рис. 4. Фотографии альвеолярного отростка в области 2.4 (а, б) и аксиального среза компьютерной томограммы области одномоментной имплантации (в) пациентки Н. через 1 год после установки дентального имплантата

розового цвета (рис. 4 а, б). На контрольной компьютерной томограмме положение имплантата стабильное, признаков периимплантита не отмечается (рис. 4в)

.

Литература

1. Глюкман Х. Сокращенные сроки имплантологического лечения. Одномоментная установка имплантата ANKYLOS в лунку удаленного моляра // Клиническая стоматология. – 2010. – № 4 (56). – С. 46–50.
2. Иванов С.Ю. Метод непосредственной дентальной имплантации / А.А. Мураев, Е.А. Рукина, А.А. Бунёв // Современные проблемы науки и образования. – 2015. – № 5. – С. 230.
3. Лобова А.В. Оценка состояния тканей, окружающих имплантат, после применения одномоментного протокола имплантации с аугументацией и консервирванием лунки удаленного зуба / М.А. Лунев, Д.С. Тишков // В сборнике: Университетская наука: взгляд в будущее Материалы международной научно-практической конференции, посвященной 81-летию Курского государственного медицинского университета и 50-летию фармацевтического факультета. В 3-х томах. – 2016. – С. 271–274.
4. Стоматов Д.В. Эффективность применения депротеинизированного ксеногенного остеопластического материала Bio-Ost при синуслифтинге / П.В. Иванов, Ю.В. Ефимов, Л.А. Зюлькина // Стоматология для всех. – 2016. – № 3. – С. 19–21.
5. Стоматов Д.В. Применение пьезохирургической методики расщепления альвеолярного гребня в сочетании с sausagetechnique и одномоментной дентальной имплантацией во фронтальном отделе верхней челюсти / Ю.В. Ефимов, А.В. Стоматов, А.А. Долгалев, Д.А. Брусницын // Медицинский алфавит № 36. Стоматология. – 2017. –№ 4. – С. 18–20.
6. Устарханов М.Н. Особенности хирургического этапа немедленной дентальной имплантации. Профилактика осложнений дентальной имплантации / Н.М. Ахмедханов, В.Д. Михайлова // В сборнике: Актуальные проблемы теоретической, экспериментальной, клинической медицины и фармации. Материалы 52-й ежегодной Всероссийской конференции студентов и молодых ученых, посвященной 90-летию доктора медицинских наук, профессора, заслуженного деятеля науки РФ Павла Васильевича Дунаева. – 2018. – С. 341.
7. Шастин Е.Н. Первая сотня. Практическое руководство для начинающих имплантологов. – 2018.
8. Michael S. Block. Color atlas of dental implant surgery // Saunders Elsevier. –2011. – 239–244.
9. Schulte W., Heimke G. The Tubinger immediate implant // Quintessenz. – 1976. – V. 27, № 6. – P. 17–23.
10. Ueli Grunder. Implants in esthetic zone. A step-by-step treatment strategy // Quintessenz. – 2017.

References

1. Glyukman H. Reduced terms of implant treatment. Immediate placement of ANKYLOS implant into the molar socket after tooth removal. Clinical Dentistry. – 2010. – no. 4 (56). – P. 46–50 (in Russ.).
2. Ivanov S.Yu. Direct dental implantation method / A.A. Muraev, E.A. Rukina, A.A. Bunev. Modern issues of science and education. – 2015. – no. 5. – P. 230 (in Russ.).
3. Lobova A.V. Assessment of the tissues surrounding the implant after applying a single-stage implantation protocol with augmentation and conservation of the extracted tooth hole / M.A. Lunev, D.S. Tishkov. The compilation includes: University science: a look into the future Materials of the international scientific-practical conference dedicated to the 81st anniversary of Kursk State Medical University and the 50th anniversary of the Faculty of Pharmacy. In 3 volumes. – 2016. – P. 271–274 (in Russ.).
4. Stomatov D.V. Efficiency of deproteinized xenogenic osteoplastic material Bio-Ost in sinus floor elevation / P.V. Ivanov, Yu.V. Efimov, L.A. Zulkina. Stomatology for all / International Dental Review. 2016; no. 3 (76): 19–21 (in Russ.).
5. Stomatov D.V. Application of the piezosurgical technique for splitting the alveolar ridge in combination with sausagetechnique and one-stage dental implantation in the anterior maxilla / Yu.V. Efimov, A.V. Stomatov, A.A. Dolgalev, D.A. Brusnitsyn. Medical Alphabet No 36. Dentistry. – 2017. – № 4. – P. 18–20 (in Russ.).
6. Ustarkhanov M.N. Specific aspects of the surgical stage of immediate dental implantation. Prophylaxis of complications in dental implantation / N.M. Akhmedkhanov, V.D. Mikhailova. The compilation includes: Actual problems of theoretical, experimental, clinical medicine and pharmacy. Materials of the 52nd annual All-Russian conference of students and young scientists, dedicated to the 90th anniversary of Pavel Vasilyevich Dunaev Doctor of Medical Sciences, Professor, Honored Scientist of the Russian Federation. – 2018. – P. 341 (in Russ.).
7. Shastin E.N. The first hundred. Practical guide for beginners in implantology. – 2018 (in Russ.).
8. Michael S. Block. Color atlas of dental implant surgery. Saunders Elsevier. –2011. – 239–244.
9. Schulte W., Heimke G. The Tubinger immediate implant. Quintessenz. – 1976. – V. 27, no. 6. – P. 17–23.
10. Ueli Grunder. Implants in esthetic zone. A step-by-step treatment strategy. Quintessenz. – 2017.

Помогите Вашим пациентам
БЫСТРО СПРАВИТЬСЯ С БОЛЕЗНЕННОЙ ЧУВСТВИТЕЛЬНОСТЬЮ ДЕНТИНА

Новая зубная паста Sensodyne Мгновенный Эффект (Sensodyne Rapid Relief)
РАЗРАБОТАНА ДЛЯ БЫСТРОГО ЭФФЕКТА

Сбалансированное сочетание активного фторида олова и биоадгезивного полимера, который **ускоряет процесс запечатывания** дентинных канальцев[1] благодаря:

- улучшенной биоадгезии*[2]
- формированию гелеобразного каркаса для удержания олова

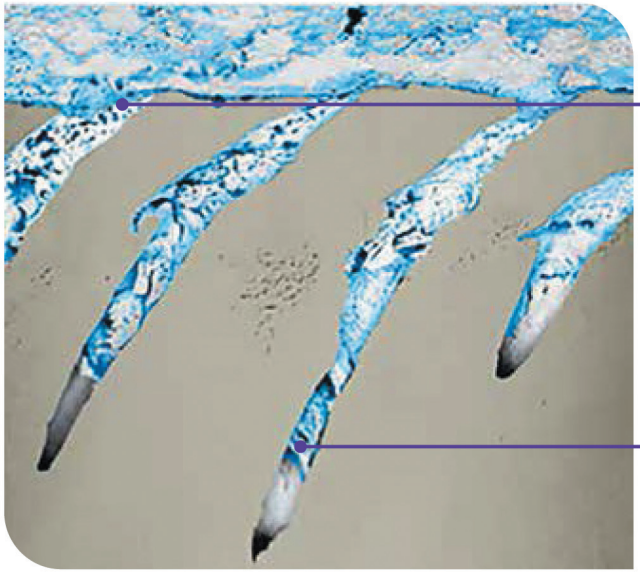

Фторид олова проникает в дентин по краю стенок канальцев[3]

Фторид олова проникает в дентинные канальцы на глубину до 80 мкм[4]

Изображение, полученное методом сканирующей электронной микроскопии со сфокусированным ионным пучком (FIB-SEM) путем комбинации различных методик визуализации (STEM-EDS, DSIMS, FIB-SEM/EDS).

Клинически доказано: действует через 60 секунд, обеспечивая длительную защиту для чувствительных зубов*[5,6]

10 клинических исследований[2-4,10-15]

- Начинает работать с первого применения[5]
- При применении на чувствительных участках, облегчение наступает уже через **60 секунд**, – доказано клиническими исследованиями[5,6]
- Через 8 недель использования зубной пасты Sensodyne Мгновенный Эффект чувствительность дентина снижается на 64%[7]

Каждый третий человек страдает от гиперчувствительности дентина[14]



Длительное применение зубных паст для чувствительных зубов поможет значительно улучшить качество жизни пациентов[15]

Рекомендуйте новую зубную пасту Sensodyne Мгновенный Эффект для быстрого облегчения боли и длительной защиты от гиперчувствительности дентина[**7]

STEM-EDS = просвечивающая растровая электронная микроскопия с энергодисперсионной спектроскопией, DSIMS = динамическая масс-спектрометрия вторичных ионов, FIB-SEM = сканирующая электронная микроскопия со сфокусированным ионным пучком, FIB-SEM/EDS = сканирующая электронная микроскопия со сфокусированным ионным пучком/энергодисперсионная спектроскопия.

***По сравнению с зубной пастой, содержащей 0,454% фторида олова.**

****При чистке дважды в день.**

Список литературы: 1. Accepted for presentation at IADR 2017, Abstract no: 2631820. **2.** GSK Data on File Report NPD/EU/049/16, December 2016. **3.** Accepted for presentation at IADR 2017, Abstract no: 2634604. **4.** GSK Data on File 161075. **5.** GSK Data on File 207211. January 2017. **6.** Accepted for presentation at IADR 2017, Abstract no: 2635085. **7.** Parkinson CR et al. Am J Dent. 2015 Aug;28(4):190-196. **8.** Accepted for presentation at IADR 2017, Abstract no: 2635168. **9.** Parkinson CR et al. Am J Dent. 2013;26(Spec Issue):25a-31a. **10.** Parkinson CR et al. Am J Dent. 2016;29:25-32. **11.** Accepted for presentation at IADR 2017, Abstract no: 2639966. **12.** GSK Data on File Z7871336. **13**. GSK Data on File Z7871337. **14**. Addy M. Int J Dent. 2002; 52: 367–375. **15**. GSK Data on File RH01897.

АО «ГлаксоСмитКляйн Хелскер». РФ, **123112**, г. Москва, Пресненская наб., д. 10. +7 (495) 777-98-50

SENSODYNE

CHRUS/CHSENO/0063/17

Товарный знак принадлежит или используется Группой Компаний ГлаксоСмитКляйн

Москва, Россия
23–26.09.2019

ДЕНТАЛ ЭКСПО

46-Й МОСКОВСКИЙ МЕЖДУНАРОДНЫЙ СТОМАТОЛОГИЧЕСКИЙ ФОРУМ И ВЫСТАВКА

Крокус Экспо,
павильон 2, залы 5, 6, 7, 8

www.dental-expo.com

КРУПНЕЙШАЯ ВЫСТАВКА, ПЛОЩАДКА ОБУЧЕНИЯ И НЕТВОРКИНГА

Организатор:
DENTALEXPO®

Стратегический партнер
СТОМАТОЛОГИЧЕСКАЯ АССОЦИАЦИЯ РОССИИ

Генеральный научно-информационный партнер
DENTAL TRIBUNE
The World's Dental Newspaper · Russian Edition

Визит в Москву президента FDI К.Келл

14–19 апреля 2019 г. состоялся визит в Москву президента Всемирной Федерации Стоматологов (FDI) Кэтрин Келл (США).

15 апреля 2019 г. К. Келл посетила ЦНИИС и ЧЛХ, где состоялись осмотр института, переговоры с директором ЦНИИС и ЧЛХ, академиком РАН А.А. Кулаковым и пресс-конференция.

Также 15 апреля 2019 г. К. Келл вместе с президентом СтАР Д.А. Труниным и российскими стоматологами побывали в Государственной Думе Федерального Собрания РФ и встретились с заместителем председателя комитета по международным связям ГД А.Е. Карповым и первым заместителем председателя комитета по охране здоровья ГД Н.П. Саниной.

16 апреля 2019 г. К. Келл приняла участие в работе Симпозиума "Инновационные технологии в стоматологии" в рамках Конгресса "Инновации в лечении и профилактике при заболеваниях терапевтического профиля" в бизнес-центре гостиницы "Салют".

17 апреля 2017 г. состоялась встреча К. Келл с академиком РАН В.К. Леонтьевым.

18 апреля 2019 г. К. Келл посетила МГМСУ им. А.И. Евдокимова.

Состоялись переговоры с ректором МГМСУ им. А.И. Евдокимова, членом-корреспондентом РАН О.О. Янушевичем, деканом стоматологического факультета, профессором А.В. Митрониным и руководством университета.

К. Келл побывала в Музее истории медицины МГМСУ, почтила память воинов-медиков, погибших в Великой Отечественной войне 1941–1945 гг., сделала запись в Книге почетных гостей вуза.

В актовом зале университета К. Келл ответила на вопросы студентов и преподавателей университета, которые касались проблем здоровья полости рта, международных молодежных организаций, профилактики стоматологических заболеваний, проведения конгресса FDI в России и т.д.

Визит К. Келл в Москву был приурочен к завершению празднования Всемирного Дня стоматологического здоровья в России.

Президент СтАР, профессор Д.А. Трунин и президент FDI Катрин Келл

В Государственной Думе РФ (слева направо): профессор Л.А. Мамедова; гл. внештатный стоматолог МО, профессор М.Г. Сойхер; зам. председателя Комитета по международным связям ГД А.Е. Карпов; первый зам. председателя Комитета ГД по охране здоровья Н.П. Санина; президент FDI К. Келл; президент СтАР, профессор Д.А. Трунин; профессор И.Н. Кузьмина; зам. директора ЦНИИС и ЧЛХ, профессор Ф.Ф. Лосев; паст-председатель рабочей группы "Интеграция" ERO FDI Е.П. Иванова

Вручение К. Келл ордена СтАР "За заслуги перед стоматологией" I степени

Выступление на симпозиуме "Инновационные технологии в стоматологии"

Директор ЦНИИС и ЧЛХ, академик РАН А.А. Кулаков и К. Келл во время осмотра ЦНИИС и ЧЛХ

В зале заседаний ЦНИИС и ЧЛХ

Слева направо: К. Келл, А.А. Кулаков, Ф.Ф. Лосев



К. Келл и академик РАН В.К. Леонтьев

Ректор МГМСУ им. А.И. Евдокимова, член-корреспондент РАН О.О. Янушевич и К. Келл



На переговорах с руководством МГМСУ им. А.И. Евдокимова

С деканом стомат. факультета МГМСУ, профессором А.В. Митрониным

Со студентами и преподавателями МГМСУ им. А.И. Евдокимова

У памятника воинам-медикам

В Музее истории медицины МГМСУ

Президент FDI К. Келл и главный редактор журнала "Стоматология для всех" А.В. Конарев

Научно-практическая конференция "Стоматология & Медицина боли 2019" в Москве

16–17 марта 2019 г. в Москве состоялась международная конференция "Стоматология & Медицина боли 2019", организованная Институтом Биотехнологий и Междисциплинарной Стоматологии. Генеральными партнерами конференции были компании РусФарм (Россия) и Inibsa Dental (Испания).

Ключевыми темами конференции были:

– Управление болью и тревогой на стоматологическом приеме;

– Междисциплинарное взаимодействие врачей: стоматолога, невролога, анестезиолога-реаниматолога, аллерголога-иммунолога, как залог безопасности и эффективности лечения;

– Аллергические реакции на местные анестетики – мифы и реальность;

– Роль невролога при стоматологических вмешательствах: формирование боли и особенность иннервации челюстно-лицевой области; неврологические аспекты формирования болевой реакции у пациентов;

– Современные тенденции развития новых технологий в анестезиологии.

Говорит В.Г. Молодцов, генеральный директор компании "РусФарм", руководитель проекта Artiject (Artiject – одноразовый карпульный инъектор): "Мы постарались собрать ведущих лекторов, чтобы многогранно осветить все новейшие достижения и обозначить существующие проблемы, рассмотреть перспективы развития и актуальные вопросы междисциплинарного подхода к обезболиванию в стоматологии".

Первый день конференции, включающий теоретические доклады, прошел в отеле Metropol Hotel Moscow.

Конференцию открыл профессор С.А. Рабинович, д.м.н., засл. врач РФ, зав. кафедрой обезболивания в стоматологии МГМСУ им. А.И. Евдокимова, руководитель Российской секции Всемирной Федерации анестезиологических стоматологических обществ (IFDAS) и паст-президент Европейской федерации по развитию обезболивания в стоматологии (EFAAD).

Профессор Стенли Маламед (USA), лауреат премии Heidebrink (1996 г.) от Американского сообщества анестезиологии и премии Horace Wells Award от IFDAS прочел четыре доклада. Первый – об управлении болью и тревогой на стоматологическом приеме, седация как метод управления стоматофобией. Были всесторонне рассмотрены принципы эффективной организации профилактики боли и тревоги, психологической коррекции поведения, премедикация. На практических примерах из своего опыта профессор Маламед рассказал об отличиях наркоза и местной анестезии, показаниях и противопоказаниях у различных групп пациентов, о мониторинге гемодинамики и дыхания, методах проведения седации на стоматологическом приеме, основных группах лекарственных препаратов, необходимых для проведения седации, и особенностях ее проведения в зависимости от возраста пациента.

Второй доклад был посвящен местным анестетикам как основе стоматологического лечения. Профессор Маламед рассказал о самых значимых достижениях современной анестезиологии, о препаратах и методах их использования, о стратегиях применения и алгоритмах выбора того или иного препарата, всесторонне

В.Г. Молодцов и С. Маламед

С. Маламед с участниками конференции

осветил использование инъекторов, в том числе одноразового карпульного инъектора Artiject, выборе моделей, особенностях использования разных видов игл, технических особенностях проведения аспирационных проб, о компьютерной анестезии, помогающей избавить пациента не только от боли, но и от страха.

Третья лекция была посвящена неотложным состояниям в стоматологии. Возможные осложнения, внезапно возникающие аллергические реакции — все это связывает процессы лечения зубов с большой степенью риска. Под угрозу может быть поставлена жизнь пациента, и доктор всегда должен быть готов оказать необходимую помощь. Профессор Маламед рассказал о предрасполагающих факторах и вероятности возникновения неотложных состояний, об алгоритмах сбора анамнеза и определении рисков, объяснил, как оценивать функциональное состояние пациента и как выбирать тактики и методы обезболивания в соответствие с клиническим случаем. Были рассмотрены также группы риска соматической патологии по развитию неотложных состояний и профилактические меры, предотвращающие возникновение неотложных состояний.

Четвертый доклад С. Маломеда был посвящен инъекционному обезболиванию у взрослых и детей. В нем были рассмотрены анатомо-физиологические особенности, роль индивидуального подхода, обезболивание на верхней и нижней челюстях, инфильтрационные и проводниковые методы.

С. Маламед поделился своими впечатлениями от визитов в Россию:

— Я много лет сотрудничаю с вашей страной и вижу изменения, которые в ней происходят. Москва стала очень красивым и современным, но дорогим городом. Однако мне нравится здесь. Сотрудничество с российскими специалистами всегда было плодотворным — вместе мы решаем общие задачи. Я хочу пожелать нам всем постоянного развития и стремления вперед. Пусть ваша работа доставляет вам настоящее удовольствие, а не становится рутиной и привычкой.

Профессор С.А. Рабинович в своем докладе подробно рассмотрел местное обезболивание в России — историю развития направления, особенности подготовки специалистов, применяемые лекарственные препараты и медицинские технологии, международное и междисциплинарное сотрудничество.

С докладами выступили также доктор Е.В. Саксонова, к.м.н., невролог Центра Междисциплинарной Стоматологии и Неврологии; врач аллерголог-иммунолог Н.А. Смирнов, к.м.н., главный врач детской клиники "Фэнтези"; доктор А.В. Козлочков, врач анестезиолог-реаниматолог высшей квалификационной категории и др.

Второй день конференции был посвящен практическим занятиям. В Институте Биотехнологий и Междисциплинарной Стоматологии прошли мастер-классы "Стоматология & Медицина боли: на стыке науки и практики". Своими навыками и опытом с посетителями делились профессор С. Маламед и доктор А.В. Козлочков. Перед участниками практического курса выступил также профессор С.А. Рабинович.

Выступает С. Маламед

Слева направо: А.В. Митронин, С. Маламед, С.А. Рабинович, А.В. Конарев

Выступает С.А. Рабинович

Издается с 1997 г. Founded in 1997

СТОМАТОЛОГИЯ ДЛЯ ВСЕХ

Stomatology for All / International Dental Review

Разнообразная специальная и общая информация для всех работающих в стоматологии
Информация для широкого круга читателей, связанная со стоматологией

Журнал распространяется по комплексной системе, в которую входят: подписка через «Роспечать» и другие агентства, прямая подписка и продажа через редакцию, целевая рассылка, розничная продажа через сеть организаций, распространяющих книжно-журнальную продукцию, продажа на выставках по стоматологической и медицинской тематике, в клиниках и учреждениях здравоохранения, организациях, реализующих стоматологические товары и предоставляющих стоматологические услуги

Журнал "Стоматология для всех" включен ВАК Минобрнауки РФ в "Перечень ведущих рецензируемых научных журналов и изданий, в которых должны быть опубликованы основные научные результаты диссертаций на соискание ученой степени доктора и кандидата наук"

Как подписаться на журнал "Стоматология для всех"

Подписку на журнал можно оформить в любом отделении связи или непосредственно через редакцию.

Индексы журнала в каталоге агентства "Роспечать" – 47477 и 80711.

Подписку на журнал через редакцию можно сделать, начиная с любого номера.

Оплатив подписку, Вы будете получать журнал, **начиная с очередного номера**, выходящего после даты подписки.

Внимание! Перечисляя деньги за подписку на расчетный счет редакции или делая почтовый перевод, обязательно **укажите** в платежном поручении в графе "Назначение платежа" или на бланке почтового перевода **адрес, по которому должен быть доставлен журнал**.

* Банковские реквизиты для перечислений по безналичному расчету: ООО "Редакция журнала "Стоматология для всех", ИНН 7704167552, КПП 770401001, р/с 40702810438260101570 в Московском банке Сбербанка России ОАО, г. Москва, БИК 044525225, к/с 30101810400000000225.

* Банковские реквизиты для перечислений в Евро: Deutsche Bank AG, Frankfurt/Main, SWIFT: DEUTDEFF; for SBERBANK Moscow, Russia, SWIFT: SABR RU MM; for "Stomatologia dlya vsieh", account 40702978238260201570.

* Для почтового перевода в графе "Кому" указать: 125955, Москва, ООО "Редакция журнала "Стоматология для всех", ИНН/КПП 7704167552/770401001, р/с 40702810438260101570 в Московском банке Сбербанка России ОАО, г. Москва, БИК 044525225, к/с 30101810400000000225.

Информация для авторов

Чтобы опубликовать статью в журнале "Стоматология для всех/International Dental Review" следует, сделав предварительный звонок, принести подготовленный для публикации материал (в соответствии с требованиями, указанными ниже) в редакцию или выслать его по электронной почте (E-mail:sdvint@mail.ru). Перед публикацией статьи рецензируются. Материалы аспирантов публикуются бесплатно.

Текст должен быть записан в формате Word, иллюстрации – в формате jpeg или tiff (отдельными файлами) с разрешением не менее 300 dpi. Статья должна включать аннотацию и ключевые слова на русском и английском языках. Название статьи и фамилии авторов также следует указать на русском и английском языках. К информации на электронном носителе желательно приложить распечатанные текст статьи и иллюстрации, указать места работы (обязательно!), титулы и звания авторов, приложить цветные фотографии авторов в формате jpeg или tiff. Укажите свои контакты – ФИО (полностью), телефон, адрес электронной почты, выделив ту часть адресной информации, которая будет опубликована с пометкой "Для переписки".

Редакция и редакционный совет журнала "Стоматология для всех/International Dental Review" при рецензировании поступающих статей и принятии решения об их публикации руководствуются международными этическими принципами Committee on Publication Ethics (COPE) издания научного медицинского журнала и Положением об этике публикаций в журнале "Стоматология для всех/International Dental Review" (www.sdvint.com/ethics/).

Периодичность выхода журнала 1 раз в 3 месяца. Цена журнала при продаже в розницу – договорная. Тираж 8 000 экз.

Адрес редакции для переписки: 127473, Россия, Москва, а/я 109, Редакция журнала "Стоматология для всех"

Телефон/факс: +7(495) 609-24-40, +7 (925) 316-31-63; **E-mail**: sdvint@mail.ru; **Интернет**: www.sdvint.com

Главный редактор: Конарев Александр Васильевич

Подписано в печать: 15 мая 2019 г.

© «СТОМАТОЛОГИЯ ДЛЯ ВСЕХ/International Dental Review», 2019
© Издательство «Либри Плюс», 2019

ПРОФЕССИОНАЛЬНО ПРОФЕССИОНАЛАМ

Лучшая себестоимость материала за грамм – при неизменном качестве

KETTENBACH
Simply intelligent

Вы выбираете метод замешивания…

ручной

автоматический

Техника снятия слепка:
техника двойного смешивания, фиксирующий слепок,техника с применением пленки, корректурный двухэтапный оттиск, сэндвич-техника, оттиск для перебазировки, оттиск имплантов и телескопов

… а мы гарантируем лучшую цену и наличие на складе

Стома-Денталь
WWW.DENT.RU

Москва:
(495) 781-00-76
(495) 781-00-36
dent@dent.ru

Хабаровск:
(4212) 460-070
(4212) 460-071
dent@dent.ru

(914) 540-01-77

Новый уровень комфорта.
Сделано в России.

Лицензия на производство № ФС-99-04-000358 от 13 сентября 2013 г.

DARTA®

Блок ассистента, оснащенный слюноотсосом и пылеотсосом с возможностью размещения **2х доп. инструментов**

Поворотная керамическая чаша-плевательницы, поворачиваемая на 150°

Светодиодный **осветитель FARO** (Италия) с максимальной яркостью **до 50 000 LUX**

Блок врача с нижней подачей на 5 инструментов с автоматическим включением выбранного наконечника

Блок врача с верхней подачей на 5 инструментов с возможностью оснащения под Ваши требования

Система для имплантологии, хирургии и эндодонтии

Chiropro L

С УГЛОВЫМ НАКОНЕЧНИКОМ СА 20:1 L

Bien Air Dental

SWISS MADE

АКЦИЯ!

Всегда в наличии!

Сервис + расходные материалы

Официальный дистрибьютор Bien Air в России

тел./факс: (812) 655-50-50
(495) 785-37-43

www.coralspb.ru
vk.com/centr_coral

coral® ДИСТРИБЬЮТЕРСКИЙ И ТЕХНИЧЕСКИЙ ЦЕНТР