ISSN 1999-172X (Print)
ISSN 2408-9753 (Online)

СТОМАТОЛОГИЯ ДЛЯ ВСЕХ

International Dental Review

№ 1 – 2021

Аспекты рентгенодиагностики воспалительных процессов в верхнечелюстных пазухах

Сравнительный анализ эффективности применения различных ортодонтических аппаратов при коррекции неправильного прикуса II класса у детей и подростков

Роль NOD-подобных рецепторов клеток врожденного иммунитета в патогенезе хронического пародонтита.

Алгоритм антимикробной химиотерапии при пародонтите

Эпидемиология заболеваний пародонта среди взрослого населения в г. Уфе

Применение фото и видеофиксации в стоматологии.

Ортопедическая стоматологическая реабилитация

пациентки с синдромом Шейтхауэра-Мари-Сентона

Стоматология для всех/International Dental Review 1–2021

sdvint.com

Приглашаем на выставку DENTAL SALON г. Москва,

26-28 апреля 2021 г., «Крокус Экспо», пав. 2, зал 8, стенд С18

Блок ассистента, оснащенный слюноотсосом и пылеотсосом с возможностью размещения **2х доп. инструментов**

Поворотная керамическая чаша-плевательницы, поворачиваемая на 150°

Светодиодный **осветитель FARO** (Италия) с максимальной яркостью **до 50 000 LUX**

Блок врача с нижней подачей на 5 инструментов с автоматическим включением выбранного наконечника

Блок врача с верхней подачей на 5 инструментов с возможностью оснащения под Ваши требования

ДИСТРИБЬЮТЕРСКИЙ И ТЕХНИЧЕСКИЙ ЦЕНТР

тел./факс: (812) 655-50-50
(495) 663-77-26

www.coralspb.ru
www.darta.top

ISSN 1999-172X (Print)
ISSN 2408-9753 (Online)

СТОМАТОЛОГИЯ ДЛЯ ВСЕХ

Stomatology for All / International Dental Review

№ 1 (94) – 2021

Editorial Council

Dunaev M.V., DMS, professor (Moscow, Russia)
Grudyanov A.I., DMS, professor (Moscow, Russia)
Ibragimov T.I., DMS, professor (Moscow, Russia)
Kozlov V.I. (Moscow, Russia)
Kulakov A.A., academician of RAS, DMS, professor (Moscow, Russia)
Kuz'mina E.M., DMS, professor (Moscow, Russia)
Leont'ev V.K., academician of RAS, DMS, professor (Moscow, Russia)
Makeeva I.M., DMS, professor (Moscow, Russia)
Pakhomov G.N., DMS, professor (Geneva, Switzerland)
Rabinovich I.M., DMS, professor (Moscow, Russia)
Sakharova E.B., CMS (Moscow, Russia)
Sorokoumov G.L., DMS, professor (Moscow, Russia)
Vagner V.D., DMS, professor (Moscow, Russia)
Yanushevich O.O., academician of RAS, DMS, professor (Moscow, Russia)
Yushchuk N.D., academician of RAS, DMS, professor (Moscow, Russia)

Editorial Board

Bulgakova A.I., DMS, professor (Ufa, Republic of Bashkortostan, Russia)
Gurevich K.G., DMS, professor (Moscow, Russia)
Ivanov S.Yu., corr.-member of RAS, DMS, professor (Moscow, Russia)
Kisel'nikova L.P., DMS, professor (Moscow, Russia)
Konarev A.V. (Editor-in-chief, Moscow, Russia)
Kozlov V.A., corr.-member of RAS, DMS, professor (Saint-Petersburg, Russia)
Krechina E.K., DMS, professor (Moscow, Russia)
Lebedenko I.Yu., DMS, professor (Moscow, Russia)
Maksimovskaya L.N., DMS, professor (Deputy Chief Editor, Moscow, Russia)
Mamedov Ad.A., DMS, professor (Moscow, Russia)
Mitronin A.V., DMS, professor (Moscow, Russia)
Rabinovich S.A., DMS, professor (Moscow, Russia)
Sadovskiy V.V., CMS (Moscow, Russia)
Saleev R.A., DMS, professor (Kazan, Republic of Tatarstan, Russia)
Samusenkov V.O., CMS (Moscow, Russia)
Sokhov S.T., DMS, professor (Moscow, Russia)
Tsimbalistov A.V., DMS, professor (Belgorod, Russia)
Vasiliev Yu.L., DMS (Moscow, Russia)
Jean-Pierre Bernard, DMD, professor (Geneva, Switzerland)
Stanley Malamed, DDS, professor (Los-Angeles, California, USA)
Orlando Monteiro da Silva, DDS (Porto,Portugal)
Jasur Rizaev, DMD, professor (Tashkent, Uzbekistan)
Antonio Signore,DDS, PhD, professor (Genoa, Italy)

POSSIBILITY OF DENTISTRY TODAY

X-ray in stomatology

Aspects of X-ray diagnostics of inflammatory processes in the maxillary sinuses. Arzhantsev A.P. 4

Orthodontics

Comparative analysis of the effectiveness of the use of various orthodontic appliances in the correction of malocclusion of the II class in children and adolescents. Pilipenko N.D., Maksyukov S.Yu. 12

Pediadontia

Multidisciplinary concept of diagnosis and treatment of children with cleft lip and palate at different age periods. Dudnik O.V., Mamedov Ad.A., Volkov Y.O., Parshikova S.A., Mazurina L.A., Akhmetkhanov S.-M.A., Gorlova N.V., Guopei Ma. 16

Epidemiology

Epidemiology of periodontal diseases among the adult population in Ufa. Vasilieva N.A., Bulgakova A.I., Khafizova A.S., Vasiliev E.A. 24

Digital technologies in stomatology

Application of photo and video recording in dentistry. Review. Leontyeva E.Yu., Dmitrieva A.V., Kravchenko P.S., Leontyev G.S. 28

Periodontics

The role of NOD-like receptors of innate immune cells in the pathogenesis of chronic periodontitis. Literature review. Grudyanov A.I., Fomenko E.V., Kalyuzhin O.V. 34

Antimicrobial chemotherapy algorithm for periodontitis. Ushakov R.V., Tsarev V.N., Nuruev N.N. 40

Anesthesia in dentistry

The most common complications of local anesthesia in pregnant women in dental practice. Poliakova K.S., Kovalev N.A., Lavrov N.V. 45

Prosthetic dentistry

Clinical case of orthopaedic dental rehabilitation of a patient with Scheuthauer-Marie-Sainton syndrome. Galonsky V.G., Tarasova N.V., Surdo E.S., Gradoboev A.V. 50

HISTORY, CULTURE, ETHICS

Outstanding doer of Russian dentistry Zakhar Borisovich Piryatinsky. Iordanishvili A.K. 58

EVENTS

All-Russian Dental Forum 2021 63

СОДЕРЖАНИЕ

СТОМАТОЛОГИЯ ДЛЯ ВСЕХ
International Dental Review

Редакционный совет
Вагнер В.Д., д.м.н., профессор (Москва, Россия)
Грудянов А.И., д.м.н., профессор (Москва, Россия)
Дунаев М.В., д.м.н., профессор (Москва, Россия)
Ибрагимов Т.И., д.м.н., профессор (Москва, Россия)
Козлов В.И. (Москва, Россия)
Кузьмина Э.М., д.м.н., профессор (Москва, Россия)
Кулаков А.А., академик РАН, д.м.н., профессор (Москва, Россия)
Леонтьев В.К., академик РАН, д.м.н., профессор (Москва, Россия)
Макеева И.М., д.м.н., профессор (Москва, Россия)
Пахомов Г.Н., д.м.н., профессор (Женева, Швейцария)
Рабинович И.М., д.м.н., профессор (Москва, Россия)
Сахарова Э.Б., к.м.н. (Москва, Россия)
Сорокоумов Г.Л., д.м.н., профессор (Москва, Россия)
Ющук Н.Д., академик РАН, д.м.н., профессор (Москва, Россия)
Янушевич О.О., академик РАН, д.м.н., профессор (Москва, Россия)

Редакционная коллегия
Булгакова А.И., д.м.н., профессор (Уфа, Республика Башкортостан, Россия)
Васильев Ю.Л., д.м.н. (Москва, Россия)
Гуревич К.Г., д.м.н., профессор (Москва, Россия)
Иванов С.Ю., чл.-корр. РАН, д.м.н., профессор (Москва, Россия)
Кисельникова Л.П., д.м.н., профессор (Москва, Россия)
Козлов В.А., чл.-корр. РАН, д.м.н., профессор (Санкт-Петербург, Россия)
Конарев А.В. (гл. редактор, Москва, Россия)
Кречина Е.К., д.м.н., профессор (Москва, Россия)
Лебеденко И.Ю., д.м.н., профессор (Москва, Россия)
Максимовская Л.Н., д.м.н., профессор (зам. гл. редактора, Москва, Россия)
Мамедов Ад.А., д.м.н., профессор (Москва, Россия)
Митронин А.В., д.м.н., профессор (Москва, Россия)
Рабинович С.А., д.м.н., профессор (Москва, Россия)
Садовский В.В., к.м.н. (Москва, Россия)
Салеев Р.А., д.м.н., профессор (Казань, Республика Татарстан, Россия)
Самусенков В.О., к.м.н. (Москва, Россия)
Сохов С.Т., д.м.н., профессор (Москва, Россия)
Цимбалистов А.В., д.м.н., профессор (Белгород, Россия)
Жан-Пьер Бернар, DMD, профессор (Женева, Швейцария)
Стэнли Маламед, DDS, профессор (Лос-Анжелес, Калифорния, США)
Орландо Монтейро да Силва, DDS (Порту, Португалия)
Ж.А. Ризаев, DMD, профессор (Ташкент, Узбекистан)
Антонио Сигноре, DDS, PhD, профессор (Генуя, Италия)

ВОЗМОЖНОСТИ СТОМАТОЛОГИИ СЕГОДНЯ

Рентгенология в стоматологии
Аспекты рентгенодиагностики воспалительных процессов в верхнечелюстных пазухах. Аржанцев А.П. 4

Ортодонтия
Сравнительный анализ эффективности применения различных ортодонтических аппаратов при коррекции неправильного прикуса II класса у детей и подростков. Пилипенко Н.Д., Максюков С.Ю. 12

Детская стоматология
Мультидисциплинарная концепция диагностики и лечения детей с расщелиной губы и нёба в различные возрастные периоды. Дудник О.В., Мамедов Ад.А., Волков Ю.О., Паршикова С.А., Мазурина Л.А., Ахметханов С.-М.А., Горлова Н.В., Гопей Ма. 16

Эпидемиология
Эпидемиология заболеваний пародонта среди взрослого населения в г. Уфе. Васильева Н.А., Булгакова А.И., Хафизова А.С., Васильев Э.А. 24

Цифровые технологии в стоматологии
Применение фото и видеофиксации в стоматологии. Обзор. Леонтьева Е.Ю., Дмитриева А.В., Кравченко П.С., Леонтьев Г.С. 28

Пародонтология
Роль NOD-подобных рецепторов клеток врожденного иммунитета в патогенезе хронического пародонтита. Обзор литературы. Грудянов А.И., Фоменко Е.В., Калюжин О.В. 34
Алгоритм антимикробной химиотерапии при пародонтите. Ушаков Р.В., Царев В.Н., Нуруев Н.Н 40

Обезболивание в стоматологии
Наиболее часто встречаемые осложнения местной анестезии у беременных в стоматологической практике. Полякова К.С., Ковалев Н.А., Лавров Н.В. 45

Ортопедическая стоматология
Клинический случай ортопедической стоматологической реабилитации пациентки с синдромом Шейтхауэра-Мари-Сентона. Галонский В.Г., Тарасова Н.В., Сурдо Э.С., Градобоев А.В. 50

ISSN 1999-172X (Print)
ISSN 2408-9753 (Online)

№ 1(94) - 2021

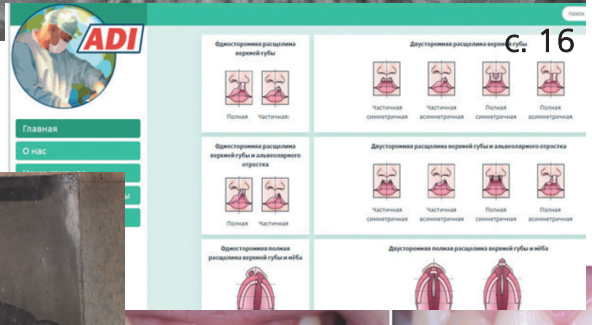

ИСТОРИЯ, КУЛЬТУРА, ЭТИКА

58 Выдающийся деятель отечественной стоматологии Захар Борисович Пирятинский. Иорданишвили А.К.

СОБЫТИЯ В СТОМАТОЛОГИЧЕСКОМ МИРЕ

63 Всероссийский стоматологический форум 2021

Журнал "Стоматология для всех" включен ВАК Минобрнауки РФ в "Перечень ведущих рецензируемых научных журналов и изданий, в которых должны быть опубликованы основные научные результаты диссертаций на соискание ученой степени доктора и кандидата наук".
С полной версией статей журнала "Стоматология для всех" можно ознакомиться в Научной электронной библиотеке на сайте www.elibrary.ru, а также на сайте журнала www.sdvint.com.
Публикации в журнале "Стоматология для всех" включены в национальную информационно-аналитическую систему РИНЦ (Российский индекс научного цитирования).
Журнал "Стоматология для всех" имеет статус печатного органа, аккредитованного при Стоматологической ассоциации России (СтАР)

Редакция журнала «Стоматология для всех/International Dental Review»

Адрес: 121099, Россия, г. Москва, ул. Новый Арбат, д. 34
Для переписки: 127473, Россия, Москва, а/я 109,
Редакция журнала "Стоматология для всех"
Тел.: +7 (925) 035-34-25, +7 (925) 316-31-63
E-mail: sdvint@mail.ru

Редакция не несет ответственности за содержание рекламных объявлений.
Мнение авторов публикаций может не совпадать с мнением редакции, редакционной коллегии и редакционного совета.
Перепечатка — только с согласия редакции.
Учредитель: ООО "Редакция журнала "Стоматология для всех"
Свидетельство о регистрации № 016367 от 15 июля 1997 г.

Официальный сайт журнала "Стоматология для всех" в **Интернете**: www.sdvint.com

© «СТОМАТОЛОГИЯ ДЛЯ ВСЕХ/International Dental Review», 2021
© Издательство «Либри Плюс», 2021

Рентгенология в стоматологии

Поступила 10.01.2021

Аспекты рентгенодиагностики воспалительных процессов в верхнечелюстных пазухах

https://doi.org/10.35556/idr-2021-1(94)4-10

Для переписки:
E-mail address: andrey-p-a@mail.ru

Аржанцев А.П., д.м.н., профессор, зав. рентгенологическим отделением Национального медицинского исследовательского центра "Центральный научно-исследовательский институт стоматологии и челюстно-лицевой хирургии" Минздрава России, Москва, засл. врач РФ

Резюме

Изучались особенности рентгеноскиалогической картины верхнечелюстных пазух у более 350 больных с заболеваниями верхнечелюстных пазух одонтогенного и неодонтогенного происхождения, а также снимки верхнечелюстных пазух без патологии. Использовались данные ортопантомографии, панорамной зонографии средней и верхней зон лицевого отдела черепа, рентгенографии придаточных пазух носа, конусно-лучевой и мультиспиральной компьютерной томографии.

Заболевания верхнечелюстных пазух характеризуются разнообразием причин возникновения и рентгеновских проявлений, что обусловливает сложности диагностики. В связи с этим при рентгенодиагностике необходимы знания о скиалогических особенностях патологических процессов и эффективности рентгенологических методик для объективного выявления не только изменений в пазухах, но и факторов, их вызывающих.

Многопроекционное КТ исследование верхнечелюстных пазух и альвеолярного отростка верхней челюсти является методикой достоверной оценки состояния верхнечелюстных пазух и дифференцирования происхождения верхнечелюстного синусита. Распространенные в рентгеностоматологии методики имеют ограничения диагностических возможностей оценки состояния слизистой оболочки и стенок верхнечелюстных пазух, которые необходимо учитывать при интерпретации изображения.

Ключевые слова: верхнечелюстные пазухи, заболевания, слизистая оболочка, ортопантомография, панорамная зонография, компьютерная томография.

Для цитирования: Аржанцев А.П. Аспекты рентгенодиагностики воспалительных процессов в верхнечелюстных пазухах. *Стоматология для всех*. 2021, №1(94): 4-10. doi: 10.35556/idr-2021-1(94)4-10

Aspects of X-ray diagnostics of inflammatory processes in the maxillary sinuses

Arzhantsev A.P.

National Medical Research Center "Central Research Institute of dentistry and maxillofacial surgery" of the Ministry of Health of the Russian Federation, Moscow, Russia

Russia, 119021, Moscow, Timura Frunze St., 16.

Summary

Studying the characteristics X-ray pictures of the maxillary sinuses more than 350 patients with odontogenic diseases of the maxillary sinuses and no odontogenic of origin, as well as images of the maxillary sinuses in normal. We used data of orthopantomography, panoramic zonography middle and upper areas of the face, radiography of the paranasal sinuses, cone-beam and multislice computed tomography.

Diseases of the maxillary sinuses characterized by a variety of origin and X-ray manifestations, which makes the complexity of the diagnosis. In this regard, the necessary knowledge of X-ray skialogicheskih features of pathological processes and the efficiency of X-ray techniques to objective detect not only the changes in the sinuses, but the factors causing the them.

Multi -projection X-ray computed tomography examination of the maxillary sinus and alveolar process of the maxilla is a reliable method of assessing the state of the maxillary sinuses and the differentiation of the origin of maxillary sinusitis. Common dental X-ray techniques are limited diagnostic capabilities of assessing the state of the mucous membrane and the walls of the maxillary sinuses, which must be considered when interpreting the image.

Keywords: maxillary sinus, diseases, mucous membrane, orthopantomography, panoramic zonography, computed tomography.

For citation: Arzhantsev A.P. Aspects of X-ray diagnostics of inflammatory processes in the maxillary sinuses. *Stomatology for All / Int. Dental Review*. 2021, no.1(94): 4-10 (In Russian). doi: 10.35556/idr-2021-1(94)4-10

Из общего числа воспалительных поражений верхнечелюстных пазух одонтогенные верхнечелюстные синуситы составляю 25–40%. Они возникают вследствие распространения воспалительного процесса из боковых отделов альвеолярного отростка верхней челюсти на слизистую оболочку дна верхнечелюстных пазух [4, 7].

Инициируют верхнечелюстные синуситы в большинстве случаев околокорневые воспалительные очаги, несколько реже – воспалительные процессы, возникающие после удаления зубов, внутрикостной дентальной имплантации, эндодонтических манипуляций [2, 3, 8]. При этом одонтогенные воспаления могут усиливать и пролонгировать уже имеющиеся воспалительные изменения слизистой оболочки пазух риногенного происхождения [9, 11].

Для осуществления оптимального лечения верхнечелюстных синуситов роль рентгенодиагностики не должна ограничиваться только констатацией факта наличия воспалительных изменений в пазухе, требуется также выявление причин возникновения подобных изменений [1, 5, 6, 10]. Это условие может быть соблюдено при наличии высокой информативности рентгенологического исследования.

Целью исследования было выявление особенностей рентгеноскиалогических проявлений воспалительных процессов в верхнечелюстных пазухах и оценка информативности рентгенологических методик при их диагностике.

Материал и методы исследования. Проанализированы рентгеновские материалы более 350 больных в возрасте от 20 до 65 лет с воспалительными заболеваниями верхнечелюстных пазух одонтогенного и неодонтогенного происхождения.

Изучены ортопантомограммы, панорамные зонограммы средней и верхней зон лицевого отдела черепа, полученные по специальным программам на ортопантомографах, внутриротовые рентгенограммы, рентгенограммы придаточных пазух носа, конусно-лучевые и мультиспиральные компьютерные томограммы черепа. Использовались также результаты рентгенологических исследований, выполненных в других лечебных учреждениях. Учитывались данные клинического исследования и анамнеза заболевания.

Исследования проводились на ортопантомографах "Orthophos Plus", "Orthophos XG DS /Ceph" и "Orthophos XG5 DS Ceph" фирмы Sirona Dental System GmbH (Германия) при 60–90 кВ, 12 мА, 14,4 с и 9,1 с. Дентальная рентгенография осуществлялась на аппаратах "Heliodent DS" фирмы Sirona Dental System GmbH (Германия) при 60 кВ, 7 мА, 0,05–0,5 с. Использовался конусно-лучевой компьютерный томограф "New Tom 3G" (NIM S.r.l., Италия) при поле детектора 9 дюймов, напряжении 110 кВ, экспозиции 3,24 мАс.

Результаты и обсуждение. Начальные рентгеноскиалогические проявления острого верхнечелюстного синусита характеризовались невыраженным утолщением слизистой оболочки, обусловленным ее реактивным отеком. В 7% наблюдений было возможно визуализировать горизонтальную тень уровня жидкости вследствие выпота. Различное по интенсивности обычно гомогенное снижение прозрачности выявлялось вначале в нижних отделах пазухи, а затем при нарастании воспалительного процесса и в верхних отделах синуса. Значительное количество жидкости, скопившейся в пазухе, приводило к субтотальному или тотальному понижению прозрачности ее просвета (рис. 1). Воспалительный процесс из верхнечелюстных пазух распространялся чаще на передние отделы решетчатого лабиринта. В сложных клинических ситуациях в воспалительный процесс вовлекалась лобная пазуха (рис. 2).

При острых одонтогенных синуситах в 80% наблюдений в области премоляров и моляров верхней челюсти ("причинных" зубов) выявлялись периодонтиты, околокорневые полостные образования, глубокие и обширные пародонтальные костные карманы.

Воспалительный процесс у верхушек корней зубов, которые визуализировались в просвете пазухи и были

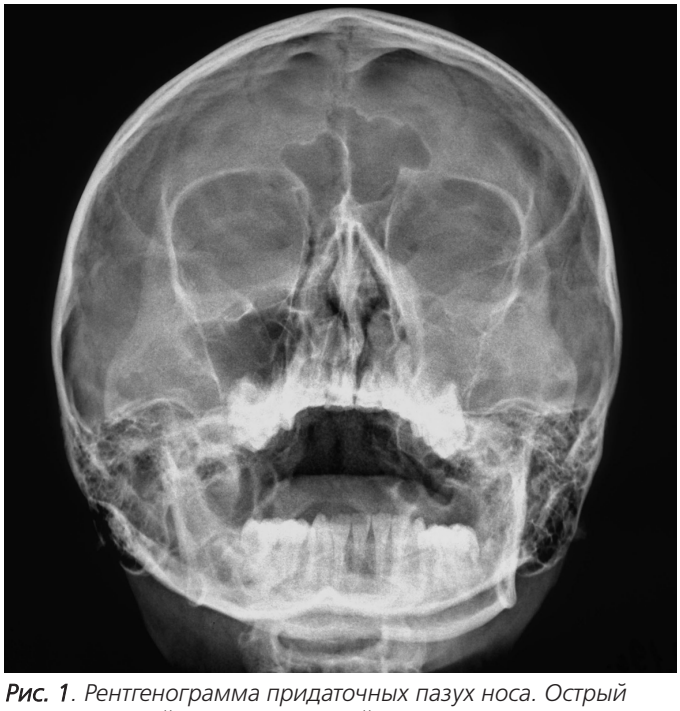

Рис. 1. Рентгенограмма придаточных пазух носа. Острый левосторонний верхнечелюстной синусит слева, тотальное снижение прозрачности пазухи

окружены тонкой кортикальной выстилкой, имел тенденцию к быстрому распространению на слизистую оболочку альвеолярной бухты. При возникновении синусита в результате острого периодонтита достоверно определить причинный зуб только по рентгенов-

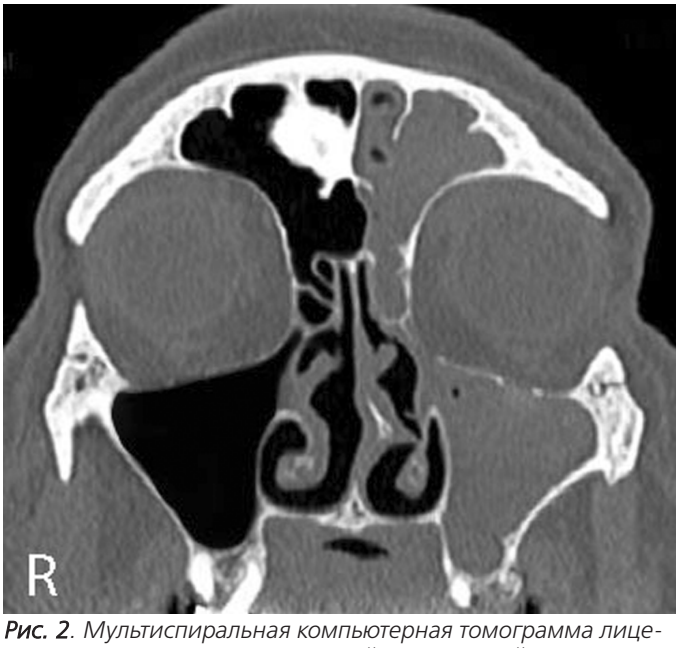

Рис. 2. Мультиспиральная компьютерная томограмма лицевого отдела черепа: фронтальный срез. Острый левосторонний гемисинусит. Снижена прозрачность верхнечелюстной пазухи, решетчатого лабиринта и лобной пазухи слева

ским снимкам в течение 1 недели от начала заболевания было затруднительно из-за неубедительной рентгеноскиалогической картины околокорневых изменений. На 2 неделе от начала воспаления зона околокорневой деструкции становилась различимой. В такие же временные сроки на рентгенограммах выявлялись и признаки обострения хронического околокорневого воспалительного процесса. Зоны периапикальных деструкций, достигшие дна пазухи, вызывали ее истончение и разрушение и являлись частой причиной возникновения синуситов (рис. 3). Корневые кисты проецировались на фоне пазухи, приподнимали ее дно, иногда смещали в соответствии с направлением роста другие стенки пазухи (рис. 4 а, б).

Рис. 3. Ортопантомограмма. Острый левосторонний верхнечелюстной синусит, возникший в результате обострения периапикального воспалительного процесса у корней зуба 2.6. Множественные очаги периапикальных деструкций у зубов верхней и нижней челюстей

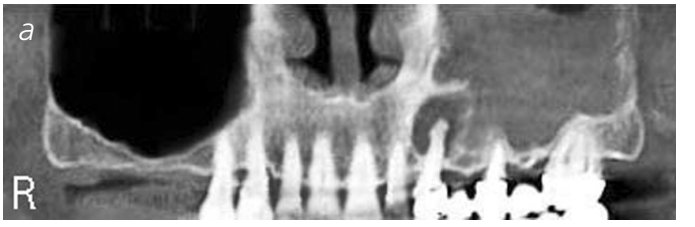

Рис. 4. Конусно-лучевые компьютерные томограммы верхней челюсти: панорамный срез (а), трансверзальный срез в области зуба 2.3 (б). Острый левосторонний верхнечелюстной синусит, вызванный обострением хронического воспаления в корневой кисте у зуба 2.3. Киста смещает нижнюю и внутреннюю стенки верхнечелюстной пазухи

Реактивное воспаление слизистой оболочки верхнечелюстных пазух также отмечалось вследствие образования перфорационного отверстия при удалении премоляра или моляра верхней челюсти, в том числе в сочетании с проникновением зуба в полость пазухи (рис. 5 а,

Рис. 5. Ортопантомограммы. Воздушность верхнечелюстных пазух сохранена (а). Реактивное снижение прозрачности правой верхнечелюстной пазухи той же пациентки через 20 мин. после неудачной попытки удаления дистопированного и ретенированного зуба 1.8 с проталкиванием его в полость пазухи (б)

б), возникновении альвеолита или остеомиелита в области лунки удаленного зуба, при попадании в пазуху пломбировочного материала, выведенного из корней зубов (рис. 6), проникновении концевых отделов внутрикостных дентальных имплантатов в просвет пазух, погрешности проведения операции синус-лифтинга.

Рис. 6. Ортопантомограмма. Острый левосторонний верхнечелюстной синусит, вызванный выведением пломбировочного материала из корневого канала зуба 2.5 в пазуху

Излечение острого верхнечелюстного синусита сопровождалось восстановлением прозрачности пазух, но в их нижних отделах сохранялась тень утолщенной слизистой оболочки (рис. 7). В случае неблагоприятного течения заболевания процесс переходил в хроническую стадию, в том числе с периодами обострения.

Рис. 7. Ортопантомограмма (фрагмент). Пристеночное утолщение слизистой оболочки на дне правой верхнечелюстной пазухи. Глубокие костные карманы в области зубов 1.6, 1.7, 1.8

Около 75% одонтогенных синуситов являлись первично-хроническими, возникшими в результате формирования хронических очагов воспаления в альвеолярном отростке бокового отдела верхней челюсти. Данные синуситы характеризовались различной степенью утолщения слизистой оболочки верхнечелюстных пазух вследствие ее гипертрофии, гиперплазии, полипозных и кистозных образований. Локальное утолщение слизистой оболочки происходило на дне пазухи непосредственно над очагом околокорневого патологического процесса (рис. 8).

При длительно текущем воспалительном процессе в слизистой оболочке с частыми обострениями рентгенологически обнаруживались нечеткость контуров, истончение, краевые узуры, частичная резорбция стенок верхнечелюстных пазух. Вялотекущий хронический синусит с длительными периодами ремиссии приводил к возникновению утолщения и склеротизации стенок синуса.

Рис. 8. Ортопантомограмма (фрагмент). Массивное утолщение слизистой оболочки верхнечелюстной пазухи справа. Хронический периодонтит у зубов 1.6 и 1.7

Начальный период обострения хронического верхнечелюстного синусита проявлялся образованием тени выпота на фоне различной степени выраженности утолщения слизистой оболочки. При наличии гнойного содержимого визуализировался отчетливый горизонтальный уровень в нижних отделах пазухи (рис. 9). Нарастание воспалительных изменений характеризовалось увеличением тени слизистой оболочки, субтотальным или тотальным снижением воздушности пазухи.

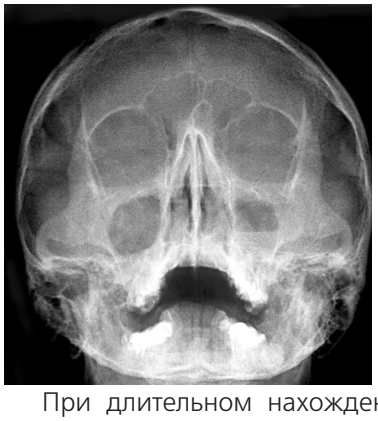

Рис. 9. Рентгенограмма придаточных пазух носа. Обострение хронического верхнечелюстного синусита. Горизонтальный уровень жидкости, значительное утолщение слизистой оболочки в левой верхнечелюстной пазухе

При длительном нахождении в верхнечелюстной пазухе выведенного из корней зубов пломбировочного материала его тени обнаруживались в проекции утолщенной слизистой оболочки (рис. 10 а, б).

Своевременно не удаленные из верхнечелюстной пазухи зубы, корни зубов или их фрагменты становились причиной хронического течения воспаления, визуализировались на фоне интенсивной тени утолщенной слизистой оболочки (рис. 11).

Хроническое воспаление слизистой оболочки пазух являлось следствием неудачного проведения операции синус-лифтинга и дентальной имплантации в боковых отделах верхней челюсти (рис. 12).

Отличительным рентгеновским признаком риногенных (от одонтогенных) изменений слизистой оболочки верхнечелюстных пазух было наличие двустороннего воспаления с частым присоединением этмоидита (рис. 13). При риногенном синусите, помимо вос-

палительного процесса в верхнечелюстных пазухах, часто наблюдались искривление носовой перегородки, гипертрофия нижних, реже средних носовых раковин, уменьшение просвета носовых ходов. Полиповидные утолщения слизистой оболочки обнаруживались на разных стенках верхнечелюстных пазух (рис. 14). Ретенционные кисты на дне альвеолярных бухт, иногда ошибочно принимаемые за приподнимающие дно пазух одонтогенные кисты, обычно визуализировались в виде единичных отчетливых округлых или овальных теней. В отличие от одонтогенных кист над ретенционными кистами не обнаруживался интенсивный окаймляющий контур кортикального слоя (рис. 15). В пользу риногенного происхождения изменений в верхнечелюстных пазухах свидетельствовало отсутствие клинико-рентгенологических симптомов воспалительного процесса в околозубных тканях в области дна пазухи.

Рис. 10. Мультиспиральные компьютерные томограммы черепа: фронтальный (а) и аксиальный (б) срезы. Пломбировочный материал виден в значительно утолщенной слизистой оболочке в переднем отделе правой верхнечелюстной пазухи

Рис. 11. Ортопантомограмма (фрагмент). Массивное утолщение слизистой оболочки правой верхнечелюстной пазухи, в проекции которого находится отломок щечного корня зуба 1.6. В лунке зуба 1.6 неудаленный небный корень

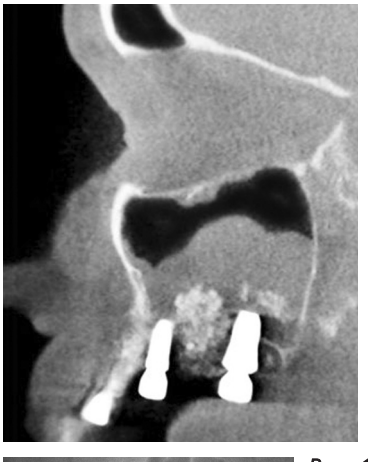

Рис. 12. Конусно-лучевая компьютерная томограмма средней зоны лицевого отдела черепа слева: сагиттальный срез. Массивное утолщение слизистой оболочки в верхнечелюстной пазухе. Остеопластический материал на дне пазухи фрагментирован. Концевые отделы внутрикостных винтовых дентальных имплантатов в альвеолярной бухте частично располагаются вне остеопластического материала

Рис. 13. Панорамная зонограмма средней и верхней зон лицевого отдела черепа. Обострение хронического риногенного синусита. Снижение прозрачности верхнечелюстной пазухи и решетчатого лабиринта слева, массивное утолщение слизистой оболочки в правой верхнечелюстной пазухе. Искривление носовой перегородки, гипертрофия носовых раковин, синехия и сужение пространства правого носового хода

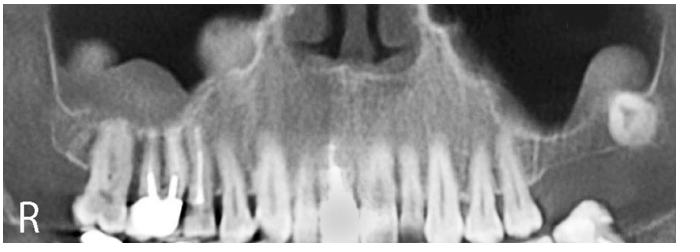

Рис. 14. Конусно-лучевая компьютерная томограмма верхней челюсти: панорамный срез. Полиповидные утолщения слизистой оболочки на стенках верхнечелюстных пазух риногенного происхождения

Рис 15. Ортопантомограмма. Ретенционная киста значительных размеров в правой верхнечелюстной пазухе

В некоторых случаях изображение верхнечелюстных пазух с неизмененной слизистой оболочкой имело нехарактерную рентгеновскую картину, которую можно было принять за патологические полостные образования (рис. 16). Это было обусловлено наличием в пазухах костных выступов, перегородок, гребней разной формы и расположения. Конфигурация и строение альвеолярных бухт, особенно нижней стенки пазух, у каждого пациента имели индивидуальные особенности. В некоторых случаях из-за увеличения внутренних отделов альвеолярных бухт в их проекции отображались корни клыков и резцов. Если перечисленные особенности строения пазух противоположных сторон были симметричными, такая рентгеновская картина

без затруднений расценивалась как вариант нормы. Сложности в дифференцировании патологии от вариантов нормы возникали при особенностях конфигурации только одной из пазух.

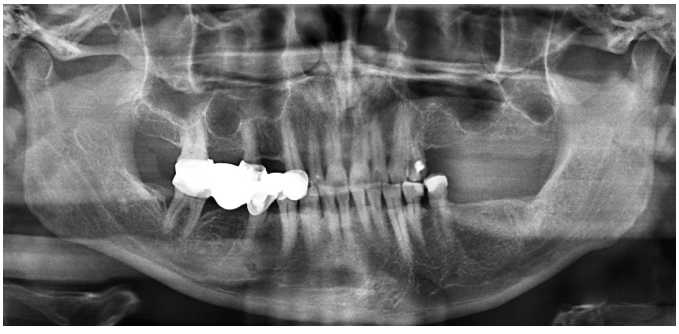

Рис. 16. Ортопантомограмма. Асимметричная конфигурация дна верхнечелюстных пазух, обусловленная костными перегородками. Ложная картина полостного образования между корнями зубов 1.5 и 1.7

В отдаленные сроки после проведения синусотомии или травматического повреждения костей средней зоны лица контуры пазух становились деформированными, уменьшенными в размере, стенки утолщенными и склерозированными. При этом необычная конфигурация пазух часто имела сходную картину с костными патологическими образованиями (рис. 17). В таких ситуациях изучение клинической картины и анамнеза заболевания при интерпретации рентгеновской картины было важной составляющей диагностического процесса.

Рис. 17. Ортопантомограмма. Верхнечелюстная пазуха слева уменьшена в размере, ее конфигурация изменена вследствие ранее перенесенной верхнечелюстной синусотомии

Анализ диагностической значимости рентгенологических методик показал, что ортопантомография в большинстве случаев позволяла установить наличие изменений слизистой оболочки в альвеолярных бухтах верхнечелюстных пазух и определить причины их возникновения. Исключение составляли наблюдения, при которых зона деструкции у корней моляров распространялась горизонтально, и ее тень суммировалась с контурами дна пазухи или скуло-альвеолярного гребня. Для получения более отчетливого изображения околокорневых костных тканей дополнительно применялась внутриротовая периапикальная рентгенография.

Выявление в проекции дна пазухи тени пломбировочного материала, выведенного из корней премоляров или моляров, не позволяло достоверно определить, располагается пломбировочный материал в самой пазухе или за ее пределами. Исключение составляла характерная картина нахождения тени пломбировочного материала в верхнем отделе пазухи.

Дефекты дна верхнечелюстных пазух, возникшие в результате удаления зубов, становились видны только в тех случаях, когда повреждение проходило через самый нижний отдел альвеолярной бухты. При этом определялось отсутствие костных границ между лункой удаленного зуба и верхнечелюстной пазухой. На уровне дефекта нижней стенки пазухи часто выявлялось реактивное утолщение слизистой оболочки. Не имели убедительной картины повреждения участков дна пазухи, расположенные выше нижнего края альвеолярной бухты, даже достигающие больших размеров.

На панорамных зонограммах средней и верхней зон лицевого отдела черепа отображалось состояние верхнечелюстных и лобных пазух, ячеек решетчатого лабиринта, перегородки носа, носовых раковин и ходов. Стандартное исследование пациентов в вертикальном положении позволяло лучше визуализировать наличие горизонтального уровня гнойного содержимого в верхнечелюстных пазухах.

На панорамных зонограммах и ортопантомограммах появлялись дополнительные ("призрачные") тени, обусловленные "размазыванием" изображения костей средней зоны лица и основания черепа, мягких тканей головы, которые наслаивались на изображение верхнечелюстных пазух. Эти тени иногда создавали видимость различной патологии слизистой оболочки и горизонтального уровня жидкости в пазухах.

Рентгенограммы придаточных пазух носа (в носоподбородочной проекции) были информативны только при выраженных патологических изменениях слизистой оболочки, субтотальном или тотальном снижении прозрачности верхнечелюстных синусов. Патологические процессы на дне верхнечелюстных пазух часто не диагностировались из-за суммации теней альвеолярных бухт и зубоальвеолярной области верхней челюсти.

При КТ исследовании черепа с построением аксиальных, фронтальных и сагиттальных срезов осуществлялось прецизионное выявление состояния верхнечелюстных и других околоносовых пазух. Дифференци-рование одонтогенного от риногенного происхождения верхнечелюстного синусита выполнялось после построения панорамного изображения верхней челюсти, трансверзальных и косых срезов альвеолярного отростка. В сравнении с распространенными рентгеностоматологическими методиками

КТ предоставляла объективные данные об объеме изменений слизистой оболочки во всех отделах околоносовых пазух и решетчатого лабиринта, состоянии костных стенок околоносовых пазух, локализации в верхнечелюстных пазухах корней зубов и их фрагментов, костных осколков и инородных тел, в том числе остеопластического материала после операции синуслифтинга. Данные МСКТ по измерению плотности (в ед. Хаунсфилда) позволяли составить объективное мнение о характере изменений слизистой оболочки пазух.

КТ нередко становилась единственной методикой, с помощью которой можно было отличить особенности строения верхнечелюстных пазух от наличия в них полостных образований, определить размеры и распространенность одонтогенных деструктивных процессов в зоне синуса, достоверно оценить расположение перфорационных отверстий и инородных тел в пазухе.

Выводы. Сложности оценки состояния верхнечелюстных пазух обусловливаются особенностями анатомического строения пазух и разнообразием причин возникновения патологии. КТ исследование имеет значительные преимущества перед другими рентгенологическими методиками, позволяя составить объективное представление об объеме, локализации и характере изменений в пазухах, источнике развития воспаления, при проведении дифференциальной диагностики между вариантами нормы и патологией. Для исключения ошибок в диагностике применение распространенных в стоматологии рентгенологических методик целесообразно осуществлять с обязательным учетом границ их диагностических возможностей.

Литература

1. Аржанцев А.П. Об информативности современного программного обеспечения ортопантомографов. *Стоматология для всех*. 2017, №1(78): 30–35.
2. Аржанцев А.П. К вопросу о рентгенодиагностике околокорневых воспалительных деструктивных процессов в челюстях. *Стоматология для всех*. 2018, №2(83): 24–29.
3. Серова Н.С. *Лучевая диагностика в стоматологической имплантологии*. М.: Е-ното, 2015, 220 с.
4. Терновой С.К., Васильев А.Ю. *Лучевая диагностика в стоматологии, Национальные руководства по лучевой диагностики и терапии*. М.: ГЭОТАР-Медиа, 2010, 288 с.
5. Трофимова Т.Н., Гарапач И.А., Бельчикова Н.С. *Лучевая диагностика в стоматологии*. М.: Медицинское информационное агентство, 2010, 192 с.
6. Труфанов Г.Е. *Лучевая диагностика заболеваний околоносовых пазух и полости носа*. СПб.: ЭЛБИ, 2011, 192 с.
7. *Челюстно-лицевая хирургия: национальное руководство* (под ред. А.А. Кулакова). М.: ГЭОТАР-Медиа, 2019, 692 с.
8. Чибисова М.А., Зубарева А.А. Дифференциальная трехмерная диагностика одонтогенных заболеваний верхнечелюстных пазух. *Медицинский алфавит. Стоматология*. 2011, №12: 8–15.
9. Pasler F.A., Visser H. *Рентгенодиагностика в практике стоматолога*. М.: МЕДпресс-информ, 2007, 352 с.
10. Ritter L. Prevalence of pathologic findings in the maxillary sinus in cone-beam computerized tomography. *Oral Surgery, Oral Medicine, Oral Pathology, Oral Radiology and Enddontology*. 2011, no.111(5): 634–640. doi: 10.1016/j.tripleo.2010.12.007
11. Strong E.B., Tollefson T.T. Intraoperative Use of CT Imaging. *Otolaryngologic Clinics of North America*. 2013, no.46(5): 719–732.doi: 10.1016/j.otc.2013.07.003

References

1. Arzhantsev A.P. On the informativeness of modern software for orthopantomographs. *Stomatology for All / Int. Dental Review*. 2017, no.1(78): 30–35 (In Russian).
2. Arzhantsev A.P. On the issues of X-ray diagnosis of periradicular inflammatory destructiv processes in the jaws. *Stomatology for All / Int. Dental Review*. 2018, no.2(83): 24–29 (In Russian).
3. Serova N.S. *Radiology in dental implantology*. Moscow: E-noto, 2015, 220 p. (In Russian).
4. Ternovoy S.K., Vasilyev A.Yu. *Radiological diagnostics in dentistry, Nationals guidelines on radiology and radiotherapy*. Moscow: GEOTAR-Media, 2010, 288 p. (In Russian).
5. Trofimova T.N., Garapach I.A., Bel'chikova N.C. *Radiological diagnostics in dentistry*. Moscow: Medical information Agency, 2010, 192 p. (in Russian).
6. Trufanov G.E. *Radiologic diagnosis of diseases of the paranasal sinuses and nasal cavity*. Saint Petersburg: ELBI, 2011, 192 p. (In Russian).
7. *Oral and maxillofacial surgery: national guidance* (under the editorship of A.A. Kulakov). Moscow: GEOTAR-Media, 2019, 692 p. (In Russian).
8. Chibisova M.A., Zubareva A.A. Three-dimensional differential diagnosis of odontogenic diseases of the maxillary sinuses. *Medical alphabet. Dentistry*. 2011, no.12: 8–15 p. (in Russian).
9. Pasler F.A, Visser H. *Radiology practice dentist*. Moscow: MEDpress-Inform, 2007, 352 p. (in Russian).
10. Ritter L. Prevalence of pathologic findings in the maxillary sinus in cone-beam computerized tomography. *Oral Surgery, Oral Medicine, Oral Pathology, Oral Radiology and Enddontology*. 2011, no.111(5): 634–640. doi: 10.1016/j.tripleo.2010.12.007
11. Strong E.B., Tollefson T.T. Intraoperative Use of CT Imaging. *Otolaryngologic Clinics of North America*. 2013, no.46(5): 719–732. doi: 10.1016/j.otc.2013.07.003

НОВИНКА

ЭКСТРА*

КОМФОРТ ДЛЯ ДЁСЕН

для ваших пациентов, использующих зубные протезы[1]

Помогите вашим пациентам защитить дёсны от давления, натирания и раздражения при использовании зубного протеза



Смягчает и защищает слизистую[2]

Снижает давление зубного протеза[3]

Повышает комфорт при использовании зубного протеза*[1]

*По сравнению с группой людей, не использующих средство для фиксации зубного протеза. Компания Ipsos MORI опросила репрезентативную выборку из 167 взрослых в возрасте 40 лет и старше по всей Испании. Интервью проводились очно и по телефону в период с 18 октября по 13 ноября 2018 года.

References: 1. Ipsos Mori Proton Fixative Non-Buyers HUT Report. November, 2018. **2.** Psillakis JJ, et al. J Prosthodont 2004; 13:244–250. **3.** Adisman IK. J Prosthet Dent 1989; 62:711–715.

МАТЕРИАЛ ДЛЯ МЕДИЦИНСКИХ И ФАРМАЦЕВТИЧЕСКИХ РАБОТНИКОВ | CHRUS/CHPLD/0037/19

АО «ГлаксоСмитКляйн Хелскер» РФ, 123112, г. Москва, Пресненская наб., д. 10. Тел +7 (495) 777-98-50

Товарный знак принадлежит или используется Группой компаний ГлаксоСмитКляйн

Ортодонтия

Поступила 19.02.2021

Сравнительный анализ эффективности применения различных ортодонтических аппаратов при коррекции неправильного прикуса II класса у детей и подростков

https://doi.org/10.35556/idr-2021-1(94)12-15



Пилипенко Н.Д., ассистент кафедры стоматологии № 2

Максюков С.Ю., зав. кафедрой стоматологии № 2, д.м.н., доцент

ФГБОУ ВО «Ростовский государственный медицинский университет» Минздрава России, г. Ростов-на-Дону

Для переписки:
E-mail address: Kafstom2@yandex.ru

Резюме

Исследование посвящено сравнительному анализу эффективности применения различных ортодонтических аппаратов при коррекции неправильного прикуса II класса у детей и подростков. Показано, что лечение системой Invisalign с изменением положения нижней челюсти является эффективным методом коррекции неправильного прикуса II класса у растущих пациентов. Применение элайнеров Invisalign не только показало лучшую эффективность по данным телерентгенограмм, но и делало процесс лечения комфортным для пациентов на всех его этапах. Продемонстрированы более высокие результаты при оценке комплаентности использования элайнеров Invisalign при сравнении с лечением аппаратом Twin-block.

Ключевые слова: коррекция аномалий в сагиттальной плоскости, элайнеры, сменный прикус.

Для цитирования: Пилипенко Н.Д., Максюков С.Ю. Сравнительный анализ эффективности применения различных ортодонтических аппаратов при коррекции неправильного прикуса II класса у детей и подростков. *Стоматология для всех*. 2021, №1(94): 12-15. doi: 10.35556/idr-2021-1(94)12-15

Comparative analysis of the effectiveness of the use of various orthodontic appliances in the correction of malocclusion of the II class in children and adolescents

Pilipenko N.D., Maksyukov S.Yu.

Federal State Budgetary Educational Institution of Higher Education "Rostov State Medical University" of the Ministry of Healthcare of the Russian Federation

Russia, 344022, Rostov-na-Donu, Per. Nakhichevanskiy, 29

Summary

This study is dedicated to a comparative analysis of effectiveness of using orthodontic appliances when treating class II malocclusion in children and adolescents. It was shown that treatment with the Invisalign system with a change of the lower jaw position is the most effective method for correcting class II malocclusion in growing patients. Using Invisalign aligners showed not only the best efficacy according to teleroentgenograms. but also made the treatment process comfortable for patients at all its stages. Moreover, higher level of compliance was demonstrated with treatment using the Invisalign system compared to the Twin-block appliance.

Keywords: correction of anomalies in the sagittal plane, aligners, mixed occlusion.

For citation: Pilipenko N.D., Maksyukov S.Yu. Comparative analysis of the effectiveness of the use of various orthodontic appliances in the correction of malocclusion of the II class in children and adolescents. *Stomatology for All / Int. Dental Review*. 2021, no.1(94): 12-15 (In Russian). doi: 10.35556/idr-2021-1(94)12-15

В настоящее время аномалии окклюзии в сагиттальной плоскости, в частности II класса Энгля, являются одними из самых распространенных аномалий зубочелюстной системы среди детей и подростков, достигая 37,3–65% [2, 4, 9].

Скелетные диспропорции приводят к дисгармонии средней и нижней зон лица, нарушая его эстетику [1–3, 9]. Кроме морфологических изменений отмечаются нарушения дыхания, жевания, глотания, речи [1, 6, 8]. В подростковом возрасте при данных нарушениях необходимо особое внимание ортодонта, так как аномалии окклюзии оказывают отрицательное воздействие на физическое и психоэмоциональное состояние пациентов.

Современное развитие средств и методов ортодонтии диктует необходимость исследования свойств предлагаемых разработчиками систем, проведения сравнительной оценки их эффективности, мониторинга степени комфортности

использования аппарата для пациента.

Цель исследования – оценка эффективности коррекции неправильного прикуса II класса у детей и подростков с использованием системы съемных элайнеров Invisalign и аппарата Twin-block.

Материалы и методы. В исследовании приняли участие 64 пациента с нарушением прикуса II класса, проходивших ортодонтическое лечение на базе «Ортодонтического центра Авторской стоматологии» и кафедры стоматологии № 2 ФГБОУ ВО «Ростовский государственный медицинский университет» МЗ РФ, в г. Ростове-на-Дону, средний возраст которых составил 11,5±1,9 лет. Пациенты были разделены на две группы, в основной группе 32 пациента прошли лечение с применением системы съемных элайнеров Invisalign, в группе сравнения лечение 32 пациентам было проведено при помощи аппарата Twin-block.

Эффективность лечения оценивалась с помощью анализа боковых телерентгенограмм, выполненных до и после ортодонтического лечения. Для оценки сроков лечения датой его начала в основной группе принимали визит установки аттачментов и начало ношения элайнера № 1 (сроки согласования виртуального плана ClinChek и поставки элайнеров не входили в срок лечения), в группе сравнения датой начала лечения был принят визит выдачи аппарата Twin-block.

Комплаентность пациентов оценивалась с помощью опросника «MMAS-8», модифицированного применительно к ортодонтическому лечению. Анализировали 8 параметров комплаентности, характеризующих регулярность посещений врача-ортодонта, выполнение рекомендаций врача, а также ощущения расстройства и стеснения, связанного с ортодонтическим лечением. Если комплаентность была в пределах 7–8 баллов, она оценивалась как высокая, 6–7 баллов – удовлетворительная, при значениях менее 6 баллов – низкая.

Статистическая обработка полученных результатов проведена с помощью стандартного пакета Statistica 10.0, адаптированного для медико-биологических исследований. Статистическая значимость различий констатировалась при $p<0,05$.

Результаты и обсуждение. У всех 64 пациентов выявлено соотношение первых постоянных моляров и клыков по II классу Энгля. При внешнем осмотре профиля пациентов выявляли ретруссивное положение нижней губы, дистальное положение губ относительной эстетической линии Ricketts.

Продолжительность лечения пациентов в основной группе составила 7,2±2,4 (от 4 до 12 мес.), а в группе сравнения – 12,89±2,1 (от 10 до 16 мес.), $p<0,05$. Частота необходимых для ретенции визитов от диагностики до контрольного осмотра составила в пересчете на 12 месяцев: в группе 1 – 8,4±1,7 (от 6 до 11 визитов), а в группе 2 – 18,7±4,2 (от 12 до 26 визитов), $p<0,001$.

В начале ортодонтического лечения показатели комплаентности у всех пациентов были высокими 7,6±0,9 баллов. Через 1 месяц после начала лечения средние показатели приверженности к лечению у пациентов в группе, где использовали Invisalign, составляли 8,4±0,5 баллов, а у пациентов в группе Twin-block – 6,1±1,3 балла ($p<0,05$). Спустя 3 месяца с начала лечения показатели комплаентности составляли – 8,7±0,7 баллов и 5,6±1,5 баллов, соответственно ($p<0,05$).

Наиболее низкие баллы у пациентов из группы Twin-block отмечены в вопросах соблюдения режима ношения аппарата. Так, 16 пациентов (50,0% случаев) были вынуждены снимать аппарат на время нахождения в учебном учреждении (от 6 до 10 часов) по причине стеснения или нарушений речи, 2 пациента данной группы (6,25% случаев) в течение всего срока ортодонтического лечения отказались от использования Twin-block на период нахождения в учебном заведении.

В свою очередь пациенты, которые проходили лечение с использованием элайнеров Invisalign, показали высокие результаты приверженности, все пациенты (100,0%) отмечали, что ношение аппарата в рекомендованном режиме 20–22 часа в сутки было возможно с 1 дня и соблюдалось на протяжении всего ортодонтического лечения.

Данные телерентгенограмм использовали для диагностики аномалий и подтверждения результатов лечения ортодонтических пациентов. Выполнен анализ угловых и линейных показателей телерентгенограмм головы в боковой проекции

Таблица 1. Изменение средних значений линейных и угловых параметров телерентгенограмм

Параметры телерентгенограмм	Изменение средних значений линейных и угловых параметров телерентгенограмм		
		Использование ортодонтических устройств	
	До лечения (n = 64)	Invisalign (n = 32)	Twin-block (n = 32)
Угол SNA	80,4±2,9°	82,7±2,1°	81,2±1,1°
Угол SNB	75,6±2,5°	77,5±1,8°	76,6±2,3°
Угол ANB	5,3±1,1°	3,2±1,0°	4,5±1,1°
A-Co	93,2±2,9 мм	94,7±3,1 мм	94,1±2,4 мм
Gn-Co	116,8±2,3 мм	120,8±2,2 мм	117,2±1,9 мм
Sp-Me	65,2±2,8 мм	73,7±4,1 мм	68,3±2,4 мм
Угол NSL\ML	31,2±3,1°	33,1±3,5°	31,9±2,8°
Угол NSL\NL	5,5±1,7°	6,9±1,9°	6,3±1,8°
Угол NL\ML	24,4±3,3°	26,7±4,7°	25,3±2,7°
Угол ILi\ML	95,5±6,1°	105,2±4,6°	98,2±4,9°
Угол ILS\Ili	123,6±3,6°	118,3±5,1°	121,6±3,6°
Угол B	24,7±2,1°	29,4±1,9°	28,4±2,8°
Wits	4,1±0,3 мм	2,3±0,9 мм	3,6±1,2 мм

Фото 1, 2. Пациент 1, группа 1, срок исправления — 5 месяцев, сагиттальные изменения

Фото 3, 4. Пациент 1, группа 1, срок исправления — 5 меся-

Фото 5, 6. Пациент 1, группа 1, срок исправления — 5 месяцев, изменение формы зубных дуг

Фото 7, 8. Пациент 2, группа 1, срок исправления — 7 месяцев, сагиттальные изменения

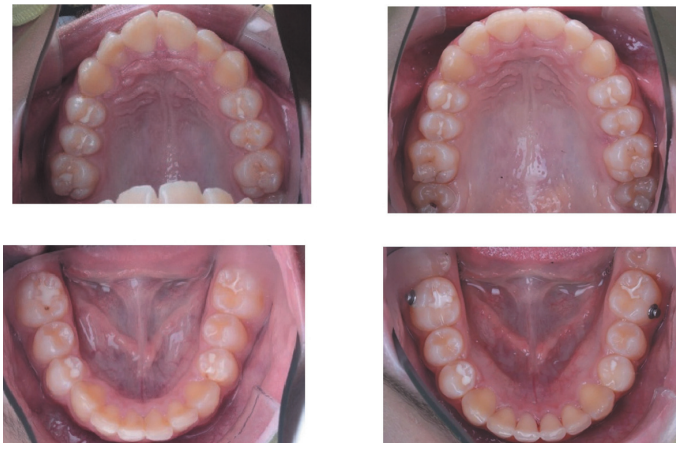

Фото 9, 10. Пациент 2, группа 1, изменение формы зубных дуг

Фото 11, 12. Пациент 2, группа 1, изменение глубины прикуса и эстетических параметров улыбки

Фото 13, 14. Пациент 2, группа 1, изменения на ТРГ через 7 месяцев после начала исправления

с помощью программы «SimplyCeph» (Россия) [5, 7], полученные данные сравнивали с нормой для возрастной группы, а также с результатами, полученными у этих же пациентов до лечения (табл. 1).

Как следует из представленных данных, лучшие результаты по большинству показателей отмечаются в группе, где использовались элайнеры Invisalign ($p<0,05$). Дополнительное ортодонтическое лечение в с целью улучше-

ния окклюзии или эстетических параметров в группе Invisalign потребовалось только одному пациенту (3,1% случаев), тогда как в группе Twin-block оно было необходимо 23 пациентам (71,9% случаев), p<0,001.

Таким образом, анализ полученных результатов показал, что в группе Invisalign продолжительность лечения была меньше, чем в группе Twin-block, а исследуемые показатели изменились больше.

Также необходимо отметить, что несмотря на более продолжительное лечение аппаратом Twin-block, в данной группе дополнительное ортодонтическое лечение с помощью брекет-систем было необходимо большинству пациентов – 71,9 %.

Выводы. В результате проведенного исследования было выявлено, что применение элайнеров Invisalign не только показало лучшую эффективность по данным телерентгенограмм, но и делало процесс лечения комфортным для пациентов на всех его этапах. Показатели комплаентности при использовании элайнеров Invisalign были выше соответствующих показателей при лечении аппаратом Twin-block.

Было показано, что лечение системой Invisalign с изменением положения нижней челюсти является эффективным методом коррекции неправильного прикуса II класса у растущих пациентов. Использование в данном подходе прецизионных крыльев, встроенных в верхний и нижний элайнеры, или непрерывного ношения эластических тяг с целью максимального воздействия на нижнюю челюсть в период активного скелетного роста и выравнивания передних зубов привело к сокращению сроков исправления. Данный подход дифференцирует практику, предлагая альтернативное решение для лечения аномалий класса II помимо эджуайс-техники и функциональных устройств (таких, как аппарат Twin-block). Одновременная коррекция прикуса и выравнивание зубов приводят к большей эффективности лечения.

Литература

1. Аверьянов С.В., Зубарева А.В. Влияние зубочелюстных аномалий на уровень качества жизни. *Ортодонтия*. 2016, Т.74, №2: 33–34.
2. Анохина А.В., Лосева Т.В. Современные концепции лечения дистальной окклюзии у растущих пациентов на основе анализа литературы. *Здоровье и образование в XXI веке*. 2016, Т.18, №3: 18–25.
3. Байер И., Емельянова О.С., Казарян А.Ф. Лечение аномалий окклюзии с помощью системы ортодонтических элайнеров Invisalign. *Ортодонтия*. 2012, №1(57): 25–27.
4. Гейс А., Долл Г., Корано А. DISTAL JET и его возможности в лечении аномалий прикуса II класса. *Клиническая стоматология*. 2000, №1: 52–56.
5. Гоголева А.В., Кочетова М.С. Обоснование выбора метода анализа телерентгенограмм при лечении различных вариантов сагиттальных аномалий окклюзии. *Саратовский научно-медицинский журнал*. 2014, №2.
6. Жармагамбетова А.Г., Тулеутаева С.Т., Мухтарова К.С., Жармагамбетов А.Г., Жанабилов А.А. Лечение дистального прикуса у детей. *Стоматология*. 2016, Т.95, №3: 49–51.
7. Кузнецов Д.А., Липин Н.Н. Современные диагностические возможности программного обеспечения “SimplyCeph”. Основы методологии изготовления элайнеров. *Ортодонтия*. 2017, №3(79): 71–72.
8. Персин Л.С. *Ортодонтия. Диагностика и лечение зубочелюстных аномалий и деформаций*. М., 2015.
9. Пилипенко Н.Д., Максюков С.Ю. Анализ результатов клинико-стоматологического обследования взрослых пациентов с глубоким резцовым перекрытием. *Стоматология для всех*. 2019, №4(89); 36–39. doi: 10.35556/idr-2019-4(89)36-39
10. Al-Dumaini A.A., Halboub E., Alhammadi M.S. A novel approach for treatment of skeletal Class II malocclusion: Miniplates-based skeletal anchorage. *American Journal of Orthodontics and Dentofacial Orthopedics*, 2018, Vol.153, no.2: 239–247. doi: 10.1016/j.ajodo.2017.06.020

References

1. Averyanov S.V., Zubareva A.V. Influence of dentoalveolar anomalies on the quality of life. *Orthodontics*. 2016, Vol.74, no.2: 33–34 (In Russian).
2. Anokhina A.V., Loseva T.V. Modern concepts of treatment of distal occlusion in growing patients based on the analysis of the literature. *Health and education in the XXI century*. 2016, Vol.18, no.3: 18–25 (In Russian).
3. Bayer I., Emelyanova O.S., Kazaryan A.F. Treatment of occlusion anomalies with the Invisalign system of orthodontic aligners. *Orthodontics*. 2012, no.1(57): 25–27 (In Russian).
4. Geis A., Doll G., Korano A. DISTAL JET and its possibilities in the treatment of class II malocclusion. *Clinical dentistry*. 2000, no.1: 52–56 (In Russian).
5. Gogoleva A.V., Kochetova M.S. Substantiation of the choice of the method of analysis of teleroentgenograms in the treatment of various variants of sagittal occlusion anomalies. *Saratov Journal of Medical Scientific Research*. 2014, no.2 (In Russian).
6. Zharmagambetova A.G., Tuleutaeva S.T., Mukhtarova KS, Zharmagambetov A.G., Zhanabilov A.A. Treatment of distal occlusion in children. *Dentistry*. 2016, Vol.95, no.3: 49–51 (In Russian).
7. Kuznetsov D.A., Lipin N.N. Modern diagnostic capabilities of the "SIMPLYCEPH" software. Basics of methodology for making aligners. *Orthodontics*. 2017, no.3(79): 71–72 (In Russian).
8. Persin L.C. Orthodontics. Diagnosis and treatment of dentoalveolar anomalies and deformities. M., 2015 (In Russian).
9. Pilipenko N.D., Maksyukov S.Yu. Analysis of the results of clinical and dental examination of adult patients with deep incisal overlap. *Stomatology for all / Int. Dental Review*. 2019, no.4(89), 36–39 (In Russian).
10. Al-Dumaini A.A., Halboub E., Alhammadi M.S. A novel approach for treatment of skeletal Class II malocclusion: Miniplates-based skeletal anchorage. *American Journal of Orthodontics and Dentofacial Orthopedics*, 2018, vol.153, no.2: 239–247. doi: 10.1016/j.ajodo.2017.06.020

Детская стоматология

Поступила 07.11.2020

Мультидисциплинарная концепция диагностики и лечения детей с расщелиной губы и нёба в различные возрастные периоды

https://doi.org/10.35556/idr-2021-1(94)16-22

Дудник О.В., к.м.н., доцент кафедры стоматологии детского возраста и ортодонтии, ORCID: https://orcid.org/0000-0001-7150-9216
Мамедов Ад.А., д.м.н., профессор, засл. врач РФ, академик Международной академии информатизации, зав. кафедрой стоматологии детского возраста и ортодонтии, ORCID: https://orcid.org/0000-0001-7257-0991
Волков Ю.О., к.м.н., доцент кафедры стоматологии детского возраста и ортодонтии, ORCID: https://orcid.org/0000-0002-2169-9717
Паршикова С.А., к.м.н., ассистент кафедры стоматологии детского возраста и ортодонтии
Мазурина Л.А., к.м.н., ассистент кафедры стоматологии детского возраста и ортодонтии
Ахметханов С.-М.А., аспирант кафедры стоматологии детского возраста и ортодонтии, ORCID: https://orcid.org/0000-0002-7632-2079
Горлова Н.В., аспирант кафедры стоматологии детского возраста и ортодонтии, ORCID: https://orcid.org/0000-0001-8537-3970
Гопей Ма, аспирант кафедры стоматологии детского возраста и ортодонтии, ORCID: https://orcid.org/0000-0002-1135-6796
ФГАОУ ВО Первый Московский государственный медицинский университет им. И.М. Сеченова МЗ РФ, г. Москва

Для переписки:
E-mail address: Oldudnik87@mail.ru

Резюме

Одним из приоритетных направлений отечественной медицины в настоящее время является информатизация (компьютеризация, цифровизация). Наиболее перспективной представляется задача использования средств информационно-компьютерной поддержки в комплексной системе диагностического обследования пациентов с расщелиной губы и неба для последующей ее интеграции в комплекс реабилитационных мероприятий, включающий участие специалистов различного профиля (психолог, педиатр, хирург, ортодонт, логопед и др.). Целью исследования было создать автономное веб-приложение, позволяющее практическим врачам определить тактику междисциплинарной диагностики и лечения на основе данных программы «веб-приложения», тем самым повысить эффективность лечения детей с расщелиной губы и неба в разные возрастные периоды.

Веб-приложение Application of Digital Imaging («ADI») разработано на основании более чем 45-летнего опыта клинических и научных наблюдений профессора Мамедова Ад.А. в вопросах диагностики и лечении пациентов с расщелиной губы и неба. Разработанное веб-приложение «ADI» – это система обработки, накопления и анализа информации по вопросам реабилитации пациентов с расщелиной губы и неба по виду патологии и возрастам, позволяющее врачам получить структурированную информацию об этапах проведения необходимых методов междисциплинарной диагностики и лечения.

Одним из главных преимуществ веб-приложения «ADI», является возможность оперативного обмена информацией между специалистами различных областей знаний. Такая комплексная информация является основой для объединения научных идей, анализа и обмена опытом различных специалистов, тем самым давая возможность создания единой системы междисциплинарной реабилитации детей с врожденной патологией челюстно-лицевой области.

Ключевые слова: веб-приложение, информационные технологии, цифровые технологии, расщелина губы и неба, стоматология, ортодонтическое лечение, хирургическое лечение.

Для цитирования: Дудник О.В., Мамедов Ад.А., Волков Ю.О., Паршикова С.А., Мазурина Л.А., Ахметханов С.-М.А., Горлова Н.В., Гопей Ма. Мультидисциплинарная концепция диагностики и лечения детей с расщелиной губы и нёба в различные возрастные периоды. *Стоматология для всех*. 2021, №1(94): 16-22. doi: 10.35556/idr-2021-1(94)16-22

Multidisciplinary concept of diagnosis and treatment of children with cleft lip and palate at different age periods

Dudnik O.V., ORCID: https://orcid.org/0000-0001-7150-9216, **Mamedov Ad.A.**, ORCID: https://orcid.org/0000-0001-7257-0991, Volkov Y.O., ORCID: https://orcid.org/0000-0002-2169-9717, **Parshikova S.A., Mazurina L.A., Akhmetkhanov S.-M.A.**, ORCID: https://orcid.org/0000-0002-7632-2079, **Gorlova N.V.**, ORCID: https://orcid.org/0000-0001-8537-3970, **Guopei Ma**, ORCID: https://orcid.org/0000-0002-1135-6796
I.M. Sechenov First Moscow State Medical University, Russia, 119048, Moscow, Trubetskaya St., 8, bld. 2

Summary

One of the priority direction of national medicine at this

moment is informatization (IT-technology). The most promising task is to use information and computer support in a comprehensive system of diagnostic examination of patients with cleft lip and palate for its subsequent integration into a complex of rehabilitation measures, including the participation of specialists in various fields (psychologist, pediatrician, surgeon, orthodontist, speech therapist, etc.). The purpose of the study was to offer a web-application that allows doctors of related specialties to determine the tactics of interdisciplinary diagnosis and treatment. Based on more than 45 years of experience in clinical and scientific observations in the diagnosis and treatment of patients with cleft lip and palate, a web-application "ADI" (Application of Digital Imaging) has been developed. The web-application "ADI" is a system for processing and storing information for rehabilitation of patients with cleft lip and palate by type of pathology and age, which allows doctors to get structured information about the stages of conducting the necessary methods of interdisciplinary diagnosis and treatment. One of the main advantages of creating a web-application " ADI " is the ability to quickly exchange information between specialists in various fields of knowledge. This comprehensive information is the basis for combining scientific ideas and sharing the experience of various specialists, thus making it possible to create a unified system of interdisciplinary rehabilitation of children with congenital maxillofacial pathology.

Keywords: web-application, IT-technology, cleft lip and palate, dentistry, orthodontic treatment, surgical treatment.

For citation: Dudnik O.V., Mamedov Ad.A., Volkov Y.O., Parshikova S.A., Mazurina L.A., Akhmetkhanov S.-M.A., Gorlova N.V., Guopei Ma. Multidisciplinary concept of diagnosis and treatment of children with cleft lip and palate at different age periods.*Stomatology for All / Int. Dental Review*. 2021, no.1(94): 16-22 (In Russian). doi: 10.35556/idr-2021-1(94)16-22

Расщелина губы и нёба (РГН) является одним из наиболее распространенных врожденных пороков развития челюстно-лицевой области. Количество детей, рожденных с данной патологией, в среднем составляет от 1:500 до 1:1000 новорожденных. По результатам мониторинга в 2018 г., в структуре всех врожденных пороков развития РГН составила 16,2% и заняла первое место среди других пороков развития [1, 2, 3].

Неоспоримым фактом является то что, дети с РГН нуждаются в комплексном лечении при участии специалистов различного профиля: УЗИ-специалист, неонатолог, педиатр, челюстно-лицевой хирург, стоматолог-ортодонт, оториноларинголог, логопед, врач-генетик и другие смежные специалисты [1, 3, 5, 6, 7].

Одним из приоритетных направлений отечественной медицины в настоящее время является информатизация (компьютеризация) здравоохранения страны на всех уровнях. Современный компьютер предоставляет врачам ряд качественно новых технических возможностей в формировании материала, регистрации, обработке, архивировании, анализе и отображении полезной информации [8–11].

Наиболее перспективной представляется задача использования средств информационно-компьютерной поддержки в комплексной системе диагностического обследования пациентов с РГН для последующей ее интеграции в комплекс реабилитационных мероприятий, включающей участие специалистов различного профиля (психолог, педагог, педиатр, хирург, ортодонт, логопед и др.) [1, 3, 5]. Это дает возможность междисциплинарного структурного поэтапного подхода к методам диагностики и планированию лечения, следовательно, повышает эффективность реабилитации пациентов с данной врожденной патологией в условиях специализированного центра.

Реабилитация пациентов с РГН является плохо структурированной предметной областью, требующей систематизации всех имеющихся знаний и опыта в конкретную систему алгоритма проведения диагностики и лечения.

На сегодняшний день традиционные источники знаний содержат слабо или случайно структурированный информационный медицинский материал, а это существенно затрудняет возможности его освоения практическим врачом, студентом, преподавателем, ученым-исследователем. Поэтому создаваемый алгоритм проведения диагностики и лечения по проблеме комплексной реабилитации пациентов с РГН, разработка и внедрение цифровой программы (веб-приложения) даст возможность «заложить» в основу программы результаты оптимальных результатов лечения детей с учетом компетенции каждого специалиста в компактной и информативной форме.

Учитывая вышесказанное, представляется актуальной разработка веб-приложения для реализации междисциплинарного подхода в вопросах диагностики и лечения детей с различными видами РГН в разные возрастные периоды для компьютеров и портативных устройств, позволяющего врачам на этапе планирования и лечения таких детей выбрать оптимальные виды диагностических манипуляций и эффективные методы лечения.

Цель исследования – создать автономное веб-приложение, позволяющее практическим врачам определить тактику междисциплинарной диагностики и повысить эффективность лечения детей с расщелиной губы и неба в разные возрастные периоды.

Материал и методы исследования. На основании более чем 45- летнего опыта клинических и научных наблюдений, пролеченных более чем 6000 пациентов с различными формами РГН предложенная профессором Мамедовым Ад.А. и сотрудниками кафедры стоматологии детского возраста и ортодонтии Института стоматологии им. Е.В. Боровского Первого МГМУ им. И.М. Сеченова «Междисциплинарная база данных диагностики и лечения детей с врожденными пороками челюстно-лицевой области» преобразована совместно с IT-специалистами в веб-приложение «ADI» (Application of Digital Imaging), позволяющее стоматологам и врачам смежных специальностей онлайн определить тактику междисциплинарной диагностики, анализа и лечения детей с расщелиной губы и неба в разные возрастные периоды.

Результаты и обсуждение. На основании нашего более чем 45-летнего опыта работы с детьми с РГН нами предложена «Междисциплинарная база данных диагностики и лечения детей с врожденными пороками челюстно-лицевой области».

Возрастные группы: пренатальный период, новорожденные (от 0—1 мес.), грудные дети (с 1 мес. до 1 года), ясельная группа (1—3 года), дошкольная группа (3—7 лет), школьный возраст (7—18 лет).

Пренатальный период:

Для всех беременных: УЗИ-диагностика (с 16 недель).

Для групп риска: медико-генетическое консультирование, УЗИ-диагностика (с 16 недель).

При выявлении патологии черепно-челюстно-лицевой области — медико-генетическое консультирование; медико-психологическая поддержка семьи специалистами (психолог, генетик, черепно-челюстно-лицевой хирург, нейрохирург, ортодонт).

При выявлении сочетанной патологии организма — консультации профильных специалистов.

Новорожденные (0—1 мес.):

Осмотр и консультирование специалистами — неонатолог, психолог, генетик, ортодонт, черепно-челюстно-лицевой хирург, нейрохирург, оториноларинголог, сурдолог.

Социальная поддержка государства через органы социального обеспечения.

Составление совместной со всеми специалистами комплексной программы реабилитации.

Грудные дети (с 1 мес. до 1 года):

Ортодонтическое лечение:

— ортодонтическое лечение с применением съемной ортодонтической техники;

— ортодонтическое лечение с применением несъемных начелюстных дистракционных ортодонтических аппаратов с целью подготовки к проведению первичного хирургического вмешательства;

хирургическое лечение:

— первичная хейлопластика, хейлоринопластика, хейлоринопериостеопластика;

— первичная одномоментная, двухэтапная уранопластика — I этап — пластика в пределах мягкого неба — увулопластика, велопластика;

— первичное устранение косой, боковой, поперечной (макростомия) и другой формы расщелины лица;

— врожденной расщелины неба (полная, частичная);

— синдром Пьера Робина, синдром дыхательной обструкции: дистракционный остеосинтез.

Ясельная группа (1—3 года):

Ортодонтическое лечение с применением различных видов ортодонтической техники.

Логопедическое обучение:

— логопедическое обучение (формирование психомоторной сферы как педагогическое условие предупреждения недоразвития речи) соответственно возрасту ребенка.

Хирургическое лечение:

— первичная одномоментная, двухэтапная уранопластика;

— двухэтапная уранопластика (II этап — пластика в пределах твердого неба различными подходами);

— санация лор-органов;

— краниопластика;

— реконструкция назоорбитальной области;

— при сочетании с ВРГН – устранение дефектов и деформаций нижней челюсти при синдроме I–II жаберных дуг (все виды костно-пластических реконструкций, дистракционный остеосинтез).

Консультации и наблюдение у специалистов:

— педиатр, оториноларинголог, сурдолог, офтальмолог, невропатолог, психолог, психотерапевт, педагог, терапевт-стоматолог детский.

Дошкольная группа (3—7 лет):

Ортодонтическое лечение с применением различных видов съемной ортодонтической аппаратуры.

Логопедическое обучение

Хирургическое лечение:

— реконструктивно-восстановительные операции дефектов и деформаций, возникших после первичных хирургических вмешательств;

— реконструктивно-восстановительные операции дефектов и деформаций мягких тканей; речеулучшающие операции (велофарингопластика, фарингопластика;

— профилактика нарушений слуха (тимпаностомия), слухоулучшающие операции;

— дистракционный остеосинтез при сложных синдромах;

— устранение дефектов и деформаций ушной раковины.

Консультации и наблюдение у специалистов:

– педиатр, оториноларинголог, сурдолог, офтальмолог, невропатолог, психолог, психотерапевт, педагог, терапевт-стоматолог детский – санация полости рта.

Школьный возраст (7–18 лет):

Ортодонтическое лечение с применением различных видов съемной, несъемной, ортодонтической техники.

Логопедическое обучение.

Хирургическое лечение:

– реконструктивно-восстановительные операции дефектов и деформаций мягких тканей, возникших после первичных хирургических вмешательств;

– хирургическое устранение дефектов и деформаций лицевого скелета;

– ортодонтическо-хирургическое устранение дефектов и деформаций лицевого скелета с применением ортодонтической техники и технологии дистракционного остеосинтеза.

Консультации и наблюдение у специалистов: педиатр, оториноларинголог, сурдолог, офтальмолог, невропатолог, психолог, психотерапевт, педагог, терапевт-стоматолог детский – санация полости рта, ортопед-стоматолог (косметическое протезирование). Эстетическая пластическая восстановительная хирургия: применение различных подходов с использованием реконструктивных операций для устранения психологического дискомфорта пациента с врожденным пороком и аномалией развития черепно-челюстно-лицевой области.

На основании предложенной «Междисциплинарной базы данных диагностики и лечения детей с врожденными пороками челюстно-лицевой области» разработано веб-приложение «ADI» (Application of Digital Imaging).

Веб-приложение «ADI» создано с применением стандартизированного языка разметки документов HTML, формального языка описания внешнего вида документа CSS, языков программирования PHP, Java Script и системы управления базами данных MySQL. Для повышения характеристик безопасности «ADI» активирован SSL-сертификат (рис. 1а, b, c) [12–15].

Приложение «ADI» содержит информацию, предназначенную для медицинских работников узкой специализации, запрещено использование информации лицами, не имеющими медицинского образования. Исходя из этого требования, было решено установить два уровня доступа в приложение: для пользователей и для администратора.

В административном режиме есть возможность публикации любой информации, добавления и редактирования материалов. Необходимо отметить простоту и легкость в управлении панелью администратора. Этот аспект для врачей является одним из главных. Не нужны специальные знания в программировании для каждодневных задач администратора (доктора) таких как, написание и редактирование публикаций, загрузка и редактирование изображений, управление пользователями, добавление меню, установка плагинов и тем и т.д.

Рис. 1. Изображение главной страницы веб-приложения «ADI» на смартфоне (а), планшете (б) и стационарном компьютере (в)

В пользовательском режиме есть возможность войти в «ADI» и использовать его интерфейс: быстрый доступ к диагностике и плану лечения по определенной патологии (по запросу), которые сопровождаются кратким текстом, рисунками или видео диагностики и этапов плана лечения. В системе существует общая учетная запись для пользователей; логин и пароль к этой учетной записи можно получить у администратора приложения.



Рис. 2. Начальная страница приложения «ADI». Поля для ввода логина и пароля

Начальная страница содержит поля для ввода логина, пароля и кнопку «Войти» (рис. 2).

Необходимо ввести ранее полученные у администратора логин и пароль, нажать кнопку «Войти».

Далее пользователь попадает на главную страницу (рис. 3). Под логотипом находится меню с пунктами Главная, О нас, Наша команда, Наши клинические базы, Медиа. В центральной части страницы находится классификатор.

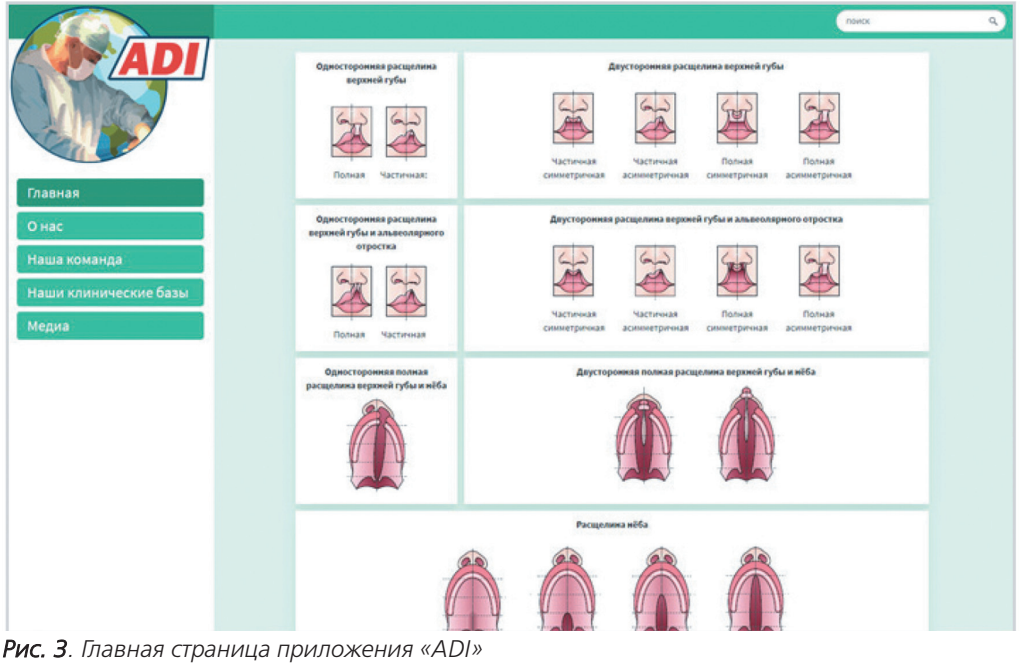

Рис. 3. Главная страница приложения «ADI»

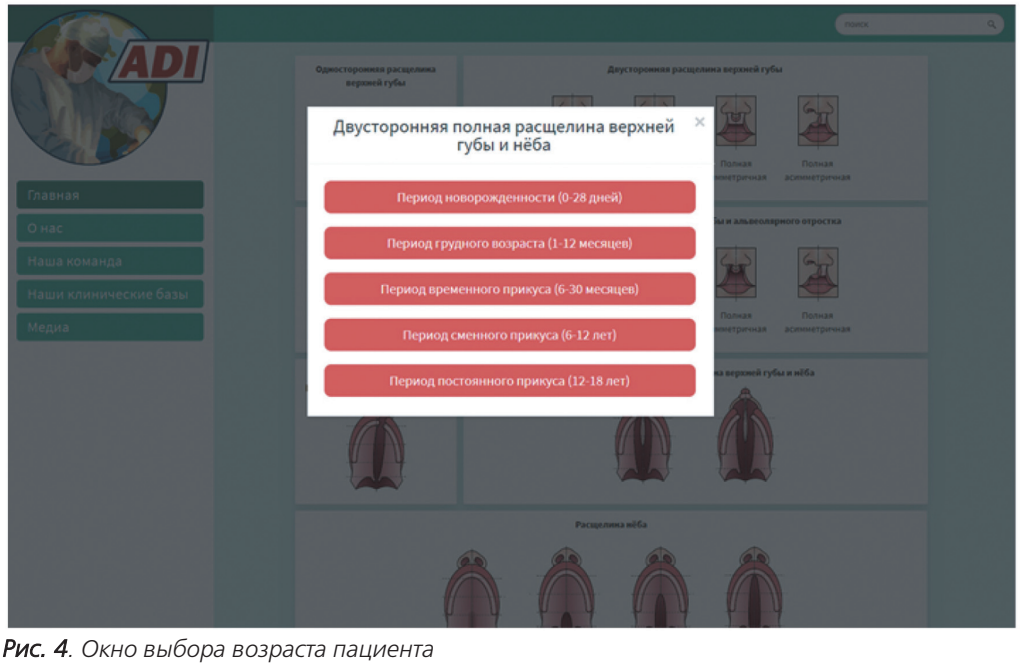

Рис. 4. Окно выбора возраста пациента

Классификация осуществлена по виду патологии, для наглядности каждой патологии соответствует изображение. После нажатия на изображение патологии появляется окно выбора возраста пациента (рис. 4).

Далее пользователь выбирает нужный возраст и получает справку по выбранной патологии. Справка содержит диагностику, динамическое наблюдение и план лечения, показанные на конкретном клиническом случае. Нажимая на заголовок или на кнопку «Подробнее», врачи получают полную информацию по проведению необходимых методов междисциплинарной диагностики и лечения выбранной патологии (рис. 5).

Разработанная программа «ADI» — это мульти-платформенное веб-приложение с доступным и ясным интерфейсом. Выбор именно такого приложения обусловлен легкостью его установки и сопровождения, а именно: не требуются специальные знания в области программирования для административной работы доктора. Для управления панелью администратора необходима рабочая станция, мобильное или портативное устройство, на котором установлен интернет-браузер, и есть подключение к сети Internet.

Веб-приложение «ADI» — это система обработки, накопления и анализа информации реабилитации пациентов с РГН по виду патологии и возрасту, позволяющее врачам получить структурированную информацию об этапах проведения необходимых методов междисциплинарной диагностики и лечения всех видов РГН в различные возрастные периоды.

Одним из главных преимуществ веб-приложения «ADI» является возможность оперативного обмена информацией между специалистами различных областей знаний. Такая комплексная информация является основой для объединения научных идей и обмена опытом различных специа-

листов, давая возможность создания единой системы междисциплинарной реабилитации детей с врожденной патологией челюстно-лицевой области. Веб-приложение «ADI» позволяет обеспечить не только эффективный информационный обмен накопленными знаниями между специалистами, участвующими в процессе комплексной реабилитации пациентов с данной патологией, но и на основе совместных усилий врачей, специализирующихся в области хирургии, ортодонтии, психологии, логопедии, информатики и ряда других – разрабатывать и оперативно внедрять весь спектр новых методов реабилитации детей с РГН.

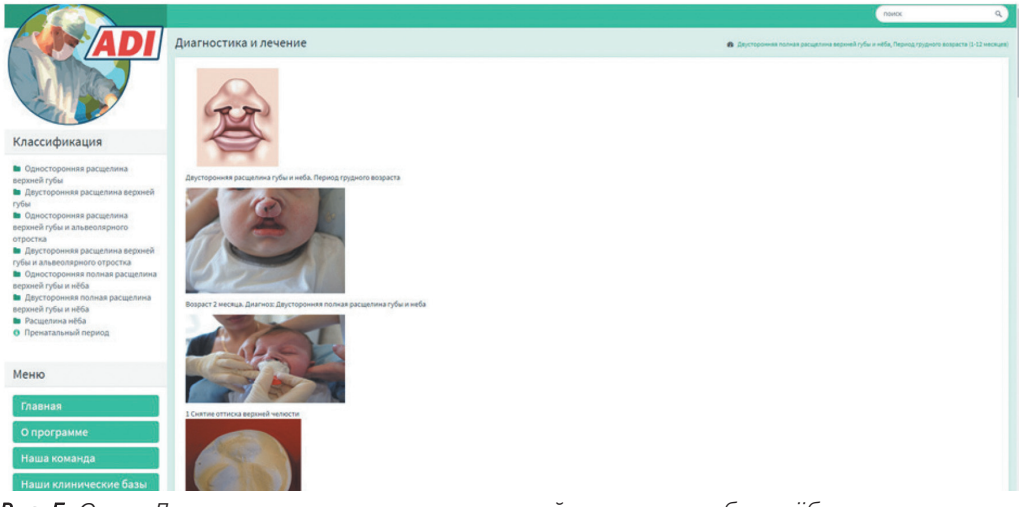

Рис. 5. Окно «Диагностика и лечение двусторонней расщелины губы и нёба в период грудного возраста»

Создание веб-приложения «ADI» – это объединение творческих идей, теоретических знаний и практических навыков специалистов, занимающихся проблемой лечения детей с РГН, которое дает возможность специалистам оказывать раннюю высококвалифицированную, специализированную, междисциплинарную медицинскую помощь, что, в свою очередь, приводит к ранней медико-психолого-педагогической и социальной реабилитации пациентов с данной патологией.

Выводы. Таким образом, предложенная «Междисциплинарная база данных диагностики и лечения детей с врожденными пороками челюстно-лицевой области» позволяет врачам получить структурированную информацию об этапах проведения необходимых методов междисциплинарной диагностики и лечения всех видов патологий РГН у детей в различные возрастные периоды.

Разработанное на основании предложенной «Междисциплинарной базы данных диагностики и лечения детей с врожденными пороками челюстно-лицевой области» веб-приложение «ADI» позволяет стоматологам и врачам смежных специальностей онлайн эффективно определить тактику междисциплинарной диагностики, анализа и лечения детей с РГН.

Литература

1. Mamedov Ad.A., Maclennan A.B., Admakin O.I., Morozova N.S., Mazurina L.A. *Multidiciplinary approach to cleft lip and palate treatment of children in a new born period: 59th Annual meeting of the Japanese teratological society; 13th World congress of the international cleft lip and palate foundation*. Japan, 2019: 124.

2. Mamedov A.A., Morozova N.S., Maklennan A.B., Volkov U.O., Mazurina L.A., Stebeleva U.V. *Surgical treatment protocol of early surgical reconstruction in patients with cleft lip and palate in newborn period: Scientific program Ist International Scientific Congress of Azerbaijan Society of Oral and Maxillofacial Surgeons*. Azerbaijan, 2019: 57.

3. Арсенина О.И., Малашенкова Е.И., Пащенко С.А. Алгоритм ортодонтического лечения пациентов с врожденной расщелиной губы, неба и альвеолярного отростка до и после костной аутопластики. *Стоматология*. 2017, №5: 62–65. doi: 10.17116/ stomat201796562-65

4. Мамедов Ад.А. *Оказание специализированной помощи детям с врожденной расщелиной губы и неба в современных условиях развития здравоохранения: Материалы научно-практической конференции стоматологов и челюстно-лицевых хирургов центрального федерального округа Российской Федерации с международным участием «Технологии XXI века в стоматологии и челюстно-лицевой хирургии»*. Тверь, 2008: 224–229.

5. Бимбас Е.С., Блохина С.И., Меньшикова Е.В., Ершова О.Ю. Применение современных ортодонтических и хирургических технологий в комплексной реабилитации детей с врожденной расщелиной верхней губы, альвеолярного отростка и неба. *Проблемы стоматологии*. 2018, Т.17, №4: 71–76. doi: 10.18481/2077-7566-2018-14-4-71-76

6. Eriguchi M., Watanabe A., Suga K., Nakano Y., Sakamoto T., Sueishi K. et al. Growth of Palate in Unilateral Cleft Lip and Palate Patients Undergoing Two-stage Palatoplasty and Orthodontic Treatment. *Bull Tokyo Dent Coll*. 2018, 59(3): 183–191. doi:

10.2209/tdcpublication.2017-0014
7. Stock N.M., Ridley M., Guest E. Teachers' Perspectives on the impact of the Cleft lip and/or palate during the school years. *The Cleft palate-craniofacial journal: official publication of the American Cleft Palate-Craniofacial Association*. 2019, Vol.56, Issue 2: 204–209. doi: 10.1177/1055665618770191
8. Гусев А.В., Зарубина Т.В. Поддержка принятия врачебных решений в медицинских информационных системах медицинской организации. Врач и информационные технологии. 2017, №2: 60–72.
9. Гусев А.В., Плисс М.А., Левин М.Б., Новицкий Р.Э. Тренды и прогнозы развития медицинских информационных систем в России. Врач и информационные технологии. 2019, №2: 38–49.
10. Белышев Д.В., Каллистов Д.Ю., Михеев А.Е., Романов А.И., Хаткевич М.И. Информационная система медицинской реабилитации в цифровой экосистеме медицинской помощи. *Врач и информационные технологии*. 2018, №5: 34–45.
11. Белышев Д.В., Гулиев Я.И., Михеев А.Е. Цифровая экосистема медицинской помощи. *Врач и информационные технологии*. 2018, №5: 4–17.
12. Дейт К. Дж. *Введение в системы баз данных*. Пер. с англ. М.: Вильямс, 2005, 1328 с.
13. Брайан П., Стивен Ш., Чак Уайт HTML, XHTML и CSS. *Библия пользователя*. М.: Диалектика, 2006, 752 с.
14. Флэнаган Д. JavaScript. *Подробное руководство*. Пер. с англ. СПб.: СимволПлюс, 2008, 992 с.
15. Никсон Р. *Создаем динамические веб-сайты с помощью PHP, MySQL, JavaScript, CSS и HTML5*. СПб., 2019, 816 с.

References

1. Mamedov Ad.A., Maclennan A.B., Admakin O.I., Morozova N.S., Mazurina L.A. *Multidiciplinary approach to cleft lip and palate treatment of children in a new born period: 59th Annual meeting of the Japanese teratological society; 13th World congress of the international cleft lip and palate foundation*. Japan, 2019: 124.
2. Mamedov A.A., Morozova N.S., Maklennan A.B., Volkov U.O., Mazurina L.A., Stebeleva U.V. *Surgical treatment protocol of early surgical reconstruction in patients with cleft lip and palate in newborn period: Scientific program Ist International Scientific Congress of Azerbaijan Society of Oral and Maxillofacial Surgeons*. Azerbaijan, 2019: 57.
3. Arsenina O.I., Malashenkova E.I., Paschenko S.A.: Algorithm of orthodontic treatment of patients with congenital cleft lip, palate and alveolar process before and after bone autoplasty. *Dentistry*. 2017, no.5: 62–65 (In Russian). doi: 10.17116/stomat201796562-65
4. Mamedov Ad.A.: *Rendering specialized assistance to children with congenital cleft lip and palate in modern conditions of healthcare development. In: Materials of the scientific and practical conference of dentists and maxillofacial surgeons of the Central Federal district of the Russian Federation with international participation "Technologies of the XXI century in dentistry and maxillofacial surgery"*, Tver, 2008: 224–229 (In Russian).
5. Bimbas E.S., Blokhina S.I., Menshikova E.V., Yershova O.Yu.: Application of modern orthodontic and surgical technologies in complex rehabilitation of children with congenital cleft of the upper lip, alveolar process and palate. *The problems of dentistry*. 2018, T.17, no.4: 71–76 (In Russian). doi: 10.18481/2077-7566-2018-14-4-71-76
6. Eriguchi M., Watanabe A., Suga K., Nakano Y., Sakamoto T., Sueishi K. et al. Growth of Palate in Unilateral Cleft Lip and Palate Patients Undergoing Two-stage Palatoplasty and Orthodontic Treatment. *Bull Tokyo Dent Coll*. 2018, 59(3): 183–191. doi: 10.2209/tdcpublication.2017-0014
7. Stock N.M., Ridley M., Guest E. Teachers' Perspectives on the impact of the Cleft lip and/or palate during the school years. *The Cleft palate-craniofacial journal: official publication of the American Cleft Palate-Craniofacial Association*. 2019, Vol.56, Issue 2: 204–209 (In Russian). doi: 10.1177/1055665618770191
8. Gusev A.V., Zarubina T.V. Support for medical decision making in medical information systems of a medical organization. *Doctor and information technologies*. 2017, no.2: 60–72 (In Russian).
9. Gusev A.V., Pliss M.A., Levin M.B., Novitsky R.E.: Trends and forecasts of medical information systems development in Russia. *Doctor and information technologies*. 2019, no.2: 38–49 (In Russian).
10. Belyshev D.V., Kallistov D.Yu., Mikheev A.E., Romanov A.I., Khatkevich M.I.: Information system of medical rehabilitation in the digital ecosystem of medical care. *Doctor and information technologies*. 2018, no.5: 34–45 (In Russian).
11. Belyshev,D.V., Guliev Ya.I., Mikheev A.E.: Digital ecosystem of medical care. Doctor and information technologies. 2018, no.5: 4–17 (In Russian).
12. Date C.J. *An Introduction to database systems*. Moscow: Williams, 2006, 1328 p. (In Russian).
13. Bryan P., Steven M.S., Chuck White, Bill, K.: *HTML, XHTML and CSS Bible*. Moscow: Dialectics, 2007, 752 p. (In Russian).
14. Flanagan D. JavaScript. Pocket Reference. St. Petersburg: The Plus Symbol, 2012, 992 p. (In Russian).
15. Nixon R.: *Learning PHP, MySQL, JavaScript, and CSS*. St. Petersburg: Piter, 2019, 816 p. (In Russian).

Москва, Россия
26–28.04.2021

ДЕНТАЛ САЛОН

49-Й МОСКОВСКИЙ МЕЖДУНАРОДНЫЙ СТОМАТОЛОГИЧЕСКИЙ ФОРУМ И ВЫСТАВКА

Крокус Экспо,
павильон 2, залы 7, 8

dental-expo.com

КРУПНЕЙШАЯ ВЫСТАВКА, ПЛОЩАДКА ОБУЧЕНИЯ И НЕТВОРКИНГА

Организатор:

DENTALEXPO®

+7 499 707 23 07 | info@dental-expo.com

Стратегический партнер:

СТОМАТОЛОГИЧЕСКАЯ АССОЦИАЦИЯ РОССИИ

Стоматологическая Ассоциация России (СтАР)

Эпидемиология

Поступила 04.12.2020

Эпидемиология заболеваний пародонта среди взрослого населения в г. Уфе

https://doi.org/10.35556/idr-2021-1(94)24-27

Васильева Н.А., к.м.н., доцент
Булгакова А.И., д.м.н., профессор, зав. кафедрой
Хафизова А.С., ассистент кафедры
Васильев Э.А., клинический ординатор
Кафедра пропедевтики стоматологических заболеваний Федерального государственного бюджетного образовательного учреждения высшего образования "Башкирский государственный медицинский университет"

Для переписки:
E-mail address: Albina_Bulgakova@mail.ru

Резюме

В статье представлены результаты эпидемиологического исследования распространенности и интенсивности воспалительных заболеваний пародонта (ВЗП) у взрослого населения в северной (СЗ) и южной (ЮЗ) зонах г. Уфы, а также нуждаемости в комплексном пародонтологическом лечении. Число обращений первичных лиц за пародонтологической помощью в СЗ в 2,1 раза меньше, чем в ЮЗ. При оценке индекса КПИ выявлен риск к данной патологии и различие его в различных частях г. Уфы с учетом нозологической формы и гендерной принадлежности. С острым гингивитом мужчины, проживающие в СЗ и ЮЗ, статистически одинаково обращались к пародонтологу, а женщины, проживающие в СЗ, по сравнению с ЮЗ – в 1,8 раза больше. С острым пародонтитом в СЗ мужчины больше в 1,9 раза посещают пародонтолога, чем в ЮЗ, а женщины, наоборот, в ЮЗ в 1,2 раза чаще посещают, чем в СЗ. С хроническими формами ВЗП различия в обращении среди мужчин и женщин были статистически не значимы и не зависели от зоны проживания.

Ключевые слова: воспалительные заболевания пародонта, эпидемиологические исследования, факторы риска.

Для цитирования: Васильева Н.А., Булгакова А.И., Хафизова А.С., Васильев Э.А. Эпидемиология заболеваний пародонта среди взрослого населения в г. Уфе. *Стоматология для всех*. 2021, №1(94): 24-27. doi: 10.35556/idr-2021-1(94)24-27

Epidemiology of periodontal diseases among the adult population in the city of Ufa

Vasilyeva N.A., Bulgakova A.I., Khafizova A.S., Vasiliev E.A.

Federal State Budgetary Educational Institution of Higher Education "Bashkir State Medical University"

Russia, Republic of Bashkortostan, 450008, Ufa, St. Lenin, 3

Summary

The article presents the results of an epidemiological study of the prevalence and intensity of inflammatory periodontal diseases (IPD) in the northern and southern parts of Ufa, as well as the need for complex periodontal treatment. The number of visits by primary persons for periodontal care in the NW is 2.1 times less than in the SW. The rank values of common risk factors for the development of IPD have been identified. When assessing the KPI index, the risk to this pathology and its difference in different parts of Ufa, taking into account the nosological form and gender, were identified. With acute gingivitis, men living in NW and SW were statistically equally treated to a periodontist, while women living in NW were 1.8 times more. With acute periodontitis in the NW, men visit a periodontist 1.9 times more than in the SW, and women, on the contrary, in the SW are 1.2 times more likely to visit than in the NW. With chronic forms of IPD, the differences in treatment among men and women were not statistically significant and did not depend on the area of residence.

Keywords: inflammatory periodontal diseases, epidemiological studies, risk factors.

For citation: Vasilieva N.A., Bulgakova A.I., Khafizova A.S., Vasiliev E.A. Epidemiology of periodontal diseases among the adult population in Ufa. Stomatology for All / Int. Dental Review. 2021, no.1(94): 24-27 (In Russian). doi: 10.35556/idr-2021-1(94)24-27

Многочисленные эпидемиологические исследования, проводимые ВОЗ в 55 странах мира, свидетельствуют о значительных различиях распространенности и интенсивности заболеваний пародонта и определяющей роли в развитии данных процессов природных, социальных, бытовых, культурных, а также профессионально-производственных факторов [4, 8]. Воспалительные заболевания тканей пародонта (ВЗП) на сегодняшний день занимают одну из основных позиций в структуре стоматологической заболеваемости среди взрослого населения [1, 2, 3, 6]. Изучение влияния экологических факторов окружающей среды на состояние тканей пародонта остается актуальным направлением и в настоящее время [5, 9].

Существующие экологические риски для проживания на территории города Уфы связаны с переуплотне-

нием промышленной застройки, особенно в северной промышленной зоне.

Целью нашей **работы** была оценка распространенности поражения тканей пародонта среди взрослого населения города Уфы на основе эпидемиологического стоматологического обследования.

Материалы и методы исследования. Распространенность воспалительных заболеваний тканей пародонта определяли по критериям индекса CPI (ВОЗ, 2013) и КПИ (Россия). Источником формирования репрезентативной выборки служили списки жителей, прикрепленных к поликлинике. В исследовании участвовали лица обоего пола в возрасте от 18 до 75 лет. Исследования распространенности ВЗП проводили на основании изучения амбулаторных карт стоматологического больного (форма 043/У) первично обратившихся пациентов в стоматологические организации в северной зоне (СЗ) и южной зоне (ЮЗ) г. Уфы (объем исследования составил 3600 человек). Статистическую обработку проводили в программе Microsoft Office Excel 2017, подсчитывали достоверность различий экстенсивных показателей, средних ошибок, относительных величин.

Результаты исследования. Город Уфа характеризуется особыми географическими, климатическими и экологическими условиями, которые влияют на формирование ВЗП. Нами проведен анализ распространенности ВЗП и нуждаемости взрослого населения г. Уфы в пародонтологической помощи среди обратившихся пациентов с различными жалобами в стоматологические государственные поликлиники. Установлены сходства и различия в эпидемиологическом процессе лиц, проживающих в СЗ и ЮЗ г. Уфы.

В эпидемиологическом исследовании приняли участие 3600 человек, для лечения было отобрано 770 человек. Проводились выборочная выкопировка данных и статистическая обработка материала обратившихся за специализированной пародонтологической помощью. При общем числе первичных посещений в СЗ 147034 человек, за пародонтологической помощью обратилось 6568 человек (4,47%). Число первично обратившихся пациентов в ЮЗ составило 106600, из них за пародонтологической помощью обратились 9504 человек (8,95%). Таким образом, число обращений первичных лиц за пародонтологической помощью в СЗ в 2,1 раза меньше, чем в ЮЗ.

Показатель заболеваемости ВЗП (prevalence) составил 20,59 на 100000 населения в СЗ, а в ЮЗ соответственно – 17,3 на 100000 населения, что указывает на различную степень интенсивности эпидемиологического процесса ВЗП и подтверждает привязанность техногенных очагов к определенным территориям. Наибольшее количество обращений пациентов в стоматологические организации по поводу ВЗП приходилось на октябрь, ноябрь и март, апрель месяцы, т.е. прослеживалась осенне-весенняя тенденция.

Данные динамики обращаемости населения в медицинские организации по поводу ВЗП в г. Уфе в период с 2015 по 2019 гг. (на 100000 населения) продемонстрировали, что среднемноголетняя частота обращаемости населения в медицинские организации характеризовались более высокими показателями, чем в среднем по Российской Федерации (0,088+0,2 на 100000 населения, 0,082±0,007 на 100000 населения, соответственно) и была выше в 1,07 раз ($p<0,01$). При исследовании 770 больных с заболеваниями пародонта нами определено, что средний возраст у больных с ВЗП в группах сравнения составил 45,8 лет и 49,3 лет. При этом прослеживалось различие в возрастных группах.

По полученным данным установлено, что с диагнозом K05.0 в процентном соотношении обращалось в 2,5 раз больше мужское, чем женское население; с диагнозом K05.1 женщины в 1,6 раз чаще посещали пародонтолога для поддерживающей терапии и профилактики осложнений хронического гингивита, чем мужчины; с прогрессированием воспалительного процесса и степени тяжести заболевания с диагнозом K05.2 мужчин больше в 1,2 раза, чем обращений среди женщин и с K05.3 количество посещений мужчин и женщин выравниваются и статистически не различаются.

С K05.0 мужчины, проживающие в СЗ и ЮЗ, статистически одинаково обращались к пародонтологу, а

Таблица 1. Распределение больных с ВЗП в обследуемых группах с учетом нозологической формы и гендерной принадлежности

Диагноз ВЗП по МКБ 10 С-3	I группа СЗ (n=385)		II группа ЮЗ (n=385)	
	муж. Абс., (%) (n=100)	жен. Абс., (%) (n=285)	муж. Абс., (%) (n=121)	жен. Абс., (%) (n=264)
Острый гингивит K05.0 (n=52)	12 (12)	17 (6)	14 (11,6)	9 (3,4)
Хронический гингивит K05.1 (n=141)	14 (14)	65 (22,8)	14 (11,6)	48 (18,2)
Острый пародонтит K05.2 (n=132)	25 (25)	44 (15,4)	16 (13,2)	47 (17,8)
Хронический пародонтит K05.3 (n=445)	49 (49)	159 (55,8)	77 (63,6)	160 (60,6)

женщины, проживающие в СЗ, обращались в 1,8 раза больше, чем женщины, проживающие в ЮЗ. С К05.1 (хронический гингивит) гендерных различий посещений в СЗ и ЮЗ статистически не определено. С К05.2 в СЗ мужчины больше в 1,9 раза посещают пародонтолога, чем в ЮЗ, а женщины наоборот в ЮЗ в 1,2 раза чаще посещают, чем в СЗ. С К05.3 различие в обращении среди мужчин и женщин было статистически не значимо и не зависело от зоны проживания (табл. 1).

Анализ трудоспособности пациентов показал, что большинство опрошенных относится к работающей категории лиц – 61,2±2,2%. По профессиональной характеристике основной контингент составили служащие – 48,5±2,2%, пенсионеры – 21,4±1,8% (p<0,01). Высшее образование среди работающих имели 61,9±2,2% опрошенных в сравнении с неработающими – 39,4±2,2% (p<0,001). Из вышесказанного следует, что среди пациентов с патологией пародонта преобладали лица трудоспособного возраста. По уровню образования в исследовании участвовало около 13,0% лиц со средним общим образованием, средним специальным образованием – в 2,8 раза больше (36,8%) и 54,4% лиц с высшим образованием.

Для оценки распространенности ВЗП использовали индекс КПИ, адаптированный к российским условиям (Россия), позволяющий выявить лиц с риском развития заболевания и дифференцировать тяжесть ВЗП. Выявлен риск к заболеванию в СЗ – 7,3±1,32 и диагностировано ВЗП у 87,6±1,42. В ЮЗ риск к заболеванию определен у 8,2±1,25, диагноз установлен у 83,8±1,36 (табл. 2).

При изучении степени тяжести ВЗП нами установлено, что в СЗ преобладали пациенты с ВЗП в большей степени, чем в ЮЗ (табл. 3).

Показатели нуждаемости в лечении заболеваний пародонта определяли по индексу CPI в соответствии с кодами по МКБ10 С-3 (ВОЗ). Установлено, что процент нуждающихся в пародонтологической помощи в среднем по г. Уфе составил 95,5%; также определены различия: в СЗ – 96,3±1,67%, в ЮЗ – 94,6±1,4%. Проведенный анализ свидетельствует о значительной распространенности патологии пародонта среди обследованных лиц (в среднем 95,5%), уровень которой увеличивается с увеличением возраста граждан (табл. 4).

Таблица 2. Частота встречаемости ВЗП и КПИ среди жителей г. Уфы (%)

	Здоров	Риск заболевания	ВЗП
I группа (СЗ)	5,1±1,13	7,3±1,32	87,6±1,42
II группа (ЮЗ)	8,0±1,35	8,2±1,25	83,8±1,36

Таблица 3. Распределение форм ВЗП у жителей СЗ и ЮЗ г. Уфы

Форма ВЗП по МКБ10 С -3	I группа (СЗ) (n=385)	II группа (ЮЗ) (n=385)
К05.0 Острый гингивит	29,00±2,52	23,00±2,12
К05.1 Хронический гингивит	79,00±3,35	62,00±3,16
К05.2 Острый пародонтит	69,00±3,23	63,00±3,15
К05.3 Хронический пародонтит	208,00±5,24	237,00±5,27

Таблица 4. Нуждаемость в лечении воспалительных заболеваний пародонта по индексу CPITN (%) ВОЗ

Группы	Процент нуждающихся в пародонтологической помощи	P
I группа (СЗ)	96,3±3,2	$P_{1-2} < 0.001$
II группа (ЮЗ)	94,6±2,1	$P_{2-3} < 0.005$
в среднем	95,5±2,2	

В г. Уфе выявлены высокие распространенность и интенсивность стоматологических заболеваний, что требует активации мер профилактики, ранней диагностики и эффективного комплексного стоматологического лечения. Указанные пациенты нуждаются в постоянном наблюдении, коррекции модифицируемых травмирующих местных факторов риска и комплексном лечении, включая: санацию полости рта, проведение профессиональной гигиены полости рта, противовоспалительной терапии ВЗП, рационального протезирования с последующей поддерживающей терапией, хирургических, ортопедических или ортодонтических мероприятий и индивидуального подбора средств гигиены каждому пациенту для ежедневного применения.

В настоящее время, проектная планировочная структура города, предложенная генеральным планом, создает устойчивый экологический каркас, обеспечивающий максимальное сокращение экологического риска для населения города Уфы.

Вывод. Таким образом, применение эпидемиологического метода в изучении закономерностей распространения ВЗП, позволяет оценить их медико-социальную значимость и распространенность, установить причинно-следственные связи между уровнем заболеваемости населения и возможными факторами риска, действие которых проявляется на определенных территориях, в разных социо-возрастных группах. Выявленные закономерности позволяют влиять на уровень заболеваемости ВЗП в направлении ее снижения за счет разработки и введения в практику научно обоснованных профилактических программ, направленных, в первую очередь, на первичный уровень профилактики. Результаты исследования позволяют выявлять группы и территории риска, оценивать влияние возможных факторов риска и разрабатывать адекватные программы профилактики.

Литература

1. Арутюнов С.Д., Мишнев Л.М., Трезубов В.Н. *Клиническая стоматология. Организационные и профилактические аспекты клинической стоматологии*. М.: Практическая медицина, 2020, 104 с.
2. Булгакова А.И., Васильева Н.А., Солдатова Е.С., Бортновская Ю.В. Характеристика местных факторов риска больных гингивитом. *Стоматология для всех*. 2016, №3(76): 30–34.
3. Иорданишвили А.К. и соавт. Возрастная эпидемиология заболеваний пародонта. *Пародонтология*. 2010, №1(54): 25–28.
4. Ильясова А.В., Зайнуллина Г. М., Ильясова Р.Р. Изучение жесткости водопроводной воды районов Республики Башкортостан. *Юный ученый*, 2015, №3(3): 175–176. URL: https://moluch.ru/young/archive/3/189/
5. Киселёва Е.А. Заболевания пародонта у подростков – прогноз пародонтальной заболеваемости взрослого населения в регионе. *Стоматология детского возраста и профилактика*. 2011, №3(38): 49–52.
6. Леонтьев В.К. Стоматология в России: современное состояние и перспективы развития (Отчетный доклад на VII съезде стоматологов). *Стоматология*. 2002, №1: 75–83.
7. Образцов Ю.Л. Стоматологическое здоровье: сущность, значение для качества жизни, критерии оценки. *Стоматология*. 2006, №4: 41–43.
8. Проценко А.С., Макеева И.М. Факторы, влияющие на распространенность основных стоматологических заболеваний у студенческой молодежи г. Москвы. *Стоматология*. 2010, №1(89): 4–6.
9. Чуйкин С.В., Акатьева Г.Г., Макушева Н.В., Изосимов А.А. и др. *Профилактика и коммунальная стоматология* (Под ред. С.В. Чуйкина) Уфа: ООО "Печатный домъ", 2015, 176 с.

References

1. Arutyunov S.D., Mishnev L.M., Trezubov V.N. Clinical dentistry. *Organizational and preventive aspects of clinical dentistry*. Moscow: Practical medicine, 2020, 104 p. (In Russian).
2. Bulgakova A.I., Vasilyeva N.A., Soldatova E.S., Bortnovskaya Yu.V. Characterization of local risk factors for patients with gingivitis. *Stomatology for All / Int. Dental Review*. 2016, no.3(76): 30–34 (In Russian).
3. Iordanishvili A.K. and others. Age-related epidemiology of periodontal diseases. *Parodontology*. 2010., no.1(54): 25–28. (In Russian).
4. Ilyasova A.V., Zainullina G.M., Ilyasova R.R. Study of the hardness of tap water in the regions of the Republic of Bashkortostan. *Young scientist*. 2015, no.3(3): 175–176. URL: https://moluch.ru/young/archive/3/189/ (In Russian).
5. Kiseleva E.A. Periodontal disease in adolescents – prognosis of periodontal morbidity in the adult population in the region. *Pediatric dentistry and prevention*. 2011, no.3(38): 49–52 (In Russian).
6. Leontiev V.K. Dentistry in Russia: current state and development prospects (Report at the VII Congress of Dentists). *Dentistry*. 2002, no.1: 75–83 (In Russian).
7. Obraztsov Yu.L. Dental health: essence, value for quality of life, assessment criteria. *Dentistry*. 2006, no.4: 41–43 (In Russian).
8. Protsenko A.S., Makeeva I.M. Factors affecting the prevalence of major dental diseases among student youth in Moscow. *Dentistry*. 2010, no.1(89): 4–6. (In Russian).
9. Chuikin S.V., Akateva G.G., Makusheva N.V., Izosimov A.A. and others. *Prevention and communal dentistry* (S.V. Chuikin, Ed) Ufa: OOO "Printing House", 2015, 176 p. (In Russian).

Цифровые технологии в стоматологии

Поступила 08.07.2020

Применение фото и видеофиксации в стоматологии. Обзор

https://doi.org/10.35556/idr-2020-4(93)28-32

Леонтьева Е.Ю., к.м.н., доцент кафедры стоматологии № 5
Дмитриева А.В., аспирант кафедры стоматологии № 5
Кравченко П.С., студент 5 курса стоматологического факультета
Леонтьев Г.С., студент 4 курса стоматологического факультета
Ростовский государственный медицинский университет (г. Ростов-на-Дону)

Для переписки:
E-mail address: leont06@list.ru

Резюме

В обзоре проведено исследование методов применения фото и видеофиксации в стоматологии по источникам российской и зарубежной литературы последних лет в базах РИНЦ, Scopus, Web of Science, PubMed и других. Приведены данные о способах, особенностях и возможностях применения метода регистрации стоматологического статуса и состояния тканей полости рта при помощи фото и видео фиксации в диагностике, лечении и наблюдении пациентов.

Ключевые слова: фотография в стоматологии, видеосъемка в стоматологии, фотодиагностика, фотопланирование, фото в профилактике.

Для цитирования: Леонтьева Е.Ю., Дмитриева А.В., Кравченко П.С., Леонтьев Г.С. Применение фото и видеофиксации в стоматологии. Обзор. *Стоматология для всех*. 2021, №1(94): 28-32. doi: 10.35556/idr-2021-1(94]]]]]]])28-32

Application of photo and video recording in dentistry. Review

Leontyeva E.Yu., Dmitrieva A.V., Kravchenko P.S., Leontyev G.S.

Federal State Budgetary Educational Institution of Higher Education "Rostov State Medical University" of the Ministry of Healthcare of the Russian Federation

344022, Russia, Rostov-na-Donu, Per. Nakhichevanskiy, 29

Summary

The review conducted research of the Russian and foreign literature of recent years on the methods of using photo and video recording in dentistry in the databases of the Russian Science Citation Index, SCOPUS, Web of Science, Pubmed and others. The data of the possibilities of using the method of registration of the dental status and the state of the tissues of the oral cavity using photo and video fixation in the diagnosis, treatment and observation of patients are presented.

Keywords: photo in dentistry, video recording in dentistry, photodiagnostic, photoplanning, photo in preventive care.

For citation: Leontyeva E.Yu., Dmitrieva A.V., Kravchenko P.S., Leontyev G.S. Application of photo and video recording in dentistry. Review. *Stomatology for All / Int. Dental Review*. 2020, no.3(92): 28-32 (In Russian). doi: 10.35556/idr-2020-3(92)28-32

Учитывая ситуацию, сложившуюся в связи с пандемией COVID-19 и введением различных ограничительных эпидемиологических мер во всем мире и в том числе в нашей стране, дистанционный способ консультирования, ведения и наблюдения пациентов становится привычной и даже в некоторых случаях необходимой практикой для многих специалистов медицины. В настоящее время фотографическая или видео регистрация состояния полости рта и возможность ее быстрой передачи специалисту приобретает актуальность и все большую востребованность.

Проведено исследование российской и зарубежной литературы последних лет в базах РИНЦ, Scopus, Web of Science, PubMed, CIPO, CNIPA, DEPATISnet, DWPI, E-Library, EAPATIS, Espacenet, Google, J-PlatPat, PATENTSCOPE, KIPRIS, PatSearch, RUPTO, USPTO, Yandex, Google, Rambler, БД "Российская медицина", БЕН РАН, БД ВИНИТИ, РГБ по методам применения фото и видеофиксации в стоматологии.

В обзоре приведены данные возможностей применения фото и видео фиксации стоматологического статуса и состояния тканей полости рта в диагностике, лечении и профилактике стоматологических заболеваний.

Фотосъемка как метод диагностики, планирования и ведения документации в стоматологии на сегодняшний день является неотъемлемой частью практики врача [8, 14, 18, 23]. Фотография и внутриротовая видеосъемка активно используются во всех областях стоматологии, для фотодокументации, составления плана лечения, маркетинга, общения с пациентом, просвещения и формирования стоматологической активности [4, 6, 7, 9, 10, 26].

Первые фотоаппараты, приспособленные для стоматологической практики и внутриротовой фотосъемки, были выпущены в начале 1960-х годов. С конца 1980-х годов в стоматологии стали применяться имиджинговые технологии, которые позволяют получать

цифровое изображение объекта и обрабатывать его при помощи компьютера [13]. Первые внутриротовые видеокамеры были разработаны в 1987 г. по подобию эндоскопа. В настоящий момент использование внутриротовых камер позволяет врачу получить следующие преимущества [13]:

– работа врача в расслабленном прямом положении;

– отсутствие необходимости использования увеличительных приборов;

– возможность увеличения изображения на экране при помощи Zooma;

– обзор труднодоступных участков.

В 1994 г. была предложена концепция внутриротовых камер (Christensen), по которой видеорегистрация начала применяться для информирования, подготовки документации, улучшения осмотра в сложных случаях лечения и обеспечения лучшей видимости в труднодоступных местах полости рта [7, 24, 25]. Конструкция современных камер позволяет их применение без наличия особые технических знаний, что значительно расширяет возможности практических докторов. Большинство предложенных внутриротовых камер имеют автоматическое определение светочувствительности пленки, автофокус, автоматическую выдержку с синхронизированной вспышкой, чувствительной к световым условиям, не говоря об автоматической перемотке пленки. На сегодняшний день среди основных возможностей применения внутриротовых камер выделяют:

– демонстрация пациенту состояния его зубов;

– симуляция результата лечения при помощи имиджинговых систем;

– разъяснение различных методов лечения при помощи видео;

– ведение документации и хранение [13].

Различают фотосъемку пациента и моделей челюстей. При фотофиксации пациента выделяют фотосъемку головы, лица (лицо в фас, лицо вполоборота, части лица, улыбка, широкая улыбка, в центральном соотношении челюстей, в центральной окклюзии, в передней и т.д.) и дентальную или внутриротовую фотосъемку (верхняя челюсть, нижняя челюсть, фронтальный участок зубов, жевательный участок зубов, отдельные зубы и их соотношение). Компьютерные программы, применяемые для обработки фото или видеофиксации, позволяют врачу расширить возможности работы с изображением (спланировать и показать будущий протез или реставрацию, увеличить отдельные детали изображения, распечатать, сохранить, передать, рассчитать необходимые параметры).

А.И. Булгаковой, А.Ш. Галикеевой [13] приведена систематизация способов применения фотографии и видеоизображений в ведении стоматологической документации:

– для фотодокументации ситуации до, в процессе и после окончания лечения, составления плана лечения и общего контроля качества лечения;

– для документации работы врача и его навыков;

– как источник информации для врача о состоянии десен, зубов, реставраций, виниров и конструкций;

– для облегчения общения между врачом и зубным техником;

– для маркетинга и визуализации планируемого лечения пациенту;

– в рекламных целях;

– для решения вопросов с проверяющими организациями, страховыми компаниями и правовыми инстанциями.

В.В. Кубаренко описаны цели применения фотоснимка в практической стоматологии [7, 8]:

1) получить информацию для оценки стоматологического статуса;

2) увидеть небольшие кариозные полости, маскирующиеся под глубокие фиссуры на жевательной поверхности моляров и премоляров;

3) обнаружить устья корневых каналов, как основные, так и дополнительные;

4) документировать результаты до и после установки пломб, вкладок, коронок на зубах и имплантатах;

5) визуализировать ошибки в лечении зубов на всех этапах;

6) заметить корень зуба на фоне костной ткани при удалении зубов;

7) показать пациенту эстетические результаты восстановления зуба;

8) вносить фотографию пациента в электронную карту;

9) регистрировать изменения прикуса при протезировании и ортодонтическом лечении;

10) увидеть минимальные (в начале обследования) воспалительные изменения десневого края при пародонтите и гингивите;

11) выявить неразличаемые глазом сколы эмали зубов, пломбировочного материала, керамической массы коронок.

Фотофиксация поверхностей зубов с диагностической целью применяется для определение индекса разрушения окклюзионной поверхности зуба (ИРОПЗ) [8].

Клёмин В.А с соавт. предложили использовать фотофиксацию для расчета площади разрушения твердых тканей зубов и продолжительности времени работы врача. По фотографии кариозных полостей с помощью стандартной градуированной прозрачной пластинки вычисляется объем разрушенных тканей и определяется продолжительность временных затрат врача на восстановление зуба. Для эффективной организации труда врачей стоматологов авторами разрабо-

тана «Фотохронокарта определения индекса разрушения окклюзионных поверхностей зубов» [5].

Эстетическая стоматология невозможна без применения методов фото и видео фиксации [10, 18, 22]. Все этапы эстетической реставрации, начиная с планирования, проходят с применением методов фото и видеорегистрации. На сегодняшний день предложен ряд фотопротоколов, которые широко применяются практикующими врачами [14, 19, 20, 21].

В ортопедической стоматологии методы фотографии нашли применение во многих видах протезирования [11, 26]. При полной адентии получены хорошие результаты протезирования с применением обязательного анализа фотографии лица и челюстей пациента [26]. Для анализа лица изготавливаются фотографии в различных ракурсах, при помощи компьютерного программного обеспечения разрабатываются модели полных съемных протезов. Все это позволяет более точно вычислить необходимые размеры и спланировать наиболее оптимальное протезирование с учетом индивидуальных особенностей пациента.

Метод фотофиксации окклюзионных контактов зубного ряда нижней челюсти [1] применяется при проведении терапевтического и ортопедического лечения отдельных зубов, тотальных реконструкциях окклюзионных взаимоотношений при протезировании и ортодонтическом лечении. При помощи артикуляционной бумаги определенной толщины в полости рта пациента выявляют точечные окклюзионные контакты, после маркировки проводят фотографирование зубного ряда нижней челюсти и переводят изображения в цифровую форму и цифровую запись в виде трех цифр, где первая цифра обозначает максимальное количество контактов с участием клыков, вторая — количество контактирующих точек с участием премоляров, третья — моляров. При меньшем значении одного из компонентов судят о том, что окклюзионные контакты в данном сегменте зубного ряда отличаются от нормы идеальных значений и требуется проведение избирательного пришлифовывания зубов, ортодонтического или реставрационного лечения. Способ позволяет объективно в цифровом виде представить результаты стоматологического лечения, связанные с изменениями контактов зубов, определить окклюзионные контакты до, в процессе и после лечения, что повышает эффективность терапевтического, ортопедического и ортодонтического лечения у пациентов

Белянской А.О. с соавт. был предложен способ оценки окклюзионных взаимоотношений зубных рядов, основанный на фотографировании гипсовых моделей челюстей для компьютерной обработки с помощью программного обеспечения и расчетов площади окклюзионных контактов по формуле [2]. Способ позволяет повысить качество оценки площади окклюзионных контактов антагонирующих зубов, повышая уровень диагностики и лечения пациентов с окклюзионными нарушениями.

Фотопланиметрический метод, как метод диагностики и контроля заживления раневой поверхности предложен Невдах А.С. [12]. На увеличенные фотографии травматических повреждений накладываются точечная планиметрическая сетка и миллиметровая линейка для подсчета числа точек, приходящихся на раневую поверхность, и путем сравнения этого показателя с предыдущим результатом определяется скорость заживления травматического повреждения в динамике.

Широкое применение фотосъемка нашла в ортодонтии. Фотография применяется для оценки патологии прикуса и аномалий развития зубочелюстной системы [16], для выбора тактики лечения [15], оценки полученных результатов и качества ортодонтического лечения [17].

Бергерсен Э.О. предложено компьютеризированное устройство для автоматического ортодонтического диагностирования и выдачи корректирующего приспособления [3]. В основу диагностики патологии прикуса положен метод видеофиксации и опроса пациента с последующим расчетом параметров и выбором необходимого приспособления. Автоматически подобранное приспособление выдается вместе с инструкциями для пациента.

Корчагиной В.В. освещены особенности фотопротокола в стоматологии детского возраста и предложены методики их применения [6].

Все вышеописанные методы фото и видеофиксации производятся специалистами. В профилактической стоматологии предложен способ применения фото или видеофиксации в полости рта самими пациентами. Предложенный метод используется для подбора средств и предметов ухода за полостью рта [9]. По фотографии хорошо видимого и доступного для фото или видеофиксации участка полости рта (фронтальный участок зубов и десен) и с учетом анализа ответов на вопросы, позволяющих наиболее правильно оценить состояние полости рта человека, проводится индивидуальный подбор средств личной гигиены полости рта взрослого человека. Условием фото или видеофиксации для фронтального участка полости рта является наличие на снимке зубов и тканей десны. Оцениваются в баллах твердые ткани зубов, ткани пародонта (десна), корни зубов. Предложенные критерии оценки состояния полости рта по фото или видеофиксации позволяют выбрать базовые гигиенические средства противокариозного, противовоспалительного или десенситивного действия.

Методы применения фото и видеофиксации в стоматологии постоянно расширяются и предоставляют все большие возможности для специалистов в диагно-

стике, лечении и профилактике заболеваний полости рта. Предлагаемый обзор используемых методик поможет расширить возможности применения фото и видеофиксации докторам в практической деятельности и инициировать дальнейшее внедрение возможностей современной фотографии и видеофиксации в стоматологии.

Литература

1. Аболмасов Н.Н., Прыгунов К.А., Адаева И.А., Массарский И.Г. *Способ индексной оценки окклюзионных контактов боковых зубов* / патент RU 2 684 182 C1, 2019.04.04.
2. Белянская А.О., Рузиева А.Р., Любименко А.С., Степанов В.А., Климова Н.Н., Климова Н.Н., *Способ оценки окклюзионных взаимоотношений зубных рядов* / патент RU 2 599 224 C1, 2016.10.10.
3. Бергерсен Э.О. *Компьютеризированное устройство для ортодонтического диагностирования и выдачи корректирующего приспособления* / патент RU № 2204959, МПК A61C 3/00 опубл. 20.06.2002.
4. Виноградова Е.С., Виноградов С.И., Фадеев Р.А. *Способ оценки качества ортодонтического лечения* / Патент на изобретение RU 2616761 C, 18.04.2017. Заявка № 2015157082 от 29.12.2015.
5. Клёмин В.А., Лабунец В.А., Кубаренко В.В. *Принципы оценки и хронометраж определения стоматологического статуса зубов с дефектом твердых тканей*. М.: Ленанд, 2010, 208 с.
6. Корчагина М.А., Корчагина В.В. Особенности фотопротокола на приеме у детского стоматолога. *Стоматология детского возраста и профилактика*. 2018, №5: 75–80.
7. Кубаренко В.В. Применение фотоснимка в стоматологии – диагностическая практика. *Стоматолог-практик*. 2014, №4: 22–24.
8. Кубаренко В.В. Фотография в стоматологической практике. *Проблемы стоматологии*. 2014, №6: 10–14.
9. Леонтьев С.В., Леонтьева Е.Ю., Леонтьев Г.С. *Способ оценки состояния полости рта по фото и/или видеофиксации для выбора средств гигиены* / Патент на изобретение RU № 2019135299/14, МПК A61C 3/00, Заявка № 2019135299/14(069771).
10. Луцкая И.К., Лопанин О.А. Фоторегистрация как контроль качества в эстетической стоматологии. *Международные обзоры: клиническая практика и здоровье*. 2015, №6: 6–11.
11. Мокренко Е.В., Кострицкий И.Ю., Аббасов Н.М., Иванов Р.А. Дентальная фотография в клинике ортопедической стоматологии. *Фундаментальная наука и технологии – перспективные разработки: материалы XII международной научно-практической конференции*. 2017: 28–30.
12. Невдах А.С. *Сравнительная оценка лечения травм слизистой оболочки полости рта при использовании несъемной ортодонтической аппаратуры: дис. ... канд. мед. наук*. М.: ФГАОУ ВО Первый Московский государственный медицинский университет им. И.М. Сеченова, 2017, 143 с.
13. Булгакова А.И., Галикеева А.Ш., Валеев И.В., Хисматуллина Ф.Р., Изгина Э.Р., Хазиева Л.М., Мамедова Г.В., Сафиуллина К.С. *Обследование стоматологического больного. Основные и дополнительные методы: уч. пособие*. Уфа: Изд-во ГБОУ ВПО БГМУ Минздравсоцразвития России, 2012, 87 с.
14. Поляков К.М., Юдина Н.А Клиническая эффективность современных эстетических конструкций. *Современная стоматология*. 2013, №1: 92–97.
15. Фадеев Р.А., Исправникова А.Н. Способ выбора тактики ортодонтического лечения / Патент на изобретение RU 2447838 C2, 20.04.2012. Заявка № 2010129487/14 от 15.07.2010.
16. Фадеев Р.А., Исправникова А.Н. *Способ количественной оценки зубочелюстно-лицевых аномалий* / Патент на изобретение RU 2441591 C1, 10.02.2012. Заявка № 2010129486/14 от 15.07.2010.
17. Фадеев Р.А., Исправникова А.Н. *Способ объективной оценки результатов ортодонтического лечения* / Патент на изобретение RU 2444292 C1, 10.03.2012. Заявка № 2010129485/14 от 15.07.2010. Фотография в стоматологической практике. *Проблемы стоматологии*. 2014, №6: 10–13.
18. Шмидседер Д. *Эстетическая стоматология* (пер. с англ.; под общ. ред. проф. Т.Ф. Виноградовой). 2-е изд. М. : МЕДпресс-информ, 2007, 320 с.
19. Шабанов В.Н., Педорец А.П., Шабанов О.В., Клемин В.А. *Эстетические аспекты восстановительной стоматологии*. Элиста: ЗАО НПП «Джангар», 2010, 111 с.
20. Юдина Н.А., Манюк К.М., Поляков К.М. Сравнительная оценка качества реставраций передней группы зубов с использованием современных расширенных критериев FDI. *Казахский научно-теоретический и практический журнал «Оралдынгылымжаршысы»*. 2014, №23(102): 93–102.
21. Юдина Н.А., Мамайко О.К. Фотография в стоматологии. *Современная стоматология*. 2015, №2: 8–11.
22. Aschheim K.W., Dale B.G. Esthetic Dentistry. *St. Luis: Mosby*. 2001: 268–287.
23. Goldstein C.E., Goldstein R.E., Garber D.A. Imaging in Esthetic Dentistry. *Quintessence Publishing*. 1998: 15–52.
24. Gordon J. Christensen. Intraoral Television Cameras: Presenting A Major New Use. *The Journal of the American Dental Association*. 1994, Volume 125, Issue 4, April: 439–440, 442. https://doi.org/10.14219/jada.archive.1994.0064.
25. Gordon J. Christensen. Important clinical uses for digital photography. *The Journal of the American Dental Association*. 2005, Volume 136, Issue 1, January: 77–79. https://jada.ada.org/article/S0002-8177(14)65542-2/pdf.

26. Plaster U., Hrezkuw S. Диагностика и планирование лечения. *Dental dialogue*. 2019, 20: 58–82.

References

1. Abolmasov N.N., Prygunov K.A., Adaeva I.A., Massarsky I.G. *Method for the index evaluation of occlusal contacts of the posterior teeth* / patent RU 2 684 182 C1, 2019.04.04 (In Russian).
2. Belyanskaya A.O., Ruzieva A.R., Lyubimenko A.S., Stepanov V.A., Klimova N.N., Klimova N.N. *Method for evaluating occlusal relationships of dentitions* / patent RU 2 599 224 C1, 2016.10.10 (In Russian).
3. Bergersen E.O. *A computerized device for orthodontic diagnosis and the issuance of corrective devices* / patent RU No. 2204959, IPC A61C 3/00 publ. 06/20/2002 (In Russian).
4. Vinogradova E.S., Vinogradov S.I., Fadeev R.A. *Method for assessing the quality of orthodontic treatment* / Patent for invention RU 2616761 C, 04/18/2017. Application No. 2015157082 dated 12.29.2015 (In Russian).
5. Klemin V.A. , Labunets V.A., Kubarenko V.V. *The principles of evaluation and timing of determining the dental status of teeth with a defect in hard tissues*. Moscow: Lenand, 2010, 208 p. (In Russian).
6. Korchagina M.A., Korchagina V.V. Features of the photographic protocol at the appointment with a pediatric dentist. *Pediatric Dentistry and Prevention*. 2018, no.5: 75–80 (In Russian).
7. Kubarenko V.V. The use of a photograph in dentistry is a diagnostic practice. *Dentist-practitioner*. 2014, no.4: 22–24 (In Russian).
8. Kubarenko V.V. Photography in dental practice. *Problems of Dentistry*. 2014, no.6: 10–14 (In Russian).
9. Leontiev S.V., Leontiev E.Yu., Leontiev G.S. *A method for assessing the condition of the oral cavity by photo and/or video recording for the selection of hygiene products* / Patent for invention RU No. 2019135299/14, IPC A61C 3/00, Application No. 2019135299/14 (069771) (In Russian).
10. Lutskaya I.K., Lopanin O.A. Photographic registration as quality control in aesthetic dentistry. *International reviews: clinical practice and health*. 2015, no.6: 6–11 (In Russian).
11. Mokrenko E.V., Kostritsky I.Yu., Abbasov N.M., Ivanov R.A. Dental photography in the clinic of orthopedic dentistry. *Fundamental science and technology – promising developments materials of the XII international scientific-practical conference*. 2017: 28–30 (In Russian).
12. Nevdakh A.S. *Comparative evaluation of the treatment of injuries of the oral mucosa when using fixed orthodontic equipment: the dissertation ... candidate of Medical Sciences*. Moscow: FGAOU VO I.M. First Moscow State Medical University Sechenov of the Ministry of Health of the Russian Federation, 2017. 143 p. (In Russian).
13. Bulgakova A.I., Galikeyev A.Sh., Valeev I.V., Khismatullina F.R., Izgin E.R., Khaziev L.M., Mamedov G.V., Safiullin K.S. *Examination of the dental patient. Basic and additional methods: Tutorial*. Ufa: Publishing house of SBEI HPE BSMU of the Ministry of Health and Social Development of Russia, 2012, 87 p. (In Russian).
14. Fadeev R.A., Pravnikova A.N. *The method of choosing the tactics of orthodontic treatment* / Patent for the invention RU 2447838 C2, 04.20.2012. Application No. 2010129487/14 of 07.15.2010 (In Russian).
15. Fadeev R.A., Pravnikova A.N. *A method for the quantitative assessment of dentofacial anomalies* / Patent for invention RU 2441591 C1, 02/10/2012. Application No. 2010129486/14 of 07.15.2010 (In Russian).
16. Fadeev R.A., Pravnikova A.N. *The method of objective evaluation of the results of orthodontic treatment* / Patent for the invention RU 2444292 C1, 03/10/2012. Application No. 2010129485/14 of 07.15.2010 (In Russian).
17. Fadeev R.A., Pravnikova A.N. *The method of objective evaluation of the results of orthodontic treatment* / Patent for the invention RU 2444292 C1, 03/10/2012. Application No. 2010129485/14 of 07.15.2010. Photography in dental practice. *Problems of Dentistry*. 2014, no.6: 10–13 (In Russian).
18. Schmidseder J. *Aesthetic dentistry* (Per. from English ; Under the total. ed. prof. T.F. Grape). 2nd ed. Moscow: MEDpress-inform, 2007, 320 p. (In Russian)
19. Shabanov V.N., Pedorets A.P., Shabanov O.V., Klemin V.A. *Aesthetic aspects of reconstructive dentistry*. Elista: ZAO NPP Dzhangar, 2010, 111 p. (In Russian).
20. Yudina N.A., Manyuk K.M., Polyakov K.M. A comparative assessment of the quality of restorations of the anterior tooth group using modern advanced FDI criteria. *Kazakh scientific-theoretical and practical journal "Oraldyngylymzharshysy"*. 2014, no.23(102): 93–102, 21 (In Russian).
21. Yudina N.A., Mamaiko O.K. Photography in dentistry. Modern dentistry. 2015, no.2: 8–11 (In Russian).
22. Aschheim K.W., Dale B.G. Esthetic Dentistry. St. Luis: Mosby. 2001: 268–287.
23. Goldstein C.E., Goldstein R.E., Garber D.A. Imaging in Esthetic Dentistry. Quintessence Publishing. 1998: 15–52.
24. Gordon J. Christensen. Intraoral Television Cameras: Presenting A Major New Use. The Journal of the American Dental Association. 1994, Volume 125, Issue 4, April: 439–440, 442. https://doi.org/10.14219/jada.archive.1994.0064.
25. Gordon J. Christensen. Important clinical uses for digital photography. *The Journal of the American Dental Association*. 2005, Volume 136, Issue 1, January: 77–79. https://jada.ada.org/article/S0002-8177(14)65542-2/pdf.
26. Plaster U., Hrezkuw S. Diagnostics and treatment planning. *Dental dialogue*. 2019, 20: 58–82.

PLANMECA

Мечтаете о 3D технологиях в вашей клинике?

А кто то уже делает…

Начните сегодня – сканера Planmeca- понятная технология с высоким качеством!

Planmeca Emerald™

Компактный, легкий, быстрый и точный – идеальный инструмент для плавного интраорального сканирования квадранта и полного зубного ряда.

16 600 евро

19 900 евро

Высокая скорость сканирования (весь зубной ряд менее минуты) и яркие естественные цвета.

Planmeca Emerald S™

«Открытый» программный продукт позволяет интегрировать интраоральные сканера Planmeca в различные технологичесгике цепочки.

Официальный дилер PLANMECA

Москва +7 962 912 7669 dent@dent.ru

Хабаровск +7 914 402 2737 mail@dent.ru

WWW.DENT.RU

РОССИЯ Стома-Денталь

Пародонтология

Поступила 06.06.2020

Роль NOD-подобных рецепторов клеток врожденного иммунитета в патогенезе хронического пародонтита. Обзор литературы

https://doi.org/10.35556/idr-2021-1(94)34-38

Грудянов А.И.[1], д.м.н., профессор, http://orcid.org/0000-0003-3818-9307
Фоменко Е.В.[1], к.м.н., http://orcid.org/0000-0003-4747-8039
Калюжин О.В.[2], д.м.н., профессор, http://orcid.org/0000-0003-3628-2436
[1]Национальный медицинский исследовательский центр "Центральный научно-исследовательский институт стоматологии и челюстно-лицевой хирургии" Минздрава России, Москва
[2]Кафедра клинической иммунологии и аллергологии ФГАОУ ВО "Первый Московский государственный медицинский университет им. И.М. Сеченова" Минздрава России (Сеченовский университет), Москва
Для переписки:
E-mail address: efomenko88@mail.ru

Резюме

В статье по данным литературных источников рассмотрены особенности развития воспалительных заболеваний пародонта и иммунных реакций при пародонтите. Показано, что структура врожденного иммунитета человека основана на клеточной системе быстрого распознавания патогенных микробов как инородных тел и их уничтожения. Распознавание патогенов NOD-рецепторами врожденного иммунитета вызывает продукцию цитокинов и хемокинов, α- и β-дефензинов, оказывающих противомикробное действие и привлекающих большое число клеток иммунной системы в очаг атаки микроорганизмов. Сделан вывод о том, что изучение точного механизма действия NOD-рецепторов и их взаимодействие с другими образ-распознающими рецепторами приведет к разработке более эффективных и тонких методов управления воспалительной реакцией при пародонтите.

Ключевые слова: пародонтит, врожденный иммунитет, NOD-подобные рецепторы.

Для цитирования: Грудянов А.И., Фоменко Е.В., Калюжин О.В. Роль NOD-подобных рецепторов клеток врожденного иммунитета в патогенезе хронического пародонтита. Обзор литературы. *Стоматология для всех*. 2021, №1(94): 34-38. doi: 10.35556/idr-2021-1(94)34-38

The role of NOD-like receptors of innate immune cells in the pathogenesis of chronic periodontitis. Literature review

Grudyanov A.I.[1], http://orcid.org/0000-0003-3818-9307
Fomenko E.V.[1], http://orcid.org/0000-0003-4747-8039
Kalyuzhin O.V.[2], http://orcid.org/0000-0003-3628-2436
[1]National Medical Research center "Central Research Institute of dentistry and maxillofacial surgery" of the Ministry of Health of the Russian Federation, Moscow, Russia
Russia, 119021, Moscow, Timura Frunze St., 16.
[2]Department of Clinical Immunology and Allergy, I.M. Sechenov First Moscow State Medical University of the Ministry of Health of the Russian Federation (Sechenov University), Moscow, Russia
Russia, 119048, Moscow, Trubetskaya St., 8, bld. 2

Summary

In the article, based on the data from literary sources, the features of the development of inflammatory periodontal diseases and immune reactions in periodontitis are considered. It is shown that the structure of innate human immunity is based on the cellular system for the rapid recognition of pathogenic microbes as foreign bodies and their destruction. Effective recognition of pathogens BY toll-and NOD-receptors of innate immunity causes the production of cytokines and chemokines, α-and β-defensins, has an antimicrobial effect and attracts a large number of cells of the immune system to the focus of attack of microorganisms. It is concluded that the study of the exact mechanism of action of NOD receptors and their interaction with other image-recognizing receptors will lead to the development of more effective and subtle methods of controlling the inflammatory response in periodontitis.

Keywords: periodontitis, innate immunity, NOD-like receptors.

For citation: Grudyanov A.I., Fomenko E.V., Kalyuzhin O.V. The role of NOD-like receptors of innate immune cells in the pathogenesis of chronic periodontitis. Literature review. *Stomatology for All / Int. Dental Review*. 2021, no.1(94): 34-38 (In Russian). doi: 10.35556/idr-2021-1(94)34-38

Клинические проявления хронического генерализованного пародонтита зависят не столько от патогенности и вирулентности пародонтопатогенной микрофлоры, сколько от функционального состояния иммунной системы и степени реактивности макроорганизма [1, 2, 3, 4, 5]. Воспалительные заболевания пародонта развиваются из-за нарушения координации систем, регулирующих отношение индивидуума с микробиотой [4, 5]. Повреждение тканей пародонта происходит в том случае, когда патогенное воздействие бактерий и других этиологических факторов превосходит его защитные механизмы, что приводит к формированию местного тканевого ответа. Причем выраженность и особенности данного ответа определяются интенсивностью местных и системных иммунологических реакций организма человека, а также влияют и на эффективность лечебных вмешательств.

И.И. Мечников (1845–1916) доказал, что поглощение лейкоцитами бактерий, то есть процесс фагоцитоза, носит защитный характер и является важной составной частью противоинфекционного иммунитета. Он впервые выдвинул предположение, что воспаление является защитной реакцией организма, а фагоцитоз – важная составная реакция воспалительного процесса. И.И. Мечников описал клетки – нейтрофилы и макрофаги, участвующие в фагоцитозе, и основные стадии фагоцитарного процесса: хемотаксис, поглощение, переваривание. Фагоцитоз – это комплекс клеточных событий, в основе которых лежит «распознавание, поглощение и элиминация из организма корпускулярных частиц диаметром более 0,5 мкм». Назначение иммунной воспалительной реакции при пародонтите состоит в распознавании и уничтожении пародонтопатогенных микроорганизмов, а также в обезвреживании выделяемых ими токсинов и ферментов [5, 6, 7].

В тканях пародонта здорового человека клетки врожденного иммунитета даже в неактивном состоянии постоянно продуцируют небольшое количество провоспалительных цитокинов [7]. Это дает возможность иммунной системе эффективно уничтожать постоянно внедряющиеся чужеродные микроорганизмы, если их количество не превышает определенного порога.

Врожденный иммунитет – способность организма обезвреживать чужеродный и потенциально опасный биоматериал (микроорганизмы, токсины, опухолевые клетки, клетки, инфицированные вирусом), существующая изначально, до первого попадания этого биоматериала в организм. Кроме того, врожденный иммунитет играет главную роль в удалении апоптотических и некротических клеток и реконструировании поврежденных тканей.

Система врожденного иммунитета эволюционно намного более древняя, чем система приобретенного иммунитета, и присутствует у всех видов растений и животных, но подробно изучена только у позвоночных. По сравнению с системой приобретенного иммунитета она активируется при первом появлении патогена быстрее, но распознает патоген с меньшей точностью. Она реагирует не на конкретные специфические антигены, а на определенные классы антигенов, характерные для патогенных организмов (полисахариды клеточной стенки бактерий, РНК некоторых вирусов и т.п.).

У позвоночных основные функции врожденной иммунной системы состоят в следующем [5]:

1. Формирование толерантности к симбионтной микрофлоре;
2. Обнаружение и удаление микроорганизмов из органов и тканей с помощью лейкоцитов;
3. Рекрутирование клеток иммунной системы в область проникновения патогена путем продуцирования цитокинов;
4. Активация компонентов системы комплемента;
5. Активация системы приобретенного иммунитета в процессе презентации антигена.

Необходимо рассматривать врожденный иммунитет наряду с адаптивным как равноправную часть иммунной системы. В последнее время все больше подтверждается исключительная важность системы врожденного иммунитета в реализации начальных стадий реакций адаптивного иммунитета [5].

Структура врожденного иммунитета основана на клеточной системе быстрого распознавания патогенных микробов как инородных тел и их уничтожения.

В 1989 г. на симпозиуме Cold Spring Harbor Laboratories C.A. Janeway впервые предложил общую теорию врожденного иммунного распознавания (теория распознавания образов) и высказал идею о наличии системы распознавания чужеродного материала у клеток врожденного иммунитета человека и высших животных. C. Nusslein-Volhand (1992) для обозначения этих рецепторов использовала немецкое слово toll (странный, необычный).

В 2011 г. ученые Б. Бетлер и Ж. Хоффман получили Нобелевскую премию по физиологии и медицине за открытие механизма действия образраспознающих рецепторов (pattern recognition receptors, PRR). Эти достижения не только дали понимание того, как сла-

женная работа врожденного и адаптивного иммунитета защищает организм, но и открыли новые перспективы в лечении инфекций, онкологических и воспалительных заболеваний.

Распознавание патогенной инфекции осуществляется с помощью нескольких групп малоспецифичных рецепторов, в том числе TOLL-подобных, TLR (TOLL-like-receptors), расположенных на мембране иммунных клеток, и NOD-подобных рецепторов, NLR (NOD-like receptors), находящихся в цитозоле иммунных клеток хозяина.

Клетки адаптивного иммунитета характеризуются наличием Т- или В-клеточных рецепторов, обладающих высокой специфичностью и различающих только одну антигенную детерминанту. У клеток врожденного иммунитета один образ-распознающий рецептор может распознавать несколько разных консервативных молекулярных структур микроорганизмов PAMP (pathogen-associated molecular patterns) [4, 6, 7].

Образы патогенности, или патогенассоциированные молекулярные паттерны (Pathogen-associated molecular patterns – PAMP) – это группы молекул, отсутствующие в организме-хозяине, но характерные для патогенов (бактерий, вирусов, грибов, простейших, паразитов). PAMP представляют собой устойчивые молекулярные комплексы, которые необходимы микробам для выживания в окружающей среде. При этом PAMP однозначно связаны с патогенностью и поэтому могут рассматриваться как знаки опасности, как наиболее универсальный сигнал о проникновении в организм не просто чужеродного, но биологически агрессивного агента [8, 9].

Главными особенностями PAMP являются чужеродность (не столько для данного организма, сколько для вида, к которому он принадлежит), связь с патогенностью микроорганизмов и консервативность. Эта комбинация свойств создает для иммунной системы хозяина возможность распознавать ограниченное число молекул и выявлять опасность, представляемую организмом-носителем PAMP, задолго до ее реального проявления [9, 10].

Образ-распознающими рецепторами иммунных клеток человека пародонтопатогенные бактерии определяются как чужеродные агенты, потому что пародонтопатогены имеют характерные молекулярные комплексы PAMP.

Эффективность распознавания PAMP определяется способностью иммунотропных клеток эффективно реагировать в соответствии с получаемыми сигналами, что обеспечивается внутриклеточными каскадами цитокинов, вовлеченных в процесс передачи информации от образ-распознающего рецептора к ядру клетки. Распознавание патогенов TOLL- и NOD-рецепторами вызывает продукцию цитокинов и хемокинов, α- и β-дефензинов, оказывающих противомикробное действие, а также привлекающих большое число клеток иммунной системы в инфекционный очаг.

Именно системой образ-распознающих рецепторов все компоненты иммунной системы врожденного и адаптивного иммунитета объединены в единое целое. Через антигенпредставляющие и в первую очередь дендритные клетки пародонта система образ-распознающих рецепторов регулирует тип адаптивного иммунного ответа, управляя синтезом тех или иных цитокинов. Но и сами Т- и В-лимфоциты, их активация и сила пролиферации и дифференцировки управляются через активацию системы образ-распознающих рецепторов (pattern recognition receptors, PRR), которая хорошо представлена в лимфоцитах [8]. Так, тип антител, синтезируемых плазматическими клетками, определяется цитокинами, продукция которых инициируется системой активированных PRR клеток.

Таким образом, открытие системы образ-распознающих рецепторов в клетках врожденного иммунитета показало врожденный иммунитет как первую линию защиты организма и равноправную часть иммунной системы наряду с адаптивным иммунитетом.

NOD-подобные рецепторы распознают сигнал проникновения инфекции в клетку. Они обладают сродством к пептидогликанам клеточной стенки микроорганизмов. Минимальная распознаваемая структура для рецептора NOD2 – мурамилдипептид MurNAc–L-Ala–γ-D-Glu, входящий в состав клеточной стенки как грамположительных, так и грамотрицательных бактерий. NOD1-рецептор распознает мурамилпептиды с концевой мезодиаминопимелиновой кислотой (meso-DAP), представленной только в пептидогликанах грамотрицательных бактерий.

При контакте клетки хозяина с микроорганизмами в макрофагах и нейтрофилах образуются особые цитоплазменные белковые комплексы инфламмасомы (англ. inflammasome от англ. inflammation, воспаление), обеспечивающие протеолитическую активацию провоспалительных цитокинов интерлейкина 1 β и интерлейкина 18, которая приводит к запуску воспалительной реакции. В инфламмасоме («платформе», в состав которой входят NOD-рецепторы) активируется пироптоз и происходит уничтожение патогена [11].

NOD1- и NOD2-рецепторы экспрессируются во всех эпителиальных и мезотелиальных клетках тканей полости рта и, в том числе, в фибробластах пародонта [2]. Таким образом, клетки периодонтальной связки функционируют не только в качестве поддержки тканей пародонта, но и как продуценты медиаторов воспале-

ния, которые активируются посредством образ-распознающих рецепторов. При их исходно высокой функциональной активности возбудитель может быть уничтожен на месте входных ворот без развития адаптивного иммунного ответа.

В здоровых тканях десны NOD1- и NOD2-рецепторы проявляют более сильную экспрессию, чем TALL-подобные рецепторы. Причем, NOD1 может играть более важную роль в иммунном ответе клеток периодонтальной связки, чем NOD2 [2, 6]. Исследования Tang et al. (2011) показали, что рецепторы NOD1 и NOD2 имеют синергетический эффект с TALL-подобными рецепторами относительно продукции цитокинов и хемокинов в иммунных, тканевых и эпителиальных клетках [12]. В фибробластах десны человека рецепторы NOD1 и NOD2 сильно экспрессированы у пациентов с пародонтитом, и их агонисты (например, мурамилдипептид) могут увеличивать продукцию интерлейкина 1, интерлейкина 6, интерлейкина-8, трансформирующего фактора β, а также α- и β-дефенсинов [4, 5], то есть усилить антимикробный ответ [2, 6, 7].

Часто наблюдаемая специалистами ареактивность воспалительного процесса в мягких тканях пародонта при выраженном деструктивном процессе в кости объясняется нарушением механизмов врожденного иммунитета и, в первую очередь, нарушениями функционального состояния образ-распознающих рецепторов иммунных клеток.

NOD2-рецептор активирует производство антимикробных пептидов, которые препятствуют прикреплению микроорганизмов к эпителию слизистой оболочки десны. Кроме того, NOD2 увеличивает продукцию противовоспалительного цитокина IL-10 [13].

По современным представлениям, NOD-рецепторы являются основными рецепторами врожденного иммунитета, регулирующими активность реакций не только врожденного, но и адаптивного иммунитета [13]. Появляется все больше свидетельств того, что активация NOD1 и NOD2 «направляет» адаптивные иммунные реакции, усиливая образование тех или иных цитокинов, и играет основную роль в поддержании равновесия между пародонтопатогенной микробиотой и иммунными реакциями хозяина [14].

Врожденный иммунитет при пародонтите играет двойственную роль: с одной стороны, выстраивает защиту от пародонтопатогенов, с другой стороны, при гиперактивации может вызвать повреждение тканей. В случае мутаций NOD1 и NOD2 защитные функции макроорганизма снижаются, что приводит к нарастанию повреждающего действия пародонтопатогенов и обострению хронического воспаления в пародонте [15]. Но и гиперактивация NOD-рецепторов также приводит к непрерывной продукции провоспалительных медиаторов и повреждению тканей.

Изучение точного механизма действия NOD-рецепторов и их взаимодействие с другими образ-распознающими рецепторами приведет к разработке более эффективных и тонких методов управления воспалительной реакцией при пародонтите. Исследование эффективности применения иммуномодуляторов, активирующих NOD-рецепторы, оптимизирует иммунный ответ макроорганизма на агрессию пародонтопатогенов [15, 16, 17, 18].

Литература

1. Грудянов А.И., Безрукова И.В. Иммунологические показатели крови при быстропрогрессирующем пародонтите. Стоматология. 2000, №3: 15–17.
2. Tang Y., Sun F., Li X. et al. Porphyromonas endodontalis lipopolysaccharides induce RANKL by mouse osteoblast in a way different from that of Escherichia coli lipopolysaccharide. J. Endodontics. 2011, 12: 1653–1658.
3. Jeffrey L. Ebersole, Dolphus R. Dawson 3rd, Lorri A. Morford, Rebecca Peyyala, Craig S. Miller, Octavio A. Gonzalez Periodontal Disease Immunology: 'Double Indemnity' in Protecting the Host. Periodontol 2000. 2013, Jun, 62(1): 163–202. doi: 10.1111/prd.12005.
4. C.A. Janeway Jr. Approaching the Asymptote? Evolution and Revolution in Immunology. Review Cold Spring Harb Symp Quant Biol. 1989, 4 Pt 1: 1–13. doi: 10.1101/sqb.1989.054.01.003.
5. Ганковская Л.В., Хелминская Н.М., Молчанова Е.А., Свитич Е.А. Роль факторов врожденного иммунитета в патогенезе пародонтита. Журн. микробиол., 2016, №2: 100–107. doi: 10.36233/0372-9311-2016-2-100-107 3
6. Marchesan J., Jiao Y., Schaff R.A., Hao J., Morelli Th., Kinney J. S., Gerow E., Sheridan R., Rodrigues V., Paster B. J., Inohara N., Giannobile W.V. TLR4, NOD1 and NOD2 Mediate Immune Recognition of Putative. Newly-Identified Periodontal Pathogen. 2016, 31(3): 243–258. doi: 10.1111/omi.12116.
7. Mendes L., Azevedo N.F., Felino A., Pinto M.G. Relationship between invasion of the periodontium by periodontal pathogens and periodontal disease. A systematic review. Virulence. 2015, 6: 208–215. doi: 10.4161/21505594.2014.984566.
8. Лебедев К.А., Понякина И.Д. Иммунология образ-распознающих рецепторов. Интегральная иммунология. URSS Москва. 2017. 253 с.
9. Ярилин А.А. Иммунология. Гэотар Мед, 2010, 752 с.
10. Петров Р.В., Хаитов Р.М., Черешнев В.А. 100 лет физиологии в России. Физиология иммунной системы: клеточные и молекулярно-биологические механизмы. 2017. doi: 10.22204/2410-4639-2017-094-02S-96-119.
11. Tew J.G., El Shikh M.E., El Sayed R.M. et al. Dendritic

cells, antibodies reactive with oxLDL, and inflammation. J. Dental Research. 2012, 1: 8–16.
12. Matsumoto C., Oda T., Yokoyama S. et al. Toll-like receptor 2 heterodimers, TLR2/6 and TLR2/1 induce prostaglandin E production by osteoblasts, osteoclast formation and inflammatory periodontitis. Biochem. Biophys. Res. Communications. 2012, 1: 110–115.
13. Negroni A., Pierdomenico M., Cucchiara S., Stronati L. NOD2 and inflammation: current insights. J. Inflamm. Res. 2018, 11: 49–60. doi: 10.2147/JIR.S137606.
14. Okugawa T., Kaneko T., Yoshimura A., Silverman N., Hara Y. NOD1 and NOD2 Mediate Sensing of Periodontal Pathogens. J Dent Res. 2010, 89(2): 186–191.
15. Nabhani A.Z., Dietrich G., Hugot J.P., Barreau F. Nod2: The intestinal gate keeper. PLoS Pathog. 2017, 13 (3): e1006177. doi: 10.1371/journal.ppat.1006177.
16. Ebersole J.L, Dawson D.R., Morford L.A., Peyyala R., Miller C.S., Gonzalez O.A. Periodontal Disease Immunology: Double Indemnity' in Protecting the Host/ 2013, Jun, 62(1): 163–202. doi: 10.1111/prd.12005.
17. Караулов А.В., Калюжин О.В. Сфера применения мурамилпептидов в рамках основных подходов к иммунотерапии/иммунопрофилактике инфекционных болезней. Физиология и патология иммунной системы. 2013, Т.17, №5: 3–15.
18. Biswas A., Liu Y.J., Hao L., Mizoguchi A., Salzman N.H., Bevins C.L., Kobayashi K.S. Induction and rescue of Nod2-dependent Th1-driven granulomatous inflammation of the ileum. Proc. Natl. Acad. Sci. USA. 2010, 107(33): 14739–14744. doi: 10.1073/pnas.1003363107.

References

1. Grudyanov A.I., Bezrukova I.V. Immunological parameters of blood in rapidly progressing periodontitis. *Dentistry*. 2000, no.3: 15–17 (In Russian).
2. Tang Y., Sun F., Li X. et al. Porphyromonas endodontalis lipopolysaccharides induce RANKL by mouse osteoblast in a way different from that of Escherichia coli lipopolysaccharide. *J. Endodontics*. 2011, 12: 1653–1658.
3. Jeffrey L Ebersole, Dolphus R Dawson 3rd, Lorri A Morford, Rebecca Peyyala, Craig S Miller, Octavio A Gonzalez Periodontal Disease Immunology: 'Double Indemnity' in Protecting the Host. *Periodontol 2000*. 2013, Jun, 62(1): 163–202. doi: 10.1111/prd.12005.
4. C.A. Janeway Jr. Approaching the Asymptote? Evolution and Revolution in Immunology. *Review Cold Spring Harb Symp Quant Biol*. 1989, 4 Pt 1: 1–13. doi: 10.1101/sqb.1989.054.01.003.
5. Gankovskaya L.V., Helminskaya N.M., Molchanova E.A., Svitich E.A. The role of innate immunity factors in the pathogenesis of periodontitis. *Journal microbiol.*, 2016, no.2: 100–107. doi: 10.36233/0372-9311-2016-2-100-107 3 (In Russian).
6. Marchesan J., Jiao Y., Schaff R.A., Hao J., Morelli Th., Kinney J.S., Gerow E., Sheridan R., Rodrigues V., Paster B. J., Inohara N., Giannobile W.V. TLR4, NOD1 and NOD2 Mediate Immune Recognition of Putative. *Newly-Identified Periodontal Pathogen*. 2016, 31(3): 243–258. doi: 10.1111/omi.12116.
7. Mendes L., Azevedo N.F., Felino A., Pinto M.G. Relationship between invasion of the periodontium by periodontal pathogens and periodontal disease. *A systematic review. Virulence*. 2015, 6: 208–215. doi: 10.4161/21505594.2014.984566.
8. Lebedev K.A., Ponyakina I.D. *Immunology of image-recognizing receptors. Integral immunology*. URSS Moscow. 2017, 253 p. (In Russian).
9. Yarilin A.A. *Immunology*. Geotar Med, 2010, 752 p.
10. Petrov R.V., Khaitov R.M., Chereshnev V.A. *100 years of physiology in Russia. Physiology of the immune system: cellular and molecular biological mechanisms*. 2017. doi: 10.22204/2410-4639-2017-094-02S-96-119 (In Russian).
11. Tew J.G., El Shikh M.E., El Sayed R.M. et al. Dendritic cells, antibodies reactive with oxLDL, and inflammation. *J. Dental Research*. 2012, 1: 8–16.
12. Matsumoto C., Oda T., Yokoyama S. et al. Toll-like receptor 2 heterodimers, TLR2 / 6 and TLR2 / 1 induce prostaglandin E production by osteoblasts, osteoclast formation and inflammatory periodontitis. *Biochem. Biophys. Res. Communications*. 2012, 1: 110–115.
13. Negroni A., Pierdomenico M., Cucchiara S., Stronati L. NOD2 and inflammation: current insights. *J. Inflamm. Res*. 2018, 11: 49–60. doi: 10.2147/JIR.S137606.
14. Okugawa T., Kaneko T., Yoshimura A., Silverman N., Hara Y. NOD1 and NOD2 Mediate Sensing of Periodontal Pathogens. *J Dent Res*. 2010, 89(2): 186–191.
15. Nabhani A.Z., Dietrich G., Hugot J.P., Barreau F. Nod2: The intestinal gate keeper. *PLoS Pathog*. 2017, 13(3): e1006177. doi: 10.1371/journal.ppat.1006177.
16. Ebersole J.L, Dawson D.R., Morford L.A., Peyyala R., Miller C.S., Gonzalez O.A. Periodontal Disease Immunology: 'Double Indemnity' in Protecting the Host. *Periodontol 2000*. 2013, Jun, 62(1): 163–202. doi: 10.1111/prd.12005 (In Russian).
17. Karaulov A.V., Kalyuzhin O.V. The scope of application of muramylpeptides in the framework of the main approaches to immunotherapy / immunoprophylaxis of infectious diseases. *Physiology and pathology of the immune system*. 2013, Vol.17, no.5: 3–15.
18. Biswas A., Liu Y.J., Hao L., Mizoguchi A., Salzman N.H., Bevins C.L., Kobayashi K.S. Induction and rescue of Nod2-dependent Th1-driven granulomatous inflammation of the ileum. *Proc. Natl. Acad. Sci*. USA. 2010, 107(33): 14739–14744. doi: 10.1073/pnas.1003363107.

Приглашаем на выставку DENTAL SALON г. Москва,

26-28 апреля 2021 г., «Крокус Экспо», пав. 2, зал 8, стенд С18

DARTA®

Столики стоматолога вспомогательные Darta®

Мобильный и компактный столик стоматолога легко размещается даже в небольших помещениях.

Удобен для инструментов и аппаратов для эндодонтии, хирургии, гигиены.

Стеклянные поверхности столика обеспечивают визуальный контроль и качественную дезинфекционную обработку.

Столики оснащены розетками для подключения устройств и приборов.

«Дарта 1320» с большой столешницей под моноблок

«Дарта 1315» с большой столешницей

«Дарта 1315»

Мобильный блок наконечников DARTA® 1435 с нижней подачей инструментов

- блок наконечников (нижняя подача инструмента) на телескопической направляющей
- 5 каналов блока наконечников: ВВП, MW, MW, MW, MW с ф/о
- компрессор SIL-AIR 50/24
- блок питания ~24 в для каналов БН

телефон:
8(812) 655-50-50
8(495) 663-77-26
www.coralspb.ru
www.darta.top

coral® ДИСТРИБЬЮТЕРСКИЙ И ТЕХНИЧЕСКИЙ ЦЕНТР

Пародонтология

Поступила 01.02.2021

Алгоритм антимикробной химиотерапии при пародонтите

https://doi.org/10.35556/idr-2021-1(94)40-44

Ушаков Р.В.[1], д.м.н., профессор, зав. кафедрой общей и хирургической стоматологии
Царев В.Н.[2], д.м.н., профессор, директор НИМСИ
Нуруев Н.Н.[1], ст. лаборант кафедры общей и хирургической стоматологии
[1] Федеральное государственное бюджетное образовательное учреждение дополнительного профессионального образования "Российская медицинская академия непрерывного профессионального образования", г. Москва
[2] ФГБОУ ВО МГМСУ им. А.И. Евдокимова, г. Москва

Для переписки:
E-mail address: rafaelu@mail.ru

Резюме

В статье обоснован выбор препаратов и необходимость проведения антимикробной химиотерапии при пародонтите. На основании данных литературы и собственных исследований авторами предложен алгоритм антимикробной химиотерапии пародонтита, профилактики местных и общих осложнений при пародонтологических вмешательствах в соответствие с классификацией AWaRe (ВОЗ). Антибиотики разделены на препараты первого и второго эмпирического выбора в зависимости от формы пародонтита.

Ключевые слова: пародонтит, биопленка, системная антибактериальная химиотерапия.

Для цитирования: Ушаков Р.В., Царев В.Н., Нуруев Н.Н. Алгоритм антимикробной химиотерапии при пародонтите. *Стоматология для всех*. 2021, №1(94): 40-44. doi: 10.35556/idr-2021-1(94)40-44

Antimicrobial chemotherapy algorithm for periodontitis

Ushakov R.V.[1], ORCID: https://orcid.org/0000-0003-4821-1758 SPIN-код: 3053-3900, AuthorID: 701309
Tsarev V.N.[2], ORCID: https://orcid.org/0000-0002-3311-0367 AuthorID: 638394 SPIN-код: 8180-4941
Nuruev N.N.[1], ORCID: https://orcid.org/0000-0002-4417-4788
[1] Federal State Budgetary Educational Institution of Further Professional Education "Russian Medical Academy of Continuous Professional Education" of the Ministry of Healthcare of the Russian Federation
Russia, 123242, Moscow, Barrikadnaya St., 2/1
[2] Federal State Budgetary Educational Institution of Higher Education "A.I. Yevdokimov Moscow State University of Medicine and Dentistry" of the Ministry of Healthcare of the Russian Federation
Russia, 127473, Moscow, Delegatskaya St., 20, bld. 1

Summary

In the article is justified the choice of drugs and the need to conduct antimicrobial chemotherapy for periodontitis. On the basis of literature data and their own studies, the authors proposed an algorithm for antimicrobial chemotherapy of periodontitis, prevention of local and general complications during paradontological interventions in accordance with the AWaRe classification (WHO). Antibiotics are divided into drugs of the first and second empirical choices depending on the form of periodontitis.

Keywords: periodontitis, biofilm, systemic antibacterial chemotherapy.

For citation: Ushakov R.V., Tsarev V.N., Nuruev N.N. Antimicrobial chemotherapy algorithm for periodontitis. *Stomatology for All / Int. Dental Review*. 2021, no.1(94): 40-44 (In Russian). doi: 10.35556/idr-2021-1(94)40-44

Как известно, принципы лечения больных с пародонтитом предусматривают одновременное решение нескольких задач:

– стабилизация воспалительно-деструктивных процессов в пародонте и предупреждение дальнейшего развития патологического процесса;

– сохранение и восстановление функции пародонта и зубов;

– предупреждение развития общих и местных осложнений;

– предупреждение негативного влияния на общее здоровье пациента и качество жизни пациентов. Вместе с тем, решение этих задач невозможно, без проведения антимикробного (этиотропного) лечения [1, 9, 10]. Достаточно хорошо известны основные направления антибиотикотерапии при пародонтите. Это устранение острых воспалительных явлений, антимикробная санация пародонтального кармана, изменение соотношения между патогенной (вирулентной) и непатогенной (стабилизирующей) микрофлорой в сторону последней, профилактика системных и местных инфекционных осложнений, в том числе и при инвазивных вмешательствах, предотвращение развития «супер инфекции», включая грибковое поражение, снижение уровня микробной «нагрузки» чтобы помочь организму в борьбе с инфекцией [2]. При планировании антимикробной химиотерапии приоритет цели определяется характером течения процесса, риском местных и общих осложнений (включая сопутствующие заболевания, возраст и т.д.),

длительностью, ранее проводимым лечение и пр.

Учитывая ряд факторов, имеющих место при пародонтите, в частности, внутриклеточное расположение пародонтопатогенов, формирование полимикробной биопленки, глубокую инвазию бактерий в ткани, особенно при агрессивных формах заболевания провести санацию тканей пародонта только с использованием местного антибактериального лечения не представляется возможным. Это определяет необходимость проведения антимикробной химиотерапии [6, 7, 8, 9, 10].

Анализ данных молекулярно-генетических и микробиологических исследований позволил нам сделать заключение, что у больных хроническим генерализованным пародонтитом в стадии обострения частота встречаемости разных видов, которые принято считать пародонтопатогенными, существенно различается. Основными «пародонтопатогенными» агентами являются [6]:

1-я группа: пародонтопатогенные виды 1 порядка

Представители данных видов являются возбудителями пародонтита; в норме у здорового человека отсутствуют (за исключением случаев «здорового носительства» в 6—12% случаев) [4, 5, 6].

1. Aggregatibacter actinomycetemcomitans
2. Tannerella forsythia
3. Porphyromonas gingivalis

2-я группа: пародонтопатогенные виды 2 порядка

Представители данных видов на деснах в норме отсутствуют или определяются в малом количестве. Превышение указанного количества — признак развития пародонтита.

1. Prevotella intermedia
2. Treponema denticola
3. Fusobacterium nucleatum
4. Filifactor alocis
5. Actinomyces israelii, A. naeslundii
6. Streptococcus intermedius
7. Eykenella corrodens
8. Selenomonas spp.
9. Parvimonas micra
10. Wolinella recta

При выборе препарата для практического применения необходимо учитывать также и такие параметры, характеризующие антибиотики, как путь введения (парентеральный), токсичность. Важными представляются местные факторы, влияющие на эффективность химиотерапии [3]. Это способность антибиотика накапливаться в тканях пародонта и проникать в ткани пародонта и внутриклеточно (макролиды, фторхинолоны, тетрациклины и левомицетин), проникать внутрь микробной биопленки, образование в зубной бляшке биополимерной пленки, обеспечивающей защиту микроорганизмов; распределение пародонтопатогенов в пародонте (на поверхности корня, костной ткани, пародонтальном кармане, тканях десны и т.д.) [2, 9].

Важнейшим параметром, определяющим выбор препарата при проведении эмпирической антимикробной химиотерапии, является чувствительность возбудителей к антимикробным средствам.

Чувствительность основных «пародонтопатогенов» к антимикробным химиопрепаратам существенно варьирует (табл. 1) и должна учитываться при проведении эмпирической антимикробной химиотерапии [3].

Основными показаниями для использования антимикробной химиотерапии при пародонтите являются:

— агрессивные формы пародонтита;

— обострение хронического (генерализованного) пародонтита;

— проведение хирургических манипуляций на пародонте (периоперационная химиотерапия)

— проведение любых стоматологических вмешательств у пациентов с дефектами иммунной системы (заболевания крови, диабет и др.).

Таблица 1. Результаты определения чувствительности основных пародонтопатогенов к наиболее часто используемым антибиотикам

	Амино пениц, цефалс-пор.	Амок-сиклав	Имидаз	Линком	Макро-ли	Докси-циклин	ФХ
1 порядка							
A. actinomycetemcomitans	R	SR	S	R	SR	SS	SS
Tannerella forsythia	SR	SR	S	SR	SR	SS	SS
Porphyromonas gingivalis	SR	SR	SR	SR	SR	SR	SS
2 порядка							
Prevotella intermedia	SR	SR	SR	SR	SR	SR	SS
Treponema denticola	SS	SS	SS	S	SS	SS	SS
Fusobacterium nucleatum	SR	SS	SS	R	SR	SS	SS
Filifactor alocis	SR	SS	SS	R	SR	SS	SS
Actinomyces israelii	SS	SS	R	SR	SS	SS	SS
Streptococcus intermedius	SR	SS	R	SR	SS	SS	SS
Parvimonas micra Eykenella corrodens Selenomonas spp.	SR	SS	SR	S	SS	SS	SS
Wolinella recta	SR	SS	SS	S	SS	SS	SS
	SR	SS	SS	S	SS	SS	SS

Примечание: SS — 90% штаммов высокочувствительны; S — 90% штаммов чувствительны; SR — большинство штаммов чувствительны, но встречаются резистентные штаммы; R — 90% штаммов резистентны (природная устойчивость)

Таблица 2. Алгоритм антимикробной химиотерапии при пародонте

Цель антимикробной химиотерапии	Лечебные и диагностические манипуляции	Факторы риска	Режим антимикробной химиотерапии	Антибиотик / доза
Профилактика осложнений транзиторной бактериемии при **воспалительных заболеваниях пародонта**	**Инвазивные методы обследования** (определение глубины пародонтальных карманов, Флорида проуб и пр.) **Инвазивные методы лечения** (проведение профессиональной гигиены, инстилляция лечебных препаратов в пародонтальный карман)	**Наличие факторов риска** осложнений транзиторной бактериемии *(сахарный диабет, иммуносупрессивные заболевания и синдромы, заболевания крови, химиотерапия, облучение, гемодиализ, аутоиммунные заболевания, наличие эндопротезов и пр.)	Однократно, не менее чем за 1 час до вмешательства, внутрь	**Амоксициллин** 1 г **Ампициллин** 1 г **Клиндомицин** 0,3 г
		Отсутствие факторов риска	**Не проводится**	**Не проводится**
Профилактика осложнений при проведении **хирургических операций на пародонте**	**Операции ограниченные** (удаление зуба, гингивотомия, гингивэктомия в области 1–2 зубов)	**Наличие факторов риска** осложнений транзиторной бактериемии	Однократно, не менее чем за 1 час до вмешательства	**Амоксициллин** 1 г **Ампициллин** 1 г **Клиндомицин** 0,3 г **Амоксициллин / клавуланат** 1г
		Отсутствие факторов риска	**Не проводится**	**Не проводится**
	Операции расширенные (гингивотомия, гингивэктомия в области 1–2 челюстей, лоскутные операции, открытый кюретаж и пр.)	Независимо от факторов риска	Первый прием не менее чем за 1 час до вмешательства, далее от 5 до 7 суток в зависимости от объема вмешательства	**Амоксициллин** 0,5 г 2 р/с + **метронидазол** 0,25 г внутрь 2 р/с или + **тинидазол** 0,5 г внутрь 2 р/с **Ампициллин** 0,5 г внутрь 4 р/с + 5-нитроимидазолы по той же схеме **Рокситромицин** 150 мг внутрь 2 р/с **Джозамицин** 0,5 г внутрь 2 р/с **Джозамицин** (в форме солютаб) 1 г 2 р/с
Санация тканей пародонта, пародонтальных карманов **при остром и обострении хронического пародонтита**	Антимикробная химиотерапия при локализованном (менее 30%) пародонтите	Независимо от факторов риска	В зависимости от тяжести: от 7 до 10 суток**	*Первый эмпирический выбор*: **Рокситромицин** 150 мг внутрь 2 р/с **Азитромицин** 0,5 г внутрь 1 р/с **Джозамицин** 0,5 г внутрь 2 р/с **Джозамицин** (в форме солютаб) 1 г 2 р/с *Второй эмпирический выбор*: **Ципрофлоксацин** – 0,5 г + **тинидазол** 0,6 г внутрь – 2 р/с
	Антимикробная химиотерапия при генерализованном пародонтите	Независимо от факторов риска	В зависимости от тяжести А) легкой степени – 10–12 суток** Б) средней и тяжелой степени 14–15 суток**	*Первый эмпирический выбор*: **Доксициклин** 200 мг 2 р/с **Миноциклин** 0,1 г 2 р/с **Ципрофлоксацин** – 0,5 г + тинидазол 0,6 г внутрь – 2 р/с *Второй эмпирический выбор*: **Левофлоксацин** 0,5 г 1 р/с. + **тинидазол** 0,5 г внутрь 2 р/с **Моксифлоксацин** 0,4 гр внутрь 1 р/с + **метронидазол** 0,25 г внутрь 2 р/с или + **тинидазол** 0,5 г внутрь 2 р/с
Санация тканей пародонта, пародонтальных карманов **при агрессивных формах пародонтита** (быстропрогрессирующий пародонтит, язвенный, язвенно-некротический)	Антимикробная химиотерапия при агрессивных формах пародонтита	Независимо от факторов риска	Независимо от тяжести и распространенности процесса 14–15 суток**	*Первый эмпирический выбор*: **Ципрофлоксацин** – 0,5 г + **тинидазол** 0,6 г внутрь – 2 р/с **Доксициклин** 200 мг 2 р/с **Миноциклин** 0,1 гр 2 р/с + **метронидазол** 0,25 г внутрь 2 р/с или + **тинидазол** 0,5 г внутрь 2 р/с **Азитромицин** 0,5 г внутрь 1 р/с + 5-нитроимидазолы по той же схеме **Джозамицин** 0,5 г внутрь 2 р/с + 5-нитроимидазолы по той же схеме **Джозамицин** (в форме солютаб) 1 г 2 р/с *Второй эмпирический выбор*: **Цефуроксим аксетил** 0,25 г внутрь 2 р/с **Цефалексин** 0,5 г внутрь – 4 р/с + **метронидазол** 0,25 г внутрь 2 р/с или + **тинидазол** 0,5 г внутрь 2 р/с **Спирамицин** 3 млн МЕ внутрь 2 р/с + **метронидазол** 0,25 г внутрь 2 р/с или + **тинидазол** 0,5 г внутрь 2 р/с

* Факторы риска развития инфекционного эндокардита и его профилактика – отдельный алгоритм
** При отсутствии эффекта производится замена через 2–3 суток на препарат второго эмпирического выбора

На основании данных литературы и результатов собственных исследований нами сформулирован алгоритм антимикробной химиотерапии при пародонтите (табл. 2).

Всего в списке ВОЗ сейчас 433 наиболее важных для общественного здравоохранения антибиотика, в том числе в него впервые включено 30 новых препаратов для взрослых и 25 применяемых у детей.

В 2017–2019 гг. Комитет экспертов провел анализ вариантов антибиотикотерапии для лечения, в том числе «антибактериальные средства для лечения инфекций ротовой полости и зубных инфекций».

Предложенный нами алгоритм сформирован с учетом классификации антибиотиков AWaRe: доступные (Access), наблюдения (Watch) и резервные (Reserve), принятой ВОЗ в 2018 г. (The 2019 WHO AWaRe classification of antibiotics for evaluation and monitoring of use. Geneva: World Health Organization; 2019.). В группу доступа входят 48 антибиотиков, которые обладают активностью в отношении широкого спектра распространенных чувствительных к ним бактериальных патогенов и с которыми связана меньшая вероятность формирования резистентности к ним по сравнению с антибиотиками групп наблюдения и резерва. Из них 19 включены в примерный перечень основных лекарственных средств ВОЗ в качестве вариантов первого или второго эмпирического выбора для лечения определенных инфекционных синдромов, в том числе и препараты, назначаемые при пародонтите.

В эту группу наблюдения входят антибиотики с более высоким потенциалом резистентности. Группа включает 110 антибиотиков, 11 из которых входят в "Примерный перечень основных лекарственных средств ВОЗ" в качестве эмпирических вариантов первого или второго выбора для лечения определенных инфекционных синдромов.

Антибиотики группы резерва при пародонтите применяться не должны.

Мы провели систематизацию антибиотиков и включили в алгоритм антимикробной химиотерапии при пародонтите препараты, входящие в группы доступа и наблюдения, разделив их по очередности эмпирического выбора на две категории: первого и второго эмпирического выбора препарата и комбинированные антимикробные химиопрепараты (табл. 2). Учитывали следующие параметры: наличие формы выпуска препарата для приема внутрь (для обеспечения комплаентности), спектр антимикробного действия, возможность накапливаться в тканях пародонта и проникать в микробную биопленку, относительно невысокие побочные действия, совместимость препаратов, а также активность и распространенность пародонтита, возможность использования для профилактики местных и общих осложнений при инвазивных вмешательствах на пародонте. Кроме этого исходили из того, что антимикробная химиотерапия при агрессивных формах пародонтита может проводиться с использованием сразу препаратов и комбинаций второго эмпирического выбора. Следует отметить, что комиссия ВОЗ предлагает ограничивать ряд стандартизированных комплексных препаратов в лечении инфекционной патологии в силу недостаточной изученности. Вместе с тем, мы включили как в первый, так и во второй эмпирический выбор при разных формах пародонтита комбинацию ципрофлоксацина и тинидазола, так как появились объективные данные их активного влияния как на планктонные формы пародонтопатогенов, так и на структуру биопленки и бактерии, входящие в состав микроколонии биопленки [1, 5].

Нами также разработаны алгоритмы антимикробной химиотерапии в составе комплексного лечения основных форм воспалительных заболеваний, входящих в компетенцию стоматологов и челюстно-лицевых хирургов, которые в ближайшее время будут представлены вниманию научной общественности.

Литература

1. Орехова Л.Ю., Лобода Е.С., Косова Е.В., Вашнева В.Ю., Петров А.А. Актуальная антибиотикотерапия в пародонтологии. *Пародонтология*. 2020, 25(3): 217–223. doi: 10.33925/1683-3759-2020-25-3-217-223.
2. Ушаков Р.В., Царев В.Н. *Применение антибиотиков в стоматологии. Учебное пособие*. М.: ФГБОУ ДПО РМАНПО, 2018, 185 с.
3. Ушаков Р.В., Царев В.Н. *Антимикробная терапия в стоматологии. Принципы и алгоритмы*. М.: Практическая медицина, 2019, 240 с.
4. Царев В.Н., Ипполитов Е.В., Николаева Е.Н. Распространение генетических маркеров резистентности к антибиотикам у биопленко-формирующих штаммов облигатных и факультативных анаэробов. *Журнал микробиологии, эпидемиологии и иммунобиологии*. 2017, №2: 74–80.
5. Царев В.Н., Ушаков Р.В., Ипполитов Е.В., Подпорин М.С., Нуруев Н.Н. Экспериментальное исследование антимикробной и антибиопленочной активности комбинации ципрофлоксацина и тинидазола in vitro. *Пародонтология*. 2019, 24(4): 285–292. doi: 10.33925/1683-3759-2019-24-4-285-292.
6. Царев В.Н., Ушаков Р.В., Пожарская В.О., Ипполитов Е.В. Принципы антибактериальной и иммуномодулирующей терапии в стоматологии. В кн.: *Микробиология, вирусология и иммунология полости рта* (Под ред. проф. В.Н. Царева). М.: ГЭОТАР-Медиа, 2013: 273–335.
7. Assem N.Z., Alves M.L.F., Lopes A.B., Gualberto E.C. Junior, Garcia V.G., Theodoro L.H. Antibiotic therapy as an adjunct to scaling and root planing in smokers: a systematic review and meta-analysis. *Braz Oral Res*. 2017, Jul 3, 31: e67. doi: 10.1590/1807-3107BOR-2017.vol31.0067.

8. Keestra J.A., Grosjean I., Coucke W., et al. Non-surgical periodontal therapy with systemic antibiotics in patients with untreated chronic periodontitis: a systematic review and meta-analysis. *J Periodontal Res*. 2015, 50(3): 294–314. doi: 10.1111/jre. 12221.
9. Ramich T., Schacher B., Scharf S., et al. Subgingival plaque sampling after combined mechanical and antibiotic-nonsurgical periodontal therapy. *Clin Oral Investig*. 2015, 19(1): 27–34. doi: 10.1007/s00784-014-1208-3.
10. Slots J. Research, Science and Therapy Committee. Systemic antibiotics in periodontics. *J Periodontol*. 2004, Nov, 75(11): 1553–1565. doi: 10.1902/jop. 2004.75.11.1553.

References

1. Orekhova L.Yu., Loboda E.S., Kosova E.V., Vashneva V.Yu., Petrov A.A. Actual antibiotic therapy in periodontology. *Periodontology*. 2020, 25(3): 217–223. doi: 10.33925/1683-3759-2020-25-3-217-223 (In Russian).
2. Ushakov R.V., Tsarev V.N. *Use antibiotics in dentistry*. Moscow, 2018, 185 p. (In Russian).
3. Ushakov R.V., Tsarev V.N. *Antimicrobial therapy in dentistry. Principles and algorithms*. Moscow: Practical medicine, 2019, 240 p. (In Russian).
4. Tsarev V.N., Ippolitov E.V., Nikolaeva E.N. Distribution of genetic markers of antibiotic resistance in biofilm-forming strains of obligate and facultative anaerobes. *Journal of Microbiology, Epidemiology and Immunobiology*. Moscow. 2017, №2: 74–80. https://cyberleninka.ru/article/n/ (In Russian).
5. Tsarev V.N., Ushakov R.V., Ippolitov E.V., Podporin M.S., Nuruev N.N. Experimental study of the antimicrobial and antibiofilm activity of the combination of ciprofloxacin and tinidazole in vitro. *Parodontologija*. 2019, 24(4): 285–292. doi: 10.33925/1683-3759-2019-24-4-285-292 (In Russian).
6. Tsarev V.N., Ushakov R.V., Pozharskaya V.O., Ippolitov E.V. Principles of Antibacterial and Immunomodulatory Therapy in Dentistry. In: *Microbiology, virology and oral immunology* (Under ed. Prof. V.N. Tsareva). Moscow: GEOTAR-Media, 2013: 273–335 (In Russian).
7. Assem N.Z., Alves M.L.F., Lopes A.B., Gualberto E.C. Junior, Garcia V.G., Theodoro L.H. Antibiotic therapy as an adjunct to scaling and root planing in smokers: a systematic review and meta-analysis. *Braz Oral Res*. 2017, Jul 3, 31: e67. doi: 10.1590/1807-3107BOR-2017.vol31.0067.
8. Keestra J.A., Grosjean I., Coucke W., et al. Non-surgical periodontal therapy with systemic antibiotics in patients with untreated chronic periodontitis: a systematic review and meta-analysis. *J Periodontal Res*. 2015, 50(3): 294–314. doi:10.1111/jre. 12221.
9. Ramich T., Schacher B., Scharf S., et al. Subgingival plaque sampling after combined mechanical and antibiotic-nonsurgical periodontal therapy. *Clin Oral Investig*. 2015, 19(1): 27–34. doi: 10.1007/s00784-014-1208-3.
10. Slots J. Research, Science and Therapy Committee. Systemic antibiotics in periodontics. *J Periodontol*. 2004, Nov, 75(11): 1553–1565. doi: 10.1902/jop. 2004.75.11.1553.

Обезболивание в стоматологии

Поступила 10.01.2021, после доработки 02.03.2021

Наиболее часто встречаемые осложнения местной анестезии у беременных в стоматологической практике

https://doi.org/10.35556/idr-2021-1(94)45-49



Полякова К.С., студентка стоматологического факультета

Ковалев Н.А., студент стоматологического факультета

Лавров Н.В., доцент кафедры фармакологии с курсом клинической фармакологии и фармакоэкономики, к.м.н.

ФГБОУ ВО "Санкт-Петербургский государственный педиатрический медицинский университет" Минздрава России, г. Санкт-Петербург

Для переписки:
E-mail address: ksusha0399@yandex.ru

Резюме

В статье приведены результаты социологического исследования по выявлению вариативности и частоты осложнений, вызванных применением местноанестезирующих препаратов у беременных на стоматологическом приеме. Исследование проводилось с использованием приложения Google Forms на базе образовательных стоматологических площадок в социальных сетях. В опросе приняли участие 155 врачей-стоматологов различных специальностей. Согласно полученным данным, среди врачей, участвовавших в исследовании, 70,3% сталкивались с осложнениями проведения местной анестезии у беременных. Наиболее часто встречаются осложнения со стороны нервной (n=54) и сердечно-сосудистой (n=19) систем. Часть из них можно отнести к проявлениям психогенной реакции пациенток на введение местноанестезирующих препаратов, а не к непосредственным нежелательным эффектам анестетиков. С учетом полученных результатов и данных литературных источников даны рекомендации по предотвращению развития у беременных пациенток осложнений от введения средств для местной анестезии. Рекомендации могут быть полезными для врачей-стоматологов и студентов стоматологических факультетов.

Ключевые слова: местная анестезия, осложнения, беременность, стоматология.

Для цитирования: Полякова К.С., Ковалев Н.А., Лавров Н.В. Наиболее часто встречаемые осложнения местной анестезии у беременных в стоматологической практике. *Стоматология для всех*. 2021, №1(94): 45-49. doi: 10.35556/idr-2021-1(94)45-49

The most common complications of local anesthesia in pregnant women in dental practice

Poliakova K.S., Kovalev N.A., Lavrov N.V.

Federal State Budgetary Institution of Higher Professional Education «St. Petersburg State Pediatric Medical University» of the Ministry of Healthcare of the Russian Federation

194100, Russia, Saint-Petersburg, Litovskaya St., 2

Summary

The article presents the results of a sociological study to identify the variability and frequency of complications caused by the use of local anesthetic drugs in pregnant women at the stomatological appointment. The study was conducted using a Google Forms application based on dental education sites on social media. 155 dentists of various specialties took part in the survey. According to the data obtained, among the doctors participating in the study, 70.3% faced complications of local anesthesia in pregnant women. The most common complications are from the nervous (n=54) and cardiovascular (n=19) systems. Some of them can be attributed to the manifestations of the psychogenic reaction of patients to the introduction of local anesthetic drugs, and not to the immediate undesirable effects of anesthetics. Taking into account the results obtained and the data of literature sources, recommendations are given to prevent the development of complications in pregnant patients from the introduction of local anesthetics. Recommendations can be useful for dentists and dental students.

Keyword: local anesthesia, complications, pregnancy,

dentistry.

For citation: Poliakova K.S., Kovalev N.A., Lavrov N.V. The most common complications of local anesthesia in pregnant women in dental practice. *Stomatology for All / Int. Dental Review*. 2021, no.1(94): 45-49 (In Russian). doi: 10.35556/idr-2021-1(94)45-49

В настоящее время местное обезболивание является неотъемлемой частью практически любого стоматологического вмешательства. Местные анестетики применяются в большинстве терапевтических и хирургических манипуляций в стоматологической практике. При использовании любого местноанестезирующего препарата, даже артикаина, считающегося на сегодняшний день наиболее безопасным [7], возможно развитие различных осложнений.

В научных публикациях последних лет недостаточно данных о частоте осложнений от местной анестезии, в особенности, у беременных женщин. Анализ открытых баз данных современной медицинской литературы (PubMed, Google Scholar, e-library, UpToDate и др.) показывает, что в настоящий момент проблема применения местных анестетиков на стоматологическом приеме беременных и возможность развития разного рода осложнений от введения местноанестезирующих препаратов у данной группы пациентов изучены недостаточно и требуют дальнейшего исследования.

Осложнения, связанные с применением местных анестетиков, можно разделить на местные и системные. К местным осложнениям относят поломку иглы, боль при введении, недостаточное обезболивание, избыточное распространение анестетика, сохраняющиеся нарушения чувствительности, локальное побледнение кожи, некроз тканей, образование гематом и тризм [1]. Системные осложнения в силу их тяжести и меньшей предсказуемости представляют наибольший интерес. Распространенными системными осложнениями являются психогенные реакции на введение препарата, такие как вазовагальный коллапс и синдром гипервентиляции [1].

При превышении дозировки или случайном внутрисосудистом введении возможно развитие токсических реакций на местный анестетик со стороны сердечно-сосудистой (повышение артериального давления, брадикардия, ишемия) и нервной (головокружение, головная боль, сонливость, беспокойство, шум в ушах, тремор, нарушение зрения) систем.

Особые опасения у врачей-стоматологов вызывает использование местных анестетиков у беременных женщин. Изменения, происходящие в организме беременной, могут влиять на фармакокинетику и фармакодинамику препарата во время проведения местного обезболивания. В сердечно-сосудистой системе беременной женщины происходят выраженные изменения, связанные с увеличение массы тела и включением плацентарного кровообращения. Объем циркулирующей крови к моменту родов увеличивается на 30–40%, также из-за влияния стероидных гормонов на 30–40% увеличивается сердечный выброс, и может возникать умеренная тахикардия. Деятельность паренхиматозных органов, в частности печени, усиливается. У пациенток с нарушениями функции почек и печени замедляется метаболизм лекарственных веществ [2].

При беременности становятся неустойчивыми нервно-психические реакции на внешние раздражители: на протяжении всего срока беременности остается повышенной рефлекторная деятельность подкорковых центров, уменьшается относительное количество адекватных вазомоторных реакций, а их парадоксальность учащается; возбудимость коры головного мозга снижается в первом триместре, однако в последующем она возрастает и до конца беременности остается повышенной [2].

Целью данного исследования было выявление вариативности и частоты осложнений, вызванных применением местноанестезирующих препаратов у беременных на стоматологическом приеме.

В задачи исследования входило:

1. Описать частоту встречаемости осложнений после применения местных анестетиков у беременных.
2. Выявить, какие осложнения после применения местных анестетиков у беременных на стоматологическом приеме встречаются наиболее часто.
3. Ознакомить врачей-стоматологов и студентов стоматологических факультетов с методами профилактики и лечения наиболее часто встречающихся системных осложнений местной анестезии у беременных.

Материалы и методы. Для сбора данных была разработана анкета, содержащая вопросы о распространенности и частоте встречаемости осложнений, вызванных воздействием местных анестетиков на организм беременных женщин.

В связи с рядом преимуществ онлайн-анкетирования (нацеленность, экономия ресурсов, широта охвата, быстрота проведения опроса, высокий уровень доверия, эффективный контроль и возможность оперативного реагирования [5]) опрос проводился с помощью приложения Google Forms на базе образовательных стоматологических площадок в социальных сетях.

Анкетирование проводилось в августе–сентябре 2019 г. В социологическом опросе приняли участие 155 врачей-стоматологов.

Результаты и обсуждение. Среди опрошенных нами врачей 109 (70,3%) сталкивались с осложнениями от введения местноанестезирующего препарата беременным, из них "редко" – 62,6%, "иногда" – 7,7% (рис. 1).

В вопросе о конкретных системных осложнениях была возможность выбора нескольких вариантов отве-

та, поэтому сумма ответов может превышать 100% (рис. 2).

Согласно полученным в ходе исследования данным, наиболее часто встречаются осложнения со стороны нервной системы, такие как головокружение, беспокойство, головная боль, тремор (рис. 3).

При легкой степени интоксикации воздействие местных анестетиков на ЦНС проявляется головной болью, сонливостью, двигательной заторможенностью, головокружением, шумом в ушах, расстройством зрения, онемением губ и языка, тошнотой. При значительной передозировке это состояние может прогрессировать до возникновения беспокойства, рвоты, повышенной рефлекторной возбудимости, мышечных подергиваний, развития больших судорожных припадков, утраты сознания и комы [4].

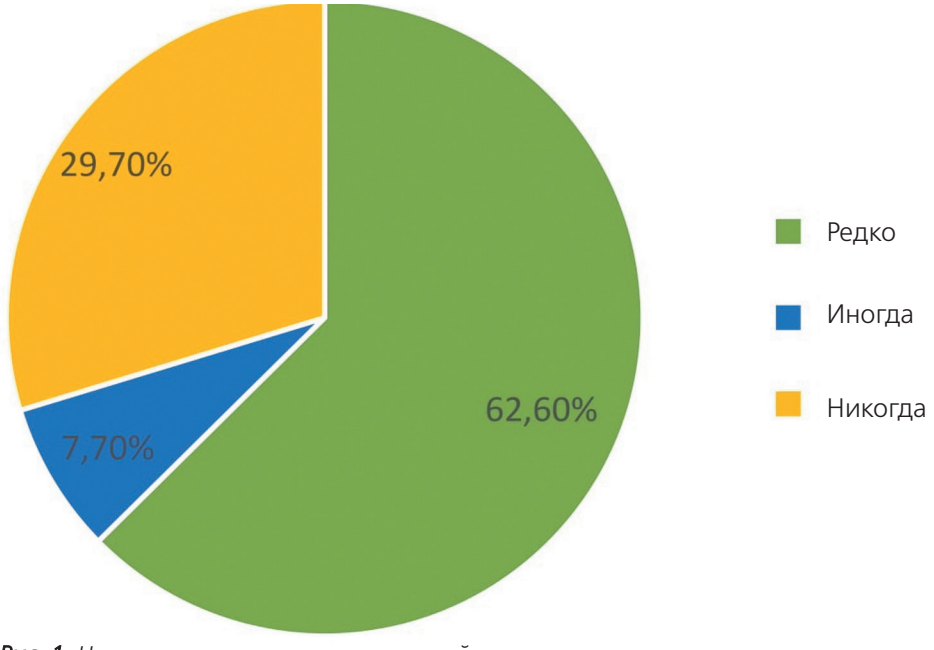

Рис. 1. Частота встречаемости осложнений от введения местноанестезирующих препаратов у беременных

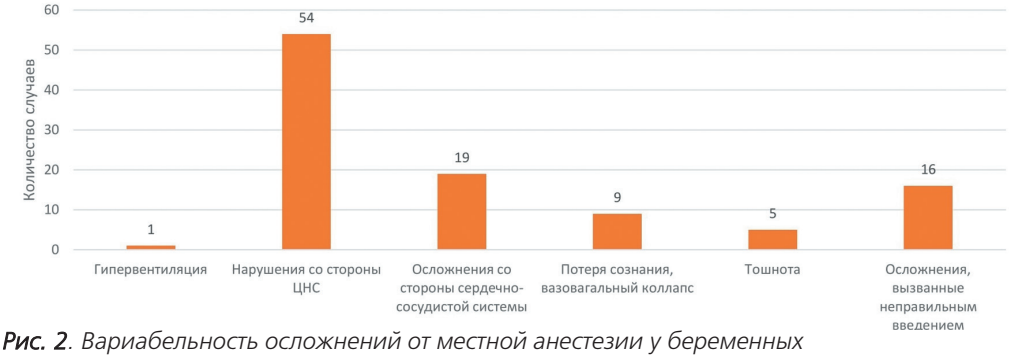

Рис. 2. Вариабельность осложнений от местной анестезии у беременных

Рис. 3. Наиболее часто встречаемые осложнения со стороны нервной системы

На втором месте по частоте встречаемости – осложнения со стороны сердечно-сосудистой системы: повышение артериального давления, брадикардия, боли в области сердца.

Токсическое влияние местноанестезирующих препаратов на сердечно-сосудистую систему может вызывать снижение сократительной способности миокарда, угнетение функций автоматизма, возбудимости и проводимости – появляется медленный идиовентрикулярный ритм с широкими комплексами QRS. Снижение тонуса периферических сосудов может привести к коллапсу. Внутрисосудистое введение местных анестетиков может вызвать падение артериального давления, часто устойчивое к терапии из-за высокой способности некоторых препаратов данной группы связываться с белками плазмы и тканей [4].

Соблюдение инструкции по применению препарата, четкое следование технике выполнения анестезии и внимательное отношение к пациентке на всех этапах лечения позволяют в большинстве случаев избежать системного токсического влияния местных анестетиков на организм будущей матери. Однако, если осложнения все же возникли, их

необходимо правильно купировать.

При вазовагальном коллапсе больной следует придать горизонтальное положение или положение Тренделенбурга. При незначительном снижении давления вводят аналептики: кофеин – бензоат натрия 10% – 1 мл или кордиамин 2–3 мл внутримышечно. При брадикардии – атропин 0,1% 0,5 мл подкожно.

Анкета
Осложнения местной анестезии у беременных в стоматологической практике

1. Укажите Вашу специализацию.
• Стоматолог-терапевт
• Стоматолог-хирург
• Стоматолог-ортопед
• Ортодонт
• Пародонтолог
• Стоматолог общей практики
• Гигиенист
• Челюстно-лицевой хирург
2. Обращались ли к Вам за стоматологической помощью беременные пациентки?
• Да
• Нет
3. Использовали ли Вы местную анестезию в ходе лечения беременны?
• Да
• Нет
4. Какой анестетик Вы считаете препаратом выбора для лечения беременных?
• 4% артикаина гидрохлорид + эпинефрин 1:200000
• 4% артикаина гидрохлорид + эпинефрин 1:100000
• 4% артикаина гидрохлорид без адреналина
• 3% мепивакина гидрохлорид без вазоконстриктора
• 2% лидокаина гидрохлорид + эпинефрин 1:80000
5. Как часто Вы сталкивались с осложнениями после введения местноанестезирующего препарата беременным?
• Часто
• Иногда Редко
• Никогда
6. С какими осложнениями местной анестезии у беременных Вы сталкивались?
7. Направляли ли Вы беременных перед стоматологическим приемом на консультацию к акушеру-гинекологу?
• Да
• Нет

При дальнейшем падении давления устанавливают капельную систему и начинают инфузию физиологического раствора или коллоидных плазмозамещающих препаратов [6].

При обмороке необходимо обеспечить пациентке полный покой, придать ногам возвышенное положение. Применяют средства с рефлекторным стимулирующим действием на дыхательный и сосудодвигательный центр: 10% водный раствор аммиака (нашатырный спирт). Осторожно подносят небольшой кусок ваты или марли, смоченной раствором аммиака, к ноздрям пациентки на 0,5–1 сек. [3].

При токсическом воздействии местных анестетиков на центральную нервную систему следует немедленно прекратить введение препарата и провести ингаляцию кислорода. Гипервентиляция повышает pH крови и гиперполяризует трансмембранный потенциал аксонов нервных клеток [4].

Для профилактики и купирования судорог внутривенно вводят бензодиазепины (диазепам, мидазолам), либо барбитураты (тиопентал-натрий). Однако стоит помнить, что противосудорожные препараты могут проходить через плаценту и оказывать влияние на плод [8]. При необходимости интубации трахеи можно использовать деполяризующий миорелаксант суксаметония йодид [4].

При падении артериального давления пациентку переводят в горизонтальное положение и, если нет сердечной недостаточности, придают ногам возвышенное положение (положение Тренделенбурга). Если при этом артериальное давление не нормализуется, применяются адреномиметики: мидодрин (гутрон) перорально по 5 мг (в таблетках или 14 капель 1% раствора) или фенилэфрин (мезатон) внутривенно медленно 0,1–0,5 мл 1% раствора в 40 мл 0,9% раствора натрия хлорида. Необходимо обеспечить ингаляцию кислорода [3].

При брадикардии или остановке сердечной деятельности: атропин 0,5–1 мг внутривенно струйно, при необходимости через 5 мин введение повторяют до общей дозы 3 мг [3].

Результаты проведенного исследования позволили сделать следующие выводы:

1. С осложнениями после применения местной анестезии у беременных, согласно полученным в ходе проведения исследования данным, сталкивались 70,3 % практикующих врачей-стоматологов, ведущих прием беременных женщин.

2. На первом месте по частоте встречаемости стоят осложнения со стороны нервной (n=54) и сердечно-сосудистой (n=19) систем. Такие часто встречаемые осложнения как вазовагальный коллапс и синдром гипервентиляции вызваны не воздействием самого препарата, а являются следствием психогенной реак-

ции пациентки на проводимые манипуляции, так как во время беременности нервно-психические реакции на внешние раздражители становятся неустойчивыми, а стоматологическое лечение может стать для женщины стрессовым фактором, способным спровоцировать развитие вышеуказанных нежелательных реакций. В связи с этим особенно важно проводить психологическую подготовку пациентки к предстоящему лечению с использованием методов рациональной психотерапии (объяснение и разъяснение, убеждение, переориентация, психагогика) и, при необходимости, фармакологических препаратов (решение об их назначении принимается совместно с акушером-гинекологом), что поможет снизить риски развития данных осложнений.

3. Для предотвращения развития у беременных пациенток осложнений от введения средств для местной анестезии целесообразно перед проведением вмешательства направить пациентку на консультацию к акушеру-гинекологу, четко соблюдать инструкцию по применению препарата, неукоснительно следовать технике выполнения анестезии, внимательно относиться к пациентке на всех этапах лечения и знать протоколы оказания первой помощи при развитии системных токсических реакций, вызванных введением местного анестетика. Препаратом выбора для проведения стоматологического лечения беременных женщин можно назвать Артикаин в разведении с Эпинефрином 1:200000. Это обусловлено высокой безопасностью анестетика, его низким уровнем проникновения через плацентарный барьер, высокой степенью связывания с белками плазмы крови, а также длительностью и эффективностью обезболивающего действия. В случае наличия у беременных пациенток противопоказаний к использованию анестетиков (артериальная гипертензия, болезни сердечно-сосудистой системы), содержащих в своем составе Эпинефрин, рекомендовано использование препаратов без вазоконстриктора.

4. Поскольку на данный момент ряд вопросов применения местных анестетиков на стоматологическом приеме беременных и возможностей развития системных осложнений и их влияния на организм будущей матери и плода изучены недостаточно, существует необходимость проведения дополнительных исследований и более подробного изучения влияния современных местноанестезирующих препаратов на организм беременной женщины и плод с целью минимизации возможных осложнений и нежелательных эффектов.

Литература

1. Баарт Ж.А., Бранд Х.С. *Местная анестезия в стоматологии*. (Пер. с англ.). М.: Медицинская литература, 2010, 208 с.
2. Шугайлов И.А. и др. *Выбор и планирование обезболивания при амбулаторных вмешательствах у беременных: Метод рекомендации*. М., 1989, 18 с.
3. Никитина В.В. и др. *Клинические рекомендации (протокол) по оказанию скорой медицинской помощи при обмороке [синкопе] и коллапсе*. Казань, 2014, 12 с.
4. Кунин В.А. и др. *Методические рекомендации для студентов стоматологических факультетов, интернов и клинических ординаторов*. Воронеж, 2012, 110 с.
5. Стребков Д.О. Познавательные возможности онлайн-опросов в российской исследовательской практике (на примере опроса интернет-фрилансеров). *Социология: методология, методы, математическое моделирование*. 2010, №31: 135–161.
6. Шарапов О.Ю., Борозда И.В. *Местная анестезия в стоматологии: учебное пособие*. Благовещенск, 2018: 80 с.
7. Рабинович С.А. и др. *Экстренная помощь при неотложных состояниях в условиях стоматологического кабинета. Учебное пособие для врачей-стоматологов*. Краснодар, 2016, 124 с.
8. Ji Min Lee, Teo Jeon Shin. Use of local anesthetics for dental treatment during pregnancy; safety for parturient. *J. Dent Anesth Pain Med*. 2017, no.2: 81–90. doi: 10.17245/jdapm.2017.17.2.81

References

1. Baart J.A., Brand H.S. *Local anesthesia in dentistry*. Moscow: Medical Literature, 2010, 208 p. (In Russian).
2. Shugailov I.A. and other. *Choice and planning of pain relief in outpatient interventions in pregnant women: Method of recommendation*. Moscow, 1989, 18 p. (In Russian).
3. Nikitina V.V. and other. *Clinical guidelines for the provision of emergency medical care in fainting [syncope] and collapse*. Kazan, 2014, 12 p. (In Russian).
4. Kunin V.A. and other. *Methodical recommendations for students of dental faculties, interns and clinical residents*. Voronezh, 2012, 110 p. (In Russian).
5. Strebkov D.O. Cognitive possibilities of online surveys in Russian research practice (on the example of a survey of Internet freelancers). *Sociology: methodology, methods, mathematical modeling*. 2010, no.31: 135–161 (In Russian).
6. Sharapov O.Yu., Borozda I.V. *Local anesthesia in dentistry: a tutorial*. Blagoveshchensk, 2018: 80 p. (In Russian).
7. Rabinovich S.A. and other. *Emergency care in case of emergency in a dental office. Textbook for dentists*. Krasnodar, 2016, 124 p. (In Russian).
8. Ji Min Lee, Teo Jeon Shin. Use of local anesthetics for dental treatment during pregnancy; safety for parturient. *J. Dent Anesth Pain Med*. 2017, no.2: 81–90.

Ортопедическая стоматология

Поступила 02.10.2020

Клинический случай ортопедической стоматологической реабилитации пациентки с синдромом Шейтхауэра-Мари-Сентона

https://doi.org/10.35556/idr-2021-1(94)50-57

Галонский В.Г., д.м.н., профессор кафедры стоматологии детского возраста и ортодонтии КрасГМУ им. В.Ф. Войно-Ясенецкого Минздрава РФ, ведущий научный сотрудник, Федеральный исследовательский центр «Красноярский научный центр Сибирского отделения Российской академии наук», НИИ медицинских проблем Севера, г. Красноярск
Тарасова Н.В., к.м.н., доцент кафедры стоматологии ИПО КрасГМУ им. В.Ф. Войно-Ясенецкого Минздрава РФ, г. Красноярск
Сурдо Э.С., аспирант, ассистент кафедры стоматологии детского возраста и ортодонтии КрасГМУ им. В.Ф. Войно-Ясенецкого Минздрава РФ, г. Красноярск
Градобоев А.В., врач-стоматолог, стоматологическая клиника ООО «Гелиос», г. Шарыпово

Для переписки:
E-mail address: elvira_surdo@mail.ru

Стоматология для всех. 2021, №1(94): 50-57. doi: 10.35556/idr-2021-1(94)50-57

Резюме

В статье представлены результаты контент-анализа отечественных и зарубежных справочных, научных и учебно-методических литературных источников по проблеме редко встречающейся патологии – Синдрома Шейтхауэра-Мари-Сентона (черепно-ключичной дисплазии). Сформирован диагностический алгоритм для практикующих врачей-стоматологов, который может применяться в случаях выявления больных с данным заболеванием в клинике ортопедической стоматологии и ортодонтии и быть руководством к действию по привлечению к консультированию больного специалистов смежных специальностей общесоматического профиля. Приведен клинический случай ортопедического стоматологического лечения пациентки 19 лет с черепно-ключичной дисплазией, со сложной и неоднозначно трактуемой клинической ситуацией в полости рта, демонстрирующий возможности эффективности реабилитационных стоматологических мероприятий данной категории больных с использованием ортопедических малоинвазивных методов, как наиболее оправданного подхода, заранее предсказуемого и дающего широкий спектр последующих клинических решений при ведении пациентов в ближайшие и отдаленные периоды после лечения.

Ключевые слова: синдром Шейтхауэра-Мари-Сентона, черепно-ключичная дисплазия, черепно-ключичный дизостоз, клейдокраниальный дизостоз, врожденная патология челюстно-лицевой области, ретенция зубов, сверхкомплектные зубы, задержка смены временных зубов, ортопедическое стоматологическое лечение, съемные зубные протезы.

Для цитирования: Галонский В.Г., Тарасова Н.В., Сурдо Э.С., Градобоев А.В. Клинический случай ортопедической стоматологической реабилитации пациентки с синдромом Шейтхауэра-Мари-Сентона.

Clinical case of orthopaedic dental rehabilitation of a patient with Scheuthauer-Marie-Sainton syndrome

Galonsky V.G.[1, 2], **Tarasova N.V.**[1], **Surdo E.S.**[1], **Gradoboev A.V.**[3]

[1] V.F. Voino-Yasenetsky Krasnoyarsk State Medical University
660036, Russia, Krasnoyarskiy kray, Krasnoyarsk, St. Partizana Zheleznyaka, 1

[2] Krasnoyarsk Science Center of the Siberian Branch of the Russian Academy of Sciences, Scientific Research Institute of Medical Problems of the North (SRI MPN)
660022, Russia, Krasnoyarskiy kray, Krasnoyarsk, St. Partizana Zheleznyaka, 3G

[3] Dental clinic "Gelios" LLC
662313, Russia, Krasnoyarskiy kray, Sharypovo, 6 Mikrorayon, 25

Summary

The article presents results of content analysis of Russian and foreign reference materials, scientific and educational literature regarding a rare pathology: the Scheuthauer-Marie-Sainton syndrome (cleidocranial dysplasia). The results are provided in the form of an explicit diagnostic algorithm for dental practitioners revealing this disease in patients in orthopaedic dentistry and orthodontics practice being a guideline for involvement of allied general profile specialists in consulting of such a patient.

The clinical case reflected in the paper describes orthopaedic dental treatment provided to a 19-years-old female patient with cleidocranial dysplasia as well as a complex and ambiguous clinical picture of the oral cavity. The case demonstrates possibilities in efficacy of dental rehabilitation procedures for this category of patients using minimally invasive methods as the most justified and predictable approach providing a wide spectrum of further

clinical decisions in short- and long-term patient management after treatment.

Keywords: Scheuthauer-Marie-Sainton syndrome, cleidocranial dysplasia, cleidocranial dysostosis, congenital maxillofacial pathology, tooth retention, supernumerary teeth, exfoliation delay of teeth.

For citation: Galonsky V.G., Tarasova N.V., Surdo E.S., Gradoboev A.V. A clinical case of orthopaedic dental rehabilitation of a patient with Scheuthauer-Marie-Sainton syndrome. Stomatology for All / Int. Dental Review. 2021, no.1(94): 50-57 (In Russian). doi: 10.35556/idr-2021-1(94)50-57

Синдром Шейтхауэра-Мари-Сентона (синонимы: черепно-ключичная дисплазия, черепно-ключичный дизостоз, клейдокраниальный дизостоз, общий дизостоз Генеда, костно-зубная дисплазия Джексона; наследственный ключично-черепной дизостоз; ключично-черепно-тазовый дизостоз Янсена) – это наследственное заболевание, болезнь наследуется по аутосомно-доминантному типу с высокой пенетрантностью и различной экспрессивностью. При комплексном молекулярно-генетическом исследовании у 60–70% пациентов обнаруживаются мутации гена RUNX2, который лежит в сегменте 6p21 и влияет на дифференцировку хондроцитов вообще и клеток-предшественниц в ключице в частности, 1/3 клинических случаев синдрома представляют собой свежие спонтанные мутации. Данной болезни подвержены все расы земного шара, частота встречаемости одинакова у мужчин и женщин (1:1). Патология характеризуется не только дефектами развития костей черепа, полным или частичным отсутствием ключиц, но и поражением других органов и систем организма человека. Наблюдается высокая вариабельность клинических симптомов, что, в свою очередь, обусловлено плейотропностью, то есть способностью гена оказывать влияние на несколько признаков развивающего и растущего организма [1, 2, 4, 6, 7].

Согласно исследованиям, синдромом Шейтхауэра-Мари-Сентона, или, как его чаще называют российские ученые, черепно-ключичной дисплазией страдали даже неандертальцы. Впервые клинический случай аномалии развития ключиц был описан М. Мартином (1765). Немецкий хирург G. Шейтхауэр (1861) опубликовал интересный клинический случай пациента с отклонениями в развитии костей черепа и ключиц. Французские врачи П. Мари и П. Сентон (1897) дали подробное описание патологии, наблюдая пациентов с одновременным наличием дефектов черепа и ключиц, а также обратили внимание научной общественности на семейный характер заболевания [4].

Проведя анализ отечественной и зарубежной специальной научной и учебно-методической литературы, мы выявили, что работы по диагностике и проявлению заболевания ограничиваются единичными сообщениями. Как правило, это наблюдения клинических случаев специалистами общесоматического профиля [5, 9, 10, 15, 16, 20, 23, 24] и крайне редко стоматологами [3, 8, 11, 17, 18, 21]. По данным Министерства здравоохранения Российской Федерации, синдром Шейтхауэра-Мари-Сентона входит в перечень редких (орфанных) заболеваний. Согласно атласу-справочнику «Наследственные синдромы по Дэвиду Смиту» К.Л. Джонса (2011). В мировой литературе к настоящему времени описано порядка 500 случаев данного заболевания, что свидетельствует о крайне редкой встречаемости данной патологии [4].

Цель работы – повышение эффективности диагностических и лечебных мероприятий у больных молодого возраста с синдромом Шейтхауэра-Мари-Сентона в клинике ортопедической стоматологии и ортодонтии.

Материалы и методы. Проведен контент-анализ отечественных и зарубежных, научных и учебно-методических литературных источников, по проблеме дифференцированного подхода к диагностике синдрома Шейтхауэра-Мари-Сентона, оказания стоматологической помощи, в том числе реабилитационных мероприятий. При изучении данной проблемы была выявлена следующая тенденция – исследования по синдрому имеют несистематизированный вид и носят характер сообщений об отдельных клинических наблюдениях (Case Report).

Для демонстрации возможностей эффективной стоматологической реабилитации в контексте вышесказанного, приводим наш клинический случай ортопедического стоматологического лечения пациентки 19 лет с черепно-ключичной дисплазией, сложной и неоднозначно трактуемой клинической ситуацией в полости рта.

Результаты и их обсуждение. В результате выполненного нами контент-анализа имеющихся научных литературных источников по изучаемой проблеме сформирована систематика основных диагностических признаков синдрома Шейтхауэра-Мари-Сентона, которую возможно использовать врачам-стоматологам любой специальности.

Алгоритм диагностического процесса пациентов с синдромом Шейтхауэра-Мари-Сентона:

1. Физическое развитие: легкая или умеренная задержка роста; замедленное созревание скелета; повышенная ломкость костей.

2. Интеллектуальное развитие: уровень интеллекта обычно в норме, редко снижен до задержки психического развития или легкой степени умственной отсталости; у детей в возрасте до 5 лет наблюдается задержка моторики легкой степени.

3. Строение скелета.

Грудная клетка – недоразвитие (гипоплазия) или отсутствие (аплазия) одной или обеих ключиц в сочетании с недоразвитием прикрепляемых к ним мышц. Дефекты ключиц чаще симметричные и могут быть разных размеров: от небольших до полного отсутствия ключиц. Чаще всего отсутствует акромиальный конец ключицы. Свободный конец оставшейся части закруглен, покрыт замыкающей костной пластинкой и связан плотным фиброзным тяжом с акромиальным отростком лопатки. По ходу фиброзного тяжа иногда обнаруживаются костные включения. Резко суженный плечевой пояс, надплечья покаты и опущены. Чрезмерная подвижность в плечевых суставах, вплоть до возможности демонстрации пациентом полного соприкосновения плечами правой и левой сторон друг с другом впереди грудины. Узкая грудная клетка с короткими, круто спускающимися ребрами (аномалии ребер). Наличие шейных ребер и маленькие лопатки встречаются редко.

Позвоночный столб: аномалии позвонков; сколиоз; кифоз; лордоз; спондилез; спондилолистез – смещение или соскальзывание позвонка относительно нижележащего.

Тазобедренная область: недоразвитие костей таза, узкий таз, широкий лобковый симфиз, позднее обызвествление лобковых костей. Уменьшение размеров крестца, костей таза с отсутствием слияния между собой лобковых, седалищных и подвздошных костей и недоразвитием лобкового симфиза. Широкая головка и короткая шейка бедренной кости (иногда с варусной деформацией шейки), латеральная вырезка на проксимальном эпифизе бедренной кости. Уплощение вертлужной впадины (встречается редко).

Кисти рук: удлинение II пястной кости, укорочение средних фаланг II и V пальцев, укорочение и коническое сужение дистальных фаланг. Загибание ногтей в сторону ладони, конические эпифизы фаланг у детей. Медленное обызвествление костей запястья. Добавочные проксимальные эпифизы пястных костей, сливающиеся в детском возрасте.

Нижние конечности: Х-образное искривление ног и плоскостопие, встречаются редко.

4. Челюстно-лицевые признаки.

Строение мозгового черепа: брахицефалия с выступающими лобными, затылочными и теменными костями. Мозговой череп увеличен в поперечном и уменьшен в переднезаднем размере. Основание черепа укорочено в поперечном направлении и несколько удлинено в продольном. Кости свода черепа, особенно лобная, истончены и как бы раздуты, значительно выдвигаясь в стороны, что при внешнем осмотре визуализируется высоким, выдающимся вперед, выпуклым лбом; клиновидная кость меньших размеров; задержка закрытия пространства между черепными костями (швов и родничков). При этом большой родничок может оставаться открытым в течение всей жизни, что приводит к чрезмерному развитию лобных, височных и затылочных бугров; наличию вторичных центров оссификации, что в свою очередь способствует формированию вормиевых костей – добавочных кости черепа, образующихся по ходу швов и в родничках.

Строение лицевого черепа: наличие орбитального гипертелоризма (чрезмерное увеличение межорбитального расстояния от нормы); позднее и/или неполное развитие придаточных пазух носа и сосцевидных ячеек; гипоплазия средней зоны лица, часто наблюдается запавшая переносица; верхнечелюстная микрогнатия, размеры нижней челюсти обычно не изменены, что формирует визуальный прогенический профиль.

5. Основные стоматологические признаки: готическое небо; задержка сроков прорезывания временных и постоянных зубов. Нарушение порядка и процесса смены временных зубов постоянными. Наличие временных зубов у пациентов в возрасте 25–30 лет и старше; наличие одного и более комплектов постоянных зубов, находящихся в разной степени зрелости, и не проявляющих тенденцию к прорезыванию; постоянные зубы, если и прорезываются, могут иметь атипичную форму, пороки развития твердых тканей, а также занимать аномальное положение в зубном ряду; возможны пороки развития твердых тканей зубов от гипоплазии и аплазии эмали; нарушение формирования корней зубов, их деформация.

6. Наличие других медицинских проблем: частые рецидивы инфекций верхних дыхательных путей и инфекций среднего уха; высокая частота кесарева сечения у женщин для родоразрешения в связи с узким тазом.

Но для окончательной постановки клинического диагноза необходимо провести рентгенологическое исследование черепа, костей грудной клетки, таза, конечностей, а также молекулярно-генетическое обследование.

Проблеме ортопедической стоматологической реабилитации пациентов с черепно-ключичной дисплазией посвящены единичные публикации [12, 19, 22], излишняя радикальность отдельных из которых [13, 14, 25, 26], вызывает сомнение в их эффективности в ближайший и отдаленные периоды после лечения. В данной связи приводим наше клиническое наблюдение эффективной малоинвазивной ортопедической стоматологической реабилитации пациентки 19 лет с черепно-ключичной дисплазией, считая описанную тактику подхода к реабилитационным ортопедическим стоматологическим мероприятиям данной категории больных наиболее оправданной, заранее предсказуемой и дающей широкий спектр последующих клиниче-

ских решений при ведении больных в ближайшие и отдаленные периоды после лечения.

Жалобы на момент обращения. Эстетические: на эстетический дефект ЧЛО вследствие необычной формы лицевого и мозгового черепа; на нарушение формы верхних зубов вследствие наличия стираемости их коронок; на нарушение эстетики улыбки вследствие наличия неправильного прикуса; на снижение высоты нижней трети лица; наличие заед в углах рта; на западение мягких тканей губ; на опущение углов рта. Морфологические: на наличие аномалии прикуса; на отсутствие возрастной физиологической смены временных зубов постоянными; на наличие дефектов верхнего и нижнего зубных рядов; на наличие патологической стираемости верхних фронтальных зубов. Функциональные: затрудненное пережевывание пищи.

Объективно. Рост — 155 см, вес — 62 кг, подкожно жировая клетчатка развита умерено. По внутренним органам – без особенностей. При пальпации грудной клетки ключицы не определяются, суммарный объем движений в плечевом поясе в крайних точках амплитуды движения максимально увеличен (рис. 1). Рентгенологическое исследование грудной клетки визуализирует отсутствие (аплазию) обеих ключиц (рис. 2).

***Рис. 1**. Пациентка Л., 19 лет. Демонстрация возможности гипермобильности плечевых суставов — избыточной их подвижности и гибкости: а — исходное положение, б — выполнение полного (контактного) соприкосновения правым и левым плечами друг с другом впереди грудины*

***Рис. 2**. Пациентка Л., 19 лет. Рентгенограмма грудной клетки — визуализируется отсутствие (аплазия) обеих ключиц*

При осмотре и пальпации свода черепа выявлены дефекты лобной и теменной костей. При внешнем осмотре ЧЛО выявлялось: широкий, высокий лоб. Межорбитальное расстояние — 41 мм (норма — 18,5—29,5 мм). Линии, проведенные через наружные глазные кантусы не совпадают с углами нижней челюсти. Расстояние между крыльями носа не совпадает с расстоянием между внутренними глазными кантусами, что свидетельствует о поперечной диспропорции лица. Средняя треть лица выпуклая, губы сомкнуты. Носогубный угол 140° (норма 90—120°). Избыточная длина подбородка — диспропорция между размерами верхней третьей нижней части лица и нижней, в которой расположены нижняя губа и подбородок. Размеры нижней трети лица в целом уменьшены, носогубные и подбородочные складки выражены, в углах рта заеды (рис. 3). Открывание рта в полном объеме, не затруднено. Патологических изменений со стороны ВНЧС не определялось.

***Рис. 3**. Пациентка Л., 19 лет, внешний вид до начала ортопедического стоматологического лечения: а — фронтальная проекция, б — левая боковая проекция*

При осмотре преддверия и собственно ротовой полости патологические изменения со стороны слизистой оболочки отсутствовали. Губные и язычные уздечки, щечные складки ярко выражены, прикреплены близко к вершине альвеолярного отростка верхней челюсти и альвеолярной части нижней челюсти.

Зубная формула пациентки Л., 19 лет.

Визуализируется смещение нижней межрезцовой линии вправо, диастема, тремы между зубами 7.1, 7.2, 7.3. Нижние фронтальные зубы перекрывают верхние на 3/4 высоты клинической коронки без наличия сагиттальной щели. Вестибулярные поверхности коронок зубов 5.1, 6.1, 6.2 имеют фасетки горизонтальной и вертикальной стираемости до 2/3 высоты и ширины. На данных зубах визуализируются облитерированные полости зубов. Реакция данных зубов на зондирование, перкуссию, температурные раздражители безболезненная. Контуры эмали зубов 5.1, 6.1, 6.2 сохранены у шеек и на небной поверхности. Дентин вышеуказанных зубов визуально темно-коричневого цвета, при зондировании — твердый, гладкий, безболезненный. Межальвеолярная высота уменьшена.

Наблюдается прогеническое соотношение фронтальной группы зубов вследствие недоразвития верхней челюсти. В соответствии с нормой возрастной физиологии развития в полости рта отсутствуют 1.7, 1.5, 1.3, 1.2, 1.1, 2.1, 2.2, 2.3, 2.4, 2.5, 2.7, 3.7, 3.5, 3.4, 3.3, 3.2, 3.1, 4.1, 4.2, 4.3, 4.4, 4.5, 4.6, 4.7 зубы (рис. 4).

Рис. 4. Пациентка Л., 19 лет: а – состояние полости рта в положении центральной окклюзии, б – состояние верхнего зубного ряда в положении открытого рта, в – состояние нижнего зубного ряда в положении открытого рта

При рентгенологическом исследовании определяется наличие ретенированных 1.8, 1.7, 1.5, 1.3, 1.2, 1.1, 2.1, 2.2, 2.3, 2.7, 2.8, 3.1, 3.2, 3.3, 3.4, 3.5, 3.6, 3.7, 3.8, 4.1, 4.2, 4.3, 4.4, 4.5, 4.6, 4.7, 4.8 комплектных постоянных зубов и ретенированных 1.8, 1.2, 2.2, 4.3, 3.3 сверхкомплектных постоянных зубов, находящихся в разной степени зрелости, и не проявляющих тенденцию к прорезыванию. В проекции корней 2.4, 2.5 зубов визуализируется конгломерат ретенированных зубов, не поддающихся дифференцировке по признаку принадлежности к той или иной группе зубов в связи со сложным пространственно-геометрическим расположением и наложением их друг на друга при рентгенологическом исследовании (рис. 5).

Из анамнеза. Со слов родителей, девочка от 4 беременности (количество медицинских абортов – 5, количество выкидышей – 0, замершая беременность – 0), вторых родов, роды в срок, масса тела при рождении 3,250 кг, рост 50 см. Старший ребенок – девочка (23 года), младший ребенок – девочка (14 лет), клинически здоровы. Со слов матери беременность протекала с тяжелым токсикозом. Перенесенные общесоматические заболевания у матери во время беременности: ОРЗ, ОРВИ, гонококковая инфекция. Во время беременности принимала большое количество антибиотиков, в том числе проходила курс терапии бицилином. DS: Черепно-ключичная дисплазия выставлен в возрасте 1 года.

Рис. 5. Пациентка Л., 19 лет. Ортопантомограмма

DS: Черепно-ключичная дисплазия (синдром Шейтхауэра-Мари-Сентона) (Q74.0), орбитальный гипертелоризм III степени (Q75.2), верхнечелюстная микрогнатия (K07.0), аномалия развития челюстей и смены временных зубов на постоянные, персистентные (временные сохранившиеся) 5.3, 5.2, 5.1, 6.1, 6.2, 6.3, 6.4, 6.5, 7.4, 7.3, 7.2, 7.1, 8.1, 8.2, 8.3, 8.4 зубы (K00.6), ретенированные 1.8, 1.7, 1.5, 1.3, 1.2, 1.1, 2.1, 2.2, 2.3, 2.4, 2.5, 2.7, 2.8, 3.1, 3.2, 3.3, 3.4, 3.5, 3.6, 3.7, 3.8, 4.1, 4.2, 4.3, 4.4, 4.5, 4.6, 4.7, 4.8 комплектные постоянные зубы, ретенированные 1.8, 1.2, 2.2, 4.3, 3.3 сверхкомплектные постоянные зубы (K01.0). Обратная резцовая окклюзия временных зубов (K07.2). Диастема (K07.3). Дефекты твердых тканей 5.1, 6.1, 6.2 зубов вследствие локализованной по В. Ю. Курляндскому (1962) смешанной формы патологической стираемости по А.Л. Грозовскому (1979), III степени (истирание эмали и дентина до уровня полости зуба на 2/3 и более высоты клинической коронки) по М.Г. Бушану (1972) (K03.0) и кариозного процесса (K02.9). Хронический апикальный периодонтит 6.4, 6.5, 3.6 зубов (K04.5). Дефект верхнего зубного ряда, соответствующий по аналогии 3-му классу дефектов зубных рядов по классификации Кеннеди. Дефект нижнего зубного ряда, соответствующий по аналогии 1-му классу дефектов зубных рядов по классификации Кеннеди.

Лечение: Изготовлены верхнечелюстной перекрываю-

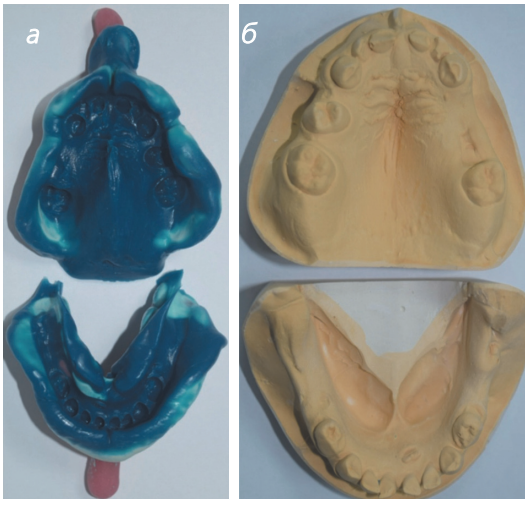

Рис. 6. Пациентка Л., 19 лет: а — верхнечелюстной и нижнечелюстной функциональные оттиски, б — верхнечелюстная и нижнечелюстная гипсовые модели челюстей

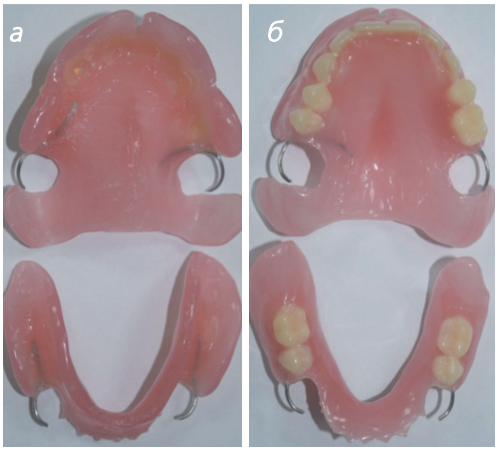

Рис. 7. Пациентка Л., 19 лет, верхнечелюстной и нижнечелюстной частичные съемные пластинчатые зубные протезы: а — проекция со стороны протезного ложа, б — проекция со стороны полости рта

Рис. 8. Пациентка Л., 19 лет, верхнечелюстной и нижнечелюстной частичные съемные пластинчатые зубные протезы в полости рта: а — положение центральной окклюзии, б — положение открытого рта

Рис. 9. Пациентка Л., 19 лет, внешний вид после ортопедического стоматологического лечения: а — фронтальная проекция, б — левая боковая проекция

щий частичный съемный пластинчатый зубной протез и нижнечелюстной частичный съемный пластинчатый зубной протез с кламмерной фиксацией. Ортопедическими конструкциями выполнена протетическая реконструкция улыбки согласно индивидуальным особенностям морфофункционального строения челюстно-лицевой области (рис. 6—9). Адаптация к ортопедическим конструкциям в течение семи суток, после чего пациентка жалоб не предъявляла. Эстетические и функциональные результаты ортопедического лечения пациентку удовлетворяют. При контрольных осмотрах в динамике до 12 месяцев состояние протезов и тканей верхнечелюстного и нижнечелюстного протезного ложа удовлетворительное, жалобы отсутствуют.

O	**O**	16	**O**	14	53	52	51(**C**)	61(**C**)	62(**C**)	63	64(**R**)	65(**R**)	26	**O**	**O**
O	**O**	**O**	**O**	84	83	82	81	71	72	73	74	**O**	36(**R**)	**O**	**O**
Условные обозначения: **C** – кариес; **R** – корень; **O** – отсутствующий зуб															

Рис. 10. Зубная формула пациентки Л., 19 лет

Выводы:

1. Выполненная в результате контент-анализа отечественных и зарубежных литературных источников систематика основных клинических признаков черепно-ключичной дисплазии является эффективным диагностическим алгоритмом в клинике ортопедической стоматологии и ортодонтии, формирующим у практических врачей-стоматологов четкую маршрутизацию по привлечению для консультирования специалистов смежных специальностей общесоматического профиля, в случаях выявления больных с данной редко встречающейся патологией.

2. Использование малоинвазивных ортопедических стоматологических методов реабилитации больных с черепно-ключичной дисплазией является вариантом выбора, дающим заранее предсказуемые удовлетворительные эстетические и функциональные результаты лечения и широкий спектр последующих клинических решений при ведении больных в ближайшие и отдаленные периоды после окончания лечения.

Конфликт интересов. Авторы заявляют об отсутствие конфликта интересов.

Прозрачность исследования. Исследование не имело спонсорской поддержки. Исследователи несут полную ответственность за предоставление окончательной версии рукописи в печать.

Декларация о финансовых и иных взаимоотношениях. Все авторы принимали участие в разработке концепции и дизайна исследования и в написании рукописи. Окончательная версия была одобрена всеми авторами. Авторы не получали гонорар за исследование.

Литература

1. Беляков Ю.А. *Наследственные болезни и синдромы в стоматологической практике*. Изд. 2-е, перераб. и доп. М.: ОАО «Издательство «Медицина», 2008, 240 с.
2. Виноградова Т.Ф. *Атлас по стоматологическим забо-*

леваниям у детей. Учебное пособие. М.: МЕДпресс-информ, 2007, 168 с.
3. Глухова Ю.М., Шпак Н.С., Синяков В.П. Анализ причин возникновения и клинические проявления сочетанной патологии (ретенция зубов и аномалии прикуса) у подростков и взрослых по данным конусно-лучевой компьютерной томографии. *Институт стоматологии*. 2016, №1(70): 72–73.
4. Кеннет Л. Джонс. *Наследственные синдромы по Дэвиду Смиту. Атлас-справочник*. М.: Практика, 2011, 1024 с.
5. Пальцева А.И., Кеда Л.Н., Пономаренко С.М., Мотюк И.Н., Косаренкова Ж.А. Клиническое наблюдение клейдокраниальной дисплазии. Сб. материалов межрегиональной научно-практической конференции с международным участием. *Актуальные вопросы педиатрии*. 2016: 86–90.
6. Петров Р.С., Курило Л.Ф., Демикова Н.С., Козлова С.И. Наследственные синдромы, включающие нарушение развития органов ротовой полости. *Клиническая и экспериментальная морфология*. 2014, №4(12): 4–13.
7. Козлова С.И., Демикова Н.С., Семанова Е., Блинникова О.Е. *Наследственные синдромы и медико-генетическое консультирование. Атлас-справочник*. М.: Практика, 1996, 416 с.
8. Рамм Н.Л., Закиров Т.В., Шутова Т.О., Шишмарева А.С. Применение хирургических методов в комплексном лечении ретенции постоянных резцов верхней челюсти. *Проблемы стоматологии*. 2011, №2: 51–54.
9. Слепцов А.Р. Пренатальная диагностика редких врожденных пороков и синдромов. LV. Клейдокраниальная дисплазия (синдром Marie-Sainton). *Пренатальная диагностика*. 2012, Т.11, №3: 226–229.
10. Коперчак А.В., Милюков А.Ю., Гилев Я.Х., Конев С.В., Малев В.А. Случай синдрома Шейтхауэра-Мари-Сентона. *Политравма*. 2007, №1: 67–69.
11. Шулькина Н.М., Дунаевская И.И., Жаркова Л.А. Зубочелюстно-лицевая аномалия как часть редкого общесоматического заболевания. *Институт стоматологии*. 2006, №4(33): 80–81.
12. Tripathi S., Singh R.D., Singh S.V. et al. A case of Cleidocranial Dysostosis: Dilemma for a Prosthodontist. *The journal of the Indian Prosthodontic Society*. 2012, V.12, Issue: 252–255.doi: 10.1007/s13191-012-0135-8
13. Abdelnasir G., Osman M., Awadalkreem F. Full-mouth rehabilitation of a patient with cleidocranial dysplasia using immediately loaded basal implant-supported fixed prosthesis: A case report. *International Journal of Surgery Case Reports*. 2019, 65: 344–348. doi: 10.1016/j.ijscr.2019.11.0514. Ambard A.J., Clemens S., Phillips D.S. Multidisciplinary implant rehabilitation of a patient with cleidocranial dysostosis: A journey from Age 13 to 21. *Journal of Prosthodontics*. 2019, 28(4): 361–364. doi: 10.1111/jopr.13039
15. Bharti K., Goswami M. Cleidocranial dysplasia: A report of two cases with brief review. *Intractable Rare Dis. Res*. 2016, 5(6): 117–120. doi: 10.5582/irdr.2016.01022
16. Singh S., Sharma S., Singh H., Wazir N.D. Cleidocranial dysplasia: A Case Report Illustrating Diagnostic Clinical and Radiological Findings. *J. Clin. Diagn. Res*. 2014, 8(6): 19–20.
17. Zhu Y., Zou Y., Yu Q., Sun H., Mou S., Xu Sh., Zhu M. Combined surgical-orthodontic treatment of patients with cleidocranial dysplasia: case report and review of the literature. *Orphanet J. Rare Dis*. 2018, 13(1): 217. doi: 10.1186/s13023-018-0959-3
18. Lu H., Zeng B., Yu D., Jing X., Hu B., Zhao W., Wang Y. Complex dental anomalies in a belatedly diagnosed cleidocranial dysplasia patient. *Imaging Sci. Dent*. 2015, 45(3): 187–192. doi: 10.5624/isd.2015.45.3.187
19. Lee C., Jung H., Baek J., Leem D., Ko S. Manifestation and treatment in a cleidocranial dysplasia patient with a RUNX2 (T420I) mutation. *Maxillofacial plastic and reconstructive surgery*. 2015, 37(1): 41. doi: 10.1186/s40902-015-0042-020. Omami G. Multiple unerupted and supernumerary teeth in a patient with cleidocranial dysplasia. *Radiol. Case Rep*. 2018, 13(1): 118–120. doi: 10.1016/j.radcr.2017.11.009
21. Li Z., Wang J., Gao M., Wu D., Chang X. Orthodontic treatment of a patient with cleidocranial dysplasia: A case report. Exp. Ther. Med. 2016, 12(2): 690–694. 22. Farronato G., Maspero C., Farronato D., Gioventu S. Orthodontic treatment in a patient with Cleidocranial Dysostosis. *The Angle of Orthodontics*. 2009, 79(1): 178–185. doi: 10.2319/111307-393.1
23. Roberts T., Stephen L., Beighton P. Cleidocranial dysplasia: a review of the dental, hystorical, and practical implications with overview of the South African experience. *Oral Surgery, Oral Medicine, Oral Pathology and Oral Radiology*. 2013, 115(1): 46–55. doi: 10.1016/j.oooo.2012.07.435
24. Greene S., Kau C.H., Sittitavornwong S., Powell K., Childers N.K., MacDougall M., Lamani E. Surgical management and evaluation of the craniofacial growth and morphology in Cleidocranial dysplasia. *J. Craniofacial Surg*. 2018, 29(4): 959–965. doi: 10.1097/SCS.0000000000004334
25. Petropoulos V.C., Balshi T.J., Wolfinger G.J., Balshi S.F. Treatment of a patient with cleidocranial dysplasia using a single-stage implant protocol. *Journal of prosthodontics*. 2011, 20(2): 26–31. doi: 10.1002/9781119274605.ch17
26. Petropoulos V.C., Balshi T.J., Balshi S.F., Wolfinger G.J. Treatment of a patient with cleidocranial dysplasia using osseointegrated implants: a patient report. *Int. J. Oral Max. Impl*. 2004, 19(2): 282–287. doi: 10.1002/9781119274605.ch17

References
1. Belyakov Yu.A. *Hereditary diseases and syndromes in dental practice*. Ed. 2nd, re-work. and add. Moscow: JSC "Publishing house "Medicine ", 2008, 240 p. (In Russian).
2. Vinogradova T.F. *Atlas of dental diseases in children*. Tutorial. M .: MEDpress-inform, 2007, 168 p. (In Russian).
3. Glukhova Yu.M., Shpak N.S., Sinyakov V.P. Analysis of the causes and clinical manifestations of combined pathology (retention of teeth and malocclusion) in adolescents and adults according to the data of cone-beam computed tomography. *Institute of Stomatology*. 2016, no.1(70): 72–73 (In Russian).
4. Kenneth L. Jones. David *Smith hereditary syndromes. Atlas-reference. Moscow*: Praktika, 2011, 1024 p. (In Russian).
5. Paltseva A.I., Keda L.N., Ponomarenko S.M., Motyuk I.N., Kosarenkova Zh.A. Clinical observation of kleidocranial dysplasia. Sat. materials of the interregional scientific and practical conference with international participation. *Topical issues of pediatrics*. 2016: 86–90 (In Russian).
6. Petrov R.S., Kurilo L.F., Demikova N.S., Kozlova S.I. Hereditary syndromes, including developmental disorders of the oral cavity. *Clinical and experimental morphology*. 2014, no.4(12): 4–13 (In Russian).
7. Kozlova S.I., Demikova N.S., Semanova E., Blinnikova O.E. *Hereditary syndromes and medical genetic counseling. Atlas-reference*. Ed. 2nd, rev. and add. Moscow: Practice, 1996, 416 p. (In Russian).
8. Ramm N.L., Zakirov T.V., Shutova T.O., Shishma-reva A.S. The use of surgical methods in the complex treatment of retention of the permanent incisors of the upper jaw. *Dentistry problems*. 2011, no.2: 51–54 (In Russian).
9. Sleptsov A.R. Prenatal diagnosis of rare congenital malformations and syndromes. LV. Cleidocranial dysplasia (Marie-Sainton syndrome). *Prenatal diagnostics*. 2012, Vol.11, no.3: 226–229 (In Russian).
10. Koperchak A.V., Milyukov A.Yu., Gilev Ya.Kh., Konev S.V., Malev V.A. A case of Sheithauer-Marie-Senton syndrome. *Polytrauma*. 2007, no.1: 67–69 (In Russian).
11. Shulkina N.M., Dunaevskaya I.I., Zharkova L.A. Dentofacial anomaly as part of a rare general somatic disease. *Institute of Stomatology*. 2006, no.4(33): 80–81 (In Russian).
12. Tripathi S., Singh R.D., Singh S.V. et al. A case of Cleidocranial Dysostosis: Dilemma for a Prosthodontist. *The journal of the Indian Prosthodontic Society*. 2012, V.12, Issue: 252–255.doi: 10.1007/s13191-012-0135-8
13. Abdelnasir G., Osman M., Awadalkreem F. Full-mouth rehabilitation of a patient with cleidocranial dysplasia using immediately loaded basal implant-supported fixed prosthesis: A case report. *International Journal of Surgery Case Reports*. 2019, 65: 344–348. doi: 10.1016/j.ijscr.2019.11.0514. Ambard A.J., Clemens S., Phillips D.S. Multidisciplinary implant rehabilitation of a patient with cleidocranial dysostosis: A journey from Age 13 to 21. *Journal of Prosthodontics*. 2019, 28(4): 361–364. doi: 10.1111/jopr.13039
15. Bharti K., Goswami M. Cleidocranial dysplasia: A report of two cases with brief review. *Intractable Rare Dis. Res*. 2016, 5(6): 117–120. doi: 10.5582/irdr.2016.01022
16. Singh S., Sharma S., Singh H., Wazir N.D. Cleidocranial dysplasia: A Case Report Illustrating Diagnostic Clinical and Radiological Findings. *J. Clin. Diagn. Res*. 2014, 8(6): 19–20.
17. Zhu Y., Zou Y., Yu Q., Sun H., Mou S., Xu Sh., Zhu M. Combined surgical-orthodontic treatment of patients with cleidocranial dysplasia: case report and review of the literature. *Orphanet J. Rare Dis*. 2018, 13(1): 217. doi: 10.1186/s13023-018-0959-3
18. Lu H., Zeng B., Yu D., Jing X., Hu B., Zhao W., Wang Y. Complex dental anomalies in a belatedly diagnosed cleidocranial dysplasia patient. *Imaging Sci. Dent*. 2015, 45(3): 187–192. doi: 10.5624/isd.2015.45.3.187
19. Lee C., Jung H., Baek J., Leem D., Ko S. Manifestation and treatment in a cleidocranial dysplasia patient with a RUNX2 (T420I) mutation. *Maxillofacial plastic and reconstructive surgery*. 2015, 37(1): 41. doi: 10.1186/s40902-015-0042-020. Omami G. Multiple unerupted and supernumerary teeth in a patient with cleidocranial dysplasia. Radiol. Case Rep. 2018, 13(1): 118–120. doi: 10.1016/j.radcr.2017.11.009
21. Li Z., Wang J., Gao M., Wu D., Chang X. Orthodontic treatment of a patient with cleidocranial dysplasia: A case report. Exp. Ther. Med. 2016, 12(2): 690–694. 22. Farronato G., Maspero C., Farronato D., Gioventu S. Orthodontic treatment in a patient with Cleidocranial Dysostosis. *The Angle of Orthodontics*. 2009, 79(1): 178–185. doi: 10.2319/111307-393.1
23. Roberts T., Stephen L., Beighton P. Cleidocranial dysplasia: a review of the dental, hystorical, and practical implications with overview of the South African experience. *Oral Surgery, Oral Medicine, Oral Pathology and Oral Radiology*. 2013, 115(1): 46–55. doi: 10.1016/j.oooo.2012.07.435
24. Greene S., Kau C.H., Sittitavornwong S., Powell K., Childers N.K., MacDougall M., Lamani E. Surgical management and evaluation of the craniofacial growth and morphology in Cleidocranial dysplasia. *J. Craniofacial Surg*. 2018, 29(4): 959–965. doi: 10.1097/SCS.0000000000004334
25. Petropoulos V.C., Balshi T.J., Wolfinger G.J., Balshi S.F. Treatment of a patient with cleidocranial dysplasia using a single-stage implant protocol. *Journal of prosthodontics*. 2011, 20(2): 26–31. doi: 10.1002/9781119274605.ch17
26. Petropoulos V.C., Balshi T.J., Balshi S.F., Wolfinger G.J. Treatment of a patient with cleidocranial dysplasia using osseointegrated implants: a patient report. *Int. J. Oral Max. Impl*. 2004, 19(2): 282–287. doi: 10.1002/9781119274605.ch17

Поступила 19.11.2020

Выдающийся деятель отечественной стоматологии Захар Борисович Пирятинский

https://doi.org/10.35556/idr-2021-1(94)58-62

Иорданишвили А.К., д.м.н., профессор, главный ученый секретарь Международной академии наук экологии, безопасности человека и природы, профессор кафедры челюстно-лицевой хирургии и хирургической стоматологии Федерального государственного бюджетного военного образовательного учреждения «Военно-медицинская академия им. С.М. Кирова» Минобороны России, г. Санкт-Петербург, ORCID iD 0000-0003-0052-3277

Для переписки:
E-mail address: professoraki@mail.ru

Резюме

Исследование посвящено профессиональной и общественной деятельности выдающегося отечественного стоматолога доцента Захара Борисовича Пирятинского.

В работе представлен анализ труднодоступных литературных источников и высказываний современников о З.Б. Пирятинском. Представлены данные о становлении З.Б. Пирятинского как врача-стоматолога, его профессиональной деятельности в период первой мировой и Великой Отечественной войн, в боях у озера Хасан и у реки Халхин-Гол, а также советско-финляндской (зимней) войне 1939–1940 гг. Отмечена его роль в открытии Одонтологического общества, первой государственной зубопротезной лаборатории при Дворце Труда, Института общественного зубоврачевания, зубоврачебной лаборатории в центре Ленинграда, которая была реорганизована в Центральную зубоврачебную поликлинику, затем в Научно-практический стоматологический институт, а впоследствии – Ленинградский стоматологический институт. Отмечено, что, будучи одним из основоположников отечественной стоматологии, а также школы врачей-стоматологов и челюстно-лицевых хирургов, З.Б. Пирятинский по праву признан одним их патриархов отечественного здравоохранения.

Ключевые слова: история стоматологии, профессиональная деятельность З.Б. Пирятинского, Петроград, Ленинград, Санкт-Петербург, Одонтологическое общество, Институт общественного зубоврачевания, Ленинградский стоматологический институт, ортопедическая стоматология.

Для цитирования: Иорданишвили А.К. Выдающийся деятель отечественной стоматологии Захар Борисович Пирятинский. *Стоматология для всех*. 2021, №1(94): 58-62. doi: 10.35556/idr-2021-1(94)58-62

Outstanding doer of Russian dentistry Zakhar Borisovich Piryatinsky

Iordanishvili A.K., ORCID iD 0000-0003-0052-3277
Federal state budgetary military educational institution of higher education «Military Medical Academy named after S.M. Kirov» of the Ministry of defence of the Russian Federation, Russia, 194044 Saint Petersburg, St. Acad. Lebedeva, 6

Summary

The study is devoted to the professional and social activities of the outstanding Russian dentist, associate professor Zakhar Borisovich Piryatinsky.

The paper presents an analysis of hard-to-reach literary sources and statements of contemporaries about Z.B. Piryatinsky. The data on the formation of Z.B. Piryatinsky as a dentist, his professional activities during the First World War and the Great Patriotic War, in the battles near Lake Khasan and the Khalkhin-Gol River, as well as in the Soviet-Finnish (winter) war of 1939–1940. His role in the opening of the Odontological Society, the first state dental laboratory at the Palace of Labor, the Institute of Public Dentistry, the dental laboratory in the center of Leningrad, which was reorganized into the Central Dental Polyclinic, then into the Scientific and Practical Dental Institute, and later – the Leningrad Dental Institute, was noted. In the conclusion, it is noted that, being one of the founders of domestic dentistry, as well as the school of dentists and maxillofacial surgeons, he is rightfully recognized as one of the patriarchs of national healthcare.

Keywords: history of dentistry, professional activity of Z.B. Piryatinsky, Petrograd, Leningrad, St. Petersburg, odontological society, Institute of Public Dentistry, Leningrad Dental Institute, orthopedic dentistry.

For citation: Iordanishvili A.K. Outstanding doer of Russian dentistry Zakhar Borisovich Piryatinsky. *Stomatology for All / Int. Dental Review*. 2021, no.1(94): 58-62 (In Russian). doi: 10.35556/idr-2021-1(94)58-62

На протяжении многих лет в отечественной медицине ощущается наличие значительного пробела в историко-стоматологической литературе. Опыт участия в государственной аттестации выпускников стоматологических факультетов показывает, что выпускники-стоматологи мало знают о жизни и научно-практической

деятельности видных отечественных стоматологов и челюстно-лицевых хирургов. Это касается не только современных крупных ученых и клиницистов в области стоматологии и челюстно-лицевой хирургии, но и тех, кто стоял у истоков указанных специальностей. Такое положение дел отмечается также при подготовке студентов технических специальностей, а также во время усовершенствования преподавателей высшей школы. Безусловно, это имеет объективные причины, о которых сегодня много говорят выдающиеся деятели российской науки, в том числе медицины [1, 2]. Ни для кого не секрет, что жизнь и деятельность выдающихся деятелей стоматологии и челюстно-лицевой хирургии, ушедших из жизни или ныне здравствующих, в нашей литературе, специальной периодической печати (журналы, газеты) отмечена исключительно короткими некрологами или поздравлениями с юбилеем. В них не всегда подробно отмечаются биографические данные и карьерный рост, а за пределами таких публикаций остаются их научные достижения, а также характерологические черты и особенности личности ученых. Редким исключением стали труды Г.Н.Троянского и Л.С. Персина [3], В.Р. Гольбрайха [4, 5], Г.С. Мироненко [6], А.К. Иорданишвили и А.А. Поленса [7, 8], К.А. Пашкова и соавт. [9], которые до сих пор являются основными как для студентов, так и для профессорско-преподавательского состава стоматологических факультетов вузов России и стран ближнего зарубежья. Именно эти публикации являются примером отражения персоналий прошлого и настоящего в стоматологии и челюстно-лицевой хирургии, способствуют воспитанию у студентов и молодых врачей-стоматологов чувства сопричастности с прошлым, расширяют их исторический и научный кругозор [10, 11].

Ни у кого не вызывает сомнений, что выдающийся деятель отечественной медицины, стоматологии и челюстно-лицевой хирургии, засл. врач РСФСР, к.м.н., доцент Захар Борисович Пирятинский (18.03.1879–12.03.1949) по праву является одним из талантливых педагогов, организаторов стоматологической помощи и стоматологического образования в России, профессиональная деятельность которого непосредственно многие годы была связана с Санкт-Петербургом – Петроградом – Ленинградом (рис. 1).

Под руководством и при непосредственном участии З.Б. Пирятинского в Санкт-Петербурге (Петрограде, Ленинграде) были открыты Одонтологическое общество (1908), первая государственная зубопротезная лаборатория при Дворце Труда, Институт общественного зубоврачевания (1918), зубоврачебная лаборатория в центре Ленинграда (1924), которая была реорганизована в Центральную зубоврачебную поликлинику (1925, Невский пр. 46), а затем в Научно-практический стоматологический институт (1927), а впоследствии – Ленинградский стоматологический институт (1931–1954 гг., высшее учебное медицинское заведение), которые он и возглавлял.

Рис. 1. Захар (Захарий) Борисович Пирятинский

З.Б. Пирятинский начал работать дантистом с 22-х лет в Петербурге, то есть с 1901 г. В годы Первой мировой войны он принимал активное участие в решении вопросов организации зубоврачебной помощи в войсках и на флотах, сам трудился в качестве челюстно-лицевого хирурга и стоматолога в специальных госпиталях для раненых в челюсть. З.Б. Пирятинский также оказывал помощь раненым в боях у озера Хасан и у реки Халхин-Гол, а также во время советско-финляндской войны 1939–1940 гг. Большой вклад внес З.Б. Пирятинский в развитие стоматологического материаловедения [12]. Под его руководством было организовано производство искусственных фарфоровых зубов, а также других инструментов и материалов (зубоврачебных цементов) для стоматологии (тогда зубоврачевания), вначале на заводе им. М.В. Ломоносова (г. Ленинград), а затем в этом же городе на специальном заводе зубоврачебных материалов [13]. Отметим что до этого момента все стоматологическое оборудование, инструменты и материалы, в том числе искусственные зубы, были импортными.

Следует подчеркнуть, что с момента создания Одонтологического общества в Петербурге З.Б. Пирятинский стал заниматься научной работой, поддерживал самые теплые дружеские и профессиональные отношения с Д.А. Энтиным [14], Я.Э. Бронштейном

[15], М.К. Гейкиным [16] и другими коллегами, работающими в военном и практическом здравоохранении страны. Подобранные и подготовленные им педагогические кадры для указанных институтов (рис. 2) также активно занимались не только педагогической (подготовка и переподготовка зубоврачебных кадров), но и научной работой, что позволило Научно-практическому стоматологическому институту, а впоследствии и Ленинградскому стоматологическому институту занять одно из ведущих мест в СССР в области зубоврачевания.

***Рис. 2**. Педагоги Ленинградского стоматологического института: З.Б. Пирятинский (в центре), Давид Абрамович Энтин (слева от него), Азарий Яковлевич Катц (справа за З.Б. Пирятинским)*

На протяжении всей жизни с момента создания в Петербурге Одонтологического общества З.Б. Пирятинский являлся бессменным членом его правления, а за год до смерти был избран почетным членом тогда уже Ленинградского научно-медицинского общества стоматологов (1948). Он активно участвовал в пропаганде здорового образа жизни. Так, Ленинградским домом санитарной культуры в 1936 г. для пациентов была издана памятка «Следите за своими зубами» (Л.: ЛенДСК, 1936, 13 с.).

Во время Великой Отечественной войны 1941–1945 гг. Стоматологический институт Наркомздрава РСФСР вместе с 1-м, 2-м Ленинградскими медицинскими институтами, а также Ленинградским педиатрическим медицинским институтом и Воронежским стоматологическим институтом был эвакуирован в Красноярск (08.04.1942 г.). Его реэвакуация состоялась лишь после снятия блокады Ленинграда – в июне 1944 г. он возобновил работу как стоматологический факультет 2-го Ленинградского медицинского института, а в 1945 г. вернулся к своему довоенному статусу. З.Б. Пирятинский оказывал помощь раненым, как в блокадном Ленинграде, так и в Красноярске. Отметим, что медицинский институт в Красноярске был создан 21.11.1942 г., поэтому З.Б. Пирятинского называют также создателем этого института. Во время работы в эвакуации практически все вузы работали совместно, а стоматологический институт, эвакуированный из Ленинграда, стал основой стоматологического факультета ранее эвакуированного в Красноярск 1-го Ленинградского медицинского института им. акад. И.П. Павлова Наркомздрава СССР. Деканом стоматологического факультета и исполняющим обязанности заведующего кафедрой ортопедической стоматологии некоторое время был З.Б. Пирятинский (в 1944 г. его на должности зав. кафедрой сменил доцент А.К Недергин, согласно приказу исполняющего обязанности директора Красноярского медицинского института профессора М.Г. Привеса, известного как выдающегося анатома XX века, а затем, в этом же году, был ликвидирован стоматологический факультет).

З.Б. Пирятинский всего лишь 6 дней не дожил до своего 70-летнего юбилея, к которому готовилась вся стоматологическая общественность. Его супруга – доктор Фаина Исаевна Пирятинская – также не дожила неделю до своего дня рождения. Нам удалось найти их могилы, которые расположены рядом на Старом еврейском кладбище в Санкт-Петербурге (рис. 3). Тяжелые коллизии того времени не обошли и семью Пирятинских: в момент поминания Захара Борисовича в его дом пришли сотрудники НКВД. Возможно, уход из жизни видного стоматолога "спас" его от ареста. З.Б. Пирятинский дважды избирался депутатом Ленинградского городского совета народных депутатов, активно участвовал в партийной работе не только возглавляемого им института, но и города.

По рассказам учеников и современников, З.Б. Пирятинский был хорошим психологом, отличался внимательным, чутким отношением к пациентам, многие из которых становились его друзьями [17, 18]. По вос-

поминаниям В.П. Забелина [19] и профессора Я.М. Збаржа [20], он мог получить слепок у пациента (без одонтопрепарирования), которому срочно нужны зубные протезы, позвать молодого врача, представив его как весьма опытного клинициста с хорошими мануальными навыками, поручить ему пациента и передать молодому врачу слепок. После того, как пациент уходил, зная дату следующего посещения, молодой врач спрашивал З.Б. Пирятинского: «Как же делать коронки, если зубы не обработаны?» и получал ответ мэтра: «Выброси слепок, придет второй раз, обработаешь зубы и снимешь новый слепок». При этом пациент был доволен тем, что зубопротезная помощь была оказана быстро, сразу начато зубное протезирование.

Рис. 3. Могила З.Б. Пирятинского, август 2020 г.

В заключение надо сказать, что З.Б. Пирятинский полностью реализовал свою мечту – создал квалифицированную стоматологическую помощь и сделал ее достоянием широких масс трудящихся (частнопрактикующая зубоврачебная помощь прекратила свое существование в СССР в 1922 г.). Именно это и послужило пусковым моментом для создания новой системы стоматологической помощи, а именно создания сети зубоврачебных учреждений. Также З.Б. Пирятинский способствовал развитию стоматологии как самостоятельной медицинской дисциплины, созданию материально-технической и правовой базы для подготовки зубоврачебных кадров, а впоследствии специалистов-стоматологов с высшим медицинским образованием. Будучи одним из основоположников отечественной стоматологии, а также школы врачей-стоматологов и челюстно-лицевых хирургов, З.Б. Пирятинский по праву является одним из патриархов отечественного здравоохранения.

Литература

1. Алферов Ж.И., Иорданишвили А.К. Роль первого президента Международной академии наук экологии, безопасности человека и природы профессора В.А. Рогалева в развитии фундаментальных исследований. *Экология и развитие общества*. 2019, №2(29), прил.: 12–15.
2. Рогалева Л.В., Горшков Л.К., Иорданишвили А.К. МАНЭБ: четверть века служения экологии и обществу. *Экология и развитие общества*. 2020, №2–3(33): 24–29.
3. Троянский Г.Н., Персин Л.С. *Краткие биографические данные и направления исследований отечественных ученых в области зубоврачевания и стоматологии*. М., 1997, 160 с.
4. Гольбрайх В.Р. *Галерея видных хирургов отечественной стоматологии*. Волгоград, 1985. 64 с.
5. Гольбрайх В.Р. *Научные наследия отечественных ученых челюстно-лицевой хирургии*. Волгоград, 1987, 72 с.
6. Мироненко Г.С. *Музей стоматологии Санкт-Петербурга*. СПб.: Нордмедиздат, 1998, 288 с.
7. Иорданишвили А.К., Поленс А.А. *Военная стоматология в России*. СПб.: Нордмедиздат, 1998, 54 с.
8. Иорданишвили А.К. *Военные стоматологи и челюстно-лицевые хирурги России*. СПб.: Нордмедиздат, 2000, 122 с.
9. Пашков К.А., Белолапоткова А.В., Борисенко К.А. *Биографии и научные направления исследований отечественных ученых в зубоврачевании и стоматологии*. М., 2014, 2156 с.
10. Рогалева Л.В., Иорданишвили А.К. Международная академия наук экологии безопасности человека и природы: научные и прикладные направления деятельности. *Экология и развитие общества*. 2019, №4(31): 7–11.
11. Софронов Г.А., Иорданишвили А.К. Роль Международной академии наук экологии, безопасности человека и природы в сохранении окружающей среды и здоровья человека. *Экология и развитие общества*. 2019, №2(29): 16–17.
12. Иорданишвили А.К. *Клиническая ортопедическая стоматология*. М.: МедПресс, 2008, 208 с.
13. Збарж Я.М., Иорданишвили А.К. *Применение фарфоровых зубов в съемных протезах. Актуальные проблемы стоматологии, гнойной хирургии и травматологии челюстно-лицевой области*. СПб.: Нордмедиздат, 1999: 79–80.
14. Иорданишвили А.К. Давид Абрамович Энтин:

выдающийся ученый, клиницист и организатор здравоохранения – основоположник российской военной стоматологии (к 120-летию со дня рождения). *Медицина*. XXI век. 2008, №12: 84–96.
15. Иорданишвили А.К. У истоков отечественной военной стоматологии (к 120-летию со дня рождения полковника медицинской службы Э.Я. Бронштейна. *Вестник Российской Военно-медицинской академии*. 2019, №3(67): 271–273.
16. Иорданишвили А.К. Михаил Кузьмич Гейкин и его вклад в развитие научных и прикладных вопросов челюстно-лицевой хирургии и стоматологии (к 120-летию со дня рождения). *Вестник Российской Военно-медицинской академии*. 2020, №1(69): 220–223.
17. Иорданишвили А.К. Первый академик-стоматолог, профессор, полковник медицинской службы А.И. Рыбаков. *Вестник Российской Военно-медицинской академии*. 2019, №2(66): 252–255.
18. Комаров Ф.И., Иорданишвили А.К. Военная медицина и стоматология: материалы к истории специальности. *Пародонтология*. 2006, №2(39): 83–88.
19. Иорданишвили А.К. Военный врач, хирург, организатор стоматологической помощи (к 100-летию со дня рождения В.П. Забелина). Вестник Российской Военно-медицинской академии. 2019, №1(65): 265–267.
20. Иорданишвили А.К. Профессор Я.М. Збарж и его вклад в военную челюстно-лицевую хирургию и стоматологию. *Вестник Российской Военно-медицинской академии*. 2019, №4(68): 240–243.

References

1. Alferov Zh.I., Iordanishvili A.K. The role of the first president of the International Academy of Sciences of Ecology, Human Safety and Nature, Professor V.A. Rogalev in the development of fundamental research. *Ecology and development of society*. 2019, no.2(29), supplement: 12–15 (In Russian).
2. Rogaleva L.V., Gorshkov L.K., Iordanishvili A.K. MANEB: a quarter century of service to ecology and society. *Ecology and development of society*. 2020, no.2–3(33): 24–29 (In Russian).
3. Troyansky G.N., Persin L.S. *Brief biographical data and research directions of domestic scientists in the field of dentistry and dentistry*. Moscow, 1997, 160 p. (In Russian).
4. Holbreich V.R. *Gallery of prominent surgeons of Russian dentistry*. Volgograd, 1985, 64 p. (in Russian).
5. Holbreich V.R. *Scientific heritage of domestic scientists of maxillofacial surgery*. Volgograd, 1987, 72 p. (In Russian).
6. Mironenko G.S. *Museum of Stomatology of Saint Petersburg*. Saint Petersburg: Nordmedizdat, 1998, 288 p. (In Russian).
7. Iordanishvili A.K., Polens A.A. *Military dentistry in Russia*. Saint Petersburg: Nordmedizdat, 1998, 54 p. (In Russian).
8. Iordanishvili A.K. *Military dentists and maxillofacial surgeons in Russia*. Saint Petersburg: Nordmedizdat, 2000, 122 p. (In Russian).
9. Pashkov K.A., Belolapotkova A.V., Borisenko K.A. *Biographies and scientific directions of research of domestic scientists in dentistry and dentistry*. Moscow, 2014. 2156 p. (In Russian).
10. Rogaleva L.V., Iordanishvili A.K. International Academy of Sciences of Ecology, Human and Nature Safety: Scientific and Applied Activities. *Ecology and development of society*. 2019, no.4(31): 7–11 (In Russian).
11. Sofronov G.A., Iordanishvili A.K. The role of the International Academy of Sciences of Ecology, Human Safety and Nature in the Preservation of the Environment and Human Health. *Ecology and development of society*. 2019, no.2(29): 16–17 (In Russian).
12. Iordanishvili A.K. *Clinical orthopedic dentistry*. Moscow: MedPress, 2008, 208 p. (In Russian).
13. Zbarzh Ya.M., Iordanishvili A.K. *The use of porcelain teeth in removable dentures. Actual problems of dentistry, purulent surgery and traumatology of the maxillofacial area*. Saint Petersburg: Nordmedizdat, 1999: 79–80 (In Russian).
14. Iordanishvili A.K. David Abramovich Entin: an outstanding scientist, clinician and healthcare organizer - the founder of Russian military dentistry (on the occasion of his 120th birthday). *Medicine*. XXI century. 2008, no.12: 84–96 (In Russian).
15. Iordanishvili A.K. At the origins of domestic military dentistry (to the 120th anniversary of the birth of Colonel of the Medical Service E.Ya. Bronstein. *Vestnik Rossiyskoy Voyenno-meditsinskoy akademii*. 2019, no.3(67): 271–273 (in Russian).
16. Iordanishvili A.K. Mikhail Kuzmich Geikin and his contribution to the development of scientific and applied issues of maxillofacial surgery and dentistry (to the 120th anniversary of his birth). Vestnik Rossiyskoy Voyenno-meditsinskoy akademii. 2020, no.1(69): 220–223 (In Russian).
17. Iordanishvili A.K. The first academician-dentist, professor, colonel of the medical service A.I. Rybakov. *Vestnik Rossiyskoy Voyenno-meditsinskoy akademii*. 2019, no.2(66): 252–255 (In Russian).
18. Komarov F.I., Iordanishvili A.K. Military medicine and dentistry: materials for the history of the specialty. *Parodontologiya*. 2006, no.2(39): 83–88 (In Russian).
19. Iordanishvili A.K. Military doctor, surgeon, organizer of dental care (to the 100th anniversary of the birth of V.P. Zabelin). *Vestnik Rossiyskoy Voyenno-meditsinskoy akademii*. 2019, no.1(65): 265–267 (In Russian).
20. Iordanishvili A.K. Professor Ya.M. Zbarzh and his contribution to military oral and maxillofacial surgery and dentistry. *Vestnik Rossiyskoy Voyenno-meditsinskoy akademii*. 2019, no.4(68): 240–243 (In Russian).

Всероссийский стоматологический форум 2021

9—13 февраля 2021 г. прошел «Всероссийский стоматологический форум 2021» — ключевое мероприятие отрасли, которое является одним из важнейших событий, объединяющим ведущих специалистов, практикующих стоматологов и компании, производящие стоматологическую продукцию.

Восемнадцать лет подряд мероприятие собирает более 8000 участников из различных регионов России. В этом году Форум прошел в МГМСУ им. А.И. Евдокимова. В программу были включены наиболее актуальные вопросы цифровых технологий в терапевтической, ортопедической, хирургической и детской стоматологии, а также мастер-классы по современным методам лечения.

Все мероприятия, проводимые в рамках Форума, были аккредитованы в Координационном совете Минздрава России, что дало возможность участникам получить баллы НМО.

В президиуме Форума: профессор Н.И. Крихели, академик РАН О.О. Янушевич, профессор Д.А. Трунин

Онлайн-участники Форума

В связи с нестабильной эпидемической обстановкой Форум, а именно конференция по цифровой стоматологии и совместное заседание Совета СНОМК, были проведены в ограниченном очном режиме с онлайн-трансляцией. Кроме того, на сайте мероприятия была развернута виртуальная выставка организаций-партнеров, что позволило значительно расширить аудиторию и географию ее участников.

Программа Форума включала:

конференцию по цифровой стоматологии с онлайн-трансляцией;

13 сателлитных мастер-классов на базах МГМСУ им. А.И. Евдокимова, посвященных применению современных стоматологических материалов и оборудования;

выставку стоматологического оборудования и продукции;

совместное заседание совета СНОМК МЗ РФ, профильной комиссии по специальности «Стоматология», деканов стоматологических факультетов.

Пленарное заседание СНОМК и профильной комиссии МЗ РФ по специальности «Стоматология» открыл в онлайн-формате ректор МГМСУ им. А.И. Евдокимова, академик РАН О.О. Янушевич. В ZOOM-

Выступает профессор А.В. Митронин

На выставке стоматологического оборудования и продукции

конференции приняли участие более 1000 слушателей. На пленарном заседании с программными докладами выступили: главный стоматолог МЗ РФ, проф. О.О. Янушевич; президент СтАР, проф. Д.А. Трунин; президент-элект СтАР, проф. А.И. Яременко; проректор МГМСУ по научной работе, проф. Н.И. Крихели; декан

факультета дополнительного профессионального образования МГМСУ, проф. Н.А. Цаликова; декан стомат. ф-та МГМСУ, проф. А.В. Митронин и др.

Состоялись совещание деканов стоматологических факультетов образовательных учреждений и заседание правления СтАР.

Были обсуждены цели и задачи Профильной комиссии по специальности «Стоматология» на 2021 г., порядок оказания стоматологической помощи в сложившихся условиях, утверждение клинических рекомендаций, внедрение нового федерального государственного образовательного стандарта и требования, которые необходимо будет реализовывать в новых реалиях.

Председателем Совета Стоматологического научно-образовательного медицинского кластера Минздрава России на очередной срок был единогласно избран академик РАН, профессор О.О. Янушевич.

Во время проведения Форума 2021 работала выставка фирм-производителей, которые были представлены ведущими компаниями – Green Dent, Inibsa, HDM, Planmeca, Philips, Colgate, Oral-B, Straumann и др.

12 февраля 2021 г. была проведена конференция по цифровой стоматологии. Программа конференции включала доклады ведущих специалистов-стоматологов: «Опыт внедрений инновационной технологии онкоскрининга для ранней диагностики предраковых заболеваний слизистой оболочки рта и рака» – проф. Л.Н. Максимовская, А.А. Эрк; «Новое время – современные инструменты успеха в стоматологии на примере внедрения генетического паспорта стоматологического здоровья» – доцент М.И. Сойхер; «Цифра в современной оценке качества эстетической реставрации зубов» – проф. А.В. Митронин, доцент С.Ю. Гришин, ассистент Д.А. Останина; «Применение компьютерных программ индивидуальной профилактики стоматологических заболеваний для пациентов с несъемной ортодонтической техникой» – проф. Л.П. Кисельникова; «Компьютерные технологии в клинической пародонтологии» – проф. В.Г. Атрушкевич, проф. Л.Ю. Орехова; «Современные цифровые технологии в челюстно-лицевой хирургии и хирургической стоматологии» – проф. А.Ю. Дробышев и др.

13 февраля 2021 г. в рамках Форума состоялась аспирантская сессия по руководством проф. Базикяна Э.А. и председателя жюри сессии проф. Цаликовой Н.А.

Как подписаться на журнал "Стоматология для всех"

Подписку на журнал можно оформить в любом отделении связи или непосредственно через редакцию.

Индексы журнала в каталоге агентства "Роспечать" – 47477 и 80711.

Подписку на журнал через редакцию можно сделать, начиная с любого номера.

Оплатив подписку, Вы будете получать журнал, **начиная с очередного номера**, выходящего после даты подписки.

Внимание! Перечисляя деньги за подписку на расчетный счет редакции или делая почтовый перевод, обязательно **укажите** в платежном поручении в графе "Назначение платежа" или на бланке почтового перевода **адрес, по которому должен быть доставлен журнал**.

* Банковские реквизиты для перечислений по безналичному расчету: ООО "Редакция журнала "Стоматология для всех", ИНН 7704167552, КПП 770401001, р/с 40702810438260101570 в Московском банке Сбербанка России ОАО, г. Москва, БИК 044525225, к/с 30101810400000000225.

* Банковские реквизиты для перечислений в Евро: Deutsche Bank AG, Frankfurt/Main, SWIFT: DEUTDEFF; for SBERBANK Moscow, Russia, SWIFT: SABR RU MM; for "Stomatologia dlya vsieh", account 40702978238260201570.

* Для почтового перевода в графе "Кому" указать: 125955, Москва, ООО "Редакция журнала "Стоматология для всех", ИНН/КПП 7704167552/770401001, р/с 40702810438260101570 в Московском банке Сбербанка России ОАО, г. Москва, БИК 044525225, к/с 30101810400000000225.

Информация для авторов

Для публикации статьи в журнале "Стоматология для всех / International Dental Review" следует представить подготовленный материал в редакцию лично или выслать его по электронной почте (E-mail: sdvint@mail.ru). Информацию о порядке и сроках прохождения редакционных процедур можно получить по телефону: +7 925 3163163. Перед публикацией статьи рецензируются. Материалы аспирантов публикуются бесплатно.

Периодичность выхода журнала 1 раз в 3 месяца. Цена журнала при продаже в розницу – договорная. Тираж 8 000 экз.

Адрес редакции для переписки: 127473, Россия, Москва, а/я 109, Редакция журнала "Стоматология для всех"

Телефон/факс: +7 925 3163163; **E-mail**: sdvint@mail.ru; **Интернет**: www.sdvint.com

Главный редактор: Конарев Александр Васильевич

Подписано в печать: 24 марта 2021 г.

© «СТОМАТОЛОГИЯ ДЛЯ ВСЕХ/International Dental Review», 2021

© Издательство «Либри Плюс», 2021

German Dental Group

ПРЕДСТАВЛЯЕТ

ProFeel+ OPTIMA - оптимальное решение для многопрофильной российской стоматологии

10 лет гарантии

Ортопедическая стоматология

Терапевтическая стоматология

Хирургическая стоматология

ProFeel+ OPTIMA

Детская стоматология

Ортодонтия

Dentsply Sirona

Лучшее для лучших

GERMAN DENTAL GROUP

Официальный дилер фирмы Sirona Dental System GmbH в России ООО "Герман Дентал Групп И.Н.Т."
Тел./Факс: (495) 614-67-29, 614-56-23, 8-929-624-42-14.
E-mail: gdg-russia@mtu-net.ru

СЕНСАЦiОННАЯ ЧИСТКА

ПРЕДСТАВЛЯЕМ

Oral-B iO™

Технология возвратно-вращательных движений
и микровибраций для сенсационной чистки,
перед которой невозможно устоять