ISSN 1999-172X (Print)
ISSN 2408-9753 (Online)

СТОМАТОЛОГИЯ ДЛЯ ВСЕХ

International Dental Review

№ 4 – 2019

Клинический опыт использования кварцевой армирующей сетки при изготовлении полных съемных пластинчатых верхнечелюстных зубных протезов

Результаты операции внутрикостной дентальной имплантации у пациентов с хронической обструктивной болезнью легких

Лечение остеонекрозов челюстей у больных с зависимостью от «кустарного дезоморфина»

Микроструктура эмали при клиновидных дефектах I и II классов

Анализ результатов клинико-стоматологического обследования взрослых пациентов с глубоким резцовым перекрытием

Резорбция корня при ортодонтическом лечении элайнерами

Компьютерное планирование операции

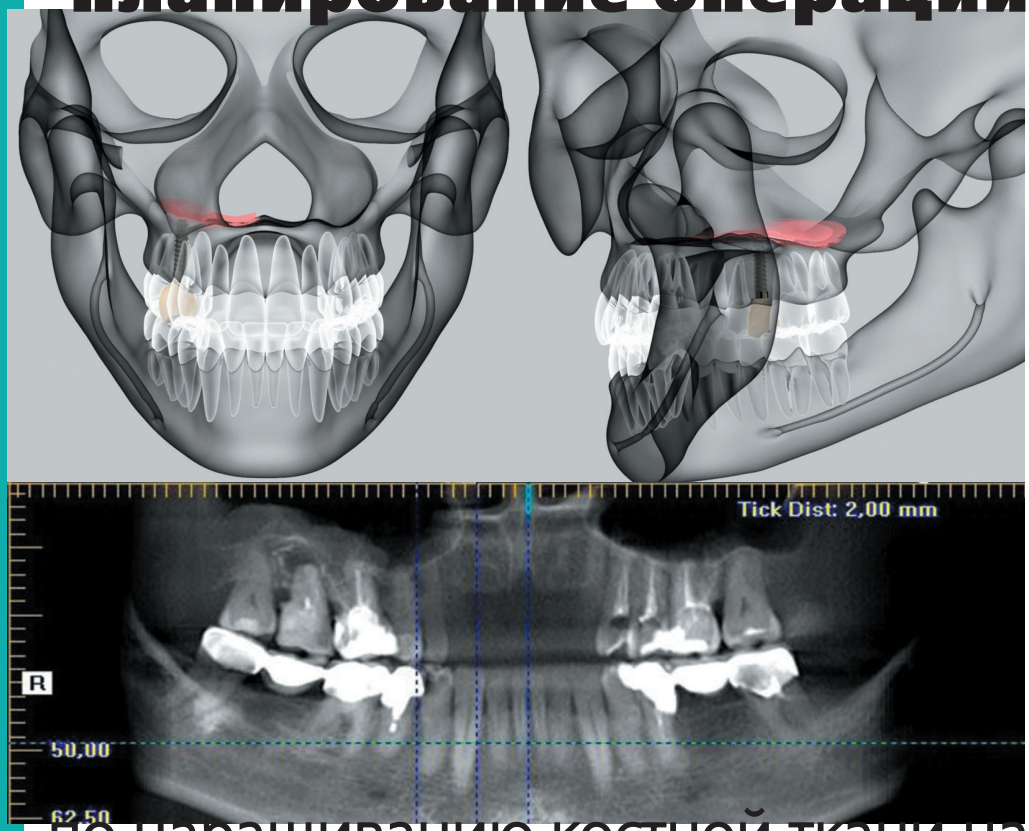

по наращиванию костной ткани на верхней челюсти (синус-лифтинг)

sdvint.com

НОВИНКА

gsk

ЭКСТРА*

КОМФОРТ ДЛЯ ДЁСЕН

для ваших пациентов, использующих зубные протезы[1]

Помогите вашим пациентам защитить дёсны от давления, натирания и раздражения при использовании зубного протеза



Смягчает и защищает слизистую[2]

Снижает давление зубного протеза[3]

Повышает комфорт при использовании зубного протеза*[1]

*По сравнению с группой людей, не использующих средство для фиксации зубного протеза. Компания Ipsos MORI опросила репрезентативную выборку из 167 взрослых в возрасте 40 лет и старше по всей Испании. Интервью проводились очно и по телефону в период с 18 октября по 13 ноября 2018 года.

References: 1. Ipsos Mori Proton Fixative Non-Buyers HUT Report. November, 2018. **2.** Psillakis JJ, et al. J Prosthodont 2004; 13:244–250. **3.** Adisman IK. J Prosthet Dent 1989; 62:711–715.

МАТЕРИАЛ ДЛЯ МЕДИЦИНСКИХ И ФАРМАЦЕВТИЧЕСКИХ РАБОТНИКОВ | CHRUS/CHPLD/0037/19

АО «ГлаксоСмитКляйн Хелскер» РФ, 123112, г. Москва, Пресненская наб., д. 10. Тел +7 (495) 777-98-50

Товарный знак принадлежит или используется Группой компаний ГлаксоСмитКляйн

ISSN 1999-172X (Print)
ISSN 2408-9753 (Online)

СТОМАТОЛОГИЯ ДЛЯ ВСЕХ

Stomatology for All / International Dental Review

№ 4 (89) – 2019

Editorial Council
Dunaev M.V., DMS, professor (Moscow)
Grudyanov A.I. , DMS, professor (Moscow)
Ibragimov T.I., DMS, professor (Moscow)
Kozlov V.I. (Moscow)
Kulakov A.A., academician of RAS, DMS, professor (Moscow)
Kuz'mina E.M., DMS, professor (Moscow)
Leont'ev V.K., academician of RAS, DMS, professor (Moscow)
Makeeva I.M., DMS, professor (Moscow)
Pakhomov G.N., DMS, professor (Geneva)
Rabinovich I.M., DMS, professor (Moscow)
Sakharova E.B., CMS (Moscow)
Sorokoumov G.L., DMS, professor (Moscow)
Vagner V.D., DMS, professor (Moscow)
Yanushevich O.O., corr.-member of RAS, DMS, professor (Moscow)
Yushchuk N.D., academician of RAS, DMS, professor (Moscow)

Editorial Board
Bulgakova A.I., DMS, professor (Ufa)
Gurevich K.G., DMS, professor (Moscow)
Ivanov S.Yu., corr.-member of RAS, DMS, professor (Moscow)
Kisel'nikova L.P., DMS, professor (Moscow)
Konarev A.V. (Editor-in-chief, Moscow)
Kozlov V.A., corr.- member of RAS, DMS, professor (Saint-Petersburg)
Krechina E.K., DMS, professor (Moscow)
Lebedenko I.Yu., DMS, professor (Moscow)
Maksimovskaya L.N., DMS, professor (Deputy Chief Editor, Moscow)
Mamedov A.A., DMS, professor (Moscow)
Mitronin A.V., DMS, professor (Moscow)
Rabinovich S.A., DMS, professor (Moscow)
Sadovskiy V.V., CMS (Moscow)
Saleev R.A., DMS, professor (Kazan)
Samusenkov V.O., CMS (Moscow)
Sokhov S.T., DMS, professor (Moscow)
Tsimbalistov A.V., DMS, professor (Belgorod)
Vasiliev Yu.L., CMS (Moscow)
Jean-Pierre Bernard, DMD, professor (Geneva, Switzerland)
Stanley Malamed, DDS, professor (Los-Angeles, California, USA)
Orlando Monteiro da Silva, DDS (Porto, Portugal)
Jasur Rizaev, DMD, professor (Tashkent, Uzbekistan)
Antonio Signore, DDS, PhD, professor (Genova, Italia)

POSSIBILITY OF DENTISTRY TODAY

Prosthetic dentistry
Clinical experience of quartz reinforcing mesh usage in production of full removable laminar upper dentures. Galonsky V.G., Cherkashin B.F., Kharlamova A.A., Kungurov S.V., Gradoboev A.V., Surdo E.S. 4

Dental implantology
The results of intraosseous dental implantation surgery in patients with chronic obstructive pulmonary disease. Brailovskaya T.V., Krechina E.K., Kulbachinsky N.V. 10
Computer planning of the bone grafting on the upper jaw (sinus lift). Alieva Sevindzh Pasha kyzy, Yaremenko A.I. 14

Maxillofacial surgery
The treatment of osteonecrosis of the jaws in patients with dependence on "self-made dezomorphine». Nesterov A.A., Yakhyaeva E.R., Tulaeva E.V. 22

Morphological aspects of dentistry
Enamel microstructure at wedge-shaped defects of class I and II. Gazhva S.I., Yakubova E.Yu., Ayvazyan V.V., Gazhva Yu.V. 28

Oral hygiene
Indication of plaque using camera VistaCam. Satygo E.A., Limina A.P. 33

Orthodontics
Analysis of the results of a clinical-dental survey of adult patients with deep overbite. Pilipenko N.D., Maksyukov S.Yu. 36
Evaluation of kinesiography in patients with an inclination of the occlusal plane with crossbite. Persin L.S., Zayceva M.V., Debelaya A.N. 40
Root resorption in orthodontic treatment with application of aligners. A retrospective study using cone-beam computed tomography. Pilipenko N.D., Maksyukov S.Yu. 46

Microbiology and ecology of the oral cavity
Microbial contamination dynamics in surgical treatment of patients using dental implants in a limited bone tissue volume. Tsitsiashvili A.M., Panin A.M., Nikolayeva Ye.N., Arutyunyan A.A., Podporin M.S., Tsarev V.N. 52

EVENTS

Anniversary of academician A.A. Kulakov 59
Congratulations to the dentists elected members of the RAS at the General meeting of the Academy in November 2019 59
Third international dental Congress Dentsply Sirona World of the Union of Independent States 2019 60

СТОМАТОЛОГИЯ ДЛЯ ВСЕХ
International Dental Review

СОДЕРЖАНИЕ

Редакционный совет
Вагнер В.Д., д.м.н., профессор (Москва)
Грудянов А.И., д.м.н., профессор (Москва)
Дунаев М.В., д.м.н., профессор (Москва)
Ибрагимов Т.И., д.м.н., профессор (Москва)
Козлов В.И. (Москва)
Кузьмина Э.М., д.м.н., профессор (Москва)
Кулаков А.А., академик РАН, д.м.н., профессор (Москва)
Леонтьев В.К., академик РАН, д.м.н., профессор (Москва)
Макеева И.М., д.м.н., профессор (Москва)
Пахомов Г.Н., д.м.н., профессор (Женева)
Рабинович И.М., д.м.н., профессор (Москва)
Сахарова Э.Б., к.м.н. (Москва)
Сорокоумов Г.Л., д.м.н., профессор (Москва)
Ющук Н.Д., академик РАН, д.м.н., профессор (Москва)
Янушевич О.О., чл.-корр. РАН, д.м.н., профессор (Москва)

Редакционная коллегия
Булгакова А.И., д.м.н., профессор (Уфа)
Васильев Ю.Л., к.м.н. (Москва)
Гуревич К.Г., д.м.н., профессор (Москва)
Иванов С.Ю., чл.-корр. РАН, д.м.н., профессор (Москва)
Кисельникова Л.П., д.м.н., профессор (Москва)
Козлов В.А., чл.-корр. РАН, д.м.н., профессор (Санкт-Петербург)
Конарев А.В. (гл. редактор, Москва)
Кречина Е.К., д.м.н., профессор (Москва)
Лебеденко И.Ю., д.м.н., профессор (Москва)
Максимовская Л.Н., д.м.н., профессор (зам. гл. редактора, Москва)
Мамедов А.А., д.м.н., профессор (Москва)
Митронин А.В., д.м.н., профессор (Москва)
Рабинович С.А., д.м.н., профессор (Москва)
Садовский В.В., к.м.н. (Москва)
Салеев Р.А., д.м.н., профессор (Казань)
Самусенков В.О., к.м.н. (Москва)
Сохов С.Т., д.м.н., профессор (Москва)
Цимбалистов А.В., д.м.н., профессор (Белгород)
Жан-Пьер Бернар, DMD, профессор (Женева, Швейцария)
Стэнли Маламед, DDS, профессор (Лос-Анжелес, Калифорния, США)
Орландо Монтейро да Силва, DDS (Порту, Португалия)
Ж.А. Ризаев, DMD, профессор (Ташкент, Узбекистан)
Антонио Сигноре, DDS, PhD, профессор (Генуя, Италия)

ВОЗМОЖНОСТИ СТОМАТОЛОГИИ СЕГОДНЯ

Ортопедическая стоматология
Клинический опыт использования кварцевой армирующей сетки при изготовлении полных съемных пластинчатых верхнечелюстных зубных протезов. Галонский В.Г., Черкашин Б.Ф., Харламова А.А., Кунгуров С.В., Градобоев А.В., Сурдо Э.С. 4

Дентальная имплантология
Результаты операции внутрикостной дентальной имплантации у пациентов с хронической обструктивной болезнью легких. Брайловская Т.В., Кречина Е.К., Кульбачинский Н.В. 10
Компьютерное планирование операции по наращиванию костной ткани на верхней челюсти (синус-лифтинг). Алиева Севиндж Паша кызы, Яременко А.И. 14

Челюстно-лицевая хирургия
Лечение остеонекрозов челюстей у больных с зависимостью от «кустарного дезоморфина». Нестеров А.А., Яхъяева Э.Р., Тулаева Е.В. 22

Морфологические аспекты стоматологии
Микроструктура эмали при клиновидных дефектах I и II классов. Гажва С.И., Якубова Е.Ю., Айвазян В.В., Гажва Ю.В. 28

Гигиена полости рта
Индикация зубного налета с использованием камеры VistaCam. Сатыго Е.А., Лимина А.П. 33

Ортодонтия
Анализ результатов клинико-стоматологического обследования взрослых пациентов с глубоким резцовым перекрытием. Пилипенко Н.Д., Максюков С.Ю. 36
Оценка показателей кинезиографии у пациентов с наклоном окклюзионной плоскости при трансверсальной резцовой окклюзии. Персин Л.С., Зайцева М.В., Дебелая А.Н. 40
Резорбция корня при ортодонтическом лечении элайнерами. Ретроспективное исследование с использованием конусно-лучевой компьютерной томографии. Пилипенко Н.Д., Максюков С.Ю. 46

ISSN 1999-172X (Print)
ISSN 2408-9753 (Online)

№ 4(89) - 2019

Микробиология и экология полости рта

Динамика микробиоценоза при хирургическом лечении пациентов с использованием дентальных имплантатов в условиях ограниченного объема костной ткани.
Цициашвили А.М., Панин А.М., Николаева Е.Н., Арутюнян А.А., Подпорин М.С.,
52 Царев В.Н.

СОБЫТИЯ В СТОМАТОЛОГИЧЕСКОМ МИРЕ

59 Юбилей академика А.А. Кулакова

Поздравляем стоматологов, избранных членами РАН на общем собрании академии в
59 ноябре 2019 г.

Третий международный стоматологический
60 конгресс Dentsply Sirona World СНГ 2019



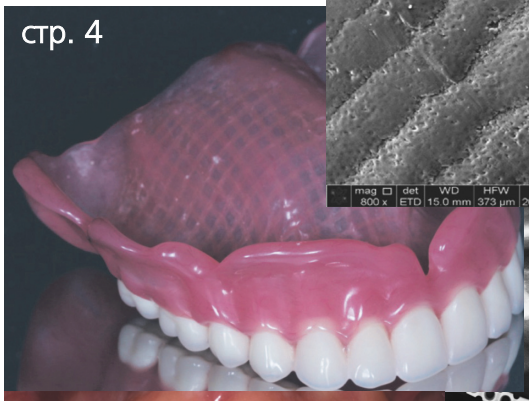

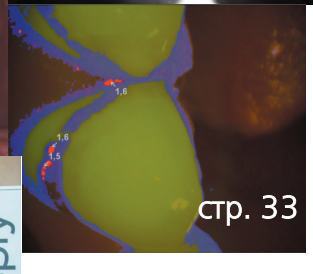

Журнал "Стоматология для всех" включен ВАК Минобрнауки РФ в "Перечень ведущих рецензируемых научных журналов и изданий, в которых должны быть опубликованы основные научные результаты диссертаций на соискание ученой степени доктора и кандидата наук".
С полной версией статей журнала "Стоматология для всех" можно ознакомиться в Научной электронной библиотеке на сайте www.elibrary.ru, а также на сайте журнала www.sdvint.com.
Публикации в журнале "Стоматология для всех" включены в национальную информационно-аналитическую систему РИНЦ (Российский индекс научного цитирования).
Журнал "Стоматология для всех" имеет статус печатного органа, аккредитованного при Стоматологической ассоциации России (СтАР)

Редакция журнала «Стоматология для всех/International Dental Review»

Адрес: 121099, Россия, г. Москва, ул. Новый Арбат, д. 34
Для переписки: 127473, Россия, Москва, а/я 109,
Редакция журнала "Стоматология для всех"
Тел.: +7 (495) 609-24-40, +7 (925) 316-31-63
E-mail: sdvint@mail.ru

Редакция не несет ответственности за содержание рекламных объявлений.
Мнение авторов публикаций может не совпадать с мнением редакции, редакционной коллегии и редакционного совета.
Перепечатка — только с согласия редакции.
Учредитель: ООО "Редакция журнала "Стоматология для всех"
Свидетельство о регистрации № 016367 от 15 июля 1997 г.

Официальный сайт журнала "Стоматология для всех" в **Интернете**: www.sdvint.com

© «СТОМАТОЛОГИЯ ДЛЯ ВСЕХ/International Dental Review», 2019
© Издательство «Либри Плюс», 2019

Ортопедическая стоматология

Поступила 27.05.2019

Клинический опыт использования кварцевой армирующей сетки при изготовлении полных съемных пластинчатых верхнечелюстных зубных протезов

https://doi.org/10.35556/idr-2019-4(89)4-9



Галонский В.Г., д.м.н., профессор кафедры-клиники стоматологии детского возраста и ортодонтии КрасГМУ им. В.Ф. Войно-Ясенецкого Минздрава РФ, в.н.с., Федеральный исследовательский центр «Красноярский научный центр Сибирского отделения Российской академии наук», НИИ медицинских проблем Севера, г. Красноярск

Черкашин Б.Ф., студент 5-го курса Института стоматологии – НОЦ инновационной стоматологии КрасГМУ им. В.Ф. Войно-Ясенецкого Минздрава РФ, г. Красноярск

Харламова А.А., студентка 5-го курса Института стоматологии – НОЦ инновационной стоматологии КрасГМУ им. В.Ф. Войно-Ясенецкого Минздрава РФ, г. Красноярск

Кунгуров С.В., к.м.н., доцент, и.о. зав. кафедрой-клиникой ортопедической стоматологии КрасГМУ им. В.Ф. Войно-Ясенецкого Минздрава РФ, г. Красноярск

Градобоев А.В., врач-стоматолог, стоматологическая клиника ООО «Гелиос», г. Шарыпово

Сурдо Э.С., аспирант, ассистент кафедры-клиники стоматологии детского возраста и ортодонтии КрасГМУ им. В.Ф. Войно-Ясенецкого Минздрава РФ, г. Красноярск

Для переписки:
E-mail address: elvira_surdo@mail.ru

Резюме

Исследование посвящено одной из актуальных проблем ортопедической стоматологии – ортопедическому лечению больных с полной адентией, с применением съемных пластинчатых зубных протезов, базис которых изготовлен из акриловой пластмассы. Сформулирована основная проблема данного подхода – возможность частых поломок базисов протезов в ближайшие и отдаленные периоды после начала эксплуатации протеза пациентом. Рассмотрены варианты профилактики данной проблемы – армирование базиса протеза стандартными и индивидуально изготовленными металлическими сетками – и существующие их недостатки. Исследование проведено на основе лонгитудинальных (долговременных) клинических наблюдений в сроки до 5 лет эксплуатационной эффективности применения кварцевой армирующей сетки акриловых базисов съемных зубных протезов в качестве альтернативного подхода к общепринятым технологиям. Оценку результатов осуществляли на основании клинического наблюдения, проведения функциональных жевательных проб, дефектоскопии с исследованием специального оптического устройства. Представлены особенности применения и преимущества данной технологии.

Ключевые слова: полная адентия, полные съемные пластинчатые зубные протезы, армирующая кварцевая сетка, перелом базиса пластинчатого протеза, армирование протезов.

Для цитирования: Галонский В.Г., Черкашин Б.Ф., Харламова А.А., Кунгуров С.В., Градобоев А.В., Сурдо Э.С. Клинический опыт использования кварцевой армирующей сетки при изготовлении полных съемных

пластинчатых верхнечелюстных зубных протезов. *Стоматология для всех*. 2019; № 4(89); 4-9. doi: 10.35556/idr-2019-4(89)4-9

Clinical experience of quartz reinforcing mesh usage in production of full removable laminar upper dentures

Galonsky V.G.[1, 3], Cherkashin B.F.[1], Kharlamova A.A.[1], Kungurov S.V.[1], Gradoboev A.V.[2], Surdo E.S.[1]

[1] V.F. Voino-Yasenetsky Krasnoyarsk State Medical University

Russia, 660036, Krasnoyarskiy kray, Krasnoyarsk, St. Partizana Zheleznyaka, 1

[2] Dental clinic "Gelios" LLC

Russia, 662313, Krasnoyarskiy kray, Sharypovo, 6 Mikrorayon, 25

[3] Krasnoyarsk Science Center of the Siberian Branch of the Russian Academy of Sciences, Scientific Research Institute of Medical Problems of the North (SRI MPN)

Russia, 660022, Krasnoyarskiy kray, Krasnoyarsk, St Partizana Zheleznyaka, 3g

Summary

The study is devoted to one of relevant topics in prosthodontics dentistry: orthopaedic treatment for fully edentulous patients with application of removable laminar dentures the basis of which is produced from acrylic plastic. The main problem of this approach has been formulated: the possibility of frequent crashing of the basis by the patient within earlier and later periods after the beginning of prosthesis exploitation. Options in prevention of this problem have been considered – reinforcing of the denture basis using standard and individually produced metal meshes – as well as their disadvantages. A study based on longitudinal clinical observation within terms of up to five years of exploitation effectiveness in quartz reinforcing mesh application to removable denture bases as an alternative approach to modern technologies has been carried out. Application features and advantages of this technology have been presented.

Keywords: complete edentulism, full removable laminar dentures, quartz reinforcing mesh, laminar denture crashing, prosthesis reinforcement.

For citation: Galonsky V.G., Cherkashin B.F., Kharlamova A.A., Kungurov S.V., Gradoboev A.V., Surdo E.S. Clinical experience of quartz reinforcing mesh usage in production of full removable laminar upper dentures. *Stomatology for All / Int. Dental Review*. 2019; No 4 (89); 4-9 (In Russian). doi: 10.35556/idr-2019-4(89)4-9

Полная вторичная адентия является достаточно распространенной патологией в отдельных возрастных группах. По данным И.С. Кицул и В.Г. Галонского (2002), в возрасте 50–54 года она встречается в 11,9±0,28% случаев, в 55–59 лет – в 26,6±0,52%, в 60–69 лет – в 34,8±0,02%, в 70 лет и старше – в 43,1±0,14%. Различия полученных данных по полу статистически недостоверны, что свидетельствует об отсутствии связанных с полом особенностей в распространенности полного отсутствия зубов [5]. На протяжении многих десятилетий наиболее популярным и востребованным в клинической практике способом ортопедического лечения данной патологии является изготовление полных съемных пластинчатых зубных протезов. Экономическая целесообразность, клиническая и технологическая простота данного вида зубного протезирования, как варианта выбора, способствовали его повсеместному применению в лечебно-профилактических учреждениях различных форм собственности на территории Российской Федерации и за рубежом.

Фундаментальные теоретические вопросы и прикладные клинические аспекты устранения полной вторичной адентии с использованием съемных протезно-ортопедических конструкций достаточно полно и широко освещены в специальной учебно-методической и научной литературе [1, 2, 6, 8]. Вместе с тем, несмотря на значительную популярность у пациентов и практикующих клиницистов полных съемных пластинчатых зубных протезов, существенным их недостатком является недолговечность ортопедических конструкций в ближайшие и отдаленные периоды их эксплуатации больными вследствие возникновения трещин и переломов базисов как результата воздействия разновекторных жевательных нагрузок в биологически агрессивных условиях полости рта [7]. Вариантами решения данной проблемы являются выполнение периодических починок базисов с использованием акриловых пластмасс холодной полимеризации или предварительное армирование базисов протезов с применением стандартных или индивидуально изготовленных металлических сеток. Первый вариант имеет ряд выраженных недостатков, ведущими из которых являются теоретическая и практическая возможности возникновения конфликта лечащего врача и пациента, который воспринимает данную манипуляцию как «нарушение качественных характеристик изготовленного съемного зубного протеза» и «устранение ошибок, допущенных врачом-стоматологом-ортопедом и зубным техником в ходе лечения», а также ослабление непосредственно конструкции полного съемного протеза в процессе починки за счет нарушения однородности материалов. В данной связи, несомненно, второй вариант более предпочтителен как для самих пациентов, так и для практикующих врачей-стоматологов-ортопедов и зубных техников. Вместе с тем, существующие способы армирова-

ния базисов пластинчатых протезов имеют следующие недостатки: 1) они заметны, что снижает эстетические характеристики ортопедической конструкции; 2) могут быть подвержены коррозии; 3) значительно увеличивают массу ортопедической конструкции; 4) имеют различный модуль эластичности с акриловым базисом; 5) отсутствие химической связи металла с пластмассой, когда соединение их между собой происходит только благодаря механической ретенции; 6) необходимость привлечения зубных техников литейщиков при индивидуальном изготовлении сетки, что увеличивает сроки изготовления протезов.

Альтернативным решением данной проблемы является применение современных материалов и технологий, одной из которых является профилактика частых переломов базисов акриловых пластинчатых протезов путем использования армирующей кварцевой сетки [3, 4], использование которой в клинике имеет высокие положительные оценки практикующих врачей-стоматологов [9, 10, 11, 12]. Вместе с тем, оценка эффективности любых новаторских решений в науке в целом и клинической стоматологической практике в частности может быть осуществлена только на основании лонгитудинальных клинических наблюдений (англ. Longitudinal study от longitude – долговременных, долгосрочных исследований), что и послужило основанием для проведения данного исследования.

Цель исследования – изучить эксплуатационные характеристики полных съемных пластинчатых верхнечелюстных зубных протезов, армированных кварцевой сеткой, на основе лонгитудинальных клинических наблюдений.

Материалы и методы. В качестве объекта исследования было отобрано 25 добровольцев – пациентов с DS: полная вторичная верхнечелюстная адентия (K08.1), в возрасте от 55 до 66 лет, среди них 16 мужчин и 9 женщин, подписавших добровольное информированное согласие на участие в клиническом исследовании, имеющих в анамнезе неоднократное возникновение трещин и переломов базисов полных съемных верхнечелюстных пластинчатых протезов в сроки до 12 мес. после их изготовления, в том числе с применением предварительного армирования с использованием стандартных или индивидуально изготовленных металлических армирующих сеток. Предметом исследования были эксплуатационные характеристики ортопедических конструкций – полных съемных пластинчатых верхнечелюстных зубных протезов, армированных кварцевой сеткой. Исследование проводилось в течение 5 лет.

В качестве альтернативы традиционным способам армирования полных съемных верхнечелюстных зубных протезов в рамках данного исследования мы использовали специальный стоматологический материал «quartz splint mesh» (Франция), выпускаемый в виде стандартных заготовок в форме сетки, разработанный специально для армирования акриловых протезов. Данный материал разрешен к использованию на территории РФ, регистрационное удостоверение на медицинское изделие Федеральной службы по надзору в сфере здравоохранения от 10.05.2016, № ФСЗ 2012/12665.

Технология изготовления протеза.

1. После выполнения общеизвестных клинических и технических этапов изготовления полного съемного верхнечелюстного зубного протеза, которые заканчивались формированием восковой репродукции ортопедической конструкции, последнюю на гипсовой модели беззубой верхней челюсти гипсовали в кювету для замены воска на акриловую пластмассу.

2. После раскрытия кюветы и выплавления воска начинали формовку кварцевой сетки.

3. На гипсовой модели беззубой верхней челюсти, загипсованной в основание кюветы, стандартной заготовке сетки при помощи ножниц и последующего пальцевого обжатия по форме альвеолярных отростков и небного свода придавали необходимую форму, в зависимости от конкретной клинической ситуации индивидуальных анатомических особенностей (рис. 1). После этого для сохранения формы и придания жесткости

Рис. 1. Этап мануальной адаптации кварцевой сетки к индивидуальным особенностям конфигурации неба и беззубых участков альвеолярных отростков верхней челюсти



Рис. 2. Этап фотополимеризации кварцевой сетки

кварцевой сетке выполняли ее фотополимеризацию в специальном фотополимеризирующем аппарате в течение 180 сек. (рис. 2).

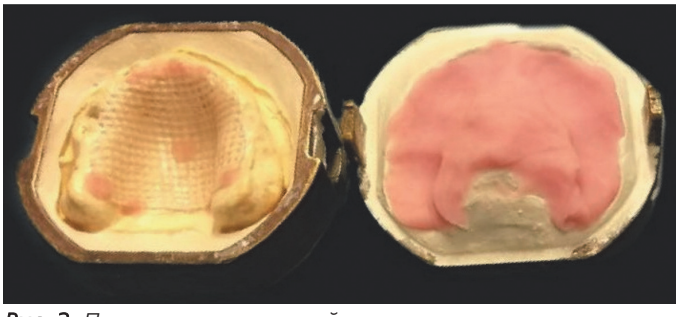

Рис. 3. Погружение кварцевой сетки в толщу акрилового базиса полного съемного верхнечелюстного протеза

Рис. 4. Готовый полный съемный протез на верхнюю челюсть

4. Для помещения кварцевой сетки в толщу базиса съемного зубного протеза на гипсовую модель беззубой верхней челюсти в центральной и нескольких латеральных точках по периметру проекции сетки точечно наносили небольшое количество замешанного акрилового пластмассового теста, поверх которого помещали сетку, равномерно прижимая ее по всей площади поверхности с сохранением равномерного зазора до основания поверхности модели не менее 1 мм. Во вторую часть кюветы наносили основную массу акрилового пластмассового теста (рис. 3), после чего части кюветы соединяли между собой, прессовали и полимеризовали по традиционной технологии с последующей шлифовкой и полировкой изготовленного протеза (рис. 4). В клинике сдавали готовую работу пациенту, накладывая на опорные ткани протезного ложа с указанием рекомендаций по режиму пользования, в динамике наблюдений выполняя коррекционные мероприятия.

Оценку полученных результатов осуществляли на основании клинического наблюдения за результатами полного съемного верхнечелюстного зубного протезирования и проведения функциональных жевательных проб по С.Е. Гельману [13] у больных в ближайшие и отдаленные сроки до 60 мес. в динамике исследования, а также применения метода дефектоскопии — изучения структуры базисов ортопедических стоматологических конструкций с использованием специального оптического устройства, в виде лупы 40-кратного увеличения, для выявления их повреждений в процессе эксплуатации пациентами.

Результаты исследования и обсуждение. Динамическое наблюдение за больными показало, что адаптация к конструкциям полных съемных верхнечелюстных зубных протезов, армированных кварцевой сеткой, протекала в среднем в течение 7—21 сут., после чего пациенты отмечали удовлетворительное функциональное состояние зубочелюстного аппарата. При осмотре в указанные промежутки времени динамического наблюдения больные жалоб не предъявляли,

Таблица 1. Жевательная эффективность (по С.Е. Гельману, 1932) у больных с полной адентией после ортопедического лечения с применением пластинчатых съемных зубных протезов, армированных кварцевой сеткой, % (n=25)

Срок наблюдения								
2 сут.	7 сут.	1 мес.	6 мес.	12 мес.	24 мес.	36 мес.	48 мес.	60 мес.
20,55± 0,25	35,15± 0,45	44,22± 0,65	50,55± 0,55	55,95± 0,15	57,15± 0,65	54,05± 0,55	51,95± 0,45	48,25± 0,55

состояние протезов — удовлетворительное. Результаты функциональных жевательных проб по С.Е. Гельману [13] представлены в табл. 1.

Из приведенных в табл. 1 данных видно, что в процессе пользования протезами происходило повышение жевательной эффективности до максимальной величины к 12 мес. после протезирования, удерживаясь на данном уровне до 24 мес. При этом восстановление функции жевания незначительно превышало 50% от требуемой нормы. Данные показатели характеризуются как удовлетворительный результат ортопедического лечения больных с полной адентией с использованием съемных зубных протезов. Дальнейшие наблюдения выявили снижение достигнутых показателей на незначительную величину, что объясняется прогрессированием атрофических процессов протезного ложа и увеличением с течением времени несоответствия базиса протеза опорным структурам. Сравнительный анализ точности соответствия рельефа протезного ложа базису конструкции показал, что толщина корригирующего силиконового слоя слепочного материала после получения функциональных оттисков в проекции вершины, вестибулярной и оральной поверхностей альвеолярного отростка, с использованием съемного верхнечелюстного зубного протеза составляла в среднем через 12 мес. после протезирования 0,21±0,05 мм и далее увеличивалась до 0,29±0,15–0,32±0,05 мм (в различных отделах протезного ложа) в связи с прогрессированием явлений атрофии опорных тканей протезного ложа. При этом следует отметить, что больные жалоб не предъявляли и указывали на удовлетворительное функциональное состояние зубочелюстного аппарата.

Визуальный осмотр зубных протезов в динамике наблюдений, в том числе с применением специального оптического устройства с 40-кратным увеличением показал, что поверхность базисов протезов была минимально подвержена износу, отсутствовали микротрещины, трещины и сколы акриловой пластмассы базисов зубных протезов, участки отделения от него кварцевой сетки во всех исследуемых клинических случаях. В отдаленные сроки через 48 и 60 мес. пользования пациентами съемными пластинчатыми зубными протезами характерным явлением было увеличение фасеток стирания искусственных зубов в протезе, уменьшение и уплощение высоты их бугорков как следствие воздействия разновекторной жевательной нагрузки в биологически агрессивных условиях полости рта, что было обусловлено усталостью и несовершенством современных стоматологических материалов и влияло на показатели снижения жевательной эффективности в отдаленные периоды.

В результате проведенного исследования можно констатировать, что существенным преимуществом данного материала в сравнении со стандартной или индивидуально изготовленной металлической сеткой является то, что кварцевая сетка предварительно в фабричных условиях пропитана специальным связующим веществом на основе метакрилатной смолы, которое способно химически связываться с большинством композитов, в том числе акриловыми пластмассами, используемыми для изготовления базисов съемных протезов. Промышленная пропитка и достижения в волоконной технологии предотвращают появление пузырьков и пустот в базисе протеза с последующим формированием микротрещин, трещин и поломок акрилового базиса съемного зубного протеза, что доказано клинически на основании длительных наблюдений. Специальная сетка хорошо интегрируется в акриловой смоле, обеспечивая прекрасное армирование и высоко эстетический эффект. Это также обеспечивает ее гармоничную адаптацию к изгибам базиса протеза в полости рта. Материалу легко придать необходимую форму, в зависимости от индивидуальной пространственно объемной конфигурации альвеолярных отростков и небного свода беззубой челюсти перед отверждением. Следующими преимуществами армирующей сетки является то, что она не подвержена коррозионному эффекту в среде полости рта и минимально визуализируется в структуре базиса акрилового протеза в сравнении с металлическими. Модуль ее эластичности по своим параметрическим характеристикам близок к модулю эластичности акриловых полимеров, что предотвращает отслаивание и формирование микротрещин, обеспечивая долговременный эксплуатационный результат использования ортопедической конструкции пациентом, о чем также косвенно свидетельствовали результаты лонгитудинальных клинических наблюдений.

Заключение. Полученные результаты проведенного исследования позволяют с уверенностью заключить, что армирующая кварцевая сетка является достаточно высоко эффективным профилактическим средством, значительно снижающим и предотвращающим вероятность возможность возникновения трещин и переломов акриловых базисов съемных зубных протезов в процессе эксплуатации, в ближайшие и отдаленные периоды после ортопедического лечения. Обладая рядом положительных преимуществ в сравнении со стандартными и индивидуально изготавливаемыми армирующими сетками из металла, она позволяет добиться длительных положительных результатов эстетического и функционального характера применения съемных акриловых зубных протезов.

Технология армирования акрилового базиса квар-

цевой сеткой не требует приобретения зуботехнической лабораторией специализированного дорогостоящего оборудования и специального обучения персонала. Освоение методики не представляет сложности, а расходный материал имеет невысокую стоимость. Последний аргумент весьма актуален для категории пациентов – лиц более старших возрастных групп. В данной связи данный материал и технология армирования акриловых базисов съемных зубных протезов могут быть рекомендованы для широкого применения в клинической практике, в том числе реализации в программе льготного зубного протезирования отдельным категориям граждан.

Литература

1. Воронов А.П., Лебеденко И.Ю., Воронов И.А. Ортопедическое лечение больных с полным отсутствием зубов: Учебное пособие. М.: МЕДпресс-информ, 2006, 320 с.
2. Калинина Н.В., Загорский В.А. *Протезирование при полной потере зубов*. – 2-е изд. перераб. и доп. М.: Медицина, 1990, 224 с.
3. Карасева В.В. Применение армирующей кварцевой сетки Quartz Splint Mesh для профилактики переломов базисов пластинчатых съемных протезов у пациентов со сквозными дефектами твердого неба. *Проблемы стоматологии*. 2015; № 5–6: 47–53.
4. Карасева В.В. Профилактика частых переломов пластинчатых протезов путем использования кварцевой сетки. *Проблемы стоматологии*. 2014; № 5: 41–44.
5. Кицул И.С., Галонский. В.Г. *Планирование ортопедической стоматологической помощи и обеспечение ее качества в современных условиях*. Иркутск: Иркутское медицинское изд-во, 2002, 163 с.
6. Лебеденко И.Ю., Каливраджиян Э.С., Ибрагимов Т.И. *Руководство по ортопедической стоматологии. Протезирование при полном отсутствии зубов*. М.: ООО «Мед. информ. агентство», 2005, 400 с.
7. Афанасьева В.В., Лебеденко И.Ю., Грачев И.Ю., Арутюнов С.Д. Повышение эффективности реставрации съемных пластинчатых зубных протезов после поломки. *Российский стоматологический журнал*. 2014;. №.5: 4–6.
8. Танрыкулиев П. *Клиника и протезирование больных с беззубыми челюстями*. Ашхабад: изд-во «Магарыф», 1988, 256 с.
9. Covering of fiber-reinforced composite bars by adhesive materials, is it necessary to improve the bond strength of lingual retainers? / F. Heravi, N. Kerayechian, S. M. Moazzami et al. J. *Orthon. Sci*. 2015; 4; No 4: 102–107.
10. Goracci C. Current perspectives on post systems: a literature review / C. Goracci, M. Ferrari. *Aust Dent J*. 2011; 56 (suppl 1): 77–83.
11. Shear bond strength to enamel and flexural strength of different fiber-reinforced composites / J. Juloskia, M. Beloica, C. Goraccic et al. J. Adhes. Dent. 2013; 15; 2: 123–130.
12. Tezvergil A. Strength of adhesive-bonded fiber-reinforced composites to enamel and dentin substrates / A. Tezvergil, L. V. Lassila, P. K. Vallittu. *J. Adhes. Dent*. 2003; 5; 4: 301–311.
13. Гельман С.Е. Функциональная жевательная проба. *Советская стоматология*. 1932; Т. 11, №9: 11–31.

References

1. Voronov A.P., Lebedenko I.Yu., Voronov I.A. Orthopedic treatment of patients with complete absence of teeth: a Training manual. M .: MEDpress-inform, 2006, 320 p.
2. Kalinina N.V., Zagorsky V.A. Prosthetics with complete loss of teeth. – 2nd revised and add. ed. M .: Medicine, 1990, 224 p.
3. Karaseva V.V. The use of «Quartz Splint Mesh» reinforcing quartz mesh for the prevention of fractures of the bases of laminar dentures in patients with through defects of the hard palate. Dentistry problems. 2015; No. 5-6: 47-53.
4. Karaseva V.V. Prevention of frequent fractures of laminar dentures by using a quartz mesh. Dentistry problems. 2014; No. 5: 41–44.
5. Kitsul I.S., Galonsky. V.G. Planning of orthopedic dental care and ensuring its quality in modern conditions. Irkutsk: Irkutsk Medical Publishing House, 2002, 163 pp.
6. Lebedenko I.Yu., Kalivrajiyan E.S., Ibragimov T.I. Guide to orthopedic dentistry. Prosthetics in the absence of teeth. M .: LLC "Medical inform. Agency ", 2005, 400 p.
7. Afanasyeva V.V., Lebedenko I.Yu., Grachev I.Yu., Arutyunov S.D. Improving the efficiency of restoration of removable laminar dentures after breakage. Russian Dental Journal. 2014 ;. No. 5: 4–6.
8. Tanrykuliev P. Clinic and prosthetics of patients with toothless jaws. Ashgabat: Magaryf Publishing House, 1988, 256 pp.
9. Covering of fiber-reinforced composite bars by adhesive materials, is it necessary to improve the bond strength of lingual retainers? / F. Heravi, N. Kerayechian, S. M. Moazzami et al. J. Orthon. Sci. 2015; 4; No 4: 102-107.
10. Goracci C. Current perspectives on post systems: a literature review / C. Goracci, M. Ferrari. Aust Dent J. 2011; 56 (suppl 1): 77-83.
11. Shear bond strength to enamel and flexural strength of different fiber-reinforced composites / J. Juloskia, M. Beloica, C. Goraccic et al. J. Adhes. Dent. 2013; fifteen; 2: 123-130.
12. Tezvergil A. Strength of adhesive-bonded fiber-reinforced composites to enamel and dentin substrates / A. Tezvergil, L. V. Lassila, P. K. Vallittu. J. Adhes. Dent. 2003; 5; 4: 301-311.
13. Gelman S.E. Functional chewing test. Soviet dentistry. 1932; T. 11, No. 9: 11-31

Дентальная имплантология

Поступила 19.07.2019

Результаты операции внутрикостной дентальной имплантации у пациентов с хронической обструктивной болезнью легких

https://doi.org/10.35556/idr-2019-4(89)10-12

Брайловская Т.В., в.н.с. отделения клинической и экспериментальной имплантологии, д.м.н., доцент
Кречина Е.К., зав. отделением функциональной диагностики, д.м.н., профессор
Кульбачинский Н.В., аспирант отделения клинической и экспериментальной имплантологии
ФГБУ «ЦНИИС и ЧЛХ» Минздрава России

Для переписки:
E-mail address: ekrechina@ mail.ru

Резюме

Проведено клинико-функциональное исследование эффективности проведения внутрикостной дентальной имплантации у пациентов с хронической обструктивной болезнью легких. Выявлены особенности восстановления трофики тканей и кислородного метаболизма в слизистой оболочке альвеолярного гребня у данной категории лиц после операции.

Ключевые слова: дентальная имплантация, ХОБЛ, микроциркуляция, кислородный метаболизм.

Для цитирования: Брайловская Т.В., Кречина Е.К., Кульбачинский Н.В. Результаты операции внутрикостной дентальной имплантации у пациентов с хронической обструктивной болезнью легких. *Стоматология для всех*. 2019; №4(89); 10-12. doi: 10.35556/idr-2019-4(89)10-12

The results of intraosseous dental implantation surgery in patients with chronic obstructive pulmonary disease

Brailovskaya T.V., Krechina E.K., Kulbachinsky N.V.

Central Research Institute of Dentistry and Maxillofacial Surgery of Ministry of Health of the Russian Federation

Russia, 119021, Moscow, Timura Frunze St., 16.

Summary

A clinical and functional study of the effectiveness of intraosseous dental implantation in patients with chronic obstructive pulmonary disease was performed. Peculiarities of tissue trophism restoration and oxygen metabolism in the mucous membrane of the alveolar ridge in this category of individuals after surgery were revealed.

Keywords: dental implantation, KHOBL, microcirculation, oxygen metabolism.

For citation: Brailovskaya T.V., Krechina E.K., Kulbachinsky N.V. The results of intraosseous dental implantation surgery in patients with chronic obstructive pulmonary disease. *Stomatology for All/Int. Dental Review.* 2019; No.4(89); 10-12 (In Russian). doi: 10.35556/idr-2019-4(89)10-12

На сегодняшний день применение метода дентальной имплантации по прежнему остается наиболее оптимальным для стоматологической реабилитации с восстановлением жевательной функции и эстетики [3]. При расширении показаний к проведению дентальной имплантации актуальной становится проблема снижения риска развития осложнений. В числе наиболее значимых причин осложнений – наличие общесоматической патологии у пациента.

По данным многочисленных исследований, значительную долю соматической патологии, особенно у пациентов старше 40 лет, проживающих в крупных промышленных центрах, занимает хроническая обструктивная болезнь легких (ХОБЛ) [1, 4]. Хронический процесс в легких приводит к снижению общей иммунологической реактивности организма. ХОБЛ сопровождается развитием системной гипоксии, а на фоне имеющихся метаболических нарушений дефицит кислорода в опорных тканях дополнительно угнетает регенераторные и репаративные процессы, при этом происходит нарушение микроциркуляции, что приводит к инициации деструктивных процессов в тканях челюстно-лицевой области [5].

К сожалению, на сегодняшний день отсутствует систематизированный источник информации о стоматологических проблемах у больных с ХОБЛ при проведении дентальной имплантации. Таким образом, необходимо комплексное обследование больных ХОБЛ для решения вопросов дентальной имплантации у данной категории пациентов.

Цель исследования – повышение эффективности дентальной имплантации у пациентов с хронической обструктивной болезнью легких.

Материалы и методы. В соответствии с критериями включения в клиническое исследование было проведено клиническое и функциональное обследование 43 пациентов (14 женщин и 29 мужчин) в возрасте от 40 до 60 лет с ХОБЛ, которым была проведена операция внутрикостной дентальной имплантации. Согласно обновленным рекомендациям GOLD 2017 года, определение степени тяжести ХОБЛ и распределение пациентов на клинические группы (квадраты GOLD) осуществляются в соответствии с интегральной оценкой, включающей историю обострений, выраженность симптомов и степень влияния заболевания на общее состояние здоровья пациентов. На основании этих параметров пациенты классифици-

руются на группы A, B, C и D. Все пациенты с ХОБЛ относились к группе А (число обострений 0–1 в год, не приведших к госпитализации). Всем пациентам до операции в течение 3 мес. была проведена остеотропная терапия Альфакальцидолом – 1 мкг/сутки и Коэнзимом Q10 – 40 мг/сутки – единожды по стандартной методике. Во всех случаях операция установки внутрикостных дентальных имплантатов проводилась по традиционной методике. Всего установлено 68 имплантатов производства компании ASTRA TECH Implant System (Dentsply Implants, Швеция). Контрольную группу составили 20 пациентов с частичной потерей зубов (К.08.1), нуждавшихся в дентальной имплантации, не имевших бронхолегочных заболеваний, сопоставимых по возрасту и полу с группой больных ХОБЛ. Эффективность оценивали по данным клинического осмотра, лабораторным данным (определяли в сыворотке крови фосфор и кальций) и функциональных методов исследования (ЛДФ). Для исследования состояния микроциркуляции слизистой оболочки альвеолярного гребня в области проведенной операции был использован метод лазерной допплеровской флоуметрии (ЛДФ) с помощью прибора ЛАКК-М (НПП «Лазма», Россия). Состояние микроциркуляции оценивали по показателю микроциркуляции (М), характеризующему уровень тканевого кровотока; параметру – «σ», определяющему колеблемость потока эритроцитов и коэффициенту вариаций (Kv) – характеризующему вазомоторную активность микрососудов [2]. По данным Вейвлет-анализа ЛДФ-грамм определяли показатель шунтирования (ПШ) кровотока. С помощью многофункционального диагностического лазерного комплекса «ЛАКК-М» в режиме «ЛДФ+спектрометрия» проводили исследование оксигенации в тканях пародонта методом оптической тканевой оксиметрии (ОТО). По результатам ОТО определяли индекс перфузионной сатурации кислорода в тканях пародонта (Sm, %) и индекс удельного потребления кислорода в тканях пародонта (U, %). Статистическая обработка результатов проведена с использованием программ «MS Excel» и «MS Access».

Результаты и обсуждение. По данным клинического обследования пациентов в послеоперационном периоде, основные послеоперационные клинические симптомы, такие как боль, отек и кровоточивость купировались в течение недели.

По данным лабораторных исследований, показатели минерального обмена в костной ткани после остеотропной терапии повышались и приближались к норме. Уровень показателей минерального состава крови в сыворотке крови – фосфора, общего и ионизированного кальция – возрастал и достигал нормативных значений (0,89±0,11 ммоль/л; 2,13±0,09 ммоль/л, 1,04±0,18 ммоль/л, соответственно; контроль – 1,17±0,23 ммоль/л; 2,48±0,06 ммоль/л, 1,23±0,12 ммоль/л, соответственно) ($p<0,05$).

В связи с тем, что система микроциркуляции играет ключевую роль в трофике тканей и оказывает существенное влияние на процессы остеоинтеграции, проведено изучение микроциркуляции в опорных тканях методом ЛДФ.

Анализ результатов ЛДФ позволил выявить ряд особенностей в состоянии микроциркуляции в слизистой оболочке альвеолярного гребня в области имплантации.

В группе с ХОБЛ через 3 суток после операции дентальной имплантации в слизистой альвеолярного гребня уровень кровотока (М) повышался на 81%. При этом его интенсивность (σ) и вазомоторная активность микрососудов (Kv) возрастали в 3,6 раза и на 47%, соответственно, что свидетельствовало об усилении притока крови и развитии гиперемии в микроциркуляторном русле вследствие травматического воздействия. Динамика показателей была более выражена по сравнению с группой контроля (табл. 1).

Таблица 1. Динамика параметров микроциркуляция в слизистой оболочке альвеолярного гребня после операции внутрикостной дентальной имплантации (M±m)

Сроки наблюдения	М, усл. ед.		σ, усл. ед.		Kv, %		ПШ	
	группа контроля	группа с ХОБЛ	группа контроля	группа с ХОБЛ	группа контроля	группа с ХОБЛ	группа контроля	группа с ХОБЛ
До операции	20,5±0,5	13,8±2,3	2,1±2,0	1,2±0,1	15,0±0,2	11,5±0,1	0,81±0,01	0,79±0,03
Через 3 дня после операции	28,4±1,3	25,0±1,1	5,4±0,2	4,3±0,1	25,2±1,5	16,9±2,2	2,00±0,02	2,11±0,01
Через 7 дней после операции	32,5±1,3	30,8±1,2	6,5±0,1	6,3±0,1	30,4±1,9	21,9±1,7	2,40±0,01	2,20±0,02
Через 14 дней после операции	25,9±1,0	28,8±1,9*	6,7±0,3*	5,8±0,1	24,1±1,7	19,5±0,3	2,50±0,04	2,98±0,01
Через 1 месяц после операции	25,9±1,4*	23,0±1,3	4,9±0,2	4,8±0,5	18,6±1,2	13,1±0,7	2,00±0,02	1,98±0,02
Через 3 месяца после операции	20,6±0,3	14,3±1,6	2,2±0,2	1,2±0,1	13,6±1,8*	10,0±0,2	0,92±0,01	1,82±0,02
Через 4 месяца после операции	20,1±0,4	17,5±0,9	2,3±0,1	2,0±0,1	15,5±0,3	14,2±0,1	0,92±0,01	0,98±0,02
Норма	20,0±1,5		2,2±0,1		15,0±0,3		<1,0	

Примечание: достоверность различий в рассматриваемых группах и на этапах наблюдений составляла $p<0,05$; * $p>0,05$

Через 7 суток после операции гиперемия в микроциркуляторном русле усиливалась (М > на 23%, σ > на 46%, Kv > на 30%).

Через 14 дней после операции уровень кровотока (М) имел тенденцию снижения (на 6,5%), оставаясь выше исходных данных. Интенсивность кровотока (σ) снижалась на 8%, вазомоторная активность микрососудов (Kv) уменьшалась на 11%,

что оставалось выше исходного уровня и характеризовало тенденцию спада гиперемии в микроциркуляторном русле.

Через 1 месяц после операции тенденция сохранялась (M < на 20%, σ < на 17%, Kv < на 33%), что характеризовало снижение перфузии тканей кровью и связано со снижением гиперемии в микроциркуляторном русле.

Через 4 месяца после операции показатели микроциркуляции приближались к исходному уровню (M < на 20%, σ и Kv < на 75% и 24%, соответственно), что свидетельствовало о нормализации тканевого кровотока.

По данным Вейвлет-анализа ЛДФ-грамм, в группе с ХОБЛ через 3 дня после операции дентальной имплантации показатель шунтирования возрастал в 2,7 раз, что свидетельствовало о превалировании шунтирующего кровотока над нутритивным вследствие развития гиперемии в микроциркуляторном русле.

Через 4 мес. отмечалось восстановление показателя шунтирования, что характеризовало нормализацию тканевого кровотока.

По данным оксиметрии, в слизистой оболочке альвеолярного гребня исходно индекс перфузионной сатурации кислорода (Sm) и индекс удельного потребления кислорода (U) составили 5,25±0,08% и 1,30±0,10%, соответственно, уровень оксигенации составил 97,00±1,20, что было ниже нормы на 20–38% (табл. 2).

Таблица 2. Динамика показателей сатурации в слизистой оболочке альвеолярного гребня после дентальной имплантации (M±m)

Сроки наблюдений	SpO2		Sm (%)		U (%)	
	группа контроля	группа с ХОБЛ	группа контроля	группа с ХОБЛ	группа контроля	группа с ХОБЛ
До операции	97,00±1,20	95,00±1,20	5,25±0,08	4,10±0,08	1,60±0,10	1,30±0,10
Через 3 дня после операции	98,00±1,30	97,00±1,50	10,00±0,09	8,80±0,09	2,25±0,15	2,00±0,11
Через 7 дней после операции	99,00±1,40*	98,00±1,40	13,15±0,10	9,40±0,10	3,20±0,13	2,80±0,14
Через 14 дней после операции	98,00±1,50	98,00±1,40	10,80±0,20	7,80±0,12	2,60±0,10	2,30±0,10
Через 1 месяц после операции	96,00±1,30	96,00±1,40	8,20±0,35	5,20±0,18	2,00±0,20	1,80±0,20
Через 3 месяца после операции	92,00±1,30	94,00±1,20	5,30±0,25	4,00±0,15	1,60±0,30	1,35±0,20
Через 4 месяца после операции	97,00±1,10	95,00±1,20	5,35±0,30	5,00±0,13	1,60±0,15	1,50±0,12

Примечание: достоверность различий до и после лечения составляла p<0,05; * – p>0,05

В группе ХОБЛ через 3 дня после операции – индекс сатурации кислорода (Sm) увеличивался в 2,1 раза, а удельное потребление кислорода возрастало на 54%, что характеризовало усиление потребления кислорода в тканях вследствие развития гиперемии и возрастало еще больше (на 40%) через 7 дней.

Через 14 дней индексы перфузионной сатурации кислорода (Sm) и удельного потребления кислорода снижались на 17% и 18%, соответственно, что характеризовало развитие гипоксии в тканях, которая усиливалась на 22–33% через 1 мес.

Через 4 мес. показатели восстанавливались до контрольных значений, что характеризовало нормализацию кислородного метаболизма.

В контрольной группе нормализация микроциркуляции и кислородного метаболизма в слизистой оболочке альвеолярного гребня наступала через 3 мес.

Выводы. Проведенное комплексное клинико-функциональное исследование показало, что у больных с ХОБЛ после дентальной имплантации с проведением предварительной остеотропной терапии в опорных тканях восстанавливается уровень микрогемодинамики и кислородного метаболизма через 4 мес., что свидетельствует об окончании процессов остеоинтеграции после дентальной имплантации.

Литература

1. Абросимов, В.Н. *Реабилитация больных ХОБЛ*. М., 2016, 105 с.
2. Козлов, В.И. Лазерная допплеровская флоуметрия и анализ коллективных процессов в системе микроциркуляции / В.И. Козлов, Л.В. Корси, В.Г. Соколова // *Физиология человека*. 1998; 24; 6: 112–121.
3. Кулаков, А.А. с соавт. *Дентальная имплантация. Национальное руководство*. М.: ГЭОТАР-Медиа, 2018: 399 с.
4. Чучалин, А.Г. *Хроническая обструктивная болезнь лёгких: монография*. М.: Атмосфера, 2011: 568 с.
5. Шойхет, Я.Н. Особенности респираторной поддержки пациентов с сочетанием синдрома обструктивного апноэ во сне и хронической обструктивной болезни легких (Синдром Перекреста) / Я.Н. Шойхет, А.В. Маркин. Терапевтический архив. 2010; 82; 3: 26–28.

References

1. Abrosimov, V.N. *Rehabilitation of patients with KHOBL*. Moscow, 2016, 105 p.
2. Kozlov, V.I. Laser Doppler flowmetry and analysis of collective processes in the microcirculation system / V.I. Kozlov, L.V. Corsi, V.G. Sokolova. *Human Physiology*. 1998;. 24; 6: 112–121.
3. Kulakov, A.A. et al. *Dental implantation. National guide*. Moscow: GEOTAR-Media, 2018, 399 p.
4. Chuchalin, A.G. *Chronic obstructive pulmonary disease: monograph*. Moscow: Atmosphere, 2011, 568 p.
5. Shoyhet, Ya.N. Features of respiratory support in patients with a combination of obstructive sleep apnea and chronic obstructive pulmonary disease (Perekresta syndrome) / Ya.N. Shoykhet, A.V. Markin. *Therapeutic archive*. 2010; 82; 3: 26–28.

ПРОФЕССИОНАЛЬНО – ПРОФЕССИОНАЛАМ!

Откройте для себя Silginat!

Оттискный материал, объединяющий преимущества А-силикона и альгината: среднетекучий, аддитивный, эластомерный оттискный материал на основе винилполисилоксана для анатомических оттисков

KETTENBACH

Специально для:

- оттиска челюсти-антагониста,
- изготовления временных коронок и мостов,
- анатомического оттиска,
- ортодонтических работ,
- моделей для изучения клинических случаев,
- изготовления простых съемных протезов,
- временных коронок/мостов,
- изготовления капп,
- работы с брекетами

Слепок сохраняет свою стабильность при хранении! Его можно заливать материалом для изготовления модели неоднократно, даже спустя длительное время хранения, в любое время.

Преимущества:

- Материал очень хорошо растекается и в сочетании с четкостью рисунка и точностью обеспечивает оптимальные оттиски.
- Оптимальная способность возвращаться в исходное состояние.
- Может сканироваться для применения в системах CAD/CAM.

ПОПРОБУЙТЕ ТАКЖЕ SILGINAT С КЛУБНИЧНЫМ ВКУСОМ!

Всегда на складе продукция KETTENBACH по выгодным ценам. Звоните!

Стома-Денталь

WWW.DENT.RU

официальный дилер Kettenbach

Москва:
(495) 781-00-36
dent@dent.ru

Хабаровск:
(4212) 460-070
mail@dent.ru

Дентальная имплантология

Поступила 30.07.2019

Компьютерное планирование операции по наращиванию костной ткани на верхней челюсти (синус-лифтинг)

https://doi/org/10.35556/idr-2019-4(8)14-19

Алиева Севиндж Паша кызы, аспирант кафедры стоматологии хирургической и челюстно-лицевой хирургии
Яременко А.И., зав. кафедрой стоматологии хирургической и челюстно-лицевой хирургии, д.м.н., профессор
Первый Санкт-Петербургский государственный медицинский университет имени академика И.П. Павлова

Для переписки:
E-mail address: Alievasp22@gmail.com

Резюме

Авторами представлен опыт применения метода компьютерной томографии для дополнительной диагностики, определения объема костной ткани, уточнения топографии анатомических структур в зоне планируемой имплантации, выбора места установки и направления в челюсти дентальных имплантатов, их числа, размера и осевой ориентации. Исследование было проведено в группе 35 пациентов, нуждающихся в ортопедической реабилитации с использованием метода дентальной имплантации. 13 пациентам было выполнено компьютерное планирование операции синус-лифтинга. Детально описаны особенности применения метода компьютерной томографии. Подробно представлен план лечения и его клинические этапы одного из пациентов, нуждавшихся в процедуре наращивания костной ткани.

Сделаны выводы и рекомендации, которые могут быть полезными при дальнейшем применении компьютерной томографии в дентальной имплантации, позволяющем более точно измерить объем костной ткани при принятии решения о выполнении процедуры синус-лифтинга, минимизировать травматические воздействия, сократить процесс реабилитации.

Ключевые слова: синус-лифтинг, имплантация, верхняя челюсть, костная ткань, моделирование.

Для цитирования: Алиева Севиндж Паша кызы, Яременко А.И. Компьютерное планирование операции по наращиванию костной ткани на верхней челюсти (синус-лифтинг). *Стоматология для всех*. 2019; №4(89); 14-19. doi: 10.35556/idr-2019-4(8)1-19

Computer planning of the bone grafting on the upper jaw (sinus lift)

Alieva Sevindzh Pasha kyzy, Yaremenko A.I.
Pavlov First Saint Petersburg State Medical University
Russia, 197022, Saint Petersburg, L'va Tolstogo St., 6–8

Summary

The authors presented the experience of using the computed tomography method for additional diagnostics, determining the volume of bone tissue, clarifying the topography of the anatomical structures in the area of the planned implantation, choosing the location and direction of the dental implants in the jaw, their number, size and axial orientation. The study was conducted in a group of 35 patients requiring orthopedic rehabilitation using the method of dental implantation. 13 patients underwent computer planning of sinus lift surgery. The features of the application of computed tomography are described in detail. The treatment plan and its clinical stages of one of the patients who needed the procedure for building bone tissue are presented in detail.

Conclusions and recommendations are made that can be useful in the further use of computer tomography in dental implantation, which allows more accurate measurement of bone tissue volume when deciding to perform the sinus lift procedure, minimize traumatic effects, and shorten the rehabilitation process.

Keywords: sinus lift, implantation, upper jaw, bone tissue, modeling.

For citation: Alieva Sevindzh Pasha kyzy, Yaremenko A.I. Computer planning of the bone grafting on the upper jaw (sinus lift). *Stomatology for All/Int. Dental Review*. 2019; No.4(89); 14-19 (In Russian). doi: 10.35556/idr-2019-4(89)14-19

Невозможность имплантации является зачастую препятствием для протезирования, которое позволило бы восстановить зубной комплекс с полной функциональностью [11, 16, 18]. Если рассматривать аналоги – например, построение моста для формирования целостной челюстной композиции – то их прочность гораздо ниже [20]. В связи с этим особую актуальность приобретают задачи обеспечения имплантации костных имплантатов, которые в ряде случаев изначально не могут быть применимы в силу истончения костной ткани [8, 10, 12, 19]. Для решения данной проблемы и проведения имплантации в местах,

где костная ткань имеется в недостаточном объеме, используется процедура синус-лифтинга [5–7, 15–17]. Согласно [1], синус-лифтинг показан пациентам в 92% случаев.

Авторы [4] считают, что при проектировании процедуры существенное значение имеет позиционирование ее как этапной операции, либо проведение единым циклом. Мы считаем, что процедуру следует проводить в 2 этапа. Похожей позиции придерживаются авторы [3], которые считают, что операцию даже можно разделить на 3 этапа.

Период реабилитации после процедуры синус-лифтинга обычно продолжается 2–4 месяца. По мнению [2], за это время должно произойти полное заживление ткани вокруг оперируемого участка. Продолжительность восстановления пациента также связывается с соблюдением им пищевого режима, употребления пищи, которая не раздражает слизистую [9]. Соблюдение всех рекомендаций значительно ускоряет остеоинтеграцию [17]. Тем не менее, продолжаются поиски способов более точно измерить объем костной ткани пациента, что является критическим значением во время принятия решения о необходимости выполнения процедуры синус-лифтинга, сократить процесс реабилитации после синус-лифтинга и минимизировать травматическое воздействие на костную ткань. Существенные возможности в этом направлении может дать более широкое применение метода компьютерной томографии и использование компьютерного планирования процедуры синус-лифтинга.

Целью настоящего исследования было выявление в ходе обследования и лечения группы пациентов, нуждающихся в ортопедической реабилитации с использованием метода дентальной имплантации, этапов и особенностей применения компьютерной томографии и компьютерного планирования операции синус-лифтинга.

Материалы и методы. Было обследовано 35 пациентов, нуждающихся в ортопедической реабилитации с использованием метода дентальной имплантации, в промежутке между январем 2018 г. и январем 2019 г. Пациенты дали свое согласие на участие в этом исследовании, а также его письменное подтверждение. Также нами было получено разрешение на публикацию сделанных фотоснимков, без указания информации, позволяющей установить личность пациента. Все пациенты были здоровы и не имели системных противопоказаний к имплантации. Предварительно все пациенты были санированы, и каждому была проведена профессиональная гигиена полости рта.

Сама по себе процедура синус-лифтинга может быть опасна потенциальными осложнениями (например, вертикальной потерей кости, возможностью инфицирования трансплантата или атрофией альвеолярного отростка), из-за которых не каждый пациент согласиться на агрессивное хирургическое вмешательство. По этой причине во всех случаях, когда возможно было избежать данного вида воздействия на челюсти пациентов, нами было выполнено установку бугорно-крыловидных имплантатов в обход гайморовых пазух.

Исследования указывают на то, что главной причиной потери кости вокруг имплантатов являются не бактерии, не отторжение надкостницы, не подготовка ложа под имплантат либо биологическая ширина, а стрессовая нагрузка. С целью снижения стрессовой нагрузки можно увеличить поддерживающую зону путем увеличения размера или количества имплантатов или же создать окклюзию.

Для предварительной оценки состояния костной ткани в местах предполагаемой имплантации, использовалась комбинация панорамных и внутриротовых рентгенологических снимков.

Чтобы определить необходимость проведения процедуры синус-лифтинга, проводился дополнительный диагностический метод – компьютерная томография (КТ). Качество кости оценивалось на дооперационных сканированиях. Имплантаты устанавливались в любом отделе верхней и нижней челюстей при I, II, III, и IV классах качественной характеристики костной ткани.

Метод диагностики КТ был применен ко всем 35 пациентам. В работе был использован современный стоматологический 3D томограф KaVo 3D eXam (Германия). Время выполнения сканирования этим устройством составляет менее 30 секунд (5–26,9 в зависимости от выбранного режима), время реконструкции также не превышает 30 секунд.

Для адсорбции богатой факторами роста (PRGF) плазмы использовались короткие имплантаты BTI, поверхность которых обрабатывалась по методике SLA. Проводились операции одноэтапной и двухэтапной установки имплантатов, в зависимости от требований конкретного клинического случая, которые включали несколько хирургических процедур, таких как увеличение объема костной ткани путем поднятия мембраны Шнайдера гайморовой пазухи верхней челюсти или наращивание костной ткани на нижней челюсти.

Стабильность имплантатов оценивалась с помощью частотного резонаторного анализатора (Osstell). Имплантаты считались успешно интегрированными когда:

1) на рентгенологическом снимке не оказывалось резорбции маргинальной костной ткани;

2) не было никаких болевых ощущений и признаков воспаления;

3) при установке имплантатов была возможность прикладывать усилие не менее 20 N/см с помощью ключа.

Результаты и обсуждение. Дополнительная диагностика с помощью метода компьютерной томографии для определения необходимости проведения процедуры синус-лифтинга была проведена всем 35 обследуемым пациентам, что позволило по каждому пациенту определить объем костной ткани, уточнить топографию анатомических структур в зоне плановой имплантации, выбрать место установки и направление в челюсти дентальных имплантатов, их число, размер и осевую ориентацию.

Пациенты перенесли КТ хорошо. Предварительно каждый из пациентов был проинформирован о том, что во время прохождения процедуры нельзя ни двигаться, ни сглатывать. Благодаря компьютерной томографии можно определить было тип деструкции альвеолярного отростка (вертикальный, горизонтальный, смешанный). Утолщение костных балок, увеличение их количества и мелкопетлистый рисунок губчатого вещества свидетельствовали о наличии остеослеротических изменений. Ни у одного из пациентов не были обнаружены новообразования – ни доброкачественные, ни злокачественные, – что положительно сказалось на дальнейшем лечении и реабилитации.

Также после проведения процедуры синус-лифтинга (13 случаев) была проведена повторная компьютерная томография с целью отслеживания реабилитации, поскольку этот метод диагностики позволяет измерить не только статистические данные по реабилитации каждого отдельного пациента, но и проследить динамические изменения.

Было установлено 76 имплантатов у 35 пациентов, включая 23 женщины (65%) и 12 мужчин (35%). Средний возраст пациентов составил 45 лет (в диапазоне от 30 до 75 лет). Из 76 установленных имплантатов 16 (20%) были установлены по одноэтапному протоколу, 53 имплантаты (71%) – по двухэтапным протоколам и 7 имплантатов (9%) с немедленной нагрузкой, через временный абатмент.

42 имплантата (56%) были установлены на верхней челюсти и 35 имплантатов (44%) – на нижней челюсти. На верхней челюсти большинство имплантатов устанавливались в боковых отделах. Не остеоинтегрировались 3 имплантата, которые располагались на верхней челюсти, 2 из них – в кости IV класса, и 1 – после расщепления узкого альвеолярного отростка.

Всего было 13 случаев выполнения операции синус-лифтинга. Главными показаниями для выполнения данной операции были эстетические соображения, невозможность выполнить какую-либо другую операцию ввиду того, что с момента потери зуба прошло более 30 дней и другие показания компьютерной томографии. В остальных же случаях имплантации верхней челюсти удалось ограничиться установкой имплантатов в бугорно-крыловидный шов. Все имплантаты, установленные методом синус-лифтинга, были успешно интегрированы.

Проиллюстрируем этапы и особенности примене-

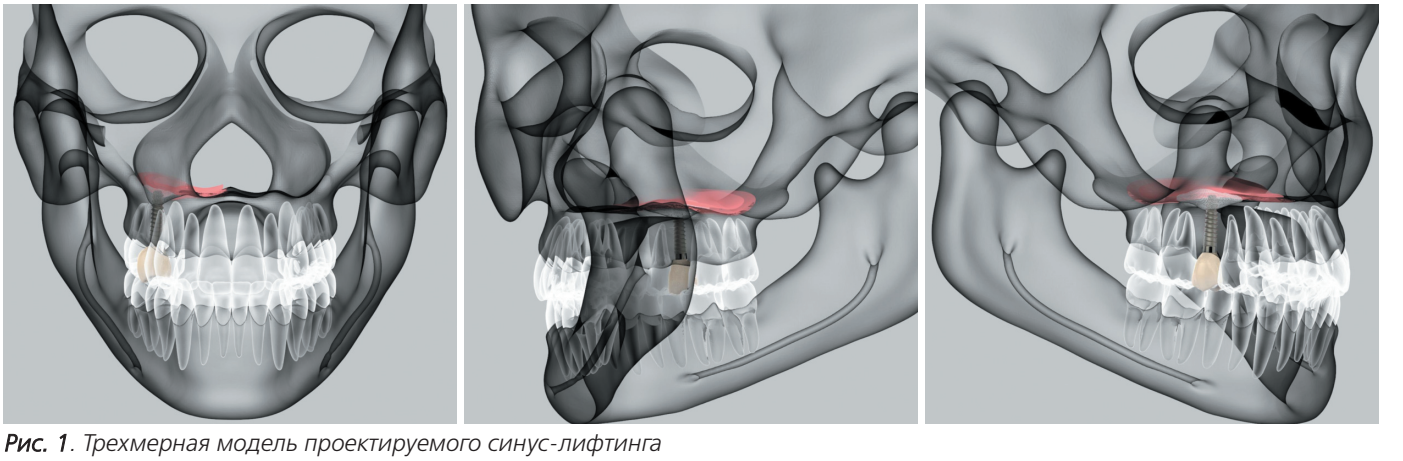

Рис. 1. Трехмерная модель проектируемого синус-лифтинга

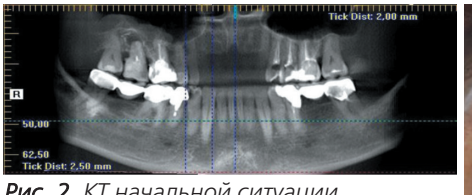

Рис. 2. КТ начальной ситуации

Рис. 3. Ситуация до удаления

Рис. 4. Ситуация после удаления 17 зуба

ния компьютерной томографии и компьютерного планирования операций синус-лифтинга на примере одного пациента, объем костной ткани которого был неадекватен, была необходима процедура наращивания костной ткани.

Пациент (мужчина в возрасте 52 лет) жаловался на припухлости и болевые ощущения в области 16 и 17 зубов. После первичных исследований было установлено, что коронковая часть зуба полностью разрушена, также было обнаружено небольшое уплотнение. При этом отмечались следы первичного эндодонтического лечения. При проведении ОТПГ и КТ выявили обширное разрушение костной ткани в вершинах 16 и 17 зубов. В области 17 зуба также была одонтогенная киста.

План лечения был таков:

1) удаление 16 и 17 зубов и заполнение лунок удаленных корней остеотропным материалом Easy graft Crystal®;

2) ограждение костной ткани из области 16 и 17 зубов через 6 месяцев, после контрольной ортопантомограммы;

3) операция синус-лифтинг с установкой 2-х имплантатов;

4) завершение реабилитации после периода остеоинтеграции имплантатов, изготовление 2 металлокерамических коронок, которые фиксируются на имплантатах.

Синус-лифтинг дополнительно был обеспечен наличием собственных плазменных форм крови пациента путем центрифугирования. Плазма получилась типа PRGF. Также была получена фибриновая мембрана (рис. 1–13). Лунка удаленного 16 зуба просто заполнялась материалом Easy graft Crystal®, а лунка 17 зуба, заполнялась по методике послойного заполнения и закрывалась фибриновой мембраной, полученной из крови больного.

При проведении операции синус-лифтинга материал, который помещался в зазор между нижней стенкой гайморовой пазухи и мембраной Шнайдера, блокировался плазмой, богатой факторами роста (PRGF).

Известно, что синтетические остеопластические материалы не обладают остеоиндуктивными свойствами. Поэтому введение в костный дефект материала в композиции с PRGF способствует улучшению его биоинтеграции и ускоряет процесс формирования новой костной ткани.

Рис. 5. Ситуация после удаления 16 зуба

Рис. 6. Ушивание раны

Рис. 7. Сохранен альвеолярный отросток

Рис. 8. КТ через 6 месяцев перед забором кости и установлением имплантата

Рис. 9. Операция синус-лифтинг

Рис. 10. Смачивание имплантата PRGF

Рис. 11. Операция синус-лифтинг

Рис. 12. Рана зашивается

Рис. 13. Ортопантомограмма – установленные имплантаты

Заживление ран проходило без каких-либо осложнений. Через 6 месяцев в том месте, где планировалось установить имплантат, была проведена остеотомия через слизистую оболочку трефином с внешним диаметром 3,3 мм. Во время сверления было обнаружено, что сопротивление костной ткани аналогично сопротивлению зрелой кортикальной кости. Образец, полученный в виде колонки, состоял из мягких тканей, остатков остеопластического материала и собственной костной ткани в апикальной трети.

Гистологические исследования показали: при небольшом увеличении наблюдалась новообразованная утолщенная трабекулярная костная ткань, расположенная вокруг материала Easy Graft CRYSTAL®; при большом увеличении видимость была хорошо организована, утолщена чешуйчатой костью вокруг резорциального материала с различной степенью присутствия стромальных волокнистых волокон (рис. 14, 15).

Выводы. Проведенное исследование подтвердило эффективность дополнительной диагностики и компьютерного планирования операций по наращиванию костной ткани на верхней челюсти (синус-лифтинг) с помощью метода компьютерной томографии, позволило выявить в обследуемой группе пациентов нарушения вторичного типа в зубочелюстной системе (атрофия в альвеолярном отростке, ярко выраженные деформации окклюзии, деформации патологического типа в височно-нижнечелюстные суставах, изменения в объеме верхне-челюстной пазухи и т.д.), которые сопровождают удаление зубов, затрудняют проведение реабилитационных мероприятий с применением дентальной имплантации, позволило найти дополнительные возможности для расширения показаний к применению несъемных ортопедических конструкций с опорой на дентальные имплантаты в нестандартных анатомо-топографических условиях.

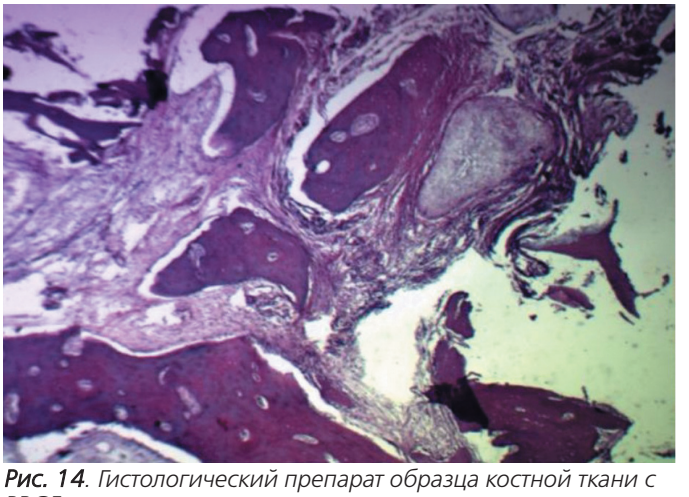

Рис. 14. Гистологический препарат образца костной ткани с PRGF

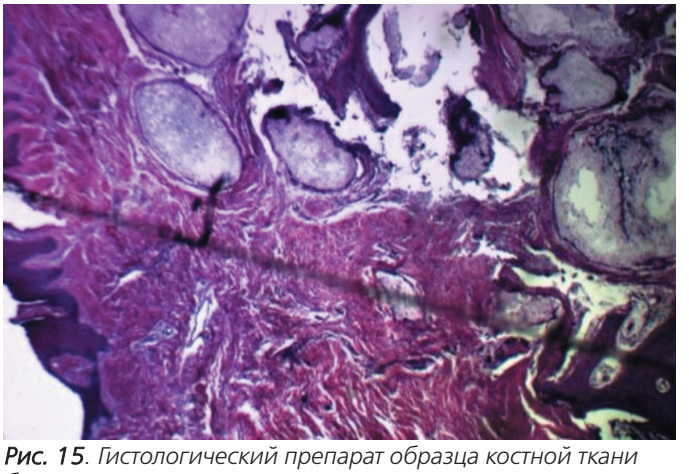

Рис. 15. Гистологический препарат образца костной ткани без PRGF

Несмотря на наличие ряда факторов (например, возраст пациентов, период, который прошел с момента потери пациентом зуба или его хирургического удаления и др.), являющихся противопоказаниями к выполнению данной процедуры, конечное решение относительно того, можно ли выполнять процедуру синус-лифтинга каждому отдельному пациенту, принималось именно после проведения компьютерной томографии. Была получена информация об объеме костной ткани, есть ли у пациента новообразования, атрофия альвеолярного отростка. Во всех случаях, когда существовала угроза здоровью пациента и синус-лифтинг был противопоказан или нежелателен по другим соображениям, проводилась установка бугорно-крыловидных имплантатов.

Компьютерное моделирование позволило каждому пациенту оценить качество конечного результата еще до начала проведения процедуры, поскольку компьютерная диагностика позволяет получить трехмерное изображение зубочелюстной системы.

Получены дополнительные данные об использовании синус-лифтинга не только для протезирования на начальной стадии, но и для перехода от мостов или иных съемных конструкций, когда происходит истончение костной ткани, к имплантатам, которые формируют более правильные черты лица, более длительное функционирование в зрелом возрасте и сохранение приемлемого образа жизни.

У пациентов не наблюдалось чрезмерного периода заживления ран, поскольку процедура компьютерной томографии помогла спрогнозировать возможные осложнения.

Литература / References

1. Acocella, A. et al.., 2012. Maxillary Sinus Lift Using Fresh Frozen Bone Chips in Presence of Sinus Cyst: Clinical and Histological Report. *Cell and Tissue Banking*. 13(2):

327–332. https://doi.org/10.1007/s10561-011-9259-z.
2. Beck-Broichsitter, B. et al., 2018. Impact of Surgical Management in Cases of Intraoperative Membrane Perforation during a Sinus Lift Procedure: A Follow-up on Bone Graft Stability and Implant Success. *International Journal of Implant Dentistry*. 4(1): 6. https://doi.org/10.1186/s40729-018-0116-8.
3. Depprich, R. et al.., 2007. Sinus Lifting before Le Fort I Maxillary Osteotomy: A Suitable Method for Oral Rehabilitation of Edentulous Patients with Skelettal Class-III Conditions: Review of the Literature and Report of a Case. *Head & Face Medicine*. 3(1): 2. https://doi.org/10.1186/1746-160X-3-2.
4. Elian, S., Barakat, Kh., 2018. Crestal Endoscopic Approach for Evaluating Sinus Membrane Elevation Technique. *International Journal of Implant Dentistry*. 4(1): 15. https://doi.org/10.1186/s40729-018-0126-6.
5. Kaneko, T. et al., 2016. Continuous Intra-Sinus Bone Regeneration after Nongrafted Sinus Lift with a PLLA Mesh Plate Device and Dental Implant Placement in an Atrophic Posterior Maxilla: A Case Report. *International Journal of Implant Dentistry*. 2(1): 16. https://doi.org/10.1186/s40729-016-0049-z.
6. Kayabasoglu, G. et al.., 2014. A Retrospective Analysis of the Relationship between Rhinosinusitis and Sinus Lift Dental Implantation. *Head & Face Medicine*. 10(1): 5. https://doi.org/10.1186/1746-160X-10-53.
7. Krasny, K., Krasny, M., Kaminski, A., 2015. Two-Stage Closed Sinus Lift: A New Surgical Technique for Maxillary Sinus Floor Augmentation. *Cell and Tissue Banking*. 16(4): 579–85. https://doi.org/10.1007/s10561-015-9505-x.
8. Kumar, Namineni Kiran, Mahaboob S., Koteswara Rao Nadella, and Balakrishna Manohar Chintapalli, 2015. Comparative Study of Alveolar Bone Height and Implant Survival Rate Between Autogenous Bone Mixed with Platelet Rich Plasma Versus Venous Blood for Maxillary Sinus Lift Augmentation Procedure. *Journal of Maxillofacial and Oral Surgery*. 14(2): 417–22. https://doi.org/10.1007/s12663-014-0643-7.
9. Levine, M. H, Glickman R. S., 2013. Maxillary Sinus Lift for Osseointegrated Implants // In Encyclopedia of Otolaryngology, Head and Neck Surgery, ed. Stilianos E Kountakis. Berlin, Heidelberg: Springer Berlin Heidelberg, 1583–1586. https://doi.org/10.1007/978-3-642-23499-6_793.
10. Marchand-Libouban, H?l?ne, Bernard Guillaume, Norbert Bellaiche, Daniel Chappard, 2013. Texture Analysis of Computed Tomographic Images in Osteoporotic Patients with Sinus Lift Bone Graft Reconstruction. *Clinical Oral Investigations*. 17(4): 1267–1272. https://doi.org/10.1007/s00784-012-0808-z.
11. Nahlieli, Oded, Awfa Abu-Nimer, 2018. Minimally Invasive Implant Surgery with and Without Sinus Floor Elevation // In Minimally Invasive Oral and Maxillofacial Surgery, ed. Oded Nahlieli. Berlin, Heidelberg: Springer Berlin Heidelberg, 163–183. https://doi.org/10.1007/978-3-662-54592-8_10.
12. Pascaretti-Grizon, F. et al., 2017. Maxillary Sinus Lift with Beta-Tricalcium Phosphate (?-TCP) in Edentulous Patients: A Nanotomographic and Raman Study. *Calcified Tissue International*. 101(3): 280–290. https://doi.org/10.1007/s00223-017-0280-5.
13. Piaia, M. et al., 2017. HLA-Typing Analysis Following Allogeneic Bone Grafting for Sinus Lifting. *Cell and Tissue Banking*. 18(1): 75–81. https://doi.org/10.1007/s10561-016-9594-1.
14. Riaz, R, C Ravindran, Ramkumar, Nandakumar, 2010. Efficacy of Platelet Rich Plasma in Sinus Lift Augmentation. *Journal of Maxillofacial and Oral Surgery*. 9(3): 225–230. https://doi.org/10.1007/s12663-010-0033-8.
15. Schuller-Gotzburg, P. et al., 2009. *FE-Analysis of Dental Implants with Sinus Lift // In World Congress on Medical Physics and Biomedical Engineering, September 7–12, 2009*, Munich, Germany, eds. Olaf Dossel and Wolfgang C Schlegel. Berlin, Heidelberg: Springer Berlin Heidelberg, 76–79.
16. Tilaveridis, I. et al., 2018. The Use of Mineralized Bone Allograft as a Single Grafting Material in Maxillary Sinus Lifting with Severely Atrophied Alveolar Ridge (1–3 Mm) and Immediately Inserted Dental Implants. A 3- up to 8-Year Retrospective Study. *Oral and Maxillofacial Surgery*. 22(3): 267–73. https://doi.org/10.1007/s10006-018-0698-6.
17. Viscioni, A. et al., 2011. Effectiveness of Fresh Frozen and Cryopreserved Homologue Iliac Crest Grafts Used in Sinus Lifting: A Comparative Study. *Cell and Tissue Banking*. 12(4): 263–271. https://doi.org/10.1007/s10561-010-9192-6.
18. Yassin Alsabbagh, Aghiad, Mohammed Monzer Alsabbagh, Batol Darjazini Nahas, Salam Rajih, 2017. Comparison of Three Different Methods of Internal Sinus Lifting for Elevation Heights of 7 Mm: An Ex Vivo Study. *International Journal of Implant Dentistry*. 3(1): 40. https://doi.org/10.1186/s40729-017-0103-5.
19. Younes, R., Maroun Boukaram, 2015. Lateral Sinus Grafting Approach: Overview and Recent Developments // In Sinus Grafting Techniques: A Step-by-Step Guide, eds. Ronald Younes, Nabih Nader, and Georges Khoury. Cham: Springer International Publishing, 65–103. https://doi.org/10.1007/978-3-319-11448-4_5.
20. Zaffe, D, Leghissa, G., Pradelli, J., Botticelli, A.R. 2005. Histological Study on Sinus Lift Grafting by Fisiograft and Bio-Oss. *Journal of Materials Science: Materials in Medicine*. 16(9): 789–93. https://doi.org/10.1007/s10856-005-3574-5.

WERTHER INTERNATIONAL

Италия

DENTAL - AIR

Высокопроизводительные стоматологические безмасляные компрессоры по сниженным ценам!

DENTAL-AIR

(Werther International, Италия)

Уникальное предложение!

Модели в наличии:

Компрессор **Dental Air 1**
на 1 рабочее место врача-стоматолога
ресивер - 24л, в звукоизолирующем кожухе

Компрессор **Dental Air 2**
на 2 рабочих места врача-стоматолога,
ресивер - 24л, без звукоизолирующего кожуха

Компрессор **Dental Air 3**
на 3 рабочих места врача-стоматолога,
ресивер - 24л, без звукоизолирующего
кожуха, без осушителя

Компрессор **Dental Air 3**
на 3 рабочих места врача-стоматолога,
ресивер - 24л, без звукоизолирующего
кожуха, с осушителем

Цены на другие модели компрессоров по специальной акции уточняйте у менеджера торгового отдела компании

тел./факс: (812) 655-50-50
(495) 663-77-26

www.coralspb.ru
vk.com/centr_coral

Coral® ДИСТРИБЬЮТЕРСКИЙ И ТЕХНИЧЕСКИЙ ЦЕНТР

Московский Государственный Медико-Стоматологический Университет

DENTALEXPO®

10-12 ФЕВРАЛЯ 2020

DENTAL REVIEW

17-й Всероссийский стоматологический форум и выставка-ярмарка

ДЕНТАЛ-РЕВЮ

СТОМАТОЛОГИЧЕСКОЕ ОБРАЗОВАНИЕ. НАУКА. ПРАКТИКА

Москва
МВЦ «Крокус Экспо»
павильон 2, зал 6

На правах рекламы, 12+

Оргкомитет конференции:
8-926-996-34-95
Адрес для отправки работ для публикации: Klinskaya@inbox.ru
www.msmsu.ru

Оргкомитет выставки:
(+7 499) 707-23-07
info@dental-expo.com
www.dental-expo.com

Для получения бесплатного билета на выставку используйте при регистрации ПРОМОКОД: SKXM5HW

Челюстно-лицевая хирургия

Поступила 03.09.2019

Лечение остеонекрозов челюстей у больных с зависимостью от «кустарного дезоморфина»

https://doi.org/10.35556/idr-2019-4(89)22-27

Нестеров А.А., к.м.н., доцент
Яхъяева Э.Р., ассистент
Тулаева Е.В., ординатор

ФГБОУ ВО «Астраханский ГМУ» Минздрава России, кафедра стоматологии и челюстно-лицевой хирургии с курсом последипломного образования

Для переписки:
E-mail address: alnest2000@mail.ru

Резюме

Рассмотрена проблема лечения остеонекрозов челюстей у пациентов с зависимостью от «кустарного дезоморфина». Определены причины и клинические проявления остеонекрозов у 84 пациентов обоего пола в возрасте от 19 до 55 лет. Представлена тактика хирургического и медикаментозного лечения пациентов с зависимостью от «дезоморфина».

Ключевые слова: остеонекроз, дезоморфин, наркомания, бисфосфонаты.

Для цитирования: Нестеров А.А., Яхъяева Э.Р., Тулаева Е.В. Лечение остеонекрозов челюстей у больных с зависимостью от «кустарного дезоморфина». *Стоматология для всех*. 2019; № 4(89); 22-27. doi: 10.35556/idr-2019-4(89)22-27

The treatment of osteonecrosis of the jaws in patients with dependence on "self-made dezomorphine»

Nesterov A.A., Yakhyaeva E.R., Tulaeva E.V.

Astrakhan State Medical University, Department of oral and maxillofacial surgery

414000, Russian Federation, Astrakhan region, Astrakhan, Bakinskaya St., bld. 121.

Summary

The article is devoted to the influence of «self-made dezomorhine» on pyo-inflammatory disease of maxillofacial area. This project is topical in Russian Federation, because the quantity of drug addicts grows every year. Maxillofacial area is a high-risk zone for development of inflammatory process due to the high probability of the chronic odontogenic center of infection and because of special aspects of blood supply and innervation of this area. Special attention must be payed to the jaws osteonecrosis of the jaws, which develop after «self-made dezomorhine» ingestion. Dezomorhine is a narcotic analgesic, which is banned in Russian Federation. From 2008 to 2014 there was conducted the treatment of 84 patients from age19 to 55 years of both sexes with local and diffuse osteonecrosis of the jaws, which began after «self-made dezomorhine» in department of maxillofacial surgery of Astrakhan Aleksandro-Mariinskaya Regional Clinic Hospital, 2 patients of the whole number of operated patients died because of the overdose of drugs. One patient died due to the septic accident during the period of monitoring. It was found because a result of retrospective analysis post evaluation procedures make it possible to affirm, that if the operation was performed in the course of 6 months after the intermission of taking drugs, the necrotic process usually extends to nearby areas of the jaws after the implementing of the necroectomy. The best results of the treatment were achieved when patients applied for hospital treatment after 6 to 12 months following the intermission of taking of «self-made dezomorphine». The article deals with 2 medical cases, illustrated by X-Ray pictures and clinic photos. 205 operations were performed by the 6 years' experience of the treatment of 84 patients with «dezomorphinic» osteonecrosis of the jaws and it enables us make a conclusion, that classic surgeon treatment is the most preferable variant. The classic treatment includes surgery after the appearance of demarcation zone and sequesters organization. The detoxication therapy, immune-enhancing therapy, anemia treatment and usage of antibiotics are the important parts of the treatment, as well as the antibiotic use. Provided the specific microflora and typical status of immune system phenomenon occurred in the process of complex treatment of «dezomorphinic» necrosis of the jaws, we, applied a course of semisynthetic macrolides. We mostly applied Roxithromycinum in a dose of 150 mg in tab. 2 b.d.s. with the interval of 12 hours; period of treat-

ment lasts 5 days. Rational antibiotic treatment allows to prognosticating a successful result of the treatment of «dezomorphinic» osteonecrosis of the jaws.

Keywords: osteonecrosis, desomorphine, drug abuse, bisphosphonates.

For citation: Nesterov A.A., Yakhyaeva E.R., Tulaeva E.V. The treatment of osteonecrosis of the jaws in patients with dependence on "self-made dezomorphine». *Stomatology for All / Int. Dental Review*. 2019; No.4(89); 22-27 (In Russian). doi: 10.35556/idr-2019-4(89)22-27

Значительный рост числа наркозависимых пациентов во всем мире и в Российской Федерации в частности привел к увеличению числа гнойно-воспалительных заболеваний среди таких больных. Это связано с возникновением как местных, так и системных патологических изменений в организме наркозависимого человека [6]. Челюстно-лицевая область является «зоной риска» по развитию воспалительных процессов из-за наличия хронических одонтогенных очагов инфекции [3. 8]. Появление наркотических средств, влияющих на регенерацию костной ткани, таких как дезоморфин и амфетамин, привело к росту числа одонтогенных воспалительных заболеваний челюстей и мягких тканей у больных с наркоманией [7]. Течение одонтогенных гнойно-воспалительных процессов у наркозависимых больных часто происходит атипично, причем с увеличением срока наркотической зависимости усугубляется проявление инфекции [6].

Особое место среди одонтогенных воспалительных заболеваний занимает остеонекроз челюстей, развивающийся на фоне приема «кустарного дезоморфина» [1]. Дезоморфин признан наркотическим анальгетиком, оборот которого был запрещен на территории Российской Федерации Постановлением Правительства Российской Федерации от 30 июля 1998 г. № 681. Данный препарат относится к группе опиатов. Собственно название «дезоморфин» в нашей стране является общим для целого ряда наркотических веществ «кустарного» производства с неуточненными химическими формулами. Общим для этих наркотиков является кодеинсодержащая основа, концентрированные растворы щелочей и фосфор, используемые при их изготовлении. В молекуле дезоморфина фосфора не содержится, но этот элемент, безусловно, присутствует в наркотических смесях. Ключевая роль фосфора в развитии типичного некротического процесса при остеомиелите челюстей у наркозависимых пациентов подтверждается идентичностью клиники данного заболевания и ранее описанного фосфорного некроза челюстей у работников спичечных фабрик стран западной Европы на рубеже XIX–XX вв., а также бисфосфонатного остеонекроза челюстей (БФОН). Возникновение остеонекрозов челюстей пациентов, принимающих бисфосфонаты для лечения рака костей, миеломной болезни и при остеопорозе связано с обострением хронических очагов одонтогенной инфекции и удалением зубов [5]. Связь развития бифосфонатных некрозов челюстей с одонтогенной патологией считается доказанной [10].

Особый интерес представляют основные механизмы действия бифосфонатов (фосфорсодержащих соединений): проникновение в костную ткань и взаимодействие с кристаллами гидроксиапатита; концентрация вокруг остеокластов, создание высокой концентрации в лакунах резорбции; нарушение формирования цитоскелета остеокластами; снижение секреции лизосомальных ферментов остеокластами, подавление межклеточных сигналов, ингибирование миграции остеокластов и их резорбтивной способности [2]. Исходя из вышеуказанного механизма действия фосфорсодержащих препаратов, становятся объяснимыми особенности клинического течения одонтогенного остеонекроза у больных с зависимостью от «кустарного дезоморфина» с примесью фосфора. Характерно образование незаживающего дефекта после простого удаления зуба; длительное отсутствие тенденции к образованию и отторжению секвестров; отсутствие зоны демаркации; усугубление состояния после некроэктомии и распространение поражения на здоровые участки костной ткани.

Роль хронических одонтогенных очагов инфекции в патогенезе остеонекрозов челюстей у лиц, страдающих наркотической зависимостью от «кустарного дезоморфина», вполне очевидна. Практических в 99% случаев такие больные связывают возникновение заболевания с удалением зубов. Всегда можно наблюдать типичную картину, когда после удаления зуба по поводу обострения хронического периодонтита сначала появляются симптомы альвеолита, затем остеомиелита зубной ячейки. Далее развивается первично хронический очаговый остеомиелит. Без адекватного лечения и при продолжении приема наркотика развивается диффузный остеонекроз челюсти, который может распространяться на другие кости лица и основание черепа.

Вначале такую динамику течения заболевания у наркозависимых пациентов связывали с особенностями течения воспалительных процессов на фоне хронического вирусного гепатита С и ВИЧ-инфекции [6]. В настоящее время очевидно, что возникновение остеонекрозов связано с попаданием в организм фосфора при синтезе наркотической смеси. По сути, мы имеем дело с классическими «фосфорными» некрозами челюстей, встречавшимися в конце XIX – начале XX столетий [9].

В отделении челюстно-лицевой хирургии

Александро-Мариинской областной клинической больницы (г. Астрахань) с 2008 по 2014 гг. проведено хирургическое лечение 84 пациентам с очаговыми и диффузными остеонекрозами челюстей, возникшими вследствие наркотической зависимости от «дезоморфина». Возраст пациентов составил от 19 до 55 лет, из них 67% – мужчин и 33% – женщин. Изолированное поражение нижней челюсти отмечалось у 47% пациен-

Рис. 1. Некроз слизистой оболочки полости рта, зияние скелетированной альвеолярной части нижней челюсти

Рис. 2. Ортопантомограмма челюстей: демаркация зоны остеонекроза на нижней челюсти, признаки секвестрации, диффузный остеопороз альвеолярного отростка верхней челюсти, расширение периодонтальных щелей зубов

Рис. 3. Секвестр тела нижней челюсти

Рис. 4. Ремоделирование костной ткани нижней челюсти после проведения комплексного лечения. Секвестрация альвеолярного отростка верхней челюсти

Рис. 5. Патологическая подвижность, гнойно-некротический налет на зубах верхней челюсти

Рис. 6. Ортопантомограмма через 2 года после окончания комплексного лечения. Ремоделирование костной ткани верхней и нижней челюстей. Травматический двухсторонний перелом тела нижней челюсти не связан с перенесенным остеонекрозом

тов, верхней челюсти – у 38%, остеомиелит верхней и нижней челюстей наблюдался в 15% случаев. У 2 пациентов имело место сочетание остеомиелита верхней челюсти, скуловой кости и крыловидного отростка клиновидной кости. Диффузное поражение челюстей мы наблюдали у 34% пациентов, очаговое – у 66%. За время наблюдения из числа прооперированных больных от передозировки наркотических средств умерло 2 человека, от септических осложнений – 1 человек.

В результате ретроспективного анализа нами установлено, что при проведении операций в срок до 6 месяцев после приостановки приема наркотиков характерно распространение некротического процесса на близлежащие участки челюсти после проведения остеонекрэктомии. Характерно формирование свищей в верхнечелюстном синусе и полости носа, развитие неврита ветвей тройничного нерва, расхождение швов, прорезание реконструктивных пластин через кожу и слизистую оболочку полости рта.

Наилучшие результаты лечения мы наблюдали в случаях, когда пациенты обращались в клинику спустя 6–12 месяцев после прекращения приема «дезоморфина». У таких больных имела место четкая демаркация очага остеонекроза, выраженный процесс секвестрации.

Клинический случай № 1 (ри. 1–6)

Больной Ш., 33 года. История болезни № 12166. Стаж наркозависимости от дезоморфина – 3 года.

Диагноз: Диффузный остеонекроз тела нижней челюсти, альвеолярного отростка верхней челюсти.

После удаления секвестров воспалительно-некротический процесс на пораженной челюсти прекратился в 95% наблюдений. После секвестрэктомии зона демаркации легко определяется визуально, пальпируется выстланная грануляциями костная полость с гладкими краями. В послеоперационном периоде происходит ремоделирование и новообразование костной ткани, подтвержденное рентгенологическими данными.

Клинический случай № 2 (рис. 7–11)

Пациент А., 41 год. История болезни № 9014. Стаж

Рис. 7. Ортопантомограмма пациента на момент первичного обращения в клинику через 6 месяцев после прекращения приема наркотиков. Признаки демаркации остеонекроза и формирования секвестра

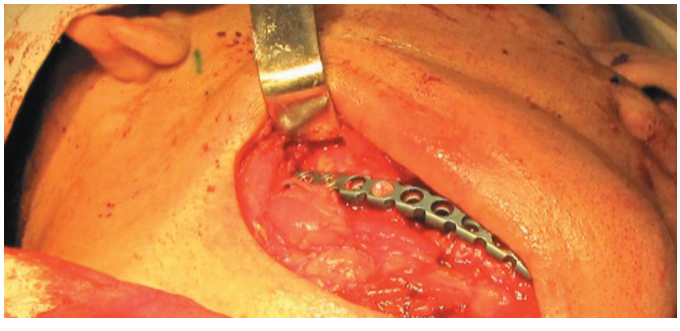

Рис. 8. Интраоперационная картина: после удаления секвестра в связи с нарушением непрерывности тела нижней челюсти установлена реконструктивная пластина. Гипертрофированная надкостница в области дна раны сохранена

Рис. 9. Рентгенограмма нижней челюсти в боковой проекции сразу после фиксации реконструктивной пластины

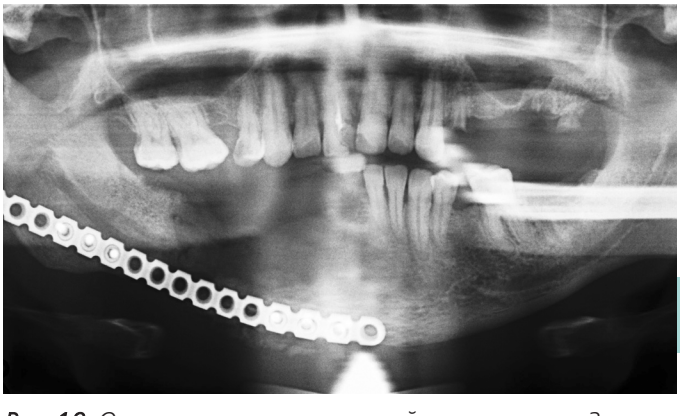

Рис. 10. Ортопантомограмма нижней челюсти через 3 месяца после операции. Начало ремоделирования костной ткани

зависимости от дезоморфина – 2 года. Наблюдение – в течение 4 лет.

Основываясь на 6-летнем опыте лечения 84 больных с «дезоморфиновыми» остеонекрозами челюстей, которым совокупно было выполнено 205 оперативных вмешательств, мы пришли к выводу о предпочтительности классической хирургической тактики: проведение оперативного лечения после появления зоны демаркации и формирование секвестров. Тотальные и субтотальные резекции челюстей, по нашему мнению, являются калечащими операциями «отчаяния» с высоким риском осложнений и сомнительным прогнозом выздоровления.

Сразу после поступления в стационар первичных пациентов проводилась катетеризация подключичной вены для обеспечения внутривенной инфузии дезинтоксикационных препаратов. Применялись как коллоидные, так и кристаллоидные растворы. С целью иммунной коррекции под контролем иммунограммы назначали «Ликопид», «Имунофан».

Клинически и экспериментально было доказано влияние систематического приема фосфор-содержащих препаратов на гемопоэз. В частности, происходит снижение содержания гемоглобина, уменьшение количества эритроцитов (Жумашов С.Н., 2006). Это подтверждается и нашими клиническими данными: в стадии наркотической интоксикации организма количество эритроцитов снижается до 2,5–3,0x10^{12}/л, содержание гемоглобина падает до 70–90 г/л, в крови анизоцитоз и пойкилоцитоз. При прекращении приема наркотика, но без проведения железо-заместительной терапии показатели красной крови восстанавливаются крайне медленно. Нами в таких случаях совместно с гематологами проводилось лечение анемии железосодержащими препаратами. При систематическом приеме препаратов железа по рекомендуемым схемам восстановление количества эритроцитов, объема гемоглобина происходит в течение полугода.

Рис. 11. Ортопантомограмма через 2 года после хирургического лечения. Признаки новообразования костной ткани. Реконструктивная пластина была удалена. Больной выписан с выздоровлением

Наряду с рациональным хирургическим пособием, проведением дезинтоксикационной, иммуностимулирующей терапии, лечением анемии применение антибиотиков является важнейшим компонентом комплексного лечения пациентов с остеонекрозами. Вопрос выбора рациональной антибактериальной терапии с учетом первично хронического течения заболевания и особенностей иммунного статуса больных является чрезвычайно актуальным. Большинство антибиотиков обладают выраженной иммуномодулирующей, в большей степени супрессивной, активностью в отношении иммунной системы [4]. В связи с этим при выборе схемы лечения мы руководствовались не только характером найденной в очаге поражения микрофлоры, но и учитывали фармакокинетику различных групп антибиотиков.

При проведении микробиологического анализа экссудата у пациентов с «дезоморфиновыми» остеонекрозами челюстей нами выявлено преобладание грамположительных кокков (Streptococcus pyogenes, Streptococcus pneumoniae, Streptococcus aureus, Peptostreptococcus, Rhodococcus equi), наличие клостридий и граморицательных бактерий рода Кампилобактер. Также в ходе иммунологического обследования данной группы больных нами определены ряд характерных особенностей иммунного статуса. При выраженной интоксикации организма наркотическими веществами во всех клинических случаях процент фагоцитоза снижается до 30–50% (норма – 65–95%), фагоцитарное число в среднем составляет 3,0 (норма – 4–10), а показатель количества активных фагоцитов падает от 0,65 до 1,5x10^{9}/л (норма – 2,5–2,9x10^{9}/л). Эти данные указывают на несостоятельность фагоцитоза и необходимость подбора антибиотиков с учетом иммунодефицита у больных.

В связи с выявлением вышеуказанных особенностей микробного пейзажа и характерным состоянием иммунной системы при комплексном лечении «дезоморфиновых» остеонекрозов челюстей нами назначались преимущественно курсы полусинтетических макролидов. Наиболее часто мы назначали препарат Рокситромицин в дозировке 150 мг в таблетках

2 раза в день с интервалом 12 часов, курсом на 5 суток. По показаниям курс лечения пролонгировали до 10 дней. Препаратом выбора также был Азитромицин в дозировке 500 мг 1 раз в день в течение 3 суток. Обоснованием выбора полусинтетических макролидов и, в частности, препарата Рокситромицин была его высокая чувствительность к микробам, выявленным в очаге воспалительно-некротического процесса. С другой стороны, способность макролидов накапливаться в фагоцитирующих клетках [12] и транспортироваться с фагоцитами к очагам инфекции [11] дает основание для назначения этого препарата при иммунодефицитных состояниях и незавершенном фагоцитозе. Общая продолжительность антибактериальной терапии составляла от 6 месяцев до 1 года, курсы Рокситромицина назначались 1 раз в месяц по 5 дней.

Наряду с классической тактикой при лечении остеонекрозов, когда хирургическое лечение по типу секвестрэктомии и остеонекрэктомии мы проводили после появления рентгенологических признаков демаркации очага поражения, рациональная антибактериальная терапия препаратом Рокситромицин из группы полусинтетических макролидов позволяет прогнозировать положительный результат лечения «дезоморфиновых» остеонекрозов челюстей.

Литература

1. Басин Е.М. Токсические фосфорные некрозы лицевого черепа: автореф. ... д-ра мед. наук. М., 2017: 48 с.
2. Жабина А.С. Роль бисфосфанатов для профилактики и лечения метастазов в кости. *Практическая онкология*. 2011; №3: 124–131.
3. Овруцкий Г.Д. *Хронический одонтогенный очаг*. М.: Медицина, 1993, 144 с.
4. Ильина Н.И. и соавт. Синдром вторичной иммунной недостаточности. *Иммунология*. 2000; №5: 8–9.
5. Погосян Ю.М., Акопян К.А., Манукян Э.В. Бисфосфанатный остеонекроз (БФОН) верхней челюсти у больного с множественной миеломой. *Вопросы теоретической и практической медицины*. 2011; №5: 39–42.
6. Тимофеев А.А. Особенности клинического течения одонтогенных воспалительных заболеваний челюсти и мягких тканей у больных с наркоманией и ВИЧ-инфицированных. *Современная стоматология*. 2006; №2: 88–95.
7. Тимофеев А.А., Дакал А.В., Кишковская Е.Н. Клиническое течение одонтогенных воспалительных заболеваний челюстей и мягких тканей у больных наркоманией. *Современная стоматология*. 2009; №1: 94–98.
8. Шаргородский А.Г. *Воспалительные заболевания тканей челюстно-лицевой области и шеи*. М.: ГОУ ВУНМЦ, 2001, 272 с.
9. Hughes J.P.W., Baron R., Buckland D.H., Cooke M.A., Craig J D., Duffield D.P., Grosart A.W., Parkes P.W.J., Porter A. Phosphorus necrosis of the jaw: a present-day study. *Brit. J. industr. Med*. 1962; 19: 83–99.
10. Marx R.E., Cillo J.E., Jr, Ulloa J.J. Bisphosphonate-Induced Osteonecrosis: Risk Factors, Prediction of Risk Using Serum CTX Testing, Prevention, and Treatment. *J Oral Maxillofac Surg*. 2007; 65(12): 2397–2410.
11. Pallasch T.J. Antimicrobials and periodontal-disease – quo-vadis. *The International journal of periodontics & restorative dentistry*. 1988; 18(3): 212–213.
12. Uhl W. Infections complicating pancreatitis: diagnosing, treating, preventing / W. Uhl, R. Isenmann, M.W. Buchler. *New. Horiz*. 1998; №2: 72–79.

References

1. Basin E.M. Toxic phosphorus necrosis of the facial skull: abstract. ... Dr. med. sciences'. Moscow, 2017: 48 p.
2. Zhabina A.S. Role of bisphosphonates for prevention and treatment of bone metastases. Practical Oncology. 2011; No. 3: 124-131.
3. Ovrutsky G.D. Chronic odontogenic focus. Moscow: Medicine, 1993, 144 p.
4. Ilyina N.I. et al. Syndrome of secondary immune insufficiency. Immunology. 2000; No. 5: 8-9.
5. Poghosyan Yu.M., Hakobyan K.A., Manukyan E.V. Bisphosphonate osteonecrosis (background) of the upper jaw in a patient with multiple myeloma. Questions of theoretical and practical medicine. 2011; No. 5: 39-42.
6. Timofeev A.A. Features of the clinical course of odontogenic inflammatory diseases of the jaw and soft tissues in patients with drug addiction and HIV-infected. Modern dentistry. 2006; No. 2: 88-95.
7. Timofeev A.A., Was Ducal A.V., Kishkovskaya E.N. The clinical course of the odontogenic inflammatory diseases of the jaws and soft tissues in patients with narco-mania. Modern dentistry. 2009; No. 1: 94-98.
8. Shargorodsky A.G. Inflammatory diseases of tissues of maxillofacial region and neck. Moscow: go VUNMTS, 2001, 272 p.
9. Hughes J.P.W., Baron R., Buckland D.H., Cooke M.A., Craig J D., Duffield D.P., Grosart A.W., Parkes P.W.J., Porter A. Phosphorus necrosis of the jaw: a present-day study. Brit. J. industr. Med. 1962; 19: 83–99.
10. Marx R.E., Cillo J.E., Jr, Ulloa J.J. Bisphosphonate-Induced Osteonecrosis: Risk Factors, Prediction of Risk Using Serum CTX Testing, Prevention, and Treatment. J Oral Maxillofac Surg. 2007; 65(12): 2397–2410.
11. Pallasch T.J. Antimicrobials and periodontal-disease – quo-vadis. The International journal of periodontics & restorative dentistry. 1988; 18(3): 212–213.
12. Uhl W. Infections complicating pancreatitis: diagnosing, treating, preventing / W. Uhl, R. Isenmann, M.W. Buchler. New. Horiz. 1998; №2: 72–79.

Морфологические аспекты стоматологии

Гажва С.И.[1], профессор, д.м.н., засл. работник Высшей школы РФ

Якубова Е.Ю.[1, 2], аспирант кафедры стоматологии ФДПО ФГБОУ ВО ПИМУ, врач стоматолог ГАУЗ НО ОСП

Айвазян В.В.[1], аспирант кафедры стоматологии ФДПО

Гажва Ю.В.[1], к.м.н., доцент кафедры стоматологии ФДПО

[1]ФГБОУ ВО «Приволжский исследовательский медицинский университет» Минздрава России, г. Нижний Новгород
[2]ГАУЗ НО ОСП Приокский филиал, г. Нижний Новгород

Для переписки:
E-mail address: ilina.ramaeva@mail.ru

Поступила 23.07.2019

Микроструктура эмали при клиновидных дефектах I и II классов

https://doi.org/10.35556/idr-2019-4(89)28-32

Резюме

Авторами проведено экспериментальное исследование эмали интактных зубов и зубов с клиновидными дефектами I и II классов с использованием растрового электронного микроскопа с системой энергодисперсионного микроанализа и возможностью трехмерной реконструкции объектов, визуализации и модификации электронным и сфокусированным ионным пучками. Проведен анализ химического состава эмали интактных зубов и зубов с диагностированным поражением клиновидным дефектом. Показаны соответствующие различия по качественным и количественным показателям микроэлементов.

Проведенный многофакторный анализ архитектоники эмали подтверждает наличие трещин на границе эмалевых призм, линейных хаотичных дефектов с четкими контурами, а также очагов деминерализации в зоне расположения клиновидного дефекта, что является основанием для выбора метода лечения, направленного на восстановление убыли твердой ткани зубов и стабилизацию процесса.

Ключевые слова: клиновидный дефект, интактная эмаль, некариозные поражения, микроструктура.

Для цитирования: Гажва С.И., Якубова Е.Ю., Айвазян В.В., Гажва Ю.В. Микроструктура эмали при клиновидных дефектах I и II классов. *Стоматология для всех*. 2019; №4(89); 28-32. doi: 10.35556/idr-2019-4(89)28-32

Enamel microstructure at wedge-shaped defects of class I and II

Gazhva S.I., Yakubova E.Yu., Ayvazyan V.V., Gazhva Yu.V.

[1]Federal State Budgetary Educational Institution of Higher Education of the Ministry of Health of the Russian Federation

603005, Nizhny Novgorod, Pl. Minin and Pozharsky, bld. 10/1

[2]State Autonomous Institution of Health of the Nizhny Novgorod region "Regional dental polyclinic"

603005, Nizhny Novgorod, Tereshkovoy St., 5A

Summary

The article is devoted to the influence of «self-made dezomorhine» on pyo-inflammatory disease of maxillofacial area. This project is topical in Russian Federation, because the quantity of drug addicts grows every year. Maxillofacial area is a high-risk zone for development of inflammatory process due to the high probability of the chronic odontogenic center of infection and because of special aspects of blood supply and innervation of this

area. Special attention must be payed to the jaws osteonecrosis of the jaws, which develop after «self-made dezomorhine» ingestion. Dezomorhine is a narcotic analgesic, which is banned in Russian Federation. From 2008 to 2014 there was conducted the treatment of 84 patients from age19 to 55 years of both sexes with local and diffuse osteonecrosis of the jaws, which began after «self-made dezomorhine» in department of maxillofacial surgery of Astrakhan Aleksandro-Mariinskaya Regional Clinic Hospital, 2 patients of the whole number of operated patients died because of the overdose of drugs. One patient died due to the septic accident during the period of monitoring. It was found because a result of retrospective analysis post evaluation procedures make it possible to affirm, that if the operation was performed in the course of 6 months after the intermission of taking drugs, the necrotic process usually extends to nearby areas of the jaws after the implementing of the necroectomy. The best results of the treatment were achieved when patients applied for hospital treatment after 6 to 12 months following the intermission of taking of «self-made dezomorphine». The article deals with 2 medical cases, illustrated by X-Ray pictures and clinic photos. 205 operations were performed by the 6 years' experience of the treatment of 84 patients with «dezomorphinic» osteonecrosis of the jaws and it enables us make a conclusion, that classic surgeon treatment is the most preferable variant. The classic treatment includes surgery after the appearance of demarcation zone and sequesters organization. The detoxication therapy, immune-enhancing therapy, anemia treatment and usage of antibiotics are the important parts of the treatment, as well as the antibiotic use. Provided the specific microflora and typical status of immune system phenomenon occurred in the process of complex treatment of «dezomorphinic» necrosis of the jaws, we, applied a course of semisynthetic macrolides. We mostly applied Roxithromycinum in a dose of 150 mg in tab. 2 b.d.s. with the interval of 12 hours; period of treatment lasts 5 days. Rational antibiotic treatment allows prognosticating a successful result of the treatment of «dezomorphinic» osteonecrosis of the jaws.

Keywords: wedge-shaped enamel defect, intact enamel, non-carious lesions, microstructure.

For citation: Gazhva S.I., Yakubova E.Yu., Ayvazyan V.V., Gazhva Yu.V. Enamel microstructure at wedge-shaped defects of class I and II. *Stomatology for All/Int. Dental Review*. 2019; No.4(89); 28-32 (In Russian). doi: 10.35556/idr-2019-4(89)28-32

Актуальность исследования клиновидных дефектов твердых тканей зубов как стоматологической патологии приобретает особую значимость в связи с высокой распространенностью [1, 2, 5] в структуре стоматологической заболеваемости (22%–83%) [4, 6], связана с тенденцией к омоложению, частыми рецидивами, утяжелением основного патологического процесса [5, 6, 8]. Кроме того, клиновидный дефект является симптомом коморбидной патологии, что требует персонализированного подхода на фоне междисциплинарного сотрудничества со специалистами медицинского профиля [3]. Существующие алгоритмы лечения носят агрессивный характер, направлены на иссечение пораженных твердых тканей зубов, что требует реализации не только лечебных мероприятий, но и системы реабилитации данной категории лиц. Особый интерес, несомненно, связан с появлением инновационных подходов к выбору методов лечения, базирующихся на знаниях микроструктуры твердых тканей зуба, малоинвазивных органосохраняющих технологии.

Проблема ранней диагностики клиновидных дефектов, по-прежнему остается сложной для врачей практического здравоохранения [5], поскольку имеет место не только наличие самого дефекта, но и зависимость от степени выраженности деструктивных изменений в структуре эмали [1]. Совокупность этих данных, предопределяет выбор метода и способа лечения. Прогноз становится очевидным и обоснованным с изучением особенностей микроструктурных проявлений при клиновидном дефекте в зависимости от их стадии. Несмотря на то, что на сегодняшний день существует достаточно много различных теорий возникновения изучаемой патологии и факторов риска, способствующих ее развитию, вокруг которых не прекращаются дискуссии, неизменным остается одно – все они отмечают возникновение структурных изменений в твердых тканях зубов [7].

Данные отечественной и зарубежной специальной литературы свидетельствуют о том, что клиновидный дефект как патология известен давно, однако единая точка зрения на основные звенья патогенеза по-прежнему отсутствует [7–9] и проблема требует дальнейшего изучения.

Цель исследования – изучить структурные изменения в эмали при клиновидном дефекте I и II классов с помощью оптических методов исследования.

Материалы и методы исследования. Материалами нашего исследования были образцы шлифов интактных зубов и зубов с клиновидными дефектами I и II классов [2], удаленных по ортодонтическим показаниям:

класс 1: клиновидный дефект, выявляющийся с помощью лупы;

класс 2: клиновидный дефект, локализующийся на эмали [2]. От пациентов было получено информированное согласие на хирургическое вмешательство и

на участие в исследовании их биологических образцов. Исследование шлифов производилось в лаборатории электронной микроскопии и малоугловой рентгеновской дифрактометрии НИИ физики и химии Мгу им. Н.П. Огарева (Саранск). Изучение микроструктуры и химического состава эмали проводили с использованием растрового электронного микроскопа Quanta 200 i 3D FEI (разрешающая способность – 2,9 нм при 30 кВ (США) с системой энергодисперсионно-



Рис. 1. Структура интактного зуба, эмалевые призмы, РЭМ, увел. 1600

го микроанализа и возможностью трехмерной реконструкции объектов, визуализации и модификации объектов электронным и сфокусированным ионным пучками. Преимуществом данной технологии является получение качественных электронных фотографий непроводящих биологических объектов без предварительной их подготовки. Для изучения интактной поверхности и пораженной клиновидным дефектом эмали, а также зоны приграничной области, где можно определить начальные проявления, шлиф зуба фиксировали на удерживающем блоке и помещали в камеру с целью проведения растровой электронной микроскопии, позволяющей изучить микроструктуру в режиме высокого вакуума. При помощи данного микроскопа провели исследование поверхности эмали зуба и получили электронные фотографии с увеличением х400, 800, 1500, 3000, 6000.

Результаты и обсуждение. В результате проведенного исследования образцов интактной эмали установлено, что она имеет ровную, гладкую поверхность, на поверхности зуба определяется призменная структура (рис. 1), рисунок в сканируемой части характеризуется чередованием горизонтальных полос, которые чаще всего располагаются параллельно друг другу, на сравнительно равном удалении, придавая коронке зуба вид поперечной исчерченности (рис. 2). Это подразумевает проявление на вестибулярной поверхности индивидуальных особенностей эмали в виде микрошероховатости. На шлифах были зафиксированы микропоры, собирающиеся в единую цепь, образовывая тем самым отчетливо заметные линии Ретциуса (рис. 3)

Анализ химического состава эмали интактного зуба, проведенный с помощью РЭМ, показал наличие таких элементов, как: С – 19,68%; N – 4,41%;

Рис. 2. Поверхность интактной эмали, РЭМ, увел. 800



Рис. 3. Линии Ретциуса на поверхности интактного зуба, РЭМ, увел. 800

O – 30,57%; Na – 3.41%; K – 1,64%; P – 12,62%; Cl – 2,02%; Ca – 25,27% (рис. 4).

При исследовании шлифов зубов с диагностированным поражением клиновидным дефектом было выявлено изменение структуры поверхности эмали. Зафиксировано наличие трещин по ходу эмалевых призм, отмечена хаотичность их распространения,

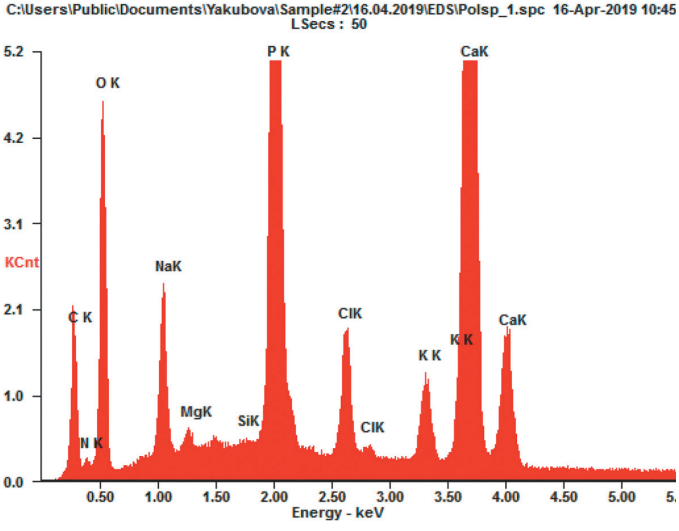

Рис. 4. Элементный состав эмали интактного зуба

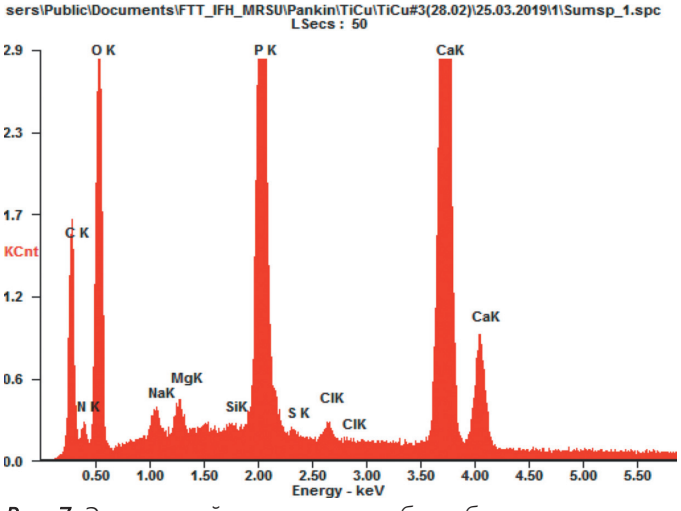

Рис. 7. Элементный состав эмали зуба в области пограничной с клиновидным дефектом

Рис. 5. Поверхность эмали в очаге поражения клиновидным дефектом, РЭМ, увел. 3000

Рис. 8. Поверхность эмали пограничная с поражением клиновидным дефектом, РЭМ, увел. 800



Рис. 6. Поверхность эмали в очаге поражения клиновидным дефектом, РЭМ, увел. 6000

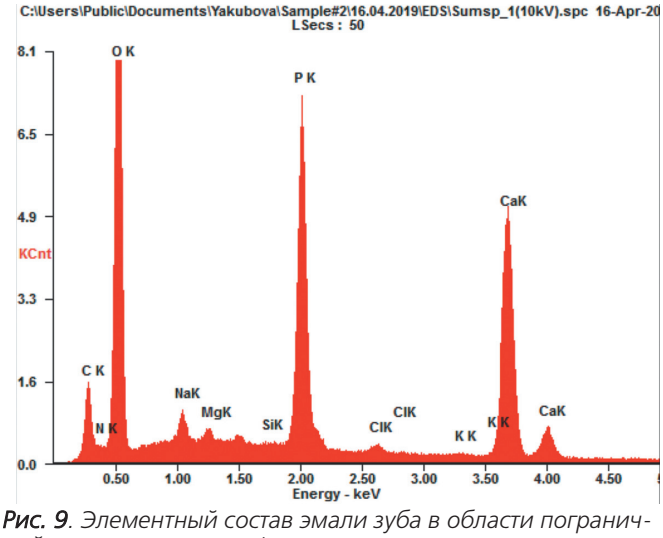

Рис. 9. Элементный состав эмали зуба в области пограничной с клиновидным дефектом

ширина варьируется, наблюдается наличие пор в очаге поражения. В области клиновидного дефекта определяются очаги с четкими очертаниями, что может указывать на ранее очаговый процесс деминерализации (рис. 5). Эти данные так же согласуются с исследованиями DeLaurier et al. (2006) [9].

При увеличении в 6000 раз получено изображение трещины эмали, проходящей четко по границе эмалевых призм (рис. 6)

Количественный и качественный состав химических элементов эмали зуба, поврежденного клиновидным дефектом, определялся следующим образом: C – 22,27%; N – 7,92%; O – 38,22%; Na – 0,62%; P – 10.09%; Cl – 0.26%; Ca – 19,88 %, Mg – 0,52% (рис. 7).

Эмаль, прилежащая к зоне клиновидного дефекта, покрыта множеством хаотически расположенных линейных дефектов, которые, скорее всего, появились в результате механической абразии (рис. 8), также наблюдаются глубокие трещины.

Количественный и качественный состав химических элементов эмали зуба, поврежденного клиновидным дефектом в области, прилегающей к очагу поражения, определялся следующим образом: C – 7,53%; N – 2,5%; O – 42,23%; Na – 0,89%; P – 15,1%; Cl – 0,45%; Ca – 30,66%, K – 0,24% (рис. 9).

Заключение. Результаты нашего исследования свидетельствуют о том, что структурные изменения эмали зависят от патологического процесса, глубины его расположения. Изучение участков поверхностного слоя твердых тканей зубов на уровнях интактной эмали, границы с клиновидным дефектом и непосредственно в очаге поражения показало, что эмалевые призмы в области клиновидного дефекта и на границе с ним отличаются от интактной эмали по качественным и количественным показателям микроэлементов. Развивающийся патологический процесс верифицируется как дефект I и II классов на основании данных растровой электронной микроскопии и характеризуется наличием пор, глубоких трещин на границе эмалевых призм, очагов деминерализации, линейных хаотичных дефектов с четкими контурами. Сравнительная оценка химического состава эмали показала, что при патологии в зоне, прилегающей к очагу поражения, увеличивается оксигенация в 1,2 раза на фоне, уменьшения углеродистых соединений в 1,4 раза, снижается содержание фтора в 1,2 раза, появляется в составе сера, что, скорее всего, подтверждает изменение кристаллической структуры гидроксиапатита. Многофакторный анализ микроструктуры и элементного состава свидетельствует о том, что при клиновидном дефекте I и II классов происходят деструктивные изменения поверхностного слоя твердых тканей зубов на молекулярном уровне, приводящие к значительным изменениям элементного состава эмали. Полученные данные дают основание рекомендовать для лечения данной патологии малоинвазивные органосохраняющие технологии, направленные на возобновление микроструктуры зуба и стабилизацию его элементного состава.

Литература

1. Макеева И.М., Бякова С.Ф., Чуев В.П., Шевелюк Ю.В. Электронно-микроскопическое исследование твердых тканей зуба при клиновидных дефектах. *Стоматология*. 2009; 4: 39–42.
2. Шевелюк Ю.В. Клинико-лабораторное исследование клиновидных дефектов зубов. *Сеченовский вестник*. 2013; № 3 (13): 69–75.
3. Гажва С.И., Пичугин В.В., Соколов В.В. *Методы обезболивания в стоматологии при сердечно-сосудистых заболеваниях*. Монография. Нижний Новгород: Нижегородская государственная медицинская академия, 2008.
4. Гажва С.И., Воронина А.И., Кулькова Д.А. Медикаментозные схемы консервативного лечения хронических форм пародонтитов. *Фундаментальные исследования*. 2013; № 5-1: 55–57.
5. Янбулатова Г.Х. Клиновидные дефекты твердых тканей зубов. *Российский стоматологический журнал*. 2016; Т. 20; № 4: 221–224.
6. Лямзин С.С. Клиновидный дефект. Причины и лечение. Москва, 2014, http://www.saint-dent.ru/klinovidny-defect/ (vizitat 25.05.2019)
7. Hannig C., Berndt D., Hoth-Hanning W., et al. *Freiburg*. 2009, 45 p.
8. Пихур О.Л., Цимбалистов А.В., Садиков Р.А. *Клиновидные дефекты твердых тканей зубов*. Учебное пособие. СПб, 2011, 57 с.
9. Laurier de A., Boyde A., Horton M.A., Price J.S. Analysis of the surface characteristics and mineralization status of feline teeth using scanning electron microscopy. *J. Ana*t. 2006; 209 (5): 655–669.

References

1. Makeeva I.M., Byakova S.F., Chuev V.P., Shevelyuk Yu.V. Electronic microscopic examination of hard tooth tissues with wedge-shaped defects. *Stomatology*. 2009; 4: 39–42 (In Russian).
2. Shevelyuk Yu.V., Clinical and laboratory study of wedge-shaped defects of teeth. *Sechenovsky messenger*. 2013; 3 (13): 69–75 (In Russian).
3. Gazhva S.I., Pichugin V.V., Sokolov V.V. *Methods of anesthesia in dentistry for cardiovascular diseases*. Monograph. Nizhny Novgorod: Nizhny Novgorod State. honey. Acad., 2008 (In Russian).
4. Gazhva S.I., Voronina A.I., Kulkova D.A. Drug regimens for the conservative treatment of chronic periodontitis. *Basic research*. 2013; 5-1: 55–57 (In Russian).
5. Yanbulatova G.Kh. Wedge-shaped defects in hard tooth tissue. *Russian dental journal*. 2016; 20; 4: 221–224 (In Russian).
6. Lyamzin S.S., Wedge-shaped defect. Causes and treatment, Moscow, 2014, http://www.saint-dent.ru/klinovidny-defect/ (vizitat 25.05.2019) (In Russian).
7. Hannig C., Berndt D., Hoth-Hanning W., et al. Freiburg. 2009; 45.
8. Pihur O.L., Tsimbalistov A.V., Sadikov R.A. *Wedge-shaped defects in hard tooth tissue*. Tutorial. St. Petersburg, 2011; 57 (In Russian).
9. Laurier de A., Boyde A., Horton M.A., Price J.S. Analysis of the surface characteristics and mineralization status of feline teeth using scanning electron microscopy. *J. Anat*. 2006; 209 (5): 655–669.

Гигиена полости рта

Поступила 23.07.2019

Индикация зубного налета с использованием камеры VistaCam

https://doi/org/10.35556/idr-2019-4(89)33-35

Сатыго Е.А., декан стоматологического факультета, д.м.н.
Лимина А.П., студентка стоматологического факультета
Северо-Западный государственный медицинский университет им. И.И. Мечникова, Санкт-Петербург

Для переписки:
E-mail address: stom9@yandex.ru

Резюме

Нами обследованы 89 пациентов, которым проводилась профессиональная гигиена полости рта. Индикацию зубного налета до процедуры проводили тремя различными методами: простая визуализация налета, окрашивание налета детектором (Эритрозином), индикация налета с использованием аппарата VistaCam. Установлено, что при использовании аппарата VistaCam возможно выявление налета на любых поверхностях зубов со значительно большей степенью точности, чем другими стандартными методами. Использование данного способа увеличивает эффективность профессиональной гигиены полости рта у стоматологических пациентов.

Ключевые слова: кариес, зубной налет, флуоресценция.

Для цитирования: Сатыго Е.А., Лимина А.П. Индикация зубного налета с использованием камеры VistaCam. *Стоматология для всех*. 2019; №4(89); 33-35. doi: 10.35556/idr-2019-4(89)33-35

Indication of plaque using camera VistaCam

Satygo E.A., Limina A.P.
North-Western State Medical University named after I.I. Mechnikov, Saint-Petersburg
Russia, 191015, Saint-Petersburg, Kirochnaya St., 41

Summary

We examined 89 patients who underwent professional oral hygiene. Indications of dental plaque before the procedure were performed by three different methods: simple visualization of the plaque, staining of the plaque with a detector (Erythrosine), and indication of the plaque using the VistaCam apparatus. It was found that using the VistaCam device it is possible to detect plaque on any surfaces of the teeth with a much greater degree of accuracy than other standard methods. The use of this method to increase the effectiveness of professional oral hygiene in dental patients.

Keywords: caries, dental plaque, fluorescence.

For citation: Satygo E.A., Limina A.P. Indication of plaque using camera VistaCam. *Stomatology for All/Int. Dental Review*. 2019; No.4(89); 33-35 (In Russian). doi: 10.35556/idr-2019-3(88)33-35

Основным этиологическим фактором развития кариеса зубов является зубной налет. На хорошо отполированном зубе уже через несколько часов образуется зубная бляшка, состоящая преимущественно из стрептококков. Своевременное и полное удаление зубного налета – наиболее доступный и эффективный метод профилактики кариеса [4, 5]. Однако для качественного удаления зубного налета важно его идентифицировать. С этой целью используют красители или же просто визуальную идентификацию налета. Но данные методы не всегда достигают цели. Часть налета, невидимая глазом или неокрашенного красителями, все еще остается на поверхности зубов. В настоящее время ведется поиск эффективных и безопасных способов выявления налета при проведении профессиональной гигиены полости рта. Важным аспектом при этом является определение кариесогенности налета, которую определить экспресс-тестами сложно. Известные методы определения кариесогенности налета в основном являются лабораторными, трудоемкими и относительно длительными [3]. Что касается ПЦР теста, при обнаружении микроба или продукта его метаболизма затруднительно утверждать, что данный патоген является этиологическим фактором заболевания, так как данный метод не различает живые и мертвые микроорганизмы, что, естественно, ограничивает информативные возможности [6]. Все известные виды микроорганизмов, в том числе и полости рта синтезируют вещества, способные излучать свет при возбуждении светом оптического диапазона – флуоресцировать. Эти вещества участвуют в обменных процессах в живых микроорганизмах, и по их наличию и концентрации можно говорить о патогенезе того или иного патологического процесса [3, 7]. В живых системах встречаются природные флуорофоры, обладающие интенсивной флуоресценцией при возбуждении светом ближнего ультрафиолетового диапазона. Наиболее распространенные из них – порфирины. Их флуоресценция может быть индуцирована излучением с длиной волны от 250 до 700 нм, флуоресценция

наблюдается в диапазоне 560–800 нм. Наблюдая флуоресценцию порфиринов в зубном налете, можно судить об активности микроорганизмов в их различной концентрации и динамике, невидимой другими методами [1].

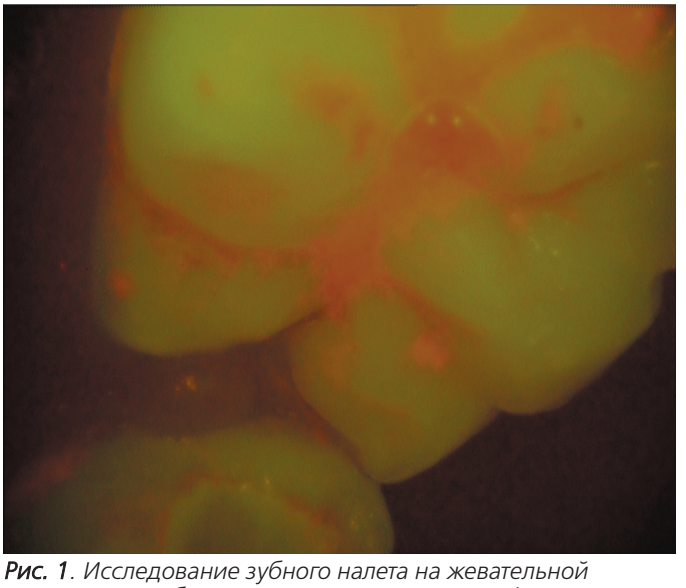

Рис. 1. Исследование зубного налета на жевательной поверхности зуба с использованием камеры VistaCam

Рис. 3. Исследование зубного налета на контактных поверхностях зуба с использованием камеры VistaCam

Материалы и методы. Нами обследованы 89 пациентов, которым проводилась профессиональная гигиена полости рта. Для наиболее качественного проведения процедуры индикацию зубного налета проводили тремя различными методами: простая визуализация налета, окрашивание налета детектором (Эритрозином) и индикация налета с использованием аппарата VistaCam. У всех обследованных определяли налет всеми способами и рассчитывали количество поверхностей, идентифицированных различными методами. Налет определяли на трех поверхностях зубов: окклюзионной, аппроксимальной и вестибулярной (на границе зуба и десны).

VistaCam позволяет регистрировать ткани, пораженные кариесом или налет с кариесогенными микроорганизмами, благодаря особым флуоресцентным свойствам продуктов распада, образующихся в результате деятельности кариозных бактерий (рис, 1–3).

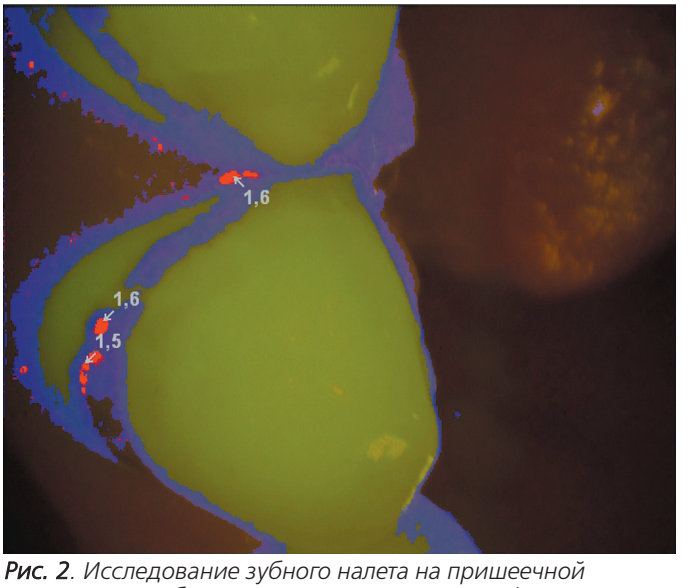

Рис. 2. Исследование зубного налета на пришеечной поверхности зуба с использованием камеры VistaCam

Лампа освещает зуб фиолетовым цветом (ок. 405 нм). Это возбуждает флуоресценцию как продуктов расщепления кариозных бактерий (порфиринов), так и здорового дентина и позволяет надежно и быстро распознать флуоресцирующие красным светом пораженные кариесом зоны. Здоровая часть зуба отличается от них зеленой флуоресценцией.

Результаты и обсуждение. В результате исследования нами установлено, что у 34 пациентов зубной налет идентифицировался с помощью аппарата VistaCam на 30,5% и менее поверхностей от общего количества всех поверхностей всех зубов. От 30,5% до 60,5% поверхностей обнаруживался зубной налет у 67 пациентов. Более 60,5% поверхностей были покрыты зубным налетом у 64 пациентов (табл.1).

Нами установлено, что в области фиссур и ямок при визуальном обнаружении зубного налета выявляется 19% поверхностей от общего количества окклюзионных поверхностей. Окрашивание позволяет выявить налет на 55% поверхностей, тогда как идентификация налета с помощью аппарата VistaCam показывает 97% окклюзионных поверхностей.

В пришеечной области при визуальной идентификации налета выявлено 13% зубов, при окрашивании идентификация улучшается до 59% зубов. При использовании VistaCam выявить зубной налет стано-

Таблица 1. Результаты количественного выявления зубного налета при определении его различными способами

Поверхность зуба	Окрашивание Индикатором	Визуальная идентификация налета	VistaCam
Фиссуры, ямки	55%	19%	97%
Пришеечная область	59%	13%	89%
Аппроксимальная поверхность	34%	15%	97%

Примечание: ** – p<0,01 (при сравнении между собой групп с окрашиваемым налетом и группы с визуализацией налета); *** – p<0,001 (при сравнении между собой группы с окрашиваемым налетом и группы детекции налета VistaCam);**** – p<0,01 (при сравнении между собой групп с визуализацией налета и группы идентификации налета с помощью VistaCam).

вится возможным в 89% зубах.

При обнаружении зубного налета на апроксимальных поверхностях как визуальная оценка налета, так и его окрашивание не дают полноценной картины (на 15–34% поверхностей идентифицирован налет), тогда как использование аппарата VistaCam позволяет идентифицировать налет на 97% поверхностей.

Выводы. Таким образом, установлено, что при использовании аппарата VistaCam возможно выявление налета на любых поверхностях зубов со значительно большей степенью точности, чем другими известными методами. Использование данного способа увеличит эффективность профессиональной гигиены полости рта у стоматологических пациентов.

Литература

1. Александров М.Т. Лазерная клиническая биофотометрия. М.: Техносфера, 2008.
2. Иванова М.А., Макарова М.В., Васильев Е.Н. и др. Ускоренная идентификация микобактерий с помощью лазерной флюоресценции. Журн. микробиол. 2009; 3: 81–85.
3. Морозова О.А. Экспериментальное обоснование экспресс-метода лазерной флуоресцентной диагностики заболеваний микробной природы: автореф. … дис. канд. мед. наук. М., 2001.
4. Скрипкина Г.И., Питаева А.Н., Романова Ю.Г., Голочалова Н.В. Кариесогенность зубного налета и проблемы прогнозирования кариеса в детском возрасте. Стоматология детского возраста и профилактика. 2014; 13; № 2: 9–11.
5. Силин А.В., Козлов В.А., Сатыго Е.А. Анализ показателей распространенности и интенсивности кариеса постоянных зубов у детей Санкт-Петербурга. Стоматология детского возраста и профилактика. 2014; 13; №1(48): 14–17.
6. Okada M., Soda Y., Hayashi F. PCR detection of Streptococcus mutans and S. sobrinus in dental plaque samples from Japanese pre-school children. J Med Microbiol. 2002; May; 51 (5): 443–447.
7. Wan A.K., Seow W.K., Purdie D.M., Bird P.S., Walsh L.J., Tudehope D.I. A longitudinal study of Streptococcus mutans colonizatoins in Infants after tooth eruption. J Dent Res. 2003; № 82: 504–508.

References

1. Alexandrov M.T. Laser clinical biophotometry. M .: Technosphere, 2008.
2. Ivanova M.A., Makarova M.V., Vasiliev E.N. et al. Accelerated identification of mycobacteria using laser fluorescence. Journal Microbiology. 2009; 3: 81–85.
3. Morozova O.A. Experimental substantiation of the express method of laser fluorescence diagnostics of microbial diseases: author. ... dis. Ph.D.. M., 2001.
4. Skripkina G.I., Pitaev A.N., Romanova Yu.G., Golochalova N.V. Cariesogenicity of plaque and problems of prediction of caries in childhood. Pediatric dentistry and prophylaxis. 2014; thirteen; No. 2: 9–11.
5. Silin A.V., Kozlov V.A., Satygo E.A. Analysis of the prevalence and intensity of decay of permanent teeth in children of St. Petersburg. Pediatric dentistry and prevention. 2014; thirteen; No. 1 (48): 14–17.
6. Okada M., Soda Y., Hayashi F. PCR detection of Streptococcus mutans and S. sobrinus in dental plaque samples from Japanese preschool children. J Med Microbiol. 2002; May; 51 (5): 443–447.
7. Wan A.K., Seow W.K., Purdie D.M., Bird P.S., Walsh L.J., Tudehope D.I. A longitudinal study of Streptococcus mutans colonizatoins in Infants after tooth eruption. J Dent Res. 2003; No. 82: 504–508.

Ортодонтия

Поступила 06.08.2019

Анализ результатов клинико-стоматологического обследования взрослых пациентов с глубоким резцовым перекрытием

https://doi.org/10.35556/idr-2019-4(89)36-39

Пилипенко Н.Д., ассистент кафедры стоматологии № 2
Максюков С.Ю., декан стоматологического факультета, д.м.н., доцент
ФГБОУ ВО «Ростовский государственный медицинский университет» Минздрава России, г. Ростов-на-Дону
Для переписки:
E-mail address:
kafstom2.rostgmu@yandex.ru

Резюме

Авторами представлены результаты клинико-стоматологического обследования 118 взрослых пациентов молодого и среднего возраста с глубоким резцовым перекрытием.

На основе выявленных основных типов жалоб пациентов с данной аномалией челюстно-лицевой системы проведена их классификация, установлены гендерные различия беспокоящих симптомов. Морфометрия лица проводилась на основании изображений, полученных с помощью латеральной цефалометрической рентгенографии. Функцию жевания исследовали с использованием методики количественного анализа измельченных частиц.

Полученные результаты могут быть использованы для своевременной диагностики и составления эффективного плана лечения аномалии.

Ключевые слова: зубочелюстная система, прикус, глубокое резцовое перекрытие, височно-нижнечелюстной сустав, взрослые пациенты.

Для цитирования: Пилипенко Н.Д., Максюков С.Ю. Анализ результатов клинико-стоматологического обследования взрослых пациентов с глубоким резцовым перекрытием. *Стоматология для всех*. 2019; № 4(89); 36-39. doi: 10.35556/idr-2019-4(89) 36-39

Analysis of the results of a clinical-dental survey of adult patients with deep overbite

Pilipenko N.D., Maksyukov S.Yu.

Rostov State Medical University of the Ministry of Health of Russia, Rostov-on-Don

344022, Russia, Rostov-na-Donu, Per. Nakhichevanskiy, 29

Summary

Авторами представлены результаты клинико-стоматологического обследования 118 взрослых пациентов молодого и среднего возраста с глубоким резцовым перекрытием.

На основе выявленных основных типов жалоб пациентов с данной аномалией челюстно-лицевой системы проведена их классификация, установлены гендерные различия беспокоящих симптомов. Морфометрия лица проводилась на основании изображений, полученных с помощью латеральной цефалометрической рентгенографии. Функцию жевания исследовали с использованием методики количественного анализа измельченных частиц.

Полученные результаты могут быть использованы для своевременной диагностики и составления эффективного плана лечения аномалии.

Keywords: orofacial system, occlusion, deep overbite or deep bite, temporomandibular joint, adult patients.

For citation: Pilipenko N.D., Maksyukov S.Yu. Analysis of the results of a clinical-dental survey of adult patients with deep overbite. *Stomatology for All / Int. Dental Review*. 2019; No.4(89); 36-39 (In Russian). doi: 10.35556/idr-2019-4(89) 36-39

Понятие глубокое резцовое перекрытие (ГРП) представляет собой такую зубочелюстную аномалию (ЗЧА), при которой верхние резцы и клыки перекрывают нижние более чем на одну треть или более чем на половину. В отличие от глубокого прикуса и глубокого травмирующего прикуса при ГРП сохраняется режуще-бугорковый контакт. Для пациентов с глубоким резцовым перекрытием характерны развитие деформации зубоальвеолярных дуг, повышенная стираемость зубов, изменение тонуса жевательных мышц, нарушение соотношения элементов височно-нижнечелюстного сустава (ВНЧС).

Аномалия имеет высокую распространенность и может приводить к саморазрушению зубочелюстной системы во взрослом возрасте.

Своевременная диагностика позволяет выявить ортодонтические нарушения и предопределить такой план лечения, который приводит к стабильной, длительной и правильной окклюзии [1]. Кроме того, диаг-

ностика и лечение зубочелюстных аномалий направлены на предотвращение появления и/или рецидивирования периодонтальных повреждений [2].

При стоматологическом осмотре пациентов с ГРП визуализируется повышенная стираемость зубов, повышается тонус собственно жевательных мышц, меняется соотношение элементов височно-нижнечелюстного сустава (ВНЧС). Пациенты предъявляют жалобы на болезненность в области ВНЧС, щелканье или хруст при движениях в нем, нарушение в движениях нижней челюсти, травматизацию слизистых оболочек [3].

Из-за дисфункции ВНЧС появляются соматические жалобы на головную боль, мышечную боль в теле. Несомненно, многих пациентов беспокоит эстетическое состояние лица, из-за появления его асимметрии. Все это значительно снижает качество жизни пациентов с ГРП, особенно взрослых, так как с возрастом и потерей зубов ситуация может только усугубиться [4, 5].

Цель исследования – выявление основных жалоб пациентов при глубоком резцовом перекрытии у взрослых в зависимости от пола.

Материалы и методы исследования. Было проведено обследование 118 взрослых пациентов молодого и среднего возраста (по классификации ВОЗ) с глубоким резцовым перекрытием. Пациенты были разделены на две группы: в 1 группу вошли 54 мужчины, во 2 группу – 64 женщины. Все пациенты обратились за помощью впервые.

Клиническое обследование пациентов, принявших участие в исследовании, включало подробный сбор жалоб, анамнез заболевания, анамнез жизни и было направлено на выявление сопутствующих заболеваний как стоматологического профиля, так и общетерапевтических. Анализ результатов морфометрии лица проводили на основании изображений, полученных с помощью латеральной цефалометрической рентгенографии. Функцию жевания исследовали с использованием методики количественного анализа измельченных частиц.

Статистическую обработку полученных данных проводили с использованием стандартного пакета прикладных программ «Statistica 6.0», адаптированного для медико-биологических исследований. Статистическая значимость различий констатировалась при уровне $p<0,05$. Примеры прикуса обследуемых пациентов – на фото 1 и 2.]]]]]]]

Результаты и обсуждение. В ходе устного опроса пациентов выявляли активные и пассивные жалобы, которые возникают при нарушении прикуса и могут быть кластеризированы следующим образом: болезненность, функциональные (с вовлечением ВНЧС) и эстетического характера (табл. 1, рис. 1). Большинство пациентов (95 человек, 80,51%) предъявляли жалобы на стираемость зубов, среди них было 58 женщин (90,63%) и 37 мужчин (68,52%).

При оценке болевых ощущений обращали внимание на остроту и характер боли, а также на специфичность, частоту возникновения. Более чем у половины пациентов обнаруживались боли в области ВНЧС – 78 человек (66,10%), беспокоило щелканье и/или хруст при осуществлении жевательных движений – у 64 человек (54,24%). У некоторых мужчин (13 человек, 24,07%) и женщин (11 человек, 17,19%) наблюдалось ограничение при осуществлении движений в области ВНЧС (табл. 2).

Среди жалоб, связанных с изменениями внешнего вида, наиболее часто встречались: недовольство асимметрией лица, стеснение при улыбке, дефекты или

Таблица 1. Распространенность основных групп жалоб пациентов, принявших участие в исследовании

№ п/п	Вид жалобы	Мужчины		Женщины		Всего	
		Абс.	%*	Абс.	%*	Абс.	%**
1	Болевые ощущения	51	94,44%	62	96,88%	113	95,76%
2	Связанные с дисфункцией ВНЧС	47	87,03%	53	82,81%	100	84,74%
3	Стираемость зубов	37	68,52%	58	90,63%	95	80,51%
4	Эстетические	52	96,29%	64	100%	116	98,30%
5	Появление чувствительности на раздражители (холодное, кислое)	24	44,44%	36	56,25%	60	50,85%
6	Травматизация СОПР жалоб на травму СОПР	17	31,48%	21	32,81%	38	32,20%

Примечание: * – процентное соотношение среди всех мужчин (n=54) или женщин (n=64) из когорты; ** – процентное соотношение от когорты (n=118).

Рис. 1. Гендерная динамика основных жалоб пациентов. 1 – Болевые ощущения; 2 – Жалобы, связанные с дисфункцией ВНЧС; 3 – Жалобы, связанные со стираемостью зубов; 4 – Эстетические жалобы; 5 – Появление чувствительности на раздражители (холодное, кислое): 6 – Травматизация СОПР

Таблица 2. Характеристика жалоб, связанных с дисфункцией ВНЧС

№ п/п	Вид жалобы	Мужчины		Женщины		Всего	
		Абс.	%*	Абс.	%*	Абс.	%**
1	Боль в области ВНЧС	37	68,52%	41	64,06%	78	66,10%
2	Щелканье и/или хруст при движениях в нем	26	48,15%	38	59,38%	64	54,24%
3	Нарушение объема движения нижней челюсти	13	24,07%	11	17,19%	24	20,34%

Примечание: * – процентное соотношение среди всех мужчин (n=54) или женщин (n=64) из когорты; ** – процентное соотношение от когорты (n=118)

Таблица 3. Анамнестическая давность заболевания

№ п/п	Давность заболевания	Мужчины		Женщины		Всего	
		Абс.	%*	Абс.	%*	Абс.	%**
1	< 1 года	4	7,41	5	7,81	9	7,63
2	1–3 года	9	16,67	11	17,19	20	16,95
3	3–5 лет	28	51,85	37	57,81	65	55,08
4	> 5 лет	13	24,07	11	17,19	24	20,34

Примечание: * – процентное соотношение среди всех мужчин (n=54) или женщин (n=64) из когорты; ** – процентное соотношение от когорты (n=118)

Таблица 4. Результаты функциональных жевательных проб у пациентов с глубоким прикусом до лечения

№ п/п	Показатель	Мужчины	Женщины	Всего
1	Диаметр частиц (мм^2)	20,89±1,4	21,36±1,6	21,06±2,3
2	Индекс эффективности жевания (%)	75,39 ±1,3	73,87 ±1,4	74,93±2,28

Рис. 2. Гендерное распределение жалоб, связанных с изменениями внешнего вида

деформации лица (рис. 2).

Анализ анамнестических данных показал, что первые симптомы заболевания появились у большинства обследуемых в период от трех до пяти лет (табл. 3).

При стоматологическом осмотре пациентов с ГРП визуализировались повышенная стираемость зубов,

Фото. 1. Пациент 1. Основные жалобы до лечения: ограничение открывания рта, щелчки в суставе. После проведенного лечения жалобы отсутствуют

Фото 2. Пациент 2. Основные жалобы до лечения: нарушение эстетики, патологическая стираемость. После проведенного лечения жалобы отсутствуют

повышенный тонус собственно жевательных мышц, изменение соотношения элементов височно-нижнечелюстного сустава (ВНЧС).

Анализ результатов морфометрии лица на основании изображений, полученных с помощью латеральной цефалометрической рентгенографии, позволил выявить, что у пациентов с глубоким прикусом чаще всего отмечалось уменьшение передней и задней высоты лица (64,41%). Наиболее часто определялись нижняя микро- и ретрогнатия (56,78%) и нижняя микрогнатия (26,27%). Положение и размер верхней челюсти имели нормальное значение в 37,29% клинических ситуаций или определялась верхняя ретрогнатия (27,11%). Головки нижней челюсти наиболее часто были в передне-нижнем положении (38,98%) или переднем (27,97%). Чаще всего диагностировали сочетание дистального наклона и ретрузии резцов верхней челюсти и дистального наклона резцов нижней челюсти (17,79%).

Далее нами изучались функциональные особенности пациентов с глубоким прикусом. Исследовали функцию жевания с использованием функциональных жевательных проб у пациентов до лечения. Применяли методику количественного анализа измельченных частиц.

Оценка жевательной эффективности пациентов с глубоким прикусом показала, что у мужчин этот показатель составлял, в среднем, 181,4±13,53 мм^2, а у женщин – 169,3±3,24 мм^2.

Выявлено, что среднее значение диаметра частиц у пациентов с глубоким прикусом до начала ортодонтического лечения составило 21,06±2,3 мм^2, индекс жевательной эффективности равнялся 74,93± 2,28% (табл. 4).

Выводы. Выявленная в проведенном исследовании распространенность основных жалоб пациентов с глубоким резцовым перекрытием позволила ранжировать их на группы, а также выявить гендерные различия беспокоящих симптомов. Так, среди женщин достоверно чаще встречались жалобы на стираемость зубов (90,63% против 68,52% у мужчин; $p<0,05$) и жалобы на появление чувствительности на раздражители (56,25% против 44,44% у мужчин; $p<0,05$). Также среди жалоб, связанных с дисфункцией ВНЧС у женщин достоверно чаще регистрировались жалобы на щелканье и/или хруст при движениях в нем (59,38% против 48,15% у мужчин; $p< 0,05$), тогда как мужчины чаще отмечали нарушение объема движения нижней челюсти (24,07% против 17,19% у женщин; $p<0,05$). Анализ эстетических жалоб показал достоверно более частые жалобы среди женщин на изменение внешности (96,88% против 87,04% у мужчин; $p< 0,05$) и стеснение при улыбке (95,31% против 83,33% у мужчин; $p<0,05$).

Анализ результатов морфометрии лица показал, что чаще всего отмечалось уменьшение передней и задней высоты лица (64,41%). Наиболее часто определялись нижняя микро- и ретрогнатия (56,78%) и нижняя микрогнатия (26,27%).

Оценка жевательной эффективности пациентов с глубоким прикусом показала, что у мужчин этот показатель составлял, в среднем, 181,4±13,53 мм^2, а у женщин – 169,3±3,24 мм^2, среднее значение диаметра частиц у пациентов с глубоким прикусом до начала ортодонтического лечения составило 21,06±2,3 мм2, индекс жевательной эффективности равнялся 74,93±2,28%.

Литература

1. Loudon M.E., Nguyen T.V. The Overbite Complexity: How The Vertical Position, Tooth-Size Ratios And Other Factors Affect Occlusion and Overbites. *Int J Orthod Milwaukee*. 2015 Summer; 26(2): 59–67.
2. Papagiannis A, Halazonetis D.J. Shape variation and covariation of upper and lower dental arches of an orthodontic population. *EurJOrthod*. 2016 Apr; 38(2): 202–211.
3. Клинико-морфометрические результаты комплексного лечения гипертрофического гингивита при дистальном глубоком прикусе у подростков / О.И. Рисованная [и др.]. *Кубанский научный медицинский вестник*. 2016; № 4; 102–106.
4. Лазарева О.В., Бимбас Е.С. Реализация алгоритма реабилитации взрослых пациентов с глубоким резцовым перекрытием. *Стоматология детского возраста и профилактика*. 2014; 13; №4(51): 41–47.
5. Burhan A.S., Nawaya F.R. Dentoskeletal effects of the Bite-Jumping Appliance and the Twin-Block Appliance in the treatment of skeletal Class II malocclusion: a randomized controlled tria. *Eur J Orthod*. 2015; No.37(3): 330–337.

References

1. Loudon M.E., Nguyen T.V. The Overbite Complexity: How The Vertical Position, Tooth-Size Ratios And Other Factors Affect Occlusion and Overbites. Int J Orthod Milwaukee. 2015; 26(2): 59–67.
2. Papagiannis A., Halazonetis D.J. Shape variation and covariation of upper and lower dental arches of an orthodontic population. Eur J Orthod. 2016; 38(2): 202–211.
3. Clinical and morphometric results of complex treatment of hypertrophic gingivitis in distal deep bite in adolescents / O.I. Risovannaja [et al.] // Kuban scientific medical Bulletin. 2016; No 4: 102–106.
4. Lazareva O.V., Bimbas E.S. Implementation of the algorithm of rehabilitation of adult patients with deep incisional overlap. Pedodontics and prevention //. 2014. 13. No 4 (51): 41-47.
5. Burhan A.S., Nawaya F.R. Dentoskeletal effects of the Bite-Jumping Appliance and the Twin-Block Appliance in the treatment of skeletal Class II malocclusion: a randomized controlled tria. Eur J Orthod. 2015; No.37(3): 330–337.

Ортодонтия

Поступила 12.07.2019

Оценка показателей кинезиографии у пациентов с наклоном окклюзионной плоскости при трансверсальной резцовой окклюзии

https://doi.org/10.35556/idr-2019-4(89)40-45

Персин Л.С., член-корр. РАН, д.м.н., профессор кафедры ортодонтии
Зайцева М.В., к.м.н, ассистент кафедры ортодонтии
Дебелая А.Н., аспирант кафедры ортодонтии
МГМСУ им. А.И. Евдокимова

Для переписки:
E-mail address: namelyanna@mail.ru

Резюме

В представленной работе проведено обследование 38 пациентов с трансверсальной резцовой окклюзией и наклоном окклюзионной плоскости, включающее определение наклона окклюзионной плоскости с помощью анализатора Hip-плоскости, ортопантомограммы и телерентгенограммы головы в боковой и прямой проекциях, антропометрическое изучение гипсовых моделей, кинезиографию при нарушении движения нижней челюсти и магнитно-резонансную томографию ВНЧС для исследования положения суставного диска и наличия его репозиции.

Выявлены патологические изменения, характерные для данного вида аномалии окклюзии. Полученные результаты могут быть учтены при диагностке и составлении комплексного плана лечения.

Ключевые слова: окклюзионная плоскость, трансверсальная резцовая окклюзия, кинезиография, магнитно-резонансная томография, височно-нижнечелюстной сустав.

Для цитирования: Персин Л.С., Зайцева М.В., Дебелая А.Н. Оценка показателей кинезиографии у пациентов с наклоном окклюзионной плоскости при трансверсальной резцовой окклюзии. *Стоматология для всех*. 2019; №4(89): 40-45. doi: 10.35556/idr-2019-4(89)40-45

Evaluation of kinesiography in patients with an inclination of the occlusal plane with crossbite

Persin L.S., Zayceva M.V., Debelaya A.N.

Federal State Budgetary Educational Institution of Higher Education "A.I. Yevdokimov Moscow State University of Medicine and Dentistry" of the Ministry of Healthcare of the Russian Federation

Russia, 127473, Moscow, Delegatskaya St., 20, bld. 1

Summary

38 patients with pathology of transversal incisional occlusion and occlusal plane inclination were examined for study the position of the articular disk and the presence of its reposition, including determination of occlusal plane inclination using Hip-plane analyzer, orthopantomogram and telerentgenogram of the head in lateral and direct projections, anthropometric study of plaster models, kinesiography in case of mandibular movement disturbance and TMJ magnetic resonance imaging.

Changes characteristic for this type of pathology revealed. The results can be taken into the diagnosis and preparation of a comprehensive treatment plan.

Keywords: occlusal plane, crossbite, kinesiography, magnetic resonance imaging, temporomandibular joint.

For citation: Persin L.S., Zayceva M.V., Debelaya A.N. Evaluation of kinesiography in patients with an inclination of the occlusal plane with crossbite. *Stomatology for All / Int. Dental Review*. 2019; No.4(89); 40-45 (in Russian). doi: 10.35556/idr-2019-4(89)40-45

Электронная кинезиография является одним из наиболее информативных методов обследования функции движений нижней челюсти в трех плоскостях: фронтальной, горизонтальной и сагиттальной [5, 8, 10, 11]. Помимо этого благодаря кинезиографии можно оценить открывание и закрывание рта и скорость движений, передне-задние движения, боковые движения нижней челюсти, а также миодинамическое равновесие челюстно-лицевых мышц, расположение головы и шеи в пространстве [1, 4].

Кинезиографическое исследование помогает оценить физиологические нормы, определить патологические изменения при отсутствии клинических проявлений, помогает врачу-стоматологу правильно спланировать план лечения и следить за его ходом. Оценивая движения нижней челюсти в разных функциональных и статических пробах, врач изучает окклюзию, височно-нижнечелюстной сустав (ВНЧС), постуральные изменения.

По данным, полученным в ходе кинезиографии можно оценить факторы сбалансированной окклюзии,

которые описаны R. Hanau (артикуляционная «пятерка Ганау»):

– угол сагиттального суставного пути;
– угол сагиттального резцового пути;
– высоту бугорков моляров и премоляров;
– окклюзионную плоскость (ОП);
– выраженность кривой Spee.

Положение головы в пространстве имеет очень важную диагностическую информацию, так как при различных сагиттальных аномалиях окклюзии наблюдается изменение положения головы, кифозы и лордозы в шейном отделе, грудном, поясничном, часто отмечаются жалобы пациентов на изменения свода стопы (плоско-вальгусная стопа) – происходит компенсаторная адаптация организма в целом, но нарушается постуральное равновесие [1, 3, 8, 9]. Поэтому при оценке положения нижней челюсти врач может судить о постуре и принимать решение либо о необходимости дополнительного обследования опорно-двигательного аппарата пациента, либо направлении к смежным специалистам (ортопедам, мануальным терапевтам, остеопатам, педиатрам). В литературе описано, что кинезиография позволяет выявить нарушения в ВНЧС, что так же является важным диагностическим компонентом.

Одним из существенных в стоматологии «постуральных датчиков» является ВНЧС. При нарушении в области этого сустава могут возникнуть изменения в окклюзии зубных рядов, положении нижней челюсти в пространстве, что повлияет на равновесие и функцию мышц [2, 7, 8, 9].

Диагностика внутрисуставных нарушений ВНЧС занимает одну из ключевых позиций при обследовании стоматологических пациентов. Данный вид нарушений носит полиэтиологический характер: мышечный, окклюзионный, психо-соматический. Внутрисуставные изменения (смещение диска) в ВНЧС – одна из самых распространенных причин дисфункций ВНЧС.

Дисфункция ВНЧС характеризуется нарушением окклюзии зубных рядов и морфологических изменений структур ВНЧС, биомеханическими нарушениями костей черепа, шеи и грудного отдела позвоночника, поясничного отдела, таза и нижних конечностей. Поэтому врач-стоматолог должен комплексно подходить к обследованию таких пациентов для улучшения результатов лечения.

Цель исследования: выявление особенностей кинезиографии пациентов с трансверсальной резцовой окклюзией.

Материалы и методы. В ходе исследования было обследовано 38 человек 18–38 лет с трансверсальной резцовой окклюзией (несовпадение средней линии во фронтальном отделе) и наклоном ОП (рис. 1). Проведено кинезиографическое обследование 14 пациентов с физиологической окклюзией.

Критерии включения: трансверсальная резцовая

Рис. 1. Трансверсальная резцовая окклюзия с наклоном окклюзионной плоскости

окклюзия во фронтальном отделе, наклон ОП по трансверсали, дисфункция ВНЧС (ограниченное открывание рта, болезненность при открывании, девиация нижней челюсти, «шумы»/«щелчки» при открывании рта).

Ранее пациенты ортодонтически не лечились.

Полученные данные сравнили с показателями у пациентов с физиологической окклюзией (контрольная группа) [4, 6].

Обследование проводилось на базе кафедры ортодонтии МГМСУ им. А.И. Евдокимова и состояло из клинического, рентгенологического и функционального обследования.

Клинические методы исследования включали:

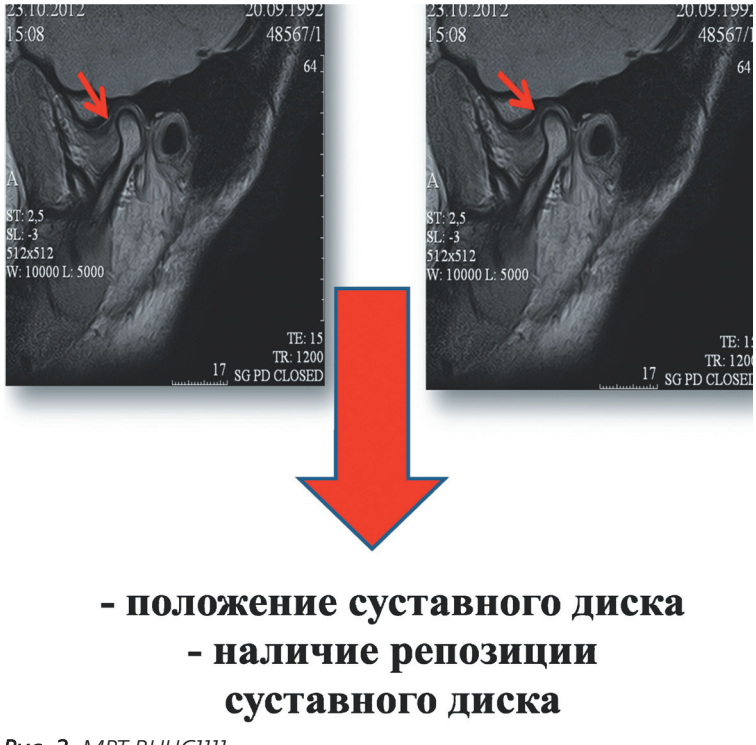

Рис. 2. МРТ ВНЧС]]]]

опрос, внешний осмотр, осмотр полости рта: определение наклона ОП с помощью анализатора Hip-плоскости (аппарата Шестопалова), рентгенологические исследования: ортопантомограмма (ОПТГ), телерентгенограммы (ТРГ) головы в боковой и прямой проекции. Проведено антропометрическое изучение гипсовых моделей, кинезиография при нарушении движения нижней челюсти и магнитно-резонансной томографии (МРТ) ВНЧС для исследования положения суставного диска и наличия его репозиции (рис. 2).

Были изучены графики латеротрузионных движений, базовый график и график выдвижения нижней челюсти (н.ч.) вперед.

Амплитуда движения нижней челюсти зависит от тонуса мышц челюстно-лицевой области (ЧЛО), а также осанки и характера изменений в ВНЧС.

Были изучены параметры базового графика (опускание и поднимание нижней челюсти) в 2 плоскостях:

1) Сагиттальная плоскость:

а) диагональ;

б) длина траектории движения нижней челюсти: опускание, поднимание;

в) «рабочий» угол.

2) Фронтальная плоскость:

а) опускание нижней челюсти по вертикали (вертикаль);

б) отклонение нижней челюсти при опускании;

в) длина траектории движения нижней челюсти: опускание, поднимание;

г) максимальная скорость: поднимание, опускание.

На графике протрузии изучались параметры в сагиттальной плоскости:

– длина перемещения н.ч. вперед;

– диагональ.

Во фронтальной плоскости изучался параметр «вертикаль».

Изучены графики латеротрузионных движений во фронтальной плоскости: латеральные движения максимально влево и вправо нижней челюсти и диагональ (рис. 3).

Результаты исследований. Среди обследуемых пациентов 32 человека женского пола (84%), 6 человек мужского пола (16%).

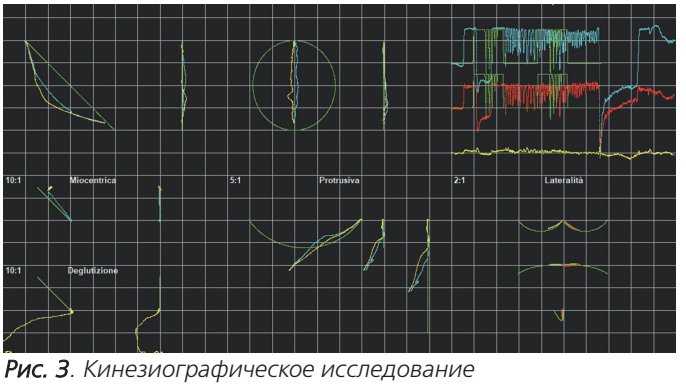

Рис. 3. Кинезиографическое исследование

Пациенты были разделены на 4 группы в зависимости от наклона ОП и смещения средней линии за счет

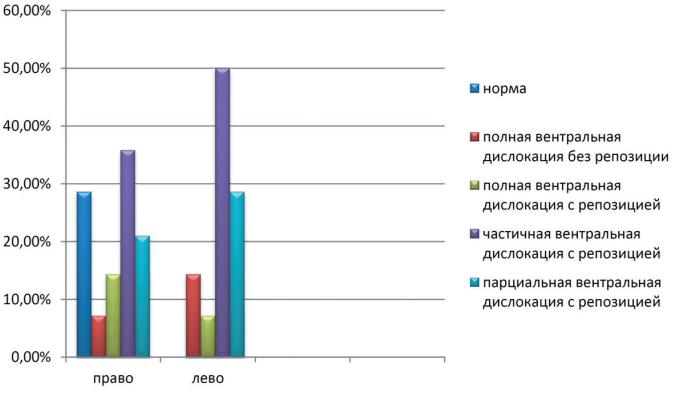

Диаграмма 1. МРТ ВНЧС для 1 группы

нижней челюсти (график 1):

1. ОП выше слева, смещение средней линии влево (14 человек) (что составило 37% от числа обследуемых пациентов) ;

2. ОП выше справа, смещение средней линии влево (6 человек) (составило 16% от всех пациентов);

3. ОП выше слева, смещение средней линии вправо (11 человек) (29% от всех пациентов);

4. ОП выше справа, смещение средней линии вправо (7 человек) (18% от обследуемых пациентов).

В ходе проведения кинезиографического исследования были получены следующие результаты базового графика в сагиттальной плоскости.

В 1 группе не было выявлено статистически значимых различий.

Во 2 группе были статистически изменены параметры опускания н.ч. по сравнению с контрольной группой: ниже на 16,6% – 51,03±0,96 мм по сравнению с контрольной группой – 59,5±0,3 мм ($p<0,001$***); параметр диагонали уменьшен на 19,5% по сравнению с контрольной группой – 53,1±0,3 мм ($p<0,001$***).

В 3 группе длина траектории движения н.ч. при опускании – 47,13±4,07 мм, что на 26% меньше, чем в контрольной группе – 59,5±0,3 мм ($p<0,01$**); длина траектории перемещения н.ч при закрывании – 48,03±4,58мм, что на 29% ниже, чем в контрольной группе – 62,1±0,3 мм ($p<0,01$**); параметр диагонали в 3 группе – 39,3±4,36 мм, что ниже на 35%, чем в контрольной группе – 53,1±0,3 мм ($p<0,01$**).

В 4 группе длина траектории движения н.ч. при опускании – 49,68±2,82 мм, что на 19,8% ниже, чем в контрольной группе – 59,5±0,3 мм ($p<0,01$**); параметр длины траектории движения нижней челюсти при закрывании – 54,02±3,46 мм уменьшен на 15% по сравнению с контрольной группой – 62,1±0,3 мм ($p<0,05$*) (табл. 1).

Показатели базового графика во фронтальной плоскости демонстрируют статистически значимые изменения в 1 группе: уменьшение максимальной скорости опускания – 75,21±19,14 мм/с и поднимания н.ч. – 90,43±17,32 мм/с, что ниже на 125% и 175% по сравнению с контрольной группой – 169,4±2,3 мм/с и 248,3±4,8 мм/с (p<0,001).

Во 2 группе уменьшение вертикали 35,68±0,82 мм на 16% по сравнению с контрольной группой – 41,4±0,2 мм (p<0,001). Параметр длины траектории

Таблица 1. Сравнение параметров базового графика в сагиттальной плоскости

Плоскость Показатели	Сагиттальная			
	Длина траектории движения н.ч.		диагональ	Рабочий угол
	опускание	поднимание		
Группа 1	56,86±6,45	60,07±6,1	51,1±5,86	38,46±5,36
Группа 2	51,03± 0,96***	62,48±0,52	44,45± 0,92***	37,55±0,93
Группа 3	47,13± 4,07**	48,03± 4,58**	39,3± 4,36**	39,81±3,34
Группа 4	49,68±2,82 **	54,02± 3,46*	45,68±4,61	42,83±2,86
Контрольная группа	59,5±0,3	62,1±0,3	53,1±0,3	39,3±0,2

Примечание. Здесь и в последующих таблицах: p – достоверность различий: p˃0,05 – недостоверные различия, p˂0,05*, p˂0,01**, p˂0,001*** – достоверные.

Таблица 2. Сравнение параметров базового графика во фронтальной плоскости

Плоскость			Фронтальная			
Показатели	Вертикаль	Отклонение н.ч.при опускании	Длина траектории движения н.ч.		Максимальная скорость	
			опускание	Поднимание	опускание	Поднимание
Группа 1	38,4± 6,14	0,66± 2,42	44,42± 6,36	46,2± 5,95	75,21± 19,14 ***	90,43± 17,32**
Группа 2	35,68± 0,82***	0:89± 0,3	40,34± 0,95***	49,62± 1,76	96,17± 5,81**	145,83± 6,34*
Группа 3	31,74± 4,54*	0,25± 2,7	37,49± 4,07*	36,77± 3,09*	74,37± 22,65***	104,55± 32,14***
Группа 4	31,34± 2,13***	1,37± 1,36	36,26± 2,02***	39,36± 3,11*	74,71± 18,44	105,29± 34,86***
Контрольная группа	41,4± 0,2	1,2± 0,04	45,8± 0,3	47,8± 0,3	169,4± 2,3	248,3± 4,8

опускания нижней челюсти – 40,34±0,95 мм, что на 14% меньше, чем в контрольной группе – 45,8±0,3 мм (p<0,001). Уменьшение максимальной скорости опускания и поднимания н.ч. – 96,17±5,81мм/с и 145,83±6,34 мм/с, что на 76% и 70% ниже, чем в контрольной группе – 169,4±2,3 мм/с и 248,3±4,8 мм/с (p<0,001).

В 3 группе вертикаль 31,74±4,54 мм меньше на 30%, чем в контрольной группе – 41,4±0,2 мм (p<0,05). Длина траектории движения н.ч. при опускании – 37,49±4,07 мм, что на 22% меньше, чем в контрольной группе – 45,8±0,3 мм (p<0,05). Длина траектории движения н.ч. при поднимании – 36,77±3,09 мм, что на 30% меньше, чем в контрольной группе – 47,8±0,3 мм (p<0,05). Параметры максимальной скорости опускания и поднимания н.ч. – 74,37±22,65 мм/с и 104,55±32,14 мм/с, что на 254% и 137% ниже, чем в контрольной группе – 169,4±2,3 мм/с и 248,3±4,8 мм/с (p<0,001).

В 4 группе вертикаль 31,34±2,13 мм меньше на 32%, чем в контрольной группе – 41,4±0,2 мм (p<0,001). Длина траектории н.ч. при опускании –

Таблица 3. Сравнение параметров графика протрузии во фронтальной и сагиттальной плоскостях

Плоскость Показатели	Сагиттальная		Фронтальная
	Длина перемещения н.ч. вперед	Диагональ	Вертикаль
Группа 1	6,95±0,9*	8,11±0,79	5,72±1,17
Группа 2	7,36±0,83	8,67±0,74	6,48±0,63**
Группа 3	7,37±0,87	8,3±0,93	4,86±0,84
Группа 4	6,1±1,21*	7,88±0,73	4,08±0,26
Контрольная группа	9,43±0,79	10,11±0,86	4,1±0,28

Таблица 4. Сравнение параметров графика латеротрузии во фронтальной и сагиттальной плоскостях

Плоскость	Фронтальная				Сагиттальная	
Показатели	Траектория перемещения н.ч.		Диагональ		Вертикаль	
	Право	Лево	Право	Лево	Право	Лево
Группа 1	7,34± 1,8	6,93± 2,03	8,69± 2,51	8,99± 2,32	3,97± 1,47	4,22± 1,43
Группа 2	8,42± 0,55**	7,74± 0,87*	8,79± 1,24	9,61± 1,09	2,75± 0,45	4,47± 0,39
Группа 3	8,65± 2,22	9,15± 2,00	9,87± 2,74	10,62± 2,72	4,36± 2,09	4,34± 1,9
Группа 4	8,81± 2,42	9,13± 2,11	10,73± 2,13	11,98± 3,75	6,39± 1,08	8,62± 2,61
Контрольная группа	10,97± 0,47	11,63± 1,51	11,85± 0,74	12,5± 1,61	3,95± 1,51	4,07± 0,96

36,26±2,02 мм, что на 26% меньше, чем в контрольной группе – 45,8±0,3 мм (p<0,001). Длина траектории движения н.ч. на поднимание – 39,36±3,11 мм, что на 21% меньше, чем в контрольной группе 47,8±0,3 мм (p<0,05). Максимальная скорость опускания – 74,71±18,44 мм/с и поднимания н.ч. – 105,29±34,86 мм/с, что на 127% и 136% меньше, чем в контрольной группе –169,4±2,3 мм/с и 248,3±4,8 мм/с (p<0,001) (табл. 2).

В графике протрузии было выявлено: в 1 группе длина перемещения н.ч. вперед 6,95±0,9 мм была уменьшена на 35% по сравнению с контрольной группой – 9,43±0,79 мм (p<0,05). Во 2 группе вертикаль 6,48±0,63 мм была больше на 58%, чем в контроль-

ной группе – 4,1±0,28 мм (p<0,01). Длина перемещения н.ч. вперед в 4 группе – 6,1±1,21 мм, что на 55% меньше, чем в контрольной группе – 9,43±0,79 мм (p<0,05) (табл. 3).

В графике латеротрузии выявлено: во 2 группе траектория перемещения н.ч. вправо – 8,42±0,55 мм, что на 32% меньше, чем в контрольной группе – 10,97±0,47 мм (p<0,01). Траектория движения н.ч. влево – 7,74±0,87 мм, что на 50% меньше, чем в контрольной группе – 11,63±1,51 мм (p<0,05) (табл. 4).

При изучении МРТ ВНЧС у пациентов в 1 группе из 14 человек было обследовано 28 ВНЧС. У 3 человек (21%) было выявлено нормальное положение суставного диска справа, у 3 человек (21%) – парциальная вентральная дислокация с репозицией справа, у 5 человек (35,8%) – частичная вентральная дислокация с репозицией диска справа, полная вентральная дислокация диска с репозицией справа – у 2 человек (14,3%), полная вентральная дислокация диска без репозиции справа – у 1 человека (7,14%). У 2 человек (14,3%) – полная вентральная дислокация без репозиции слева, у 1 человека (7,14%) – полная вентральная дислокация диска с репозицией слева, у 7 человек (50%) – частичная вентральная дислокация с полной репозицией слева, у 4 человек (28,6%) – парциальная вентральная дислокация с репозицией слева (диагр. 1).

У пациентов 2 группы из 6 человек изучено 12 ВНЧС. У 1 пациента (16,7%) отмечалась полная вентральная дислокация диска без репозиции слева, у 1

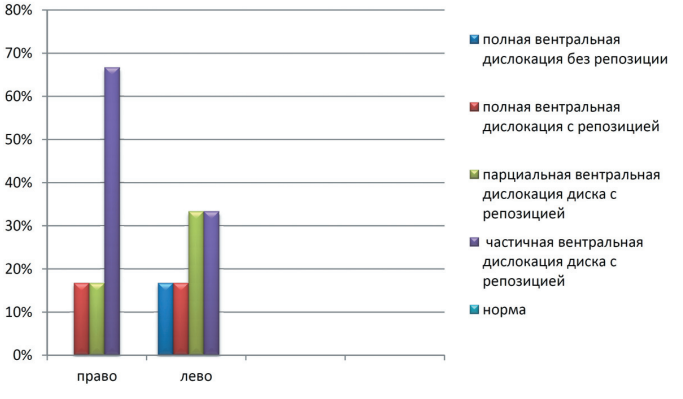

Диаграмма 2. МРТ ВНЧС для 2 группы

человека (16,7%) – полная вентральная дислокация с репозицией слева, у 2 человек (33,3%) – частичная вентральная дислокация с репозицией слева, у 2 человек отмечается парциальная вентральная дислокация слева, у 4 (66,7%) наблюдалась частичная вентральная дислокация диска справа, у 1 человека (16,7%) – парциальная вентральная дислокация диска справа, у 1 человека (17%) – полная вентральная дислокация с репозицией справа. Более выраженные изменения в левом ВНЧС (диагр. 2).

В 3 группе из 11 человек было изучено 22 ВНЧС. У 4 человек (36,4%) отмечалась полная вентральная дислокация диска без репозиции справа, у 1 человека (9,1%) – полная вентральная дислокация диска с репозицией справа, у 2 человек (18,2%) – частичная вентральная дислокация диска справа, у 3 человек

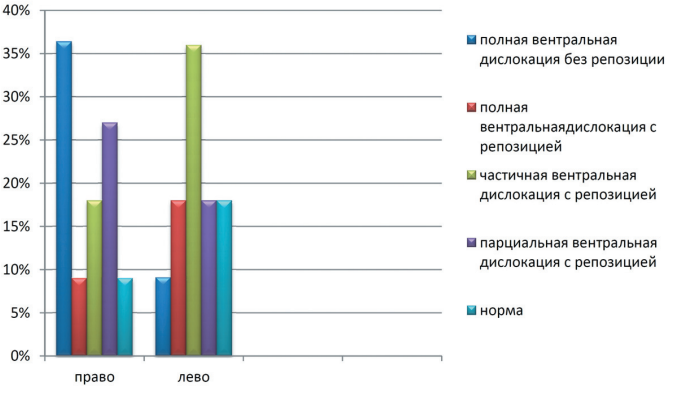

Диаграмма 3. МРТ ВНЧС для 3 группы

(27,3%) – парциальная вентральная дислокация диска справа, у 1 человека (9,1%) – норма. У 2 человек (18,2%) – полная вентральная дислокация диска с репозицией слева, у 1 человека (9,1%) – полная вентральная дислокация диска без репозиции слева, у 4 человек (36,4%) – частичная вентральная дислокация диска с репозицией слева, у 2 человек (18,2%) – парциальная вентральная дислокация диска с репозицией слева, у 2 человек (18,2%) – норма слева. Наиболее выраженные дисфункции ВНЧС справа (диагр. 3).

В 4 группе было обследовано 7 человек, изучено 14 ВНЧС. У 2 человек (28,6%) была полная вентральная дислокация диска без репозиции справа, у 2 человек (28,6%) – полная вентральная дислокация диска с репозицией справа, у 2 человек (28,6%) – частичная вентральная дислокация диска с репозицией справа, у 1 человека – парциальная вентральная дислокация с

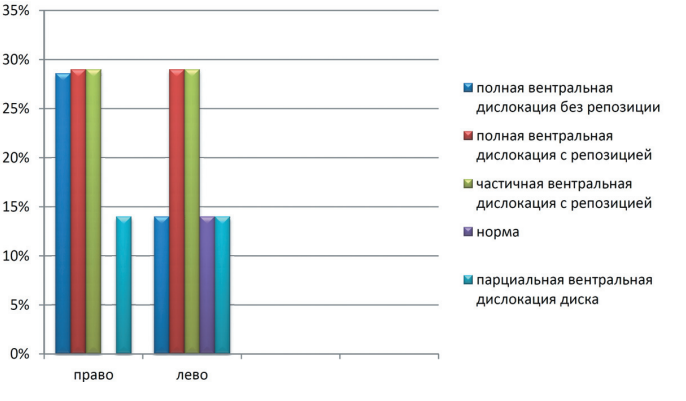

Диаграмма 4. МРТ ВНЧС для 4 группы

репозицией справа (14,3%), у 2 человек (28,6%) – частичная вентральная дислокация с репозицией слева, у 1 человека (14,3%) – нормальное положение диска слева, у 1 человека (14,3%) – парциальная

вентральная дислокация с репозицией слева, у 2 человек (28,6%) — полная вентральная дислокация диска с репозицией слева, у 1 человека (14,3%) — полная вентральная дислокация без репозиции слева. Более выраженные изменения наблюдаются в ВНЧС справа (диагр 4).

Выводы

Таким образом, выявлены следующие особенности показателей кинезиографии у обследованных пациентов с трансверсальной резцовой окклюзией:

1. Для кинезиографии характерны уменьшения показателей максимальной скорости опускания и поднимания нижней челюсти в базовом графике в 2—2,5 раза, в графике протрузии также отмечается уменьшение показателей в сагиттальной плоскости длины перемещения нижней челюсти вперед в среднем на 2,28±0,16 мм и диагонали на 1,87±0,06 мм. Для графика латеротрузии отмечается взаимосвязь с нарушениями в ВНЧС и уменьшение траектории перемещения нижней челюсти с той стороны, куда она смещена и где нарушения в ВНЧС более выражены.

2. Вынужденное положение нижней челюсти, что приводит к компрессии суставного диска височно-нижнечелюстного сустава, появлению жалоб на щелчки, боль в области сустава на стороне смещения нижней челюсти. При смещении нижней челюсти влево полная вентральная дислокация диска слева без репозиции встречается у 8%, парциальная вентральная дислокация слева — у 16%, нормального положения диска слева не отмечалось, При смещении нижней челюсти вправо полная вентральная дислокации диска без репозиции справа отмечается у 16%, частичная вентральная дислокация справа — у 15%, парциальная вентральная дислокация с репозицией справа — у 3%,

Полученные результаты могут быть учтены при диагностике и составлении комплексного плана лечения данного вида аномалии окклюзии.

Литература

1. Бугровецкая О.Г. Постуральный дисбаланс в патогенезе прозопалгий. Саногенетическое значение мануальной терапии при нейростоматологических заболеваниях: дис. ... канд. мед. наук. М: МГМСУ. 2006.

2. Герасимова Л.П., Якупов Б.Р. Диагностика мышечно-суставной дисфункции ВНЧС, связанной с окклюзионными нарушениями. *Ортодонтия*. 2012; (2)3: 4—37.

3. Гиоева Ю.А., Ягублу И.А., Линева О.А. Сравнительный анализ цифровых значений результатов исследований движений нижней челюсти и состояния осанки у пациентов 12—15 лет с сагиттальными аномалиями окклюзии. *Ортодонтия*. 2015; 1: 18—22.

4. Иваненко Т.А., Климова Т.В., Набиев Н.В., Постников М.А, Русанова А.Г., Персин Л.С.Изучение нарушений движения нижней челюсти у взрослых пациентов с помощью кинезиографии. *Ортодонтия*. 2018; 84 (4): 2—11.

5. Климова Т.В. Оценка движений нижней челюсти у лиц с физиологической и дистальной окклюзией методом кинезиографии: дис. ... канд. мед. наук. М: МГМСУ, 2010.

6. Новикова Е.Н. Функциональное состояние зубочелюстной системы у пациентов с трансверсальной аномалией окклюзии зубных рядов: дис. ... канд. мед. наук. М: МГМСУ, 2016.

7. Персин Л.С. *Современные методы диагностики зубочелюстно-лицевых аномалий*. М.: Медицина, 2007.

8. Персин Л.С., Шаров М.Н. *Стоматология. Нейростоматология. Дисфункция зубочелюстной системы: учеб. пособие*. М.: ГЭОТАР-Медиа, 2013; 191—196, 227—233, 263—276.

9. Carlson J.E. *Physiologic Occlusion*. MidwestPress; Michigan: 2009.

10. Jankelson B., Swan C.W., Crane P.F. *Kinesiometric instrumentation a new technology*. J.A.D.A, 1975, 90: 834.

11. Laura Attina, Michele D'Attilio. *La Norma Kinesiografica*. Ed. Biotronic,1998.

References

1. Bugrovetskaya O.G. Postural imbalance in the pathogenesis of prosopalgia. Sanogenetic the value of manual therapy for neurostomatologic diseases: Dis. ... Cand. med. sciences'. M: Moscow State University of Stomatology and Medicine. 2006.

2. Gerasimova L. P., Yakupov B.R.. Diagnosis of muscular-articular dysfunction of the temporomandibular joint related to occlusal disorders. M. *Orthodontics*. 2012: (2)3 4-37.

3. Gioeva Yu.A., Yagublu I.A., Lineva O.A. Comparative analysis of digital values of the results of studies of the movements of the lower jaw and posture in patients 12 -15 years with sagittal anomalies of occlusion. M. *Orthodontics*. 2015; 1:18 - 22.

4. Ivanenko T.A., Klimova T.V., Nabiev N.V., Postnikov M.A., Rusanova A.G., Persin L.S. Study of movement disorders of the lower jaw in adult patients using kinesiography. *Orthodontics*. 2018; 84 [4]: 2-11.

5. Klimova T.V. Assessment of movements of the lower jaw in persons with physiological and distal occlusion by kinesiography: Dis. ... Cand. med. sciences'. M: Moscow State University of Stomatology and Medicine 2010.

6. Novikova E.N. Functional state of the dentition system in patients with transversal anomaly of dentition occlusion: Dis. ... Cand. med. sciences'. M: Moscow State University of Stomatology and Medicine. 2016.

7. Persin L.S. Modern methods of diagnosis of dental-facial anomalies. *Medicine*. M: 2007.

8. Persin L.S., Sharov M.N. Stomatology. Neurostomatologic. Dysfunction of the dental system: studies. benefit. Moscow: GEOTAR-Media. 2013; 191-196, 227-233, 263-276.

9. Carlson J.E. Physiologic Occlusion. MidwestPress; Michigan: 2009.

10. Jankelson B., Swan C.W., . Crane P.F. Kinesiometric instrumentation a new technology//J.A.D.A.- 1975.-90.- P. 834.

11. Laura Attina, Michele D' Attilio. La Norma Kinesiografica. Ed. Biotronic.1998.

Ортодонтия

Поступила 06.08.2019

Резорбция корня при ортодонтическом лечении элайнерами. Ретроспективное исследование с использованием конусно-лучевой компьютерной томографии

https://do/org/10.35556/idr-2019-4(89)46-50

Пилипенко Н.Д., ассистент кафедры стоматологии № 2
Максюков С.Ю., декан стоматологического факультета, д.м.н., доцент
ФГБОУ ВО «Ростовский государственный медицинский университет» Минздрава России, г. Ростов-на-Дону

Для переписки:
E-mail address:
kafstom2.rostgmu@yandex.ru

Резюме

Целью данного исследования было изучение с использованием конусно-лучевой компьютерной томографии охвата и степени тяжести воспалительной резорбции корня резцов верхней челюсти, вызванной ортодонтическим лечением элайнерами, и определение возможных факторов риска.

Измерение длины корня резцов верхней челюсти проводилось на ортодонтических конусно-лучевых компьютерных томограммах в пред- и посттерапевтический периоды у 80 пациентов, получивших комплексное ортодонтическое лечение элайнерами. Среднее значение абсолютной редукции длины корня варьировалось: 0,47±0,61 мм и 0,55±0,70 мм, а разница показателей между центральным и боковым верхним резцом не была значительной. Поражение редукцией корня более чем на 25% составило 1,25% случаев.

Установлено, что комплексное лечение элайнерами дает минимальную резорбцию корня. Потенциальные факторы риска – пол, мальокклюзия, скученность зубов и приближение вершин корней зубов к кортикальной пластинке – в посттерапевтический период значительно влияют на вероятность изменения длины корня.

Ключевые слова: резорбция корня, ортодонтическое лечение элайнерами, резцы верхней челюсти.

Для цитирования: Пилипенко Н.Д., Максюков С.Ю. Резорбция корня при ортодонтическом лечении элайнерами. Ретроспективное исследование с использованием конусно-лучевой компьютерной томографии *Стоматология для всех*. 2019; № 4(89);46-50. doi: 10.35556/idr-2019-4(89)46-50

Root resorption in orthodontic treatment with application of aligners. A retrospective study using cone-beam computed tomography

Pilipenko N.D., Maksyukov S.Yu.

Rostov State Medical University of the Ministry of Health of Russia, Rostov-on-Don

344022, Russia, Rostov-na-Donu, Per. Nakhichevanskiy, 29

Summary

The aim of this work is to study the coverage and severity of the inflammatory resorption of the root of the maxillary incisors caused by orthodontic treatment with aligners using CBCT to determine possible risk factors.

Measurement of the length of the root of the maxillary incisors was carried out on orthodontic images of CBCT in the pre- and post-therapeutic periods in 80 patients who received complex orthodontic treatment with aligners. The average value of the absolute reduction of the root length varied between 0.47±.061 mm and 0.55±0.70 mm, and the difference between the central and lateral upper incisors was not significant. The defeat of the root reduction of more than 25%, amounted to 1.25% of cases. Potential risk factors included gender, malocclusion, crowding of teeth, and the approach of the tops of the roots of the teeth to the cortical plate in the post-therapeutic period.

Complex treatment with aligners gives minimal root resorption. Sex, malocclusion, crowding of teeth and the approach of the tops of the roots of the teeth to the cortical plate in the post-therapeutic period significantly affect the likelihood of changes in the length of the root.

Keywords: root resorption, orthodontic treatment with application of aligners, maxillary incisors.

For citation: Pilipenko N.D., Maksyukov S.Yu. Root resorption in orthodontic treatment with application of aligners. A retrospective study using cone-beam computed

tomography. *Stomatology for All / Int. Dental Review*. 2019; No.4(89); 46-50 (In Russian). doi: 10.35556/idr-2019-4(89)46-50

Ортодонтически вызванная воспалительная резорбция корня (ОВРК) является широко известным общим последствием применения фиксированных ортодонтических аппаратов. С использованием изображений конусно-лучевой компьютерной томографии выявлено, что после терапии несъемными ортодонтическими аппаратами 94% пациентов имели, как минимум, 1 мм сокращения, а 6,6% пациентов имели, как минимум, 1 резорбцию корня в 4 мм [2]. Другими специалистами отмечается, что среднее значение резорбции корня на верхнем резце составляет 1,4 мм [6]. Большинство авторов согласны с тем, что центральный и латеральный резцы верхней челюсти – наиболее подверженные резорбции зубы, а такие факторы, как: пол, длительность лечения, травма в анамнезе, морфология корня, особенности каждого типа мальокклюзии и дополнительная терапия оказывают влияние на возникновение ОВРК [2, 3, 5].

Терапия элайнерами разработана таким образом, чтобы направлять небольшие порции ортодонтического перемещения зуба сегментом элайнера. Несмотря на то, что теоретически элайнеры могут вызывать лишь небольшую резорбцию корней благодаря возможности минимизировать силы и достигать более специфических зубных перемещений, имеется ряд опубликованных данных, показывающих, что терапия элайнерами может приводить к ОВРК. Опубликованы данные, в которых на панорамных снимках после терапии элайнерами 6,31% зубов показали более чем 20% уменьшение соотношение корня/коронки зуба [1].

Большинство авторов измеряли величину резорбции на панорамных или прицельных снимках зубов. Главным недостатком данных методов является то, что они искажают длину корня. Такие снимки уменьшают длину корня в среднем на 2,6 мм, тогда как конусно-лучевая компьютерная 3D томография (КЛКТ) – менее чем на 0,3 мм.

Цель данного **исследования** – проанализировать охват и степень тяжести ОВРК у пациентов, которым проводилось комплексное ортодонтическое лечение элайнерами, используя КЛКТ, и выявить возможные факторы риска.

Материалы и методы. Данное исследование является ретроспективным экспериментом, с использованием КЛКТ пациентов до и после лечения элайнерами.

Были изучены снимки 236 пациентов, которым проводилась комплексная терапия элайнерами. Критериями отбора были пациенты, закончившие комплексную терапию элайнерами с диагностически приемлемыми пред- и посттерапевтическими КЛКТ. Выборка состояла, в основном, из пациентов без удаленных зубов, кроме 3 пациентов, которым было прописано удаление по плану их лечения. Пациенты, у которых в анамнезе было предыдущее ортодонтическое лечение, или пациенты, у которых лечение элайнерами дополнялось несъемными аппаратами, не включались в исследование. Все 80 пациентов, включенных в исследование, за 6 месяцев до начала лечения проходили КЛКТ. Большинство пациентов сделали финальное КЛКТ в день окончания активного лечения.

Контрольная линия была нарисована с помощью специальной опции программы и соединяла щечное и небное цементо-эмалевое соединение. Измеряли пер-

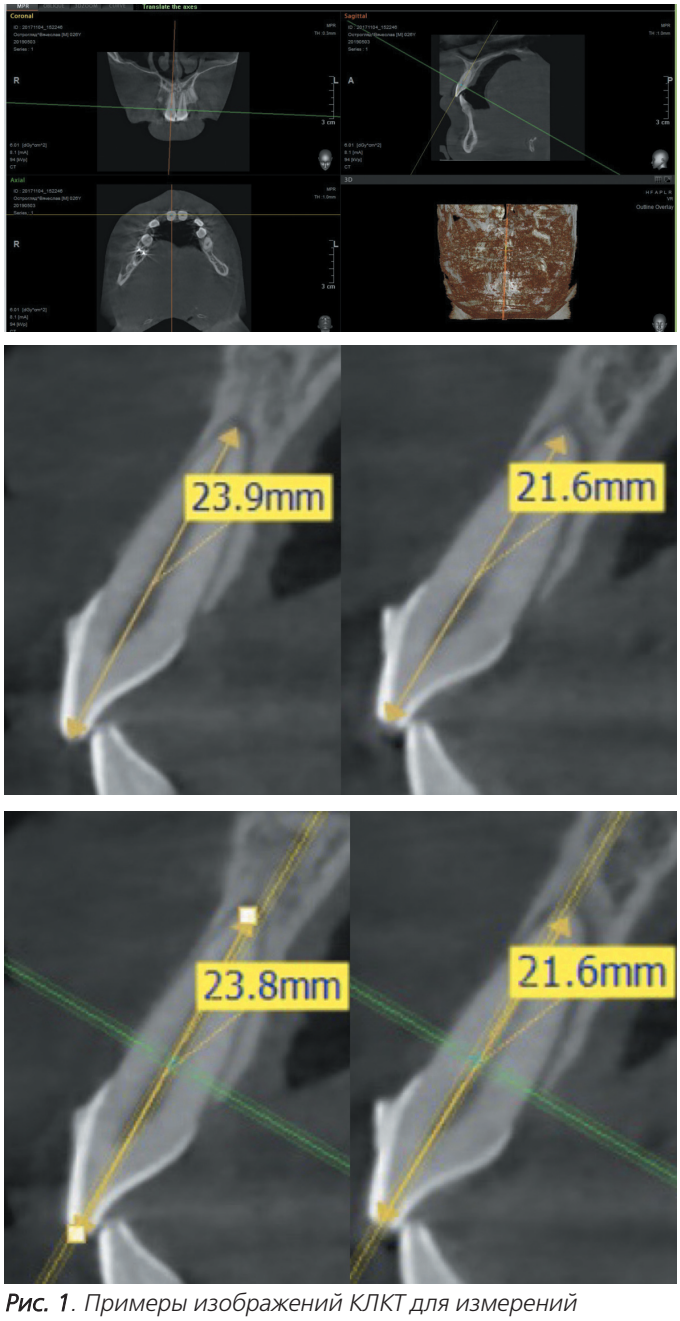

Рис. 1. Примеры изображений КЛКТ для измерений

пендикулярную дистанцию между наиболее апикальной точкой зуба и контрольной линией цементо-эмалевого соединения. Длина корня зуба была измерена на всех снимках, сделанных до лечения.

После 3 недель лечения измерение повторяли. Каждая сагиттальная проекция корня по отношению к орофациальной кортикальной пластине была классифицирована:

Класс 1 – корень позиционируется напротив губной кортикальной пластинки.

Класс 2 – корень центрирован по средине альвеолярной ячейки без отклонения его верхней трети к лабиальной или небной кортикальной пластинке.

Класс 3 – корень располагается около небной кортикальной пластинки.

Класс 4 – как минимум 2/3 корня вовлекается в губную и небную кортикальную пластинки.

Класс 5 – корень находится вне лабиальной кортикальной пластинки (рис. 1).

Результаты и обсуждение. В таблице 1 представлены демографические данные пациентов, их характеристика по возрасту на начало лечения, протяженность лечения, период между проведением КЛКТ.

Средний возраст населения составил 33,45±15,18 лет. Средняя продолжительность лечения и время между оценкой КЛКТ составило 2,17±0,6 и 2,10±0,81 года соответственно.

В таблице 2 представлено распределение частот дентальных характеристик, оказывающих влияние на выбор и детали терапии.

В таблице 3 отражены средние величины резорбции корня между КЛКТ. Средняя абсолютная величина уменьшения корня верхних резцов варьировалась между 0,47±0,61 мм (правый латеральный резец) и 0,55±0,70 мм (левый центральный резец). Диапазон изменения длины корня варьировался от 3,60%±4,50% к 4,30%±5,31%.

Далее мы проводили сравнение в изменении длины корня верхних центральных и латеральных резцов (табл. 4).

В таблице 5 представлены показатели среднего абсолютного и процентного изменения, а также диапазона длины корней между КЛКТ для каждого резца, только 1 или 2 пациента имели редукцию корня более чем на 25%.

Повторный анализ измерений показал, что пол, тип мальокклюзии, скученность и посттерапевтическая приближенность корня к кортикальной пластине значительно влияют на возможность возникновения изменений длины корня. Межпроксимальная редукция, травма зуба, использование эластиков, возраст, длительность лечения и приближение верхушек корня к кортикальной пластине перед началом ортодонтического лечения не оказывали влияния на объем резорбции корня.

Скученность может стать весомым фактором в возникновении ОВРК, где при легкой степени меньше шансов к резорбции корня. Поскольку сильная скученность вызывает резорбцию, можно предположить, что пациенты без скученности будут иметь значительно меньше шансов на возникновение резорбции корня.

Преобладание изменений длины корня у пациентов с Классом 1 было значительно ниже, чем с Классом 2.

В литературе показано [4], что пол не влияет на развитие резорбции корня, но в нашем исследовании выявлено, что мужчины более подвержены резорбции корней, нежели женщины.

Выводы

1. Комплексное лечение элайнерами вызывает минимальную резорбцию. Средняя абсолютная величина редукции для резцов верхней челюсти составила 0,47±0,61 и 0,55±0,70 мм.

2. Выявлено, что после терапии элайнерами среднее значение резорбции корня для верхнего централь-

Таблица 1. Демографические данные пациентов

Параметр	Количество пациентов	Среднее значение
Возраст (годы)	80	33,45±15,18
Длительность лечения (годы)	80	2,17±0,6
Интервал между КЛКТ (годы)	80	2,10±0,81
Пол	Абс.	%
Женский	53	66,25%
Мужской	27	33,75%

Таблица 2. Распределение частоты выявления дентальных характеристик

Параметр	Абс.	%
Межпроксимальная редукция	51	63,75
Экстракция	3	3,75
Эластики	41	51,25
Приемлемое вертикальное перекрытие (10%–40%)	34	42,50
Приемлемое горизонтальное перекрытие (0–3 мм)	60	75,00
Открытый прикус	9	11,25
Перекрёстный прикус	14	17,5
Травма	5	6,25
Мальокклюзия		
> половины Класса 2	15	18,75
< половины Класса 2	12	15
Класс 1	46	57,5
< половины Класса 3	3	3,75
> половины Класса 3	4	5
Скученность		
отсутствие	5	6,25
легкая (< 3 мм)	31	38,75
средняя (4–7 мм)	24	30
тяжелая (> 7 мм)	8	10
промежутки	12	15

Таблица 3. Изменение длины корня на протяжении ортодонтического лечения для каждого из резцов

Верхний резец	Изменения в длине корня (мм) (среднее значение)	Диапазон (мм)	Изменения в длине корня (%) (среднее значение)	Диапазон (%)
Правый латеральный	-0,47±0,61	-4,14-0,23	-3,60±4,50	-27,67-1,80
Правый центральный	-5,0±0,61	-3,85-0,09	-4,03±4,77	-27,56-0,85
Левый центральный	-0,55±0,70	-4,62-0,07	-4,30±5,31	-32,67-0,70
Левый латеральный	0,51±0,70	-5,24-0,14	-3,87±4-95	-32,87-1,05

Таблица 4. Изменение длины корня центрального и латерального резцов на протяжении ортодонтического лечения

Верхний резец	Изменения в длине корня (мм) (среднее значение)	Диапазон (мм)	Изменения в длине корня (%) (среднее значение)	Диапазон (%)
Латеральные	-0,49±0,57	-4,69-0,00	-3,72±0,48	-30,25-0,00
Центральные	-0,53±0,59	-4,24-0,04	-4,16±4,50	-30,12-0,39

Таблица 5. Количество пациентов с резорбцией более чем на 25%

Верхний резец	меньше 25%		больше 25%	
	Абс.	%	Абс.	%
Правый латеральный	80	100	0	0
Правый центральный	79	98,75	1	1,25
Левый центральный	78	97,5	2	2,5
Левый латеральный	80	100	0	0
Оба центральных	79	98,75	1	1,25

ного и латерального резцов составило 0,49±0,57 и 0,53±0,59 мм, соответственно. Данная разница в среднем значении резорбции для центрального и латерального резцов не являлась значительной.

3. Преобладание тяжелой степени резорбции определяли как вовлечение центральных резцов верхней челюсти более чем на 25% редукции длины их корня, в данном исследовании она составила 1,25% случаев.

4. Пол, тип мальокклюзии, скученность и посттерапевтическая приближенность к кортикальным пластинам оказывали влияние на процент изменения длины корня.

Литература/References

1. Ahuja P.D., Mhaske S.P., Mishra G., Bhardwaj A., Dwivedi R., Mangalekar S.B. Assessment of Root Resorption and Root Shape by Periapical and Panoramic Radiographs: A Comparative Study. J Contemp Dent Pract. 2017; 18(6): 479–483.
2. Elhaddaoui R., Qoraich H.S., Bahije L., Zaoui F. Orthodontic aligners and root resorption: A systematic review. IntOrthod. 2017; 15(1): 1–12.
3. Fritz U., Diedrich P., Wiechmann D.. Apical root resorption after lingual orthodontic therapy. J OrofacOrthop. 2003; 64(6): 434–442.
4. Gay G., Ravera S., Castroflorio T., Garino F., Rossini G., Parrini S., Cugliari G., Deregibus A. Root resorption during orthodontic treatment with Invisalign®: a radiometric study. ProgOrthod. 2017; 18(1) :12.
5. Krieger E., Drechsler T., Schmidtmann I., Jacobs C., Haag S., Wehrbein H. Apical root resorption during orthodontic treatment with aligners? A retrospective radiometric study. Head Face Med. 2013; 14; 9: 21.
6. Sunku R., Roopesh R., Kancherla P., Perumalla K.K., Yudhistar P.V., Reddy V.S. Quantitative digital subtraction radiography in the assessment of external apical root resorption induced by orthodontic therapy: a retrospective study. J Contemp Dent Pract. 2011; 1; 12(6): 422–428.

Москва, Россия
27-30.04.2020

ДЕНТАЛ САЛОН

47-Й МОСКОВСКИЙ МЕЖДУНАРОДНЫЙ СТОМАТОЛОГИЧЕСКИЙ ФОРУМ И ВЫСТАВКА

Крокус Экспо,
павильон 2, залы 5, 7, 8

www.dental-expo.com

12+
На правах рекламы

КРУПНЕЙШАЯ ВЫСТАВКА, ПЛОЩАДКА ОБУЧЕНИЯ И НЕТВОРКИНГА

Организатор: DENTALEXPO®

Стратегический партнер: Стоматологическая ассоциация России

Генеральный спонсор: invisalign®

Генеральный научно-информационный партнер: Dental Tribune

Для получения бесплатного билета на выставку используйте при регистрации ПРОМОКОД: SKN7HZF

Микробиология и экология полости рта

Поступила 25.11.2019

Динамика микробиоценоза при хирургическом лечении пациентов с использованием дентальных имплантатов в условиях ограниченного объема костной ткани

https://doi.org/10.35556/idr-2019-4(89) 52-58

Цициашвили А.М., к.м.н., доцент кафедры хирургической стоматологии
Панин А.М., д.м.н., профессор, зав. кафедрой хирургической стоматологии
Николаева Е.Н., д.м.н., профессор кафедры микробиологии, вирусологии, иммунологии
Арутюнян А.А., аспирант кафедры микробиологии, вирусологии, иммунологии
Подпорин М.С., мл. научный сотрудник НИМСИ МГМСУ
Царев В.Н., д.м.н., профессор, директор НИМСИ, зав. кафедрой микробиологии, вирусологии, иммунологии
ФГБОУ ВО МГМСУ им. А.И. Евдокимова Минздрава России

Для переписки:
E-mail address: amc777@yandex.ru

Резюме

Целью исследования была оценка эффективности схем антибактериальной химиотерапии и динамики характера микробных ассоциаций операционной области на хирургических этапах лечения пациентов с использованием дентальных имплантатов в условиях ограниченного объема костной ткани. В исследовании приняли участие 37 пациентов (17 мужчин и 20 женщин, от 32 до 68 лет). По тактике проводимого лечения и виду антибактериального воздействия пациенты были разделены на 3 группы. Per os назначали в виде ступенчатой терапии антибиотики: амоксициллин (флемоксин 500 мг по 1 табл. 2 р/день, 7 дней) и амоксициллин/клавуланат (флемоклав 625 мг по 1 табл. 2р/день, 7 дней), доксициклин (юнидокс 100 мг по 1 табл. 1 р/день 5 дней). 1-я группа пациентов (n_1=12; 31,9%) – многоэтапный подход (МП), где 1-я операция – костная пластика (КПЛ) (флемоксин 500 мг), через 6–9 мес. 2-я – дентальная имплантация (ДИ) (флемоклав 625 мг), через 3–6 месяцев 3-я – установка формирователей десны (ФД) (юнидокс 100 мг). 2-я группа пациентов (n_2=14; 36,2%) – одноэтапный подход (ОП), где 1-й операция – КПЛ с одномоментной ДИ (флемоксин 500 мг), через 6–9 мес. – 2-я – установка ФД (флемоклав 625 мг). 3-я группа – устанавливали узкие/короткие имплантаты (У/К) без КПЛ (n_3=11; 31,9%). 1-я операция – ДИ (флемоксин 500 мг), 2-я – установка ФД (флемоклав 625 мг). Бактериологическое исследование с идентификацией чистых культур бактерий и определением чувствительности к антибактериальным препаратам проводили всем пациентам до начала лечения и в динамике. При МП отмечалось подавление роста одних видов бактерий и увеличение численности видов, устойчивых к данному антибиотику. В рамках ОП при назначении антибиотиков результаты оказались сопоставимы. При У/К отмечено подавление роста ряда видов присутствующих в начале лечения. При многоэтапных операциях мы считаем обоснованным использование бета-лактамазо-защищенных препаратов или препаратов другой группы, включающих в спектр своего действия представителей пародонтопатогенных видов и потенциальных носителей генов множественной резистентности.

Ключевые слова: дентальный имплантат, костная пластика, антибиотики, антибиотикорезистентность.

Для цитирования: Цициашвили А.М., Панин А.М., Николаева Е.Н., Арутюнян А.А., Подпорин М.С., Царев В.Н. Динамика микробиоценоза при хирургическом лечении пациентов с использованием дентальных имплантатов в условиях ограниченного объема костной ткани. *Стоматология для всех*. 2019; № 4(89); 52-58. doi: 10.35556/idr-2019-4(89) 52-58

Microbial contamination dynamics in surgical treatment of patients using dental implants in a limited bone tissue volume

Tsitsiashvili A.M., Panin A.M., Nikolayeva Ye.N., Arutyunyan A.A., Podporin M.S., Tsarev V.N.

Federal State Budgetary Educational Institution of Higher Education "A.I. Yevdokimov Moscow State University of Medicine and Dentistry" of the Ministry of Healthcare of the Russian Federation
Russia, 127473, Moscow, Delegatskaya St., 20, bld.1

Summary

The aim of the study was to evaluate the effectiveness of antibiotic chemotherapy regimens and the dynamics of the nature of microbial associations of the operating area at the surgical stages of treatment of patients using dental implants in conditions of limited bone tissue. The study involved 37 patients (17 m and 20 w, from 32 to 68 years). According to the tactics of the treatment and the type of antibacterial effect, the patients were divided into 3 groups. Per os was prescribed antibiotics as a step therapy: amoxicillin (flemoxin 500 mg 1 tablet 2 per day for 7 days) and amoxicillin / clavulanate (flemoclav 625 mg 1 table 2 per day 7 days), doxycycline

(unidox 100 mg 1 table 1 per day 5 days). The 1st group of patients (n_1=12; 31.9%) – a multi-stage approach (MA), where the 1st operation is bone grafting (BG) (Flemoxin 500 mg), after 6–9 months, the 2nd dental implantation (DI) (flemoklav 625 mg), after 3–6 months the 3rd – installation of gingival formers (GF) (unidox 100 mg). The 2nd group of patients (n_2=14; 36.2%) – a one-stage approach (OA), where the 1st operation is BG with simultaneous DI (flemoxin 500 mg), after 6–9 months – the 2nd – installation of GF (flemoklav 625 mg). 3rd group – narrow/short implants (N/S) without BG were installed (n_3=11; 31.9%). The 1st operation – DI (Flemoxin 500 mg), the 2nd – installation of GF (Flemoklav 625 mg). A bacteriological study with the identification of pure cultures of bacteria and determination of sensitivity to antibacterial drugs was performed for all patients before treatment and in dynamics. In MA, there was a suppression of the growth of certain types of bacteria and an increase in the number of species resistant to this antibiotic. In the framework of the OA, when prescribing antibiotics, the results were comparable. With N/S implants, growth inhibition of a number of species present at the beginning of treatment was noted. In multi-stage operations, we consider it reasonable to use beta-lactamase-protected drugs, or drugs of another group that include representatives of parodontopathogenic species and potential carriers of multiple resistance genes in their spectrum of action.

Keywords: dental implant, bone grafting, antibiotics, antibiotic resistance.

For citation: Tsitsiashvili A.M., Panin A.M., Nikolayeva Ye.N., Arutyunyan A.A., Podporin M.S., Tsarev V.N. Microbial contamination dynamics in surgical treatment of patients using dental implants in a limited bone tissue volume. *Stomatology for All / Int. Dental Review*. 2019; No.4(89);52-58 (In Russian). doi: 10.35556/idr-2019-4(89) 52-58

Назначение антибактериальной терапии является одной из составных частей хирургического лечения пациентов амбулаторной стоматологической практики [9, 12, 21]. Внедрение современных технологий, комбинирование различных схем антибактериальной терапии позволили сократить сроки стационарного лечения пациентов с заболеваниями челюстно-лицевой области [8]. На амбулаторном приеме стали доступны операции по увеличению объема костной ткани различных отделов челюстей – операции костной пластики. Целью назначения антибактериальной терапии при проведении плановых операций в полости рта является профилактика гнойно-воспалительных осложнений [12, 14, 22]. Риск гнойно-воспалительных осложнений увеличивается при проведении операций в условиях условно-чистой раны, при высокой степени травматичности вмешательства, при длительном времени их проведения, при использовании имплантатов и трансплантатов различного происхождения [2, 3, 9, 10, 12, 15, 16]. Перечисленные факторы риска встречаются при проведении костно-пластических операций в области альвеолярных отделов челюстей, которые проводят пациентам, планирующим лечение с использованием дентальных имплантатов. Классическим принято считать многоэтапный, последовательный подход, когда в несколько этапов проводят операцию костной пластики, отсрочено дентальную имплантацию и отсрочено раскрытие имплантата с установкой супраструктуры [24]. Одним из недостатков данного подхода является необходимость назначения нескольких полноценных курсов антибактериальной терапии в коротком промежутке времени на каждом из хирургических этапов лечения. Подобная ситуация может значительно менять характер микробиоценоза и степень микробной обсемененности полости рта, провоцировать явления дисбиоза и дисбактериоза в полости рта и других отделах желудочно-кишечного тракта [1, 11, 17, 18]. При других подходах, с меньшим количеством восстановительных операций (одноэтапный подход) или без проведения костной пластики при установке узких/коротких имплантатов в области атрофированной альвеолярной кости назначение полноценной антибактериальной терапии также показано [20,22], однако, в связи с тем, что количество этапов в сравнении с многоэтапным подходом меньше, соответственно этому кратность антибактериальной терапии тоже меньше, что может минимизировать ее нежелательные побочные эффекты.

Отдельной проблемой широкого назначения антибиотиков является растущая антибиотикорезистентность, о чем заявляет ВОЗ [19] и присоединяется Минздрав РФ, внедряя программу «Стратегии предупреждения распространения антимикробной резистентности в РФ на период до 2030 года» [17].

Таким образом, учитывая вышеизложенное, более внимательное и детальное изучение вопросов микробной обсемененности операционной области на хирургических этапах лечения пациентов с использованием дентальных имплантатов в условиях ограниченного объема костной ткани является актуальным и может быть полезным в разработке вопросов применения различных схем антибактериальной терапии.

Цель настоящего исследования – определить эффективность существующих схем антибактериальной химиотерапии и динамику характера микробных ассоциаций операционной области на хирургических этапах лечения пациентов с использованием дентальных имплантатов в условиях ограниченного объема костной ткани.

Материалы и методы. Было проведено обследование и хирургическое лечение 37 пациентов, из них 17 мужчин и 20 женщин в возрасте 32–68 лет. Пациенты были разделены на группы по тактике проводимого им лечения и виду антибактериального воздействия. Пациенты получали per os в виде ступенчатой терапии антибиотики бета-лактамного ряда: амоксициллин и амоксициллин/клаву-

ланат (флемоксин 500 мг 2 раза в сутки, флемоклав 625 мг 2 раза в сутки), а на второй ступени – доксициклин (юнидокс 100 мг 1 раз в сутки).

1-я группа пациентов (n_1=12; 31,9%) проходила лечение в рамках многоэтапного подхода, включающего: 1-я операция – костная пластика, после которой назначали флемоксин 500 мг по 1 табл. 2 р/день 7 дней, через 6–9 мес. 2-я операция – дентальная имплантация, после которой назначали флемоклав 625 мг по 1 табл. 2р/день 7 дней, через 3–6 месяцев 3-я операция – установка формирователей десны, после которой назначали юнидокс 100 мг по 1 табл. 1 р/день 5 дней.

2-я группа пациентов (n_2=14; 36,2%) проходила лечение в рамках одноэтапного подхода. 1-й операцией была костная пластика с одномоментной дентальной имплантацией, после которой назначали флемоксин 500 мг по 1 табл. 2р/день 7 дней. Через 6–9 мес. проводили 2-ю операцию – установку формирователей десны, после которой назначали флемоклав 625 мг по 1 табл. 2р/день 7 дней.

В 3-ю группу вошли пациенты, которым устанавливали узкие/короткие имплантаты без костной пластики (n_3=11; 31,9%). 1-й операцией была дентальная имплантация, после которой назначали флемоксин 500 мг по 1 табл. 2р/день 7 дней, 2-й операцией была установка формирователей десны, после которой назначали флемоклав 625 мг по 1 табл. 2р/день 5 дней.

Бактериологическое исследование проводили всем пациентам до начала и в динамике на всех этапах хирургического лечения. Оно включало традиционное бактериологическое исследование с идентификацией чистых культур бактерий в условиях аэробного и анаэробного культивирования и последующим определением чувствительности к антибактериальным препаратам диско-диффузионным методом [6].

Полученные данные обрабатывали статистически по критерию X^2 и Манна-Уитни. Достоверность данных соответствовала $p < 0,05$.

Результаты и обсуждение. При исходном микробиологическом обследовании пациентов 1-й группы (рис. 1) (n_1=12) мы обратили внимание на низкий уровень видового разнообразия (или биоразнообразия) микробиоценоза. Возможно, что это связано с предшествующим бесконтрольным приемом антибиотиков некоторыми пациентами. При ретроспективном анализе в анамнезе установлено, что у 5 пациентов были хронические воспалительные заболевания других органов и систем. Эти пациенты также самостоятельно использовали антисептики для полосканий горла в предшествующем периоде. Перед 1-й операцией в зоне операционного поля были обнаружены представители стабилизирующей микробиоты – Streptococcus sanguinis (во всех случаях – 100%), Actinomyces spp./Corynebacterium spp. (у 6 пациентов, что составило 50%), Fusobacterium spp. (у 4, что составило 33,3%). Зафиксирован высокий уровень носительства представителей пародонтопатогенной микробиоты – Prevotella intermedia в 9 наблюдениях (75%), Porphyromonas gingivalis – в 6 (50%), а также дрожжевых грибов Candida albicans в 3 (25%). В связи с этим, на наш взгляд, было целесообразно проведение антибактериальной санации полости рта пациентов от представителей агрессивной микробиоты бета-лактамным антибиотиком (флемоксином) по описанной выше схеме.

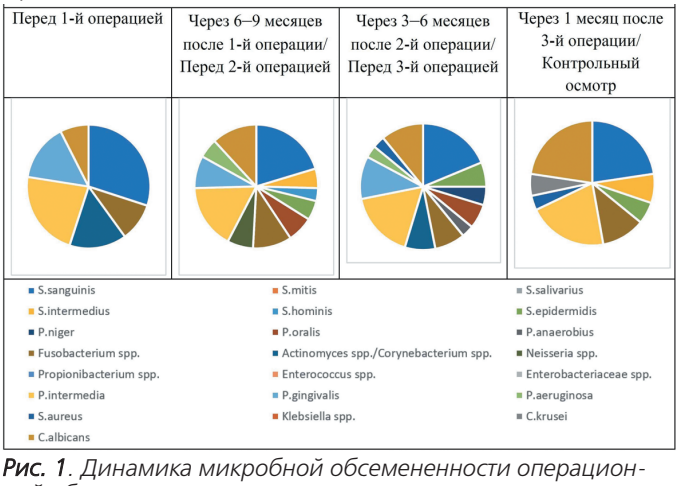

Рис. 1. Динамика микробной обсемененности операционной области у пациентов, проходящих лечение в рамках многоэтапного подхода

Через 6–9 месяцев после 1-й операции и курса флемоксина мы констатировали, что перед 2-й операцией S. sanguinis были выделены также у всех 12 пациентов (100%), Fusobacterium spp. – у 50% (6 чел.), а Actinomyces spp./ Corynebacterium spp. не были обнаружены ни в одном из наблюдений. Однако были выделены представители резидентных бактерий, отсутствовавшие на 1-м этапе исследования: Prevotella oralis –33,3% (у 4 чел.), Neisseria spp. – 33,3% (у 4 чел.). Частота выявления пародонтопатогенных видов практически не изменилась и составила для P. intermedia – 83,3% (у 10 чел.), P. gingivalis – 41,6% (у 5 чел.). Как негативную тенденцию мы расценивали выделение ряда микроорганизмов, которых ранее не было в диагностически значимых количествах: это коагулазонегативные стафилококки – S. epidermidis – 25% (3 чел.) и S. hominis – 16,7% (2 чел.) и синегнойная палочка – Pseudomonas aeruginosa – 25% (3 чел.). Достоверно увеличилась также и частота выявления в диагностически значимых количествах дрожжевых грибов C. albicans – они выявлены у 7 пациентов, что составило 58,3%. Учитывая полученные данные, мы сочли возможным назначить курс бета-лактамазо-защищенного синтетического пенициллина амоксициллин/клавуланата (в виде препарата флемоклав).

Через 3–6 месяцев после 2-й операции и курса флемоклава перед 3-й операцией в 12 наблюдениях (100%) были выделены S. sanguinis, у 5 пациентов – Actinomyces spp. / Corynebacterium spp. (41,6%), у 4 – P. oralis (33,3%), у 5 – Fusobacterium spp. (41,6%), у 2 –

Peptostreptococcus anaerobius (16,66%), у 3 – P. niger (25%), а Neisseria spp. не обнаруживались. Пародонтопатогенные виды выявлены с высокой частотой: P. intermedia – в 11 наблюдениях (91,6%), P. gingivalis – в 7 (58,3%). Сохранялось выделение таких агрессивных патогенов как P. aeruginosa – 2 (16,66%) и S. epidermidis – 4 (33,3 %), появился S. aureus – 2 (16,7%). Дрожжевые грибы C. albicans выделены также с высокой частотой – у 7 пациентов (58,3%).

Таким образом, мы подтвердили положение о том, что оральный микробиоценоз представляет собой достаточно стабильное сообщество микроорганизмов, плохо поддающееся антибактериальным воздействиям [7, 14, 23]. Известно, что такие агрессивные патогены как стафилококк и синегнойная палочка могут явиться резервуаром генов резистентности, прежде всего к бета-лактамным антибиотикам, которые наиболее часто используются в клинической практике [4, 5, 13]. В последние годы получены также данные о том, что S. sanguinis и ключевые пародонтопатогенные виды P. gingivalis и P. intermedia являются носителями генов резистентности, прежде всего к метронидазолу и бета-лактамным антибиотикам (пенициллинам и цефалоспоринам) [6, 13].

В настоящее время в литературе описана эффективность разных схем антибактериальной химиотерапии в стоматологической практике, а также поставлен вопрос об ограничении применения некоторых препаратов в связи с их негативными побочными эффектами, в частности развитием дисбиоза и кандидоза [4, 5]. Учитывая эти исследования, для последующей санации операционного поля мы использовали антибактериальный препарат с иным механизмом действия из группы тетрациклинов, а именно доксициклин (юнидокс) по описанной выше схеме. Через 1 месяц после 3-й операции и курса юнидокса при контрольном микробиологическом исследовании пациентов данной группы были получены следующие результаты. Сохранялось выделение стабилизирующей микробиоты с прежней частотой: S. sanguinis у всех пациентов (100%), Fusobacterium spp. – у половины (50%), S. epidermidis – у 3 (25%), S. intermedius – у 4 (33,3%). Из пародонтопатогенных видов с высокой частотой сохранилась P. intermedia – 11 (91,6%), из агрессивных S. aureus – 2 (16,7%). Достигла предельной частота выделения C. albicans – 12 (100%), дополнительно были выделены еще и C. Krusei – у 3 пациентов (25%). Однако клинически признаков кандидоза мы не отмечали. По всей видимости, для коррекции развивающихся дисбиотических нарушений пациентам при применении данной схемы многоэтапного лечения показано назначение препаратов флюконазола или итраконазола для подавления популяции дрожжевых грибов.

Соотношение количественной микробной обсемененности микробиоценоза операционного поля на данном этапе составляло – 10^9 : 10^9 : 10^8 КОЕ/мл для резидентов : патогенов : дрожжевых грибов, соответственно.

У пациентов 2-й группы (n_2=14) результаты распределились следующим образом (рис. 2): перед 1-й операцией до начала антибактериальной химиотерапии по резидентной (стабилизирующей) микробиоте отмечали следующую картину: S. sanguinis были обнаружены в 11 наблюдениях (78,5%), P. oralis – 2 (14,2%), Neisseria spp. – 3 (21,4%), S. epidermidis – 3 (21,4%), некоторые таксоны были представлены единичными находками: Enterobacteriaceae spp. – 4 (28,5%). Пародонтопатогенные виды встречались реже, чем основные стабилизирующие: P. Intermedia – 6 (42,8%), P. gingivalis – 3 (21,4%), S. intermedius – 4 (21,4%). Дрожжевые грибы C. albicans выявлены у 2 пациентов (14,2%). Через 6–9 месяцев после 1-й операции и курса флемоксина по описанной выше схеме перед 2-й операцией были обнаружены S. Sanguinis – в 12 наблюдениях (85,7%), S. epidermidis – 3 (21,4%), S. hominis – 4 (21,4%), Actinomyces spp./ Corynebacterium spp. – 5 (35,7%), Neisseria spp. – 3 (21,4%), P. oralis – 4 (21,4%). Из числа пародонтопатогенных видов сохранились только P. gingivalis – 3 (21,4%), у двух пациентов зарегистрировано наличие представителей агрессивного таксона Klebsiella spp. – 2 (14,2%). Дрожжевые грибы C. albicans выявлены у 5 пациентов (35,7%). Соотношение количественной микробной обсемененности микробиоценоза операционного поля на данном этапе составляло – 10^7: 10^5: 10^6 КОЕ/мл для резидентов : патогенов : дрожжевых грибов, соответственно.

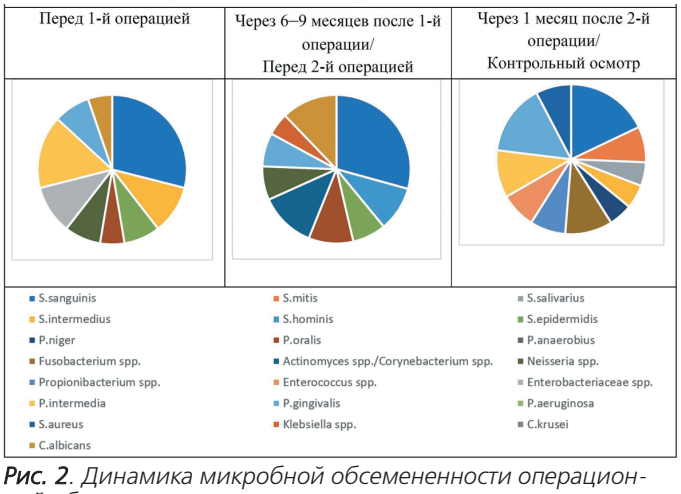

Рис. 2. Динамика микробной обсемененности операционной области у пациентов, проходящих лечение в рамках одноэтапного подхода

Через 1 месяц после 2-й операции на контрольном осмотре в составе резидентной микробиоты были: S. sanguinis – 7 (50%), S. mitis – 3 (21,4%), S. Salivarius – 2 (14,2%), P. niger – 2 (14,2%), Propionibacterium spp. – 3 (21,4%), Fusobacterium spp. – 4 (28,6%), Enterococcus spp. – 3 (21,4%), S. intermedius – 2 (14,2%). В составе пародонтопатогенной микробиоты практически восстанавливалась исходная частота выявления возбудителей: P. gingivalis – 6 (42,8%), P. intermedia – 4 (28,6%). Из агрес-

сивных видов в низком количестве выделен S. aureus – 3 (21,4%), а грибы не обнаруживались. Соотношение количественной микробной обсемененности микробиоценоза операционного поля на данном этапе составляло – 10^7 : 10^6 : 10^0 КОЕ/мл для резидентов : патогенов : дрожжевых грибов, соответственно ($p<0,05$ по сравнению с предыдущей группой и $p< 0,02$ по сравнению с предыдущим сроком исследования для грибов рода Candida).

Таким образом, данная схема антибактериальной терапии (ступенчатое применение синтетического бета-лактамного антибиотика амоксициллина и бета-лактамазо-защищенного амоксициллина/клавуланата) не нарушала биоразнообразия микробиоценоза в области операционного поля и сопровождалась статистически достоверным уменьшением степени количественной обсемененности всех рассматриваемых компонентов микробиоценоза – резидентов, патогенов, дрожжевых грибов.

Результаты исследований у пациентов в 3-й группе (n_3=11) продемонстрировали следующее распределение по составу резидентной микробиоты (рис. 3): перед 1-й операцией в 8 наблюдениях были обнаружены S. sanguinis (72,7%), P. oralis – 3 (27,2%), S. epidermidis – 2 (18,2%), Actinomyces spp./Corynebacterium spp. – 4 (36,3%), S. hominis – 3 (27,2%), Enterococcus spp. – 2 (18,2%), Propionibacterium spp. – 5 (45,4%). В числе пародонтопатогенов определены: P. intermedia – 4 (36,3%), P. gingivalis – 6 (54,5%). У одного пациента обнаружен агрессивный вид Klebsiella spp. – 1 (9,1%). Дрожжевые грибы C. albicans выделены у более чем половины пациентов – у 7 (63,6%). Соотношение количественной микробной обсемененности микробиоценоза операционного поля на данном этапе составляло – 10^9 : 10^7 : 10^6 КОЕ/мл для резидентов : патогенов : дрожжевых грибов, соответственно (достоверно не отличалось от других групп, $p>0.05$).

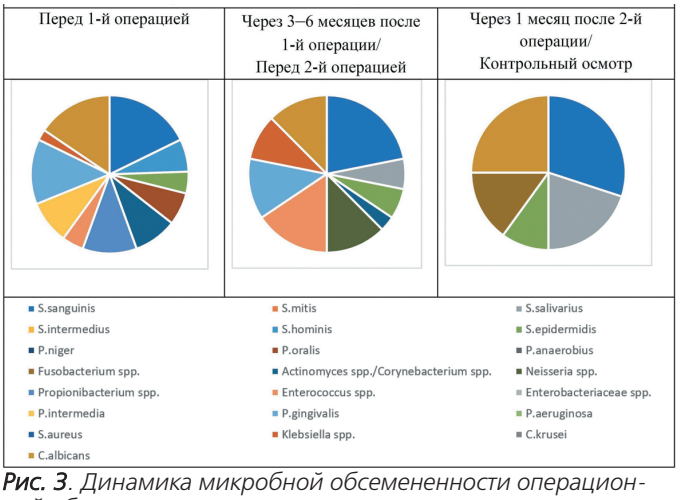

Рис. 3. Динамика микробной обсемененности операционной области у пациентов, проходящих лечение в рамках одноэтапного подхода

Через 3–6 месяцев после 1-й операции и курса флемоксина перед 2-й операцией S. sanguinis – 7 (63,6%), S. epidermidis – 2 (18,2%), Enterococcus spp. – 5 (45,5%), Neisseria spp. – 4 (36,3%), S. salivarius – 2 (18,2%), Actinomyces spp./Corynebacterium spp. – 1 (9,1%). Представительство пародонтопатогенных видов сократилось: P. gingivalis – 4 (36,3%). Однако представители агрессивного таксона Klebsiella spp. выявлены у 3-х пациентов (27,2%). Частота выявления дрожжевых грибов, напротив, снизилась в 2 раза – C. albicans – 4 (36,3%). Через 1 месяц после 2-й операции и курса флемоклава на контрольном осмотре состав резидентной микробиоты: S. sanguinis – 6 (54,5%), Fusobacterium spp. – 3 (27,2%), Enterococcus spp. – 3 (27,2%), S. salivarius – 4 (36,3%), S. epidermidis – 2 (18,2%). Пародонтопатогенные и агрессивные виды не выявлены, частота выявления дрожжевых грибов – средняя и составляла для C. albicans – 5 (45,4%). Соотношение количественной микробной обсемененности микробиоценоза операционного поля на данном этапе составляло – 10^6 : 10^0 : 10^4 КОЕ/мл для резидентов : патогенов : дрожжевых грибов, соответственно ($p<0,05$ по сравнению с предыдущей группой и $p< 0,02$ по сравнению с предыдущим сроком исследования для пародонтопатогенных видов).

Таким образом, данная схема антибактериальной терапии (ступенчатое применение бета-лактамного антибиотика амоксициллина и бета-лактамазо-защищенного амоксициллина/клавуланата) не нарушала биоразнообразия микробиоценоза в области операционного поля и сопровождалась статистически достоверным уменьшением присутствия пародонтопатогенов и других потенциально агрессивных видов, которые могут быть носителями генов резистентности к незащищенным бета-лактамам (стафилококки, клебсиеллы).

Заключение. Представленная в настоящем исследовании динамика микробной обсемененности операционной области при различных подходах к лечению пациентов с использованием дентальных имплантатов в условиях ограниченного объема костной ткани сопряжена с рисками инфекционных осложнений, ассоциированных с инвазией пародонтопатогенных видов P. gingivalis, P. intermedia и агрессивных патогенов S. aureus, P. aeruginosa, Klebsiella, что требует применения антибактериальных препаратов первого выбора (бета-лактамы: пенициллины и цефалоспорины) [12, 16, 18]. Однако такой подход оправдывает себя все меньше и меньше в связи с активно происходящей селекцией резистентных штаммов, продуцирующих бета-лактамазы [5, 6, 17, 18]. В нашем исследовании получены косвенные подтверждения этого факта – увеличение выделения из операционного поля представителей S. aureus, P. aeruginosa, Klebsiella spp. Длительный прием и высокая кратность

назначения антибиотиков в коротком промежутке времени при многоэтапном подходе подавляют одни виды бактерий, но приводят к увеличению численности других, по-видимому, устойчивых к данному антибиотику видов. В рамках одноэтапного подхода при назначении антибиотиков дважды в течение 6–9 месяцев результаты оказались сопоставимы. При установке узких/коротких имплантатов схема назначения антибиотиков была аналогична схеме при одноэтапном подходе, однако применение препаратов дважды в течение 3–6 месяцев, возможно подавляло рост ряда видов присутствующих в начале лечения. Поэтому при многоэтапных операциях в челюстно-лицевой области мы считаем обоснованным применение схем ступенчатой антибактериальной терапии с использованием бета-лактамазо-защищенных препаратов, например, амоксициллина/клавуланата или препаратов другой группы, обязательно включающих в спектр своего действия представителей пародонтопатогенных видов и потенциальных носителей генов множественной резистентности.

Литература

1. Гилберт Д.Н., Роберт С. *Антимикробная терапия. Стэнфордский справочник*. М: ЭКСМО, 2009, 24 с.
2. Гостищев В.К. *Общая хирургия: учебник*. М: ГЭОТАР-Медиа, 2010, 848 с.
3. Ерюхин И.А., Гельфанд Б.Р., Шляпников С.А. *Хирургические инфекции. Практическое руководство*. Изд. 2-е, перераб. и доп. М: Литтерра, 2006, 736 с.
4. Закиров Т.В., Ворошилина Е.С., Брусницына И.В., Иощенко Е.С., Ожгихина Н.В. Оценка эффективности основных системных антибиотиков на первом этапе лечения генерализованного агрессивного пародонтита. *Пародонтология*. 2019; 24; №3: 213–221. doi:10.33925/1683-3759-2019-24-3-213-221
5. Зуева А.О., Чувилкин В.И., Подпорин М.С., Лабазанов А.А. и др. Микробиологическая оценка фторхинолонов II и III поколений для профилактики и лечения инфекционных осложнений хирургических операций. *Бактериология*. 2017; №4(2): 50–54. doi:10.20953/2500-1027-2017-4-50-54
6. Ипполитов Е.В. Мониторинг формирования микробной биопленки и оптимизация диагностики воспалительных заболеваний пародонта: автореф. дис. … д-ра мед. наук. Сеченовский университет (03.02.03. – микробиология, 14.03.09. – иммунология). М., 2016, 48 с.
7. Ковалевский А.М., Ушакова А.В., Ковалевский В.А., Прожерина Е.Ю. Бактериальная биопленка пародонтальных карманов: переосмысление опыта пародонтологии. *Пародонтология*. 2018; 23; №2(87): 18–21. doi:10.25636/PMP.1.2018.2.3
8. Кулаков А.А., Бутова В.Г., Снурницына З.А., Куликова А.Н. Обеспечение населения кадрами врачей по профилю «челюстно-лицевая хирургия» *Стоматология*. 2018; №1: 4–8. doi: 10.17116/stomat20189714-8
9. Ломакин М.В., Солощанский И.И., Дружинин А.Е. Антибиотикопрофилактика при хирургических стоматологических вмешательствах. *Российская стоматология*. 2012; 5(4): 25–28.
10. Панкратов А.С., Лекишвили М.В. *Костная пластика в стоматологии и челюстно-лицевой хирургии*. М: БИНОМ, 2011, 272.
11. Петрук И.В., Елисеева Е.В., Поддубный Е.А., Кропотов А.В. Проблемы применения антибактериальных препаратов при дентальной имплантации. *Тихоокеанский медицинский журнал*. 2019; 2: 51–54. https://doi.org/10.17238/PmJ1609-1175.2019.2.51–54
12. Ушаков Р.В., Царев В.Н. *Антимикробная терапия в стоматологии*. М: Практическая медицина, 2019, 240 с.
13. Царев В.Н., Ипполитов Е.В., Николаева Е.Н. Распространение генетических маркеров резистентности к антибиотикам у биопленко-формирующих штаммов облигатных и факультативных анаэробов. *Журнал микробиологии, эпидемиологии и иммунобиологии*. 2017; №2: 74–80.
14. Хаке С.К., Майер Д.Х., Фивс-Тэйлор П.М. Болезни пародонта. В кн.: *Микробиология и иммунология для стоматологов*. Под ред. R.J. Lamont, R.A. Burne, M.S. Lantz, D.J. LeBlank. М.: Практическая медицина. 2010: 297–339.
15. Цициашвили А.М., Панин А.М., Шишканов А.В. Оценка «травматичности» реконструктивных операций в области альвеолярного отростка/части челюстей. *Российский вестник дентальной имплантологии*. 2017; 3–4(37–38): 33–36.
16. Чувилкин В.И., Чувилкина Е.И., Царев В.Н., Широков Ю.Е. Антибактериальная профилактика при костно-пластических операциях и дентальной имплантации. *Стоматология*. 2013; 3: 84–87.
17. Яковлева С.В., Брико Н.И., Сидоренко С.В., Проценко Д.Н. *Программа СКАТ (стратегия контроля антимикробной терапии) при оказании стационарной медицинской помощи. Российские клинические рекомендации*. М.: Перо, 2018, 156 с.
18. Янушевич О.О., Ахмедов Г.Д., Панин А.М., Арутюнов С.Д., Царев В.Н. *Микроэкология полости рта и инфекционно-воспалительные осложнения в хирургической стоматологии* (монография). М.: Практическая медицина, 2019, 192 с.
19. Bulletin of the World Health Organization 2017;95:599-603. doi: http://dx.doi.org/10.2471/BLT.16.179648
20. Cullum D., Deporter D. Minimally Invasive Dental Implant Surgery. Wiley Blackwell 2015; 464.
21. Esposito M., Cannizzaro G., Bozzoli P. et al. Efficacy of prophylactic antibiotics for dental implants: a multicentre placebo-controlled randomised clinical trial. *Eur. J. Oral Implantol.*, , 2008; 1(1): 23–31.
22. Lee J.W., Lee J.Y., Kim S.M., et al. Prophylactic antibiotics in intra-oral bone grafting procedures: a prospective, random-

ized, double-blind clinical trial. *J Kor Assoc Oral Maxillofac Surg*. 2012; 38: 90–95.
23. Sanz M., Beighton D., Curtis M.A., Cury J.A., Dige I., Dommisch H., Ellwood R., Giacaman R.A., Herrera D., Herzberg M.C., et al. Role of microbial biofilms in the maintenance of oral health and in the development of dental caries and periodontal diseases. Consensus report of group 1 of the joint EFP/ORCA workshop on the boundaries between caries and periodontal disease. *J. Clin. Periodontol*. 2017; 44 (Suppl. 18): 5–11. doi: 10.1111/jcpe.12682
24. Wismeijer D., Chen S., Buser D. (editors) ITI Treatment Guide, Vol 7: Ridge Augmentation Procedures in Implant Patients: A Staged Approach. Quintessence pub 2014; 232.

References

1. Gilbert D.N., Robert S. *Antimicrobial therapy. Stanford Handbook*. Moscow: EKSMO, 2009, 24 p. (In Russian).
2. Gostishchev V.K. *General surgery: a textbook*. Moscow: GEOTAR-Media, 2010, 848 p. (In Russian).
3. Eryukhin I.A., Gelfand B.R., Shlyapnikov S.A. Surgical infections. *A practical guide*. Ed. 2nd, rev. and add. Moscow: Litterra, 2006, 736 p. (In Russian)
4. Zakirov T.V., Voroshilina E.S., Brusnitsyna I.V., Ioshchenko E.S., Ozhgikhina N.V. Evaluation of the effectiveness of the main systemic antibiotics at the first stage of treatment of generalized aggressive periodontitis. *Periodontology*. 2019 24; No. 3: 213–221 (In Russian). doi: 10.33925 / 1683-3759-2019-24-3-213-221
5. Zueva A.O., Chuvilkin V.I., Podorin M.S., La-Bazanov A.A. et al. Microbiological evaluation of fluoroquinolones of the II and III generations for the prevention and treatment of infectious complications of surgical operations. *Bacteriology*. 2017; No. 4 (2): 50–54 (In Russian). doi: 10.20953 / 2500-1027-2017-4-50-54
6. Ippolitov E.V. Monitoring the formation of microbial biofilms and optimizing the diagnosis of inflammatory periodontal diseases: abstract. dis. ... DMSc. Sechenovskiy University (03.02.03. – Microbiology, 03.14.09. – Immunology). M., 2016, 48 p. (In Russian).
7. Kovalevsky A.M., Ushakova A.V., Kovalevsky V.A., Progerina E.Yu. Bacterial biofilm of periodontal pockets: rethinking the experience of periodontology. *Periodontology*. 2018; 23; No. 2 (87): 18–21 (In Russian). doi: 10.25636 / PMP.1.2018.2.3
8. Kulakov A.A., Butova V.G., Snurnitsyna Z.A., Kulikova A.N. Provision of the population with the staff of doctors in the profile of "maxillofacial surgery" *Dentistry*. 2018; No. 1: 4–8 (In Russian). doi: 10.17116 / stomat20189714-8
9. Lomakin M.V., Soloshchansky I.I., Druzhinin A.E. Antibiotic prophylaxis in surgical dental interventions. *Russian dentistry*. 2012; 5 (4): 25–28 (In Russian).
10. Pankratov A.S., Lekishvili M.V. *Osteoplasty in dentistry and maxillofacial surgery*. Moscow: BINOM, 2011, 272 (In Russian).
11. Petruk I.V., Eliseeva E.V., Poddubny E.A., Kropotov A.V. Problems of using antibacterial drugs with dental implantation. *Pacific Medical Journal*. 2019 2: 51–54 (In Russian). https://doi.org/10.17238/PmJ1609-1175.2019.2.51–54
12. Ushakov R.V., Tsarev V.N. Antimicrobial therapy in dentistry. Moscow: Practical Medicine, 2019, 240 pp. (In Russian).
13. Tsarev V.N., Ippolitov E.V., Nikolaeva E.N. Distribution of genetic markers of antibiotic resistance in biofilm-forming strains of obligate and facultative anaerobes. *Journal of Microbiology, Epidemiology and Immunobiology*. 2017; No. 2: 74–80 (In Russian).
14. Hake S.K., Mayer D.H., Theaves-Taylor P.M. Periodontal disease. In: *Microbiology and immunology for dentists*. Ed. R.J. Lamont, R.A. Burne, M.S. Lantz, D.J. LeBlank. Moscow: Practical medicine. 2010: 297–339 (In Russian).
15. Tsitsiashvili A.M., Panin A.M., Shishkanov A.V. Assessment of the "trauma" of reconstructive operations in the alveolar ridge / part of the jaw. *Russian Bulletin of Dental Implantology*. 2017; 3–4 (37–38): 33–36 (In Russian).
16. Chuvilkin V.I., Chuvilkina E.I., Tsarev V.N., Shirokov Yu.E. Antibacterial prophylaxis in osteoplastic surgery and dental implantation. *Dentistry*. 2013; 3: 84–87 (In Russian).
17. Yakovleva S.V., Briko N.I., Sidorenko S.V., Protsenko D.N. *The ATCS program (antimicrobial therapy control strategy) in the provision of inpatient care. Russian clinical recommendations*. Moscow: Pero, 2018, 156 p. (In Russian)/
18. Yanushevich O.O., Akhmedov G.D., Panin A.M., Arutyunov S.D., Tsarev V.N. *Microecology of the oral cavity and infectious and inflammatory complications in surgical dentistry* (monograph). Moscow: Practical medicine, 2019, 192 p. (In Russian).
19. Bulletin of the World Health Organization 2017; 95: 599-603. doi: http://dx.doi.org/10.2471/BLT.16.179648
20. Cullum D., Deporter D. Minimally Invasive Dental Implant Surgery. Wiley Blackwell 2015; 464.
21. Esposito M., Cannizzaro G., Bozzoli P. et al. Effi-cacy of prophylactic antibiotics for dental implants: a multicentre placebo-controlled randomized clinical trial. Eur. J. Oral Implantol.,, 2008; 1 (1): 23-31.
22. Lee J.W., Lee J.Y., Kim S.M., et al. Prophylactic antibiotics in intra-oral bone grafting procedures: a pro-spective, randomized, double-blind clinical trial. *J Kor Assoc Oral Maxillofac Surg*. 2012; 38: 90–95.
23. Sanz M., Beighton D., Curtis M.A., Cury J.A., Dige I., Dommisch H., Ellwood R., Giacaman R.A., Herrera D., Herzberg M.C., et al. Role of microbial biofilms in the maintenance of oral health and in the development of dental caries and periodontal diseases. Consensus report of group 1 of the joint EFP / ORCA workshop on the boundaries between caries and periodontal disease. *J. Clin. Periodontol*. 2017; 44 (Suppl. 18): 5–11. doi: 10.1111 / jcpe.12682
24. Wismeijer D., Chen S., Buser D. (editors) ITI Treatment Guide, Vol 7: Ridge Augmentation Procedures in Implant Patients: A Staged Approach. Quintessence pub 2014; 232.

Юбилей академика А.А. Кулакова

18 октября 2019 г. исполнилось 70 лет академику РАН, директору ЦНИИС и ЧЛХ, д.м.н., профессору, заслуженному деятелю науки РФ Анатолию Алексеевичу Кулакову.

А.А. Кулаков является одним из основоположников развития дентальной имплантологии в России.

А.А. Кулаков возглавляет ЦНИИС и ЧЛХ с 2004 г. За это время в институте завершено строительство детской клиники челюстно-лицевой хирургии и стоматологии; проведена реконструкция основного хирургического корпуса; принципиально обновлена база оборудования и инструментария, внедрены новые технологии диагностики и лечения; увеличился штатный состав сотрудников, в том числе и молодежи; сохранен кадровый костяк института.

Под руководством А.А. Кулакова активно развивается научное направление "Разработка и совершенствование методов хирургического лечения воспалительных заболеваний и приобретенных дефектов и деформаций челюстно-лицевой области и хирургической имплантологии", защищены 11 докторских и 27 кандидатских диссертаций. Он является автором более 300 научных публикаций, в том числе 10 монографий, главный редактор журналов "Стоматология" и "Стоматологический реферативный журнал", член редсовета журнала "Стоматология для всех" и ряда других научных стоматологических журналов, лауреат премии Правительства РФ в области науки и техники.

Поздравления и наилучшие пожелания юбиляру!

Поздравляем стоматологов, избранных членами РАН на общем собрании академии в ноябре 2019 г.

Академиком РАН избран О.О. Янушевич

Янушевич Олег Олегович – ректор МГМСУ им. А.И. Евдокимова, заведующий кафедрой пародонтологии, д.м.н., профессор, главный внештатный специалист-стоматолог Минздрава России, заслуженный врач РФ.

О.О. Янушевичем создана научная школа в изучении проблем диагностики и лечения стоматологических заболеваний. Исследованы клинические и функциональные основы регенерации пародонта и восстановления опорных структур пародонта; созданы и внедрены в практику критерии диагностики и прогноза развития заболеваний пародонта, создано направление в стоматологии – молекулярно-генетическая диагностика с прогнозом течения стоматологических заболеваний.

Он является автором свыше 200 научных работ, включая 7 монографий, 16 книг и учебников, 40 учебно-методических пособий, 16 патентов на изобретения. Под его руководством защищены 41 кандидатская и 12 докторских диссертаций.

О.О. Янушевич – президент Общероссийской общественной организации "Общество врачей России", заместитель председателя Ассоциации "Совет ректоров медицинских и фармацевтических высших учебных заведений", лауреат премии Правительства РФ.

Членом-корреспондентом РАН избран И.М. Байриков

Байриков Иван Михайлович – заведующий кафедрой челюстно-лицевой хирургии и стоматологии СамГМУ, д.м.н., профессор, главный внештатный челюстно-лицевой хирург Самарской области.

И.М. Байриковым сформировано новое научное направление применения клеточных технологий в челюстно-лицевой хирургии; впервые теоретически разработан, научно, с помощью морфологии обоснован и внедрен в клиническую практику нетканый титановый материал со сквозной пористостью; впервые в челюстно-лицевой области с помощью электрофизиологических исследований открыто явление биомеханического резонанса, на основе которого создано новое научное направление изучения физиологии жевательных мышц; создано новое научное направление получения биоинженерных конструкций челюстно-лицевой области на основе IT-технологий; с помощью методов быстрого прототипирования научно обоснован метод получения экзопротезов лица.

И.М. Байриков – член редколлегий трех журналов, член двух специализированных советов, председатель диссертационного совета, председатель научной проблемной комиссии Самарского ГМУ по стоматологии, член профильной комиссии по челюстно-лицевой хирургии России.

Третий международный стоматологический конгресс Dentsply Sirona World СНГ 2019

20–21 сентября 2019 г. в Москве прошел Третий международный стоматологический конгресс Dentsply Sirona World СНГ, который стал одним из самых заметных событий 2019 г. в стоматологическом мире стран СНГ. Конгресс включал лекции по актуальной стоматологической тематике, мастер-классы и насыщенное неформальное общение. Программа конгресса включала секции "Протезирование", "Имплантология и цифровая стоматология", "Ортодонтия", "Терапевтическая стоматология", "Детская стоматология", "Эффективное управление стоматологической клиникой. Маркетинг в стоматологии".

Во время работы Конгресса главный редактор журнала "Стоматология для всех" А.В. Конарев встретился с руководителями компании Dentsply Sirona – вице-президентом Александром Фёлькером (CAD/CAM & Orthodontics) и вице-президентом Томасом Леонарди (Global Consumables Dental Product Group).

Интервью А.В. Конарева с А. Фелькером

– **А. Конарев**: В конце прошлого века компания Сименс и ее подразделение Сирона Дентал Системс поддержали изобретателя CAD/CAM В. Мерманна и заложили основы этого революционного направления развития стоматологии. В чем сегодня Dentsply Sirona опережает конкурентов в CAD/CAM технологиях? По каким направлениям Ваша продукция позволяет стоматологу и пациенту получить лучший результат?

Вице президент компании Dentsply Sirona Ф. Фёлькер (CAD/CAM & Orthodontics)

– **А. Фёлькер**: Мне кажется, мы опережаем наших конкурентов по целому ряду направлений. Мы по праву называем себя изобретателями технологий CAD/CAM, у нас есть 30-летний опыт в этой области. Необходимо отметить, что целый ряд специалистов задумывался о чём-то похожем на внутриротовое сканирование, но ни у кого не хватало на это смелости. Компания Siemens была достаточно отважной и решила превратить идеи в реальные решения. Естественно, самые первые годы были достаточно тяжелыми, первые реставрации не соответствовали ожиданиям стоматологов в плане качества, в плане краевого прилегания, однако мы решили, что будем учиться на своих ошибках, не будем сдаваться и, как нам кажется, ключевым моментом стало то, что мы работали и работаем вместе со стоматологами и для стоматологов. Для нас очень важно создавать решения, которые не только позволяют добиваться оптимальных клинических результатов, но которые просты в применении и могут использоваться в том числе для консультирования пациентов. Главное, эта технология должна быть проста в объяснении. Например, если вы используете новое оборудование при работе с пациентом, у пациента могут возникнуть вопросы: что это такое? Пациент может занервничать. Если у вас есть возможность и способность легко, простыми словами объяснить ему, что это такое, пациент сразу же успокоится. Для нас очень важны два аспекта: с одной стороны, это инновационные технологии, а с другой –взаимодействие с нашими клиентами, взаимодействие между клиентами, то есть между стоматологом и пациентом. Ну и конечно, очень важный аспект нашей деятельности – возможность изготовления реставраций у кресла пациента. Это очень серьезное преимущество.

– **А.В. Конарев**: Какие новости сегодня являются самыми, как у нас говорят, "горячими" от Dentsply Sirona?

– **А. Фёлькер**: Самая долгожданная новость – это выход на рынок нашего нового внутриротового сканера

Слева направл: В. Чон, А. Конарев, А. Фёлькер, А. Брунс

Primescan. Этот сканер был выпущен на рынок США и стран Европы примерно 200 дней назад. Сегодня он продается примерно в 100 странах. На Конгрессе проведена эксклюзивная презентация этого внутриротового сканера. Мы надеемся, что в ближайшее время Primescan будет зарегистрирован в России и сможет выйти на российский рынок. В чем его ключевые преимущества? Во-первых, он обеспечивает непревзойденную точность сканирования, а во-вторых, с его помощью сканирование проводится очень быстро. Для сканирования верхнего и нижнего зубных рядов требуется меньше минуты. Как мне кажется, этот внутриротовой сканер задаст новый стандарт внутриротового сканирования, так что сканирование станет абсолютно рутинной процедурой в стоматологической практике и он будет использоваться не в избранных, а во всех клинических ситуациях, возможно, на этапе диагностики.

Вместе с этим новым сканером на рынок также выходит новое программное обеспечение и новый врачебный блок. Он очень удобен в использовании – там есть сенсорный экран. Кроме того, его можно использовать для взаимодействия с пациентом, т.е. вы можете повернуть экран так, чтобы пациент на него смотрел и, проводя сканирование, вы можете объяснять пациенту все, что происходит, какие у него особенности в конкретной клинической ситуации. Как мне кажется, такой элемент интерактивности крайне важен, и это одна из ключевых тенденций в современной стоматологии.

– **А.В. Конарев**: В Вашем титуле присутствует слово "Ортодонтикс". Что нового в ортодонтии от Dentsply Sirona?

– **А. Фёлькер**: Если говорить про ортодонтию, здесь можно выделить два ключевых направления нашей деятельности. Во-первых, это то, что мы называем традиционным ортодонтическим лечением: брекет-системы, дуги, отдельные компоненты брекет-системы и т.д. Второе направление – это так называемая цифровая ортодонтия. Здесь мне бы хотелось упомянуть наш ключевой бренд SureSmile, это наша последняя разработка. Здесь можно выделить несколько интересных решений – от элайнеров до, например, непрямой фиксации брекет-систем. Кроме того, мне бы хотелось отметить такую технологию как заранее согнутые дуги, то есть специально робот сгибает дугу в соответствии с клинической ситуацией, после чего стоматолог ортодонт просто защелкивает ее в брекет-системе. Наши цифровые решения подходят как стоматологам общей практики, так и ортодонтам. Этот рынок постоянно растет, здесь у нас достаточно бурное развитие. К сожалению, бренд SureSmile ещё не представлен на российском рынке. Это связано с проблемами с регистрацией, поскольку чтобы получить все регистрационные удостоверения, требуется достаточно много времени, но рано или поздно на российском рынке он появится.

Мобильный шоу-рум Dentsply Sirona

– **А.В. Конарев**: Примеры CAD/CAM систем и цифровой ортодонтии иллюстрируют, насколько серьезную роль в стоматологической продукции играют научные разработки. Расскажите, пожалуйста, о масштабе этих разработок в компании Dentsply Sirona.

– **А. Фёлькер**: Ежегодно мы инвестируем 150 млн долларов в науку, в научные разработки. Каждый год у нас проводится около 800–900 исследований. Если говорить про их основные направления, то, конечно, это CAD/CAM технологии –разработка и тестирование оборудования, разработка программного обеспечения. Одним из наиболее приоритетных направлений для нас сейчас является именно программное обеспечение, и во многом это связано со все более широким внедрением искусственного интеллекта. В настоящее время в мире используется около 35 тысяч наших внутриротовых сканеров. Все они более или менее объединены в общую систему, мы можем понимать, в каких случаях они используются и для чего. Этот объем данных может использоваться для машинного обучения, для того чтобы совершенствовать оборудование и технологии. В качестве примера можно привести функцию bio jaw – биочелюсть, которая есть в аппарате CEREC. Её главное преимущество в том, что она позволяет изготавливать реставрации с непревзойденной точностью и скоростью. Второе основное направление нашей деятельности в науке – разработка новых сервисов. Можно назвать, например, сервис Smile Design. У вас есть фотография пациента, куда интегрируется проект будущей реставрации так, что пациент может оценить предполагаемый результат лечения ещё до его начала. Не могу не добавить еще несколько слов о нашем новом внутриротовом сканере Primescan. Это совершенно новый этап внутриротового сканирования. До этого сканирование проводилось, когда это было необходимо для изготовления реставрации – коронки, мостовидного протеза – или проведения ортодонтического лечения. Теперь Primescan может использоваться

и для целей диагностики. Сканирование проходит очень просто, быстро, дает точный результат, занимает всего около одной минуты, не требует каких-то серьезных усилий. Используя сканирование, вы можете наблюдать за тем, что происходит с пациентом с течением времени: нет ли у пациента рецессии или как меняются зубы и т.д. Это очень хороший способ наблюдения.

– **А.В. Конарев**: Каковы новости в структуре продвижения продукции Dentsply Sirona в России?

– **А. Фёлькер**: В России у нас работают 140 сотрудников, которые занимаются продажей продукции Dentsply Sirona. Если говорить про страны СНГ, в этом регионе число сотрудников достигает 200 человек. Самую свежую информацию можно получить, конечно, на сайте компании www.dentsplysirona.com. Недавно мы провели ремонт в шоуруме, который расположен в Москве, куда приходит достаточно большое количество клиницистов, чтобы ознакомиться с нашей продукцией. Для того, чтобы донести информацию до стоматологов, которые живут на удаленных территориях, мы используем так называемый мобильный шоурум – Вы наверное заметили у Дома Музыки огромный грузовик? Это и есть наш мобильный шоурум. Этот грузовик уже совершил путь свыше 25 тыс. км, посетив 23 города.

– **А.В. Конарев**: Когда-то на рынке присутствовало название Dentsply Maillefer. Как сейчас обстоят дела с брендом Maillefer?

– **А. Фёлькер**: Бренд по-прежнему существует. Это достаточно интересный момент, потому что, с одной стороны, у нас есть бренд компании Dentsply Sirona, и невозможно перечислить все компании, которые входят в этот концерн сейчас. Принято решение, что наша компания будет носить название по двум самым крупным брендам, а если говорить, например, про Maillefer, то этот бренд носят конкретные продукты, которые Maillefer производит. Клиницисты сразу их узнают. Они по-прежнему присутствуют на рынке, мы не собираемся ничего снимать с продаж. В августе 2019 г. мы отпраздновали 130-летие существования этого бренда. Но, конечно, у нас есть зонтичный бренд, Dentsply Sirona, и в этот зонтичный бренд входит Maillefer. Для нас важно, чтобы наши клиенты это понимали.

– **А.В. Конарев**: Спасибо за интервью!

Интервью А.В. Конарева с Т. Леонарди

– **А.В. Конарев**: В 1998 г. мне посчастливилось здесь в Москве встретиться с г-м Вернером Мёрманом, одним из основателей технологий CEREC, и была публикация в нашем журнале об этом, так что сотрудничество с Dentsply Sirona для нашего журнала – это большая история. Тем более мне приятно спросить Вас: чем сегодня живет Dentsply Sirona?

Т. Леонарди

– **Т. Леонарди**: Когда мы создаем новую продукцию, разрабатываем новые технологии, мы всегда держим в голове нашего конечного клиента, то есть стоматолога и учитываем его потребности и ожидания. Когда мы говорим об инновационных технологиях, для нас очень важно разработать не какой-то отдельный продукт или материал, а придумать процедуру, протокол или решение, то есть что-то комплексное. Для нас очень важно объединить материалы и технологии в единую систему, которой бы могли пользоваться и доктор, и зубной техник, причем не на одном материале, а на всем протоколе, добавляя туда подходящий материал. Одной из наших самых сильных сторон как компании является то, что наряду с лидерством в цифровых технологиях, материаловедении и т.д. мы имеем очень обширный опыт. Некоторые компании, входящие в состав нашего концерна, имеют более чем столетнюю историю. Поэтому, с одной стороны, мы по-настоящему гордимся своим наследием, а с другой стороны, смотрим в будущее и стараемся поспевать в ногу со временем.

– **А.В. Конарев**: Столетняя история – по каким направлениям?

– **Т. Леонарди**: Один из примеров – бренд Maillefer, о котором Вы говорили с А. Фёлькером. Изначально это была щвейцарская компания, производитель эндодонтических инструментов. Ей уже более 130 лет. Если говорить про производство гарнитурных зубов, то в США входящая в наш концерн компания-производитель открылась в 1898 году. Направление производства реставрационных материалов в США и Германии мы начали вести еще в 1870–1890 гг. с компанией Кок

и Детрэй. Это лишь несколько примеров.

– **А.В. Конарев:** Ваше отношение к работе в России?

– **Т. Леонарди**: Российский рынок и рынок стран СНГ для нас один из ключевых. Это рынок с очень высоким потенциалом роста. У нас есть сеть местных дилеров, с которыми мы уже длительное время сотрудничаем. Вместе с ними мы работаем над программами, которые позволяют увеличить спрос на нашу продукцию на рынке. Особо хотел бы отметить обучающие программы, образовательные курсы для стоматологов, зубных техников и сотрудников стоматологических клиник. Для нас Россия – один из ключевых рынков, мы собираемся в этот рынок много инвестировать.

– **А.В. Конарев**: Расскажите, пожалуйста, подробнее об образовательных программах.

– **Т. Леонарди**: Ежегодно мы проводим много образовательных мероприятий. Некоторые из них достаточно крупные, другие предусматривают небольшое число участников. Эти мероприятия предназначены не только для клиницистов, но также для гигиенистов, ассистентов стоматолога, зубных техников и, конечно, студентов. Если говорить про общее число участников наших образовательных мероприятий, здесь мы, я думаю, впереди всех других производителей стоматологических материалов. В наши комплексные программы обучения вовлечены более 431000 стоматологов по всему миру. Ежегодное количество предлагаемых курсов составляет почти 12000! Некоторые образовательные курсы проводятся в наших современных центрах. Мы называем их стоматологическими академиями. Они открыты в нескольких крупных городах, например, в Бенсхайме (Германия), Токио (Япония), Шарлотт (Северная Каролина, США). Помимо этого мы проводим ежегодные конгрессы, одним из них является конгресс, на котором мы присутствуем сейчас. Мы тесно сотрудничаем с университетами, разрабатывая совместные образовательные программы. В США такая программа была инициирована впервые несколько лет назад, при этом все это проходило под эгидой студентов, которые являются членами Американской стоматологической ассоциации. В соответствии с этой программой в каждом стоматологическом университете или институте есть свое собственное соревнование. В нем участвуют студенты, которые проводят научные исследования, посвященные стоматологии. Во время этого соревнования студенты представляют свои научно-исследовательские проекты, жюри выбирает победителей. Сейчас этот проект мы реализуем не только в США, но и в большом числе других стран по всему миру. Если говорить про доклады, их выделяют 2 типа: с одной стороны, можно представить интересный клинический случай – есть отдельно подкатегория международных соревнований на лучший клинический случай, помимо этого студент может представить результаты научного исследования, то есть здесь присутствуют и клинический, и научный аспекты. При этом доклад считается совместным проектом, так как у каждого студента есть свой научный руководитель представитель университета.

– **А.В. Конарев**: Спасибо за интервью!

Редакция благодарит за помощь в организации интервью с А. Фёлькером и Т. Леонарди сотрудников Dentsply Sirona – Артема Алексеева (Москва), Владимира Чона (Москва) и Анну Брунс (Бенсхайм).

Т. Леонарди и А. Конарев

Выступает профессор университета "King College (Лондон) Массимо Джоварушшио

Издается с 1997 г. Founded in 1997

СТОМАТОЛОГИЯ ДЛЯ ВСЕХ

Stomatology for All / International Dental Review

Разнообразная специальная и общая информация для всех работающих в стоматологии
Информация для широкого круга читателей, связанная со стоматологией

Журнал распространяется по комплексной системе, в которую входят: подписка через «Роспечать» и другие агентства, прямая подписка и продажа через редакцию, целевая рассылка, розничная продажа через сеть организаций, распространяющих книжно-журнальную продукцию, продажа на выставках по стоматологической и медицинской тематике, в клиниках и учреждениях здравоохранения, организациях, реализующих стоматологические товары и предоставляющих стоматологические услуги

Журнал "Стоматология для всех" включен ВАК Минобрнауки РФ в "Перечень ведущих рецензируемых научных журналов и изданий, в которых должны быть опубликованы основные научные результаты диссертаций на соискание ученой степени доктора и кандидата наук"

Как подписаться на журнал "Стоматология для всех"

Подписку на журнал можно оформить в любом отделении связи или непосредственно через редакцию.

Индексы журнала в каталоге агентства "Роспечать" – 47477 и 80711.

Подписку на журнал через редакцию можно сделать, начиная с любого номера.

Оплатив подписку, Вы будете получать журнал, **начиная с очередного номера**, выходящего после даты подписки.

Внимание! Перечисляя деньги за подписку на расчетный счет редакции или делая почтовый перевод, обязательно **укажите** в платежном поручении в графе "Назначение платежа" или на бланке почтового перевода **адрес, по которому должен быть доставлен журнал**.

* Банковские реквизиты для перечислений по безналичному расчету: ООО "Редакция журнала "Стоматология для всех", ИНН 7704167552, КПП 770401001, р/с 40702810438260101570 в Московском банке Сбербанка России ОАО, г. Москва, БИК 044525225, к/с 30101810400000000225.

* Банковские реквизиты для перечислений в Евро: Deutsche Bank AG, Frankfurt/Main, SWIFT: DEUTDEFF; for SBERBANK Moscow, Russia, SWIFT: SABR RU MM; for "Stomatologia dlya vsieh", account 40702978238260201570.

* Для почтового перевода в графе "Кому" указать: 125955, Москва, ООО "Редакция журнала "Стоматология для всех", ИНН/КПП 7704167552/770401001, р/с 40702810438260101570 в Московском банке Сбербанка России ОАО, г. Москва, БИК 044525225, к/с 30101810400000000225.

Информация для авторов

Чтобы опубликовать статью в журнале "Стоматология для всех/International Dental Review" следует, сделав предварительный звонок, принести подготовленный для публикации материал (в соответствии с требованиями, указанными ниже) в редакцию или выслать его по электронной почте (E-mail:sdvint@mail.ru). Перед публикацией статьи рецензируются. Материалы аспирантов публикуются бесплатно.

Текст должен быть записан в формате Word, иллюстрации – в формате jpeg или tiff (отдельными файлами) с разрешением не менее 300 dpi. Статья должна включать аннотацию и ключевые слова на русском и английском языках. Название статьи и фамилии авторов также следует указать на русском и английском языках. К информации на электронном носителе желательно приложить распечатанные текст статьи и иллюстрации, указать места работы (обязательно!), титулы и звания авторов, приложить цветные фотографии авторов в формате jpeg или tiff. Укажите свои контакты – ФИО (полностью), телефон, адрес электронной почты, выделив ту часть адресной информации, которая будет опубликована с пометкой "Для переписки".

Редакция и редакционный совет журнала "Стоматология для всех/International Dental Review" при рецензировании поступающих статей и принятии решения об их публикации руководствуются международными этическими принципами Committee on Publication Ethics (COPE) издания научного медицинского журнала и Положением об этике публикаций в журнале "Стоматология для всех/International Dental Review" (www.sdvint.com/ethics/).

Периодичность выхода журнала 1 раз в 3 месяца. Цена журнала при продаже в розницу – договорная. Тираж 8 000 экз.

Адрес редакции для переписки: 127473, Россия, Москва, а/я 109, Редакция журнала "Стоматология для всех"

Телефон/факс: +7(495) 609-24-40, +7 (925) 316-31-63; **E-mail**: sdvint@mail.ru; **Интернет**: www.sdvint.com

Главный редактор: Конарев Александр Васильевич

Подписано в печать: 16 декабря 2019 г.

© «СТОМАТОЛОГИЯ ДЛЯ ВСЕХ/International Dental Review», 2019
© Издательство «Либри Плюс», 2019

German Dental Group

ПРЕДСТАВЛЯЕТ

ProFeel+ OPTIMA - оптимальное решение для многопрофильной российской стоматологии

10 лет гарантии

Ортопедическая стоматология

Терапевтическая стоматология

Хирургическая стоматология

ProFeel+ OPTIMA

Детская стоматология

Ортодонтия

Dentsply Sirona

Лучшее для лучших

GERMAN DENTAL GROUP

Официальный дилер фирмы Sirona Dental System GmbH в России ООО "Герман Дентал Групп И.Н.Т."
Тел./Факс: (495) 614-67-29, 614-56-23, 8-929-624-42-14.
E-mail: gdg-russia@mtu-net.ru

DARTA®

Время надёжного оборудования
Сделано в России

Лицензия на производство № ФС-99-04-000358 от 13 сентября 2013 г.

www.darta.top

Стоматологическая установка на базе кресла **DARTA®1610** с нижним подводом инструментальных модулей

Участие в программе «Импортозамещение»
Регистрационное удостоверение РОСЗДРАВНАДЗОРА
Декларация Соответствия
Лицензия на производство

Блок ассистента, оснащенный слюноотсосом и пылеотсосом с возможностью размещения **2х доп. инструментов**

Поворотная керамическая чаша-плевательницы, поворачиваемая на 150°

Светодиодный **осветитель FARO** (Италия) с максимальной яркостью **до 50 000 LUX**

Блок врача с нижней подачей на 5 инструментов с автоматическим включением выбранного наконечника

Блок врача с верхней подачей на 5 инструментов с возможностью оснащения под Ваши требования

Стоматологические стулья DARTA®

Стул стоматолога **«Дарта 1900»** с подлокотниками (с фиксацией)

Стул стоматолога **«Дарта 1900»** с подлокотниками и ножной педалью

Стул стоматолога **«Дарта 1900»**

Стул стоматолога **«Дарта 1950»**

тел./факс: (812) 655-50-50
(495) 663-77-26

www.coralspb.ru
vk.com/centr_coral

Coral® ДИСТРИБЬЮТЕРСКИЙ И ТЕХНИЧЕСКИЙ ЦЕНТР