ISSN 1999-172X (Print)
ISSN 2408-9753 (Online)

СТОМАТОЛОГИЯ ДЛЯ ВСЕХ

International Dental Review

№ 4 – 2022

25 лет

Экспериментальное микробиологическое обоснование разработки отечественных препаратов на основе белка лактоферрина

Анализ нарушений показателей свертываемости крови у пострадавших с тяжелой сочетанной черепно-лицевой травмой

Морфофункциональные особенности остеорегенерации через два месяца после имплантации «БАК-1000» в комбинации с ангиостимулированными мезенхимальными стволовыми клетками

К вопросу об использовании антибиотиков в качестве профилактики гнойно-воспалительных осложнений у пациентов при операции дентальной имплантации

Обоснование безопасности применения лазерного излучения длиной волны 445±40 нм в стоматологической практике

Применение метода комбинированного обезболивания с использованием местной анестезии и чрескожной электронейростимуляции при дентальной имплантации

100 выпусков

sdvint.com

ПРОФИЛАКТИКА В ПРИОРИТЕТЕ!

РОССИЯ Стома-Денталь

Mira Zr Kagayaki

kagayaki

Профессиональная паста для чистки и полировки.
мята (туба 120 г)
мята (банка 50 г)
Мини-дозы (100 шт по 2г)

Profluorid Varnish Voco

Фторидосодержащий лак для десенсибилизации зубов (5 % фторид натрия)

VOCO

Caries Marker Voco

Цветной индикатор для окрашивания кариозного дентина.

Fluor Protector Ivoclar

Фторсодержащий защитный лак для снижения чувствительности.
20 х 0,4 мл

ivoclar

г. Москва: (495) 781-00-36,8-906-760-33-03: dent@dent.ru
г. Хабаровск (4212) 46-00-70, 8-914-402-27-37: mail002@dent.ru
WWW.DENT.RU

ISSN 1999-172X (Print)
ISSN 2408-9753 (Online)

СТОМАТОЛОГИЯ ДЛЯ ВСЕХ

Stomatology for All / International Dental Review

№ 4 (101) – 2022

Editorial Council

Dunaev M.V., DMS, professor (Moscow, Russia)
Grudyanov A.I., DMS, professor (Moscow, Russia)
Ibragimov T.I., DMS, professor (Moscow, Russia)
Kozlov V.I. (Moscow, Russia)
Kulakov A.A., academician of RAS, DMS, professor (Moscow, Russia)
Kuz'mina E.M., DMS, professor (Moscow, Russia)
Leont'ev V.K., academician of RAS, DMS, professor (Moscow, Russia)
Losev F.F., DMS, professor (Moscow, Russia)
Makeeva I.M., DMS, professor (Moscow, Russia)
Pakhomov G.N., DMS, professor (Geneva, Switzerland)
Rabinovich I.M., DMS, professor (Moscow, Russia)
Sakharova E.B., CMS (Moscow, Russia)
Sorokoumov G.L., DMS, professor (Moscow, Russia)
Vagner V.D., DMS, professor (Moscow, Russia)
Yanushevich O.O., academician of RAS, DMS, professor (Moscow, Russia)
Yushchuk N.D., academician of RAS, DMS, professor (Moscow, Russia)

Editorial Board

Balmasova I.P., DMS, professor (Moscow, Russia)
Bulgakova A.I., DMS, professor (Ufa, Republic of Bashkortostan, Russia)
Gurevich K.G., DMS, professor (Moscow, Russia)
Ivanov S.Yu., corr.-member of RAS, DMS, professor (Moscow, Russia)
Kisel'nikova L.P., DMS, professor (Moscow, Russia)
Konarev A.V. (Editor-in-chief, Moscow, Russia)
Kozlov V.A., corr.-member of RAS, DMS, professor (Saint-Petersburg, Russia)
Krechina E.K., DMS, professor (Moscow, Russia)
Lebedenko I.Yu., DMS, professor (Moscow, Russia)
Mamedov Ad.A., DMS, professor (Moscow, Russia)
Mitronin A.V., DMS, professor (Moscow, Russia)
Persin L.S., corr.-member of RAS, DMS, professor (Moscow, Russia)
Rabinovich S.A., DMS, professor (Deputy Chief Editor, Moscow, Russia)
Sadovskiy V.V., CMS (Moscow, Russia)
Saleev R.A., DMS, professor (Kazan, Republic of Tatarstan, Russia)
Samusenkov V.O., CMS (Moscow, Russia)
Sokhov S.T., DMS, professor (Moscow, Russia)
Tsarev V.N., DMS, professor (Moscow, Russia)
Tsimbalistov A.V., DMS, professor (Belgorod, Russia)
Tsitsiashvili A.M., DMS, professor (Moscow, Russia)
Vasiliev Yu.L., DMS (Moscow, Russia)
Jean-Pierre Bernard, DMD, professor (Geneva, Switzerland)
Tatsuya Ichinohe, DMD, professor (Tokyo, Japan)
Stanley Malamed, DDS, professor (Los-Angeles, California, USA)
Orlando Monteiro da Silva, DDS (Porto,Portugal)
Jasur Rizaev, DMD, professor (Samarqand, Uzbekistan)
Antonio Signore,DDS, PhD, professor (Genoa, Italy)

POSSIBILITY OF DENTISTRY TODAY

Periodontics

Experimental microbiological substantiation to the development of domestic preparations of lactoferrin protein for dentistry and maxillofacial surgery. Tsarev V.N., Podporin M.S., Tsareva T.V., Kuznetsova Yu.A., Vishlenkova V.V., Goldman I.L., Sadchikova E.R. 4

Study of the clinical efficacy of the crystalline form of the immunomodulatory drug based on antimicrobial peptides and cytokines complex in the treatment of patients with inflammatory periodontal diseases. Grudyanov A.I., Fomenko E.V., Lepikhova A.A., Frolova O.A. 12

Surgical dentistry

Clinical substantiation of the use of connective tissue graft transplantation technique as a surgical stage for deepening the oral cavity opening in the treatment of periodontitis. Ananieva L.A., Razumova S.N., Lezhava N.L. 18

Maxillofacial surgery

Analysis of blood coagulation abnormality signs among patients with severe combined craniofacial trauma. Nassar A.N.I., Madai D.Yu., Iordanishvili A.K., Idris M.I. 22

Lasers in dentistry

Experimental substantiation for the safety of the use of laser radiation with a wavelength of 445±40 nm in dental practice. Romanenko N.V., Tarasenko S.V., Suvorov A.Y., Derevyankin A.A., Djidjavadze S.V., Bondar I.M., Skulbeda D.V., Zhornik M.A. 28

Dental implantology

Morphological and functional features of osteoregeneration two months after implantation of "BAK-1000" in combination with angiostimulated MSCs. Demyashkin G.A., Ivanov S.Yu., Nuruyev G.K., Fidarov A.F., Chuev V.V., Chueva A.A., Vadyukhin M.A., Bondarenko F.N. 34

About the use of antibiotics as a prevention of inflammatory complications in patients during dental implantation. Gabidullina V.R., Tsitsiashvili A.M., Zaborovskiy A.V., Panin A.M., Tsarev V.N. 39

Orthodontics

Improvement of the method of diagnosis of patients with distal occlusion using extra-oral parameters of a telerentgenogram of the head in a lateral projection. Danielova B.G., Persin L.S., Pankratova N.V. 46

Anesthesia in dentistry

The use of the combined anesthesia method using local anesthesia and percutaneous electroneurostimulation for dental implantation. Yudin D.K., Mozgovoy V.V., Dragunova S.G., Kosyreva T.F., Kastyro I.V., Gette S.A. 50

Aesthetic stomatology

Clinical evaluation of the effectiveness and safety of using of whitening strips and whitening gel as home teeth whitening treatment. Vlasova N.N., Samusenkov V.O., Danilina A.A., Nikolashvili N.I., Grishaeva K.A. 56

Oral hygiene

Evaluation of knowledge of oral hygiene and prevention of dental diseases among students of the medical faculty. Budina T.V., Makeeva I.M., Kudyarova O.V., Krylova M.V., Arzukanyan A.V. 60

BEST DENTAL CLINICS

Dental Polyclinic No. 24: all types of dental care for more than 245,000 Muscovites 66

EVENTS

100 years of MGMSU named after A.I. Evdokimov 70
60 years of TsNIIS and CHLH 71

СОДЕРЖАНИЕ

СТОМАТОЛОГИЯ ДЛЯ ВСЕХ
International Dental Review

Редакционный совет
Вагнер В.Д., д.м.н., профессор (Москва, Россия)
Грудянов А.И., д.м.н., профессор (Москва, Россия)
Дунаев М.В., д.м.н., профессор (Москва, Россия)
Ибрагимов Т.И., д.м.н., профессор (Москва, Россия)
Козлов В.И. (Москва, Россия)
Кузьмина Э.М., д.м.н., профессор (Москва, Россия)
Кулаков А.А., академик РАН, д.м.н., профессор (Москва, Россия)
Леонтьев В.К., академик РАН, д.м.н., профессор (Москва, Россия)
Лосев Ф.Ф., д.м.н., профессор (Москва, Россия)
Макеева И.М., д.м.н., профессор (Москва, Россия)
Пахомов Г.Н., д.м.н., профессор (Женева, Швейцария)
Рабинович И.М., д.м.н., профессор (Москва, Россия)
Сахарова Э.Б., к.м.н. (Москва, Россия)
Сорокоумов Г.Л., д.м.н., профессор (Москва, Россия)
Ющук Н.Д., академик РАН, д.м.н., профессор (Москва, Россия)
Янушевич О.О., академик РАН, д.м.н., профессор (Москва, Россия)

Редакционная коллегия
Балмасова И.П., д.м.н., профессор (Москва, Россия)
Булгакова А.И., д.м.н., профессор (Уфа, Республика Башкортостан, Россия)
Васильев Ю.Л., д.м.н. (Москва, Россия)
Гуревич К.Г., д.м.н., профессор (Москва, Россия)
Иванов С.Ю., чл.-корр. РАН, д.м.н., профессор (Москва, Россия)
Кисельникова Л.П., д.м.н., профессор (Москва, Россия)
Козлов В.А., чл.-корр. РАН, д.м.н., профессор (Санкт-Петербург, Россия)
Конарев А.В. (гл. редактор, Москва, Россия)
Кречина Е.К., д.м.н., профессор (Москва, Россия)
Лебеденко И.Ю., д.м.н., профессор (Москва, Россия)
Мамедов Ад.А., д.м.н., профессор (Москва, Россия)
Митронин А.В., д.м.н., профессор (Москва, Россия)
Персин Л.С., чл.-корр. РАН, д.м.н., профессор (Москва, Россия)
Рабинович С.А., д.м.н., профессор (зам. гл. редактора, Москва, Россия)
Садовский В.В., к.м.н. (Москва, Россия)
Салеев Р.А., д.м.н., профессор (Казань, Республика Татарстан, Россия)
Самусенков В.О., к.м.н. (Москва, Россия)
Сохов С.Т., д.м.н., профессор (Москва, Россия)
Царев В.Н., д.м.н., профессор (Москва, Россия)
Цимбалистов А.В., д.м.н., профессор (Белгород, Россия)
Цициашвили А.М., д.м.н., профессор (Москва, Россия)
Жан-Пьер Бернар, DMD, профессор (Женева, Швейцария)
Тацуя Ичинохе, DMD, профессор (Токио, Япония)
Стэнли Маламед, DDS, профессор (Лос-Анжелес, Калифорния, США)
Орландо Монтейро да Силва, DDS (Порту, Португалия)
Ж.А. Ризаев, DMD, профессор (Самарканд, Узбекистан)
Антонио Сигноре, DDS, PhD, профессор (Генуя, Италия)

ВОЗМОЖНОСТИ СТОМАТОЛОГИИ СЕГОДНЯ

Пародонтология

Экспериментальное микробиологическое обоснование разработки отечественных препаратов на основе белка лактоферрина для стоматологии и челюстно-лицевой хирургии. Царев В.Н., Подпорин М.С., Царева Т.В., Кузнецова Ю.А., Вишленкова В.В., Гольдман И.Л., Садчикова Е.Р. 4

Изучение клинической эффективности местного применения препарата на основе комплекса антимикробных пептидов и цитокинов при лечении пациентов с воспалительными заболеваниями пародонта. Грудянов А.И., Фоменко Е.В., Лепихова А.А., Фролова О.А. 12

Хирургическая стоматология

Клиническое обоснование применения техники пересадки соединительнотканного трансплантата как хирургического этапа для углубления преддверия полости рта при лечении пародонтита тяжелой степени. Ананьева Л.А., Разумова С.Н., Лежава Н.Л. 18

Челюстно-лицевая хирургия

Анализ нарушений показателей свертываемости крови у пострадавших с тяжелой сочетанной черепно-лицевой травмой. Нассар А.Н.И., Мадай Д.Ю., Иорданишвили А.К., Идрис М.И. 22

Лазеры в стоматологии

Экспериментальное обоснование безопасности применения лазерного излучения длиной волны 445±40 нм в стоматологической практике. Романенко Н.В., Тарасенко С.В., Суворов А.Ю., Деревянкин А.А., Джиджавадзе С.В., Бондарь И.М., Скульбеда Д.В., Жорник М.А. 28

Дентальная имплантология

Морфофункциональные особенности остеорегенерации через два месяца после имплантации «БАК-1000» в комбинации с ангиостимулированными мезенхимальными стволовыми клетками. Демяшкин Г.А., Иванов С.Ю., Нуруев Г.К., Фидаров А.Ф., Чуев В.В., Чуева А.А., Вадюхин М.А., Бондаренко Ф.Н. 34

К вопросу об использовании антибиотиков в качестве профилактики гнойно-воспалительных осложнений у пациентов при операции дентальной имплантации. Габидуллина В.Р., Цициашвили А.М., Заборовский А.В., Панин А.М., Царев В.Н. 39

Ортодонтия

Усовершенствование метода диагностики пациентов с дистальной окклюзией с использованием внеротовых параметров телерентгенограммы головы в боковой проекции. Даниелова Б.Г., Персин Л.С., Панкратова Н.В. 46

Обезболивание в стоматологии

Применение метода комбинированного обезболивания с использованием местной анестезии и чрескожной электронейростимуляции при дентальной имплантации. Юдин Д.К., Мозговой В.В., Драгунова С.Г., Косырева Т.Ф., Кастыро И.В., Гетте С.А. 50

Эстетическая стоматология

Клиническая оценка эффективности и безопасности использования отбеливающих полосок и отбеливающего геля в качестве средств домашнего отбеливания зубов. Власова Н.Н., Самусенков В.О., Данилина А.А., Николашвили Н.И., Гришаева К.А. 56

Гигиена полости рта

Оценка знаний гигиены полости рта и профилактики стоматологических заболеваний у студентов медицинского факультета. Будина Т.В., Макеева И.М., Кудьярова О.В., Крылова М.В., Арзуканян А.В. 60

ЛУЧШИЕ СТОМАТОЛОГИЧЕСКИЕ КЛИНИКИ

66 Стоматологическая поликлиника № 24: все виды стоматологической помощи для более чем 245 тысяч москвичей 66

СОБЫТИЯ В СТОМАТОЛОГИЧЕСКОМ МИРЕ

70 100 лет МГМСУ им. А.И. Евдокимова 70

71 60 лет ЦНИИС и ЧЛХ 71

ISSN 1999-172X (Print)
ISSN 2408-9753 (Online)

№ 4(101) - 2022

*В 2022 г. исполнилось **25 лет** со дня выхода из печати первого номера журнала "Стоматология для всех / International Dental Review". С момента создания в 1997 г. выпущено **100 номеров** журнала.*

Большое спасибо всем нашим авторам, которые доверили и доверяют для публикации в журнале свои научные труды.

Мы гордимся тесным сотрудничеством с МГМСУ им. А.И. Евдокимова, его ректорами Е.И. Соколовым, Н.Д. Ющуком и стоящим сегодня во главе университета О.О. Янушевичем; с ЦНИИС и ЧЛХ и его директорами В.М. Безруковым, А.А. Кулаковым, Ф.Ф. Лосевым. Спасибо им за поддержку журнала!

Фундамент журнала составляют члены редакционного совета и редакционной коллегии, которые на всех этапах развития не только определяли научное лицо журнала, рецензируя материалы, но и помогали советом и делом на крутых поворотах, которых было немало за 25 лет.

Мы с благодарностью помним наших коллег – членов ред. совета и ред. коллегии, ушедших из жизни: Н.Н. Бажанова, Г.М. Барера, Е.В. Боровского, С.А. Злотникова, В.И. Полуева, В.М. Безрукова, Б.А. Азрельяна, Ю.М. Максимовского, А.В. Алимского, Л.Н. Максимовскую.

Особую благодарность хочу высказать В.К. Леонтьеву и В.В. Садовскому, возглавлявшим в 1997 г. СтАР (тогда САО) и принявшим непосредственное участие в создании журнала.

Все 25 лет мы тесно взаимодействуем с выставочной компанией Дентал Экспо и ее сотрудниками Игорем Бродецким, Ильей Бродецким, Дмитрием Веселовым. В 1997 г. наш первый номер был представлен на форуме "Дентал Экспо 97", и на пленарном заседании я с удовольствием вручил его находящимся в президиуме В.К. Леонтьеву и С. Маламеду (США), который впоследствии стал членом ред. коллегии журнала.

Признательны за сотрудничество всем зарубежным членам ред. коллегии, наполняющим конкретным содержанием международный статус журнала. Сегодня это Jean-Pierre Bernard (Женева, Швейцария), Tatsuya Ichinohe (Токио, Япония), Stanley Malamed (Лос-Анджелес, США), Orlando Monteiro da Silva (Порту, Португалия), Jasur Rizaev (Самарканд, Узбекистан), Antonio Signore (Генуя, Италия). Успеху в этом направлении и ряде других журнал во многом обязан заместителю гл. редактора С.А. Рабиновичу, имеющему высочайший авторитет среди стоматологов России и мира.

Уже много лет журнал участвует в продвижении стоматологической культуры как части общей культуры человека рука об руку со стоматологическим центром "Клуб 32" и его президентом, моим другом Г.Л. Сорокоумовым. Незабываемы клубные встречи, когда вышедшие из печати журналы получали О.Б. Фельцман, И.Д. Кобзон, Ф.А. Искандер, А.Н. Пахмутова, Н.Н. Добронравов, М.М. Державин, В.Я. Шаинский, Е.М. Примаков, А.М. Шилов, Никас Сафронов, Б.К. Алибасов, А.Б. Джигарханян, М.И. Пуговкин, В.С. Лановой и многие другие.

Мы признательны за сотрудничество нашим рекламодателям – мировым производителям Planmeca, Dentsply Sirona, W&H, Procter & Gamble, GSK и др., и, конечно, всем российским компаниям, особенно нашим партнерам в юбилейном 2022 г. и в течение ряда лет – компаниям "Корал" (О.А. Буглаев и Е.Н. Соболева), "Стома-Денталь" (И.В. Павленко), ГДГ" (С.А. Заславский).

В выход каждого номера вносят свой труд, талант, настойчивость, терпение, вдохновение члены редакционной команды: А.В. Толмачев и М.Н. Туркатенко (оба с № 1'1997!), Л.В. Буряк, Т.Л. Максимова. Спасибо также всем, кто в разные годы трудился в нашем коллективе. Особая благодарность – корифеям научно-популярной журналистики, которые давали нам уроки в начале пути: Ю.Э. Медведеву, В.А. Тархановскому, А.Д. Сконечной.

Журнал издается для читателей. Среди наших подписчиков – стоматологи из 78 субъектов РФ от Калининграда на берегу Балтики до Певека на Чукотке и Северо-Курильска на Курильских островах, большая читательская аудитория в сети Интернет, врачи, ученые преподаватели, экономисты, менеджеры и директора клиник. Это вдохновляет. Спасибо всем за сотрудничество! Вместе мы видим пути дальнейшего совершенствования журнала и будем идти вперед с надеждой на новые успехи!

Искренне Ваш,
главный редактор *А.В. Конарев*

Журнал "Стоматология для всех" включен ВАК Минобрнауки РФ в "Перечень ведущих рецензируемых научных журналов и изданий, в которых должны быть опубликованы основные научные результаты диссертаций на соискание ученой степени доктора и кандидата наук".
С полной версией статей журнала "Стоматология для всех" можно ознакомиться в Научной электронной библиотеке на сайте www.elibrary.ru, а также на сайте журнала www.sdvint.com.
Публикации в журнале "Стоматология для всех" включены в национальную информационно-аналитическую систему РИНЦ (Российский индекс научного цитирования).
Журнал "Стоматология для всех" имеет статус печатного органа, аккредитованного при Стоматологической ассоциации России (СтАР)

© «СТОМАТОЛОГИЯ ДЛЯ ВСЕХ/International Dental Review», 2022
© Издательство «Либри Плюс», 2022

Пародонтология

Поступила 05.09.2022

Экспериментальное микробиологическое обоснование разработки отечественных препаратов на основе белка лактоферрина для стоматологии и челюстно-лицевой хирургии

https://doi.org/10.35556/idr-2022-4(101)4-11

Царев В.Н., директор НИМСИ МГМСУ им. А.И. Евдокимова, засл. работник высшей школы РФ, д.м.н., профессор[1]
Подпорин М.С., младший научный сотрудник лаборатории молекулярно-биологических исследований НИМСИ МГМСУ им. А.И. Евдокимова, к.м.н.[1]
Царева Т.В., доцент кафедры микробиологии, вирусологии, иммунологии с/ф МГМСУ им. А.И. Евдокимова[1]
Кузнецова Ю.А., старший преподаватель кафедры микробиологии, вирусологии, иммунологии с/ф МГМСУ им. А.И. Евдокимова[1]
Вишленкова В.В., студентка 4 курса лечебного факультета МГМСУ им. А.И. Евдокимова[1]
Гольдман И.Л., ведущий научный сотрудник ИБГ РАН, к.м.н.[2]
Садчикова Е.Р., зам. директора ИБГ РАН, к.х.н.[2]
[1] ФГБОУ ВО МГМСУ им. А.И. Евдокимова Минздрава России, г. Москва
[2] Институт биологии гена РАН, г. Москва

Для переписки:
E-mail address: nikola777@rambler.ru

Резюме

Первоначальные исследования функций лактоферрина были обусловлены тем, что он очень напоминал трансферрин, железосвязывающий белок, ключевая роль которого по обеспечению железом развивающихся эритроцитов уже была известна. Железо представляет собой исключительно важный элемент для развития не только макроорганизма, но и микроорганизмов. В связи с разработкой различных вариантов гигиенических и лекарственных средств для лечения воспалительных заболеваний полости рта на основе лактоферрина возникла необходимость объективной оценки его антибактериальных свойств. **Цель исследования**. Оценить противомикробную эффективность применения различных видов лактоферрина в отношении экспериментально смоделированных поливидовых микробных консорциумов одонтогенного характера. **По результатам** проведенных исследований было показано, что данный белок обладает явно выраженным бактериостатическим действием и оказывает с различной степенью выраженности ингибирующее действие в отношении различных видов микроорганизмов. Заключение. Все исследуемые образцы обладают явным бактериостатическим воздействием, а при увеличении дозы отмечаются признаки бактерицидной тенденции, что позволяет рассматривать их как перспективные для создания лекарственных форм для стоматологической практики.

Ключевые слова: лактоферрин, автоматическое культивирование, пародонтит, анаэробы, микробный консорциум.

Для цитирования: Царев В.Н., Подпорин М.С., Царева Т.В., Кузнецова Ю.А., Вишленкова В.В., Гольдман И.Л., Садчикова Е.Р. Экспериментальное микробиологическое обоснование разработки отечественных препаратов на основе белка лактоферрина для стоматологии и челюстно-лицевой хирургии. *Стоматология для всех*. 2022, №4(101): 4-11. doi: 10.35556/idr-2022-4(101)4-11

Experimental microbiological substantiation to the development of domestic preparations of lactoferrin protein for dentistry and maxillofacial surgery

Tsarev V.N.[1], **Podporin M.S.**[1], **Tsareva T.V.**[1], **Kuznetsova Yu.A.**[1], **Vishlenkova V.V.**[1], **Goldman I.L.**[2], **Sadchikova E.R.**[2]
[1] Federal State Budgetary Educational Institution of Higher Education "A.I. Yevdokimov Moscow State University of Medicine and Dentistry" of the Ministry of Healthcare of the Russian Federation
Russia, 127473, Moscow, Delegatskaya St., 20, bld. 1
[2] Ministry of Science and Higher Education of the Russian Federation Institute of Gene Biology Russian Academy of Sciences
Russia, 119334, Moscow, Vavilova St., 34/5

Summary

Initial functions of lactoferrin were due to the fact that it is very similar to transferrin, iron binding protein, whose key role in providing iron to developing erythrocytes was already known. Iron is an extremely important element for the development of not only macroorganism, but also microorganisms. **The aim** of the study was to evaluate the antimicrobial efficacy of the use of various forms of lactoferrin in relation to experimentally modeled polyvid microbial consortia of an odontogenic nature. According to **the results** of the conducted studies, it was shown that this protein has a pronounced bacteriostatic effect, and has an inhibitory effect against various types of microorganisms

with varying degrees of severity. Conclusion. All the samples under study have a clear bacteriostatic effect, and with an increase in the dose, signs of a bactericidal tendency are noted, which allows us to consider them as promising for the creation of dosage forms for dental practice.

Keywords: lactoferrin, automatic cultivation, periodontitis, anaerobes, microbial consortium.

For citation: Tsarev V.N., Podporin M.S., Tsareva T.V., Kuznetsova Yu.A., Vishlenkova V.V., Goldman I.L., Sadchikova E.R. Experimental microbiological substantiation to the development of domestic preparations of lactoferrin protein for dentistry and maxillofacial surgery. *Stomatology for All / Int. Dental Review.* 2022, no.4(101): 4-11 (In Russian). doi: 10.35556/idr-2022-4(101)4-11

Лактоферрин (ЛФ), катионный гликопротеин, способный хелатировать два трехвалентных железа на молекулу, который синтезируется экзокринными железами и нейтрофилами. ЛФ связывает по одному атому трехвалентного железа в каждой из двух своих долей; однако важным признаком является то, что он не выделяет свое железо даже при снижении pH до 3,5. Это важно, поскольку данное свойство обеспечивает связывание железа в первую очередь в инфицированных тканях, где pH обычно является кислым, тем самым ЛФ ограничивает доступность необходимого железа для микробов [1].

Как уже сообщалось, одним из наиболее востребованных аспектов клинического применения лактоферрина являются заболевания слизистой оболочки полости рта и тканей пародонта. По нашему мнению, при создании лекарственных средств на основе белков и пептидов для лечения этой патологии перед исследователями должно стоять несколько специфических требований к качествам основного вещества, в частности: биодоступность лекарственной формы для соответствующего сайта повреждения в организме человека; высокая антимикробная активность против основных патогенов полости рта как в планктонном состоянии, так и в составе биопленки; противовоспалительное действие и способность повышать устойчивость к окислительному стрессу и его последствиям; наличие иммуномодулирующих свойств, направленных на коррекцию основных патогенетически значимых иммунных механизмов; минимальная активность в отношении представителей нормальной микрофлоры и пробиотиков; негативное влияние на процессы миграции основных патогенов за пределы полости рта как профилактика их системных эффектов.

Естественная концентрация лактоферрина в слюне и жидкости из пародонтального кармана сильно колеблется от 1,5 до 350 мкг/мл, при этом у пациентов с гингивитом или периодонтитом определяются более высокие уровни лактоферрина по сравнению со здоровыми людьми [2]. Однако даже в низком диапазоне естественных концентраций лактоферрина уже выявляется его активность в отношении некоторых бактерий пародонта [3]. Это позволяет предполагать, что не только противомикробные эффекты, но и другие проявления биологической активности лактоферрина могут играть дополнительную важную роль в защите организма хозяина и регуляции воспаления [4], а уровень лактоферрина в слюне из-за его высокой корреляции со степенью поражения пародонта некоторые авторы рекомендуют в качестве биомаркера этого патологического состояния [5].

Для использования в стоматологии лактоферрин, как правило, извлекается из коровьего молока и впоследствии добавляется во многие коммерческие продукты, такие как пищевые добавки, детские смеси, косметика и зубная паста. В последние годы весьма перспективным считают получение для этой цели рекомбинантных форм человеческого лактоферрина [6].

Основное направление лечебного применения лактоферрина в стоматологии связано с его способностью позитивно влиять на бактериальный профиль микробной биопленки, для чего этот белок вводят в состав зубных паст [7]. Для лечения заболеваний пародонта довольно широко применяются ополаскиватели или орозорастворимые (диспергируемые в полости рта) таблетки, содержащие 50 мг бычьего лактоферрина, два раза в день в течение 4 недель после гигиены полости рта. В результате такого лечения удавалось добиться отсутствия кровотечения, уменьшения десневого индекса, индекса зубного налета, снижения уровня ИЛ-6 [8].

Что касается лактоферрина как протективного фактора мукозального иммунитета, серия многочисленных экспериментов продемонстрировала, что субоптимальные уровни лактоферрина влияют на развитие биопленок, в частности на ее отдельные бактериальные составляющие [9]. Антимикробное действие лактоферрина объясняется не вмешательством в рост клеток, а способностью связывать или хелатировать железо, необходимое для развития бактериальных клеток [9, 10].

При этом у пациентов с пародонтитом был обнаружен высокий уровень лактоферрина в слюне и низкий уровень железа [11]. Было показано, что насыщенный железом лактоферрин блокирует связывание Porphyromonas gingivalis и Aggregatibacter actinomycetemcomitans с эпителиальными клетками [12], в то время как более поздние исследования показали, что аполактоферрин мало влияет на рост A. actinomycetemcomitans [12]. При этом, с клинической точки зрения лактоферрин пока не был предложен в качестве общего маркера воспалительных заболеваний пародонта [13, 14].

Цель исследования – оценить противомикробную

эффективность применения различных видов лактоферрина в отношении экспериментально смоделированных поливидовых микробных консорциумов одонтогенного характера.

Материалы и методы. Оценка противомикробной эффективности различных видов лактоферрина в отношении сформированных консорциумов микроорганизмов (№ 1, № 2, № 3, № 4) проводилась с использованием системы автоматического программируемого культивирования – биореактор «RTS-1» (Biosan, Латвия). В сочетании с ближней инфракрасной оптической системой происходила неинвазивная регистрация кинетики роста бактериальных клеток в режиме реального времени, тем самым позволяя оценить эффективность применения различных обременяющих факторов при культивировании. Трактовка результатов осуществлялась по изменению показателя оптической плотности (OD) и выражалась в единицах МакФарланда, при длине волны λ=850 нм. При синхронизации работы четырех биореакторов независимый анализ (в каждом образце отдельно) полученных результатов проводили в нескольких параллелях, в основе которых было отражено изменение параметров оптической плотности [15].

На кривой развития культивируемых образцов определяли несколько участков (фаз развития), в каждой из которых имеется периодовое дробление. Трактовка результатов осуществлялась по изменению показателя оптической плотности по ключевым точкам развития микробной культуры (рис. 1): I фаза – адаптивная; II фаза – экспоненциальная; III фаза – стационарная; IV фаза – отмирания; P1 – период ускоренного развития; P2 – лог-период; P3 – период отрицательного ускорения, показатель α – максимальный показатель оптической плотности в окончании логарифмического периода; β – показатель оптической плотности при М-концентрации.

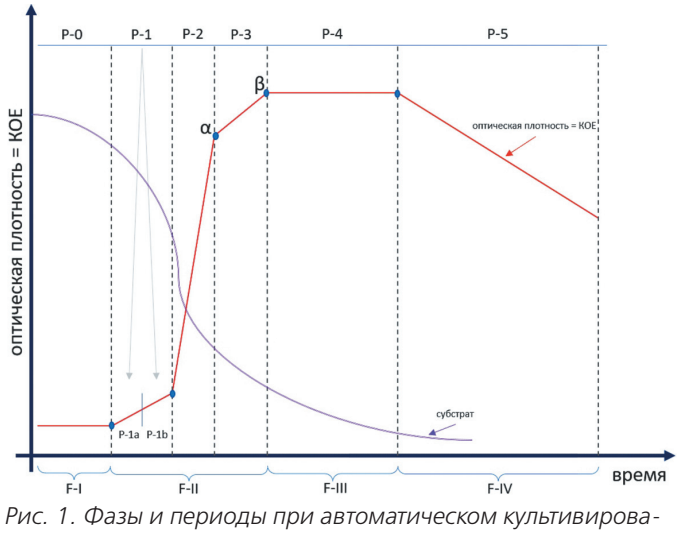

Рис. 1. Фазы и периоды при автоматическом культивировании
Fig. 1. Phases and periods during automatic cultivation

Для реализации процесса культивирования микроорганизмов в биореакторе использовали центрифужные пробирки типа TubeSpin® (Швейцария) объемом 50 мл, с предустановленным мембранным фильтром для регулирования газообмена, а также добавляли необходимую жидкую питательную среду производства Himedia Laboratories Pvt. Limited (Индия) – анаэробный бульон по Вилкинсу-Чалгрену [15].

После начала культивирования, учитывая изменения показателя оптической плотности, исследуемые образцы лактоферрина добавляли в каждую пробирку на границе изменения кинетики микробного консорциума с фазы F-1 в фазу F-2 (окончание P-1 периода).

В эксперименте проводили параллельное культивирование в четырех разных пробирках (табл. 1).

Таблица 1. Матрица экспериментального культивирования

№	параллель	состав компонентов исследуемой пробирки	суммарный объем (мл)
1	Контроль среды (отрицательный)	питательный бульон 20 мл	20
2	Контроль роста (положительный)	питательный бульон 20 мл + микробная взвесь 1,0 мл	21
3	B_LF (наработанный бычий лактоферрин)	питательный бульон 20 мл + микробная взвесь 1,0 мл + 10 мл исследуемого образца (концентрация – 33 мг/мл)	31
4	H_LF (наработанный биоаналог лактоферрина человека)		

Сформированный видовой состав микробных консорциумов определялся приоритетными видами возбудителей из разных групп микроорганизмов, характерных при периодонтите и пародонтите, и состоял из клинических изолятов следующих групп: грамположительная флора, грамотрицательная флора, грибы рода Candida spp. (табл. 2).

Таблица 2. Состав микробных консорциумов

I комбинация	II комбинация	III комбинация	IV комбинация
Streptococcus sanguis	Streptococcus sanguis	Streptococcus sanguis	Staphylococcus aureus
Fusobacterium nucleatum	Fusobacterium nucleatum	Fusobacterium nucleatum	Fusobacterium nucleatum
Prevotella intermedia	Porphyromonas gingivalis	Enterococcus faecalis	Candida albicans

Статистические данные представлены в виде графиков, таблиц, диаграмм. Использовался метод построения регрессионной зависимости (парабола второго порядка) с оценкой критерия Фишера и коэффициентом корреляции Пирсона. При этом применялся метод наименьших квадратов, основанный на минимизации суммы квадратов отклонений некоторых функций от искомых переменных. Критерий Фишера (критерий рассеяния) применялся для проверки равенства дисперсий двух выборок. Различия оценивались как статистически значимые при $p<0,05$. При значении $p<0,001$ достоверность считалась высокой.

Статистическая обработка проводилась с использо-

ванием пакетов прикладных компьютерных программ Statistica 12.0 (TIBCO Software Inc.), Microsoft Office 16.38 (Microsoft Corp.).

Результаты. По результатам культивирования анаэробного микробного консорциума I (S. sanguis, F. nucleatum, P. intermedia) (рис. 2) в исследуемых образцах H_LF и B_LF отмечалась разной степени задержка экспоненциальной фазы относительно контрольного образца. Пролонгация адаптивного периода в обеих параллелях была одинаковой по времени (до 8 часа), однако в периодах ускоренного развития, за счет более

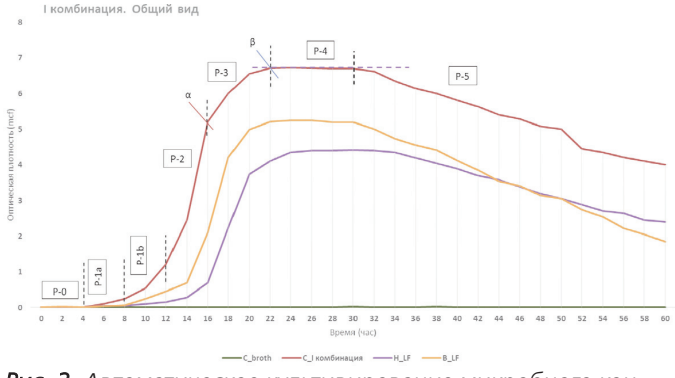

Рис. 2. Автоматическое культивирование микробного консорциума I (S. sanguis, F. nucleatum, P. intermedia)
Fig. 2. Automatic cultivation of microbial consortium I (S. sanguis, F. nucleatum, P. intermedia)

медленного бактериального прироста, логарифмический скачок для образца H_LF был более поздним относительно образца B_LF (начало лог-развития: B_LF – 14 час., H_LF – 16 час.), что также отразилось на времени достижения клетками максимального значения оптической плотности в ключевой точке α. Оптическая плотность в окончании периода P-2: H_LF – 3,74±0,3 mcf (20 час.), B_LF – 4,21±0,3 mcf (18 час.). Период отрицательного ускорения был одинаковым по продолжительности для двух образцов (продолжительность 4 ч.) за исключением разной степени падения скорости бактериального прироста. М-концентрация (показатель β): H_LF (22 час.) – 3,74±0,3 mcf (относительное отклонение от контрольного образца – снижение на 34,48%), B_LF (24 час.) – 4,21±0,3 mcf (относительное отклонение от контрольного образца – снижение на 21,94%). В стационарной фазе развития существенных изменений показателя оптической плотности культивируемой биомассы не наблюдалось, а продолжительность была короче для образца B_LF. Фаза отмирания: H_LF – с 34 часа культивирования, B_LF – с 30 часа культивирования.

По результатам культивирования анаэробного микробного **консорциума II** (S. sanguis, F. nucleatum, P. gingivalis) (рис. 3) при анализе исследуемых образцов H_LF и B_LF отмечалась пролонгация адаптивного периода только для образца B_LF (до 10 часа эксперимента). В результате постепенно нарастающей генеративной активности клеток в обоих образцах также отмечалось удлинение периодов ускоренного развития, что существенным образом повлияло на начало экспоненциального развития клеток в данных исследуемых пробирках. При этом скорость генеративного развития в лог-периоде для образца B_LF была сопоставима с контрольным образцом (искл. отрезок 16–18 час – диауксия), когда для образца H_LF увеличение показателя оптической плотности продолжалось по тенденции постепенного набора, и была ниже относительно предыдущих образцов. Среднее изменение показателя оптической плотности в образцах (12–24 час):

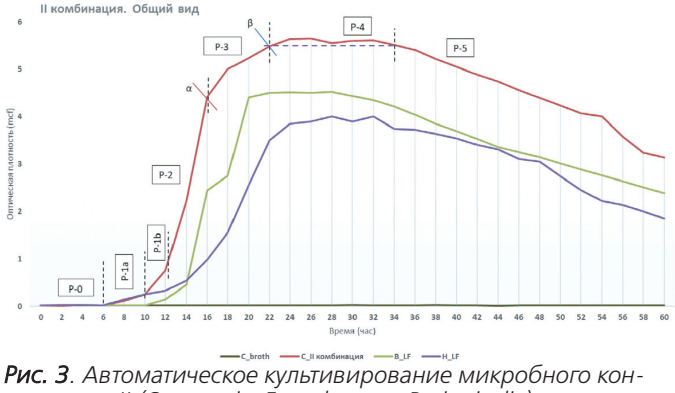

Рис. 3. Автоматическое культивирование микробного консорциума II (S. sanguis, F. nucleatum, P. gingivalis)
Fig. 3. Automatic cultivation of microbial consortium II (S. sanguis, F. nucleatum, P. gingivalis)

контрольный образец – 0,81±0,3 mcf (час-2); B_LF – 1,01±0,3 mcf (час$^{-2}$); H_LF – 0,56±0,3 mcf (час$^{-2}$). Достижение показателя α исследуемыми образцами было отсрочено относительно контроля на 4 ч. для образца B_LF (20 час., показатель OD – 4,41±0,3 mcf) и на 6 ч. для образца B_LF (22 час., показатель OD – 3,5±0,3 mcf). Для образца B_LF отсутствует наличие периода отрицательного ускорения, и после достижение показателя α было принято за М-концентрацию с последующим переходом клеток в стационарное равновесие. Для образца H_LF период отрицательного ускорения просматривался на промежутке 22–24 час., что способствовало пролонгации достижения показателя β и более поздним выходом клеток в фазу F-3, P-4. Средний показатель оптической плотности: B_LF (20–28 час.) – 4,48±0,3 mcf (относительное отклонение от контрольного образца – снижение на 19,57%); H_LF (24–32 час.) – 3,93±0,3 mcf (относительное отклонение от контрольного образца – снижение на 29,44%).

При анализе проведенного культивирования исследуемых образцов H_LF и B_LF с **консорциумом III**, включавшим энтерококк (S. sanguis, F. nucleatum, E. faecalis) (рис. 4), отмечалась тенденция по удлинению адаптивной фазы относительно контрольного образца до 8 и 4 часов соответственно. Продолжительность периода ускоренного развития в первом и втором случаях была одинаковой, но в результате разницы пролонгации в лаг-фазе экспоненциальный скачок по времени был

неидентичный. В образце H_LF отмечалась более низкая скорость увеличения биомассы на промежутке 8–16 час, что объясняется более низкой генеративной активностью бактериальных клеток (относительная разница по сравнению с образцом B_LF – снижение скорости изменения оптической плотности на 65,51%).

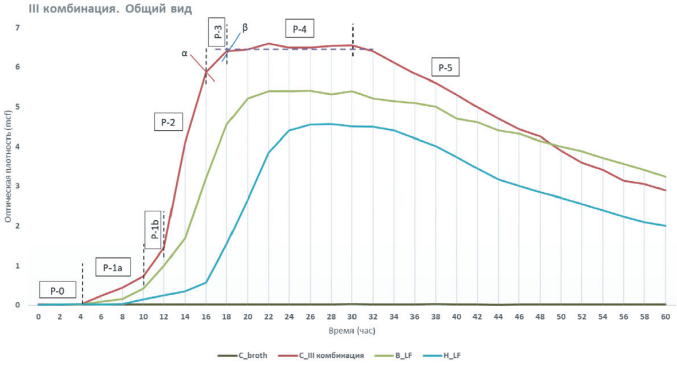

Рис. 4. Автоматическое культивирование микробного консорциума III (S. sanguis, F. nucleatum, E. faecalis)
Fig. 4. Automatic cultivation of microbial consortium III (S. sanguis, F. nucleatum, E. faecalis)

Логарифмический период развития клеток был сопоставим между двумя исследуемыми образцами, тем самым не наблюдалось различий в скорости бактериального прироста и в продолжительности периода отрицательного ускорения. Максимальный показатель оптической плотности в окончании периода P-2 (показатель α) для образца B_LF составил 5,21±0,3 mcf (20 час.), для образца H_LF составил 4,4±0,3 mcf (24 час.). Стационарное равновесие культуры в обоих образцах не отмечено признаками колебания оптического числа, что соответствует отсутствию признаков увеличения биомассы клеток. Средний показатель оптической плотности после достижения M-концентрации (22–32 час.): для образца H_LF составил 4,53±0,3 mcf (относительное отклонение от контрольного образца – снижение на 30,31%), для образца B_LF составил 5,38±0,3 mcf (относительное отклонение от контрольного образца – снижение на 17,23%).

При анализе проведенного культивирования исследуемых образцов H_LF и B_LF с консорциумом IV, включавшим стафилококк и дрожжевые грибы (S. aureus, F. nucleatum, C. albicans) (рис. 5) не отмечалась пролонгация адаптивной фазы нахождения клеток, поэтому первоначальные стадии экспоненциальной фазы были сопоставимы с контрольным образцом. При анализе периода истинного логарифмического развития (P-2) прослеживалась картина снижения скорости бактериального прироста относительно контрольного образца (7–15%), что отражалось на формировании кривой развития. Несмотря на более низкую скорость клеточного прироста в образце H_LF достижение ключевого показателя оптической плотности на пике лог-периода наблюдалось почти одновременно с образцом B_LF. OD показатель α: B_LF – 3,21±0,3 mcf (10 час.); H_LF – 3,02±0,3 mcf (12 час.). Достижение M-концентрации в образцах отмечалось спустя 4 и 2 ч. соответственно. В стационарной фазе развития клеток не отмечалось прироста микробной популяции со средним показателем оптиче-

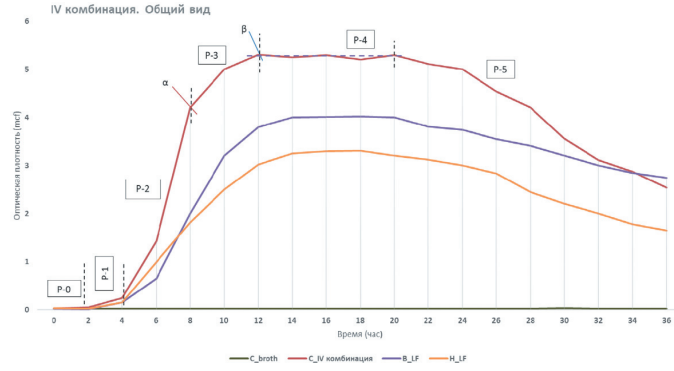

Рис. 5. Автоматическое культивирование микробного консорциума IV (S. aureus, F. nucleatum, C. albicans)
Fig. 5. Automatic cultivation of microbial consortium IV (S. aureus, F. nucleatum, C. albicans)

ской плотности: B_LF (14–20 час) – 4,01±0,3 mcf (относительное отклонение от контрольного образца – снижение на 23,91%); H_LF (14–18 час) – 3,28±0,3 mcf (относительное отклонение от контрольного образца – снижение на 37,76%).

Тип культивирования во всех экспериментах – полупериодический. Время культивирования – 36–60 часов. Количество контролируемых точек статистического анализа – 19–31. Временной шаг регистрации показателя оптической плотности – 120 мин.

Ключевые точки развития популяций и относительное отклонение от контрольного образца для консорциумов I–IV показаны в табл. 3.

Статистический анализ заключался в построении зависимости между имеющимися показателями (регрессия). Была введена гипотеза о том, что между фактором X (время) и фактором Y (оптическая плотность) есть парная зависимость по типу параболы второго порядка. К линейной регрессии с ее методами проверки гипотез и анализом параметров сводятся многочлены любого порядка.

Учитывая тот факт, что после расчета необходимых данных и построения регрессионной зависимости динамика исходных параметров и расчетных не всегда совпадала, была проведена проверка адекватности полученных результатов для подтверждения возможности использовать указанную зависимость. Был применен критерий Фишера (F-тест).

Значение Fтабл находилось с использованием функции СТЬЮДЕНТ.ОБР.2X (вероятность; степени свободы), которая возвращает двустороннее обратное t-распределение Стьюдента. Допустимый уровень вероятности ошибки – 0,05% (достоверность = 95% при

Таблица 3. Ключевые точки развития популяций и относительное отклонение от контрольного образца

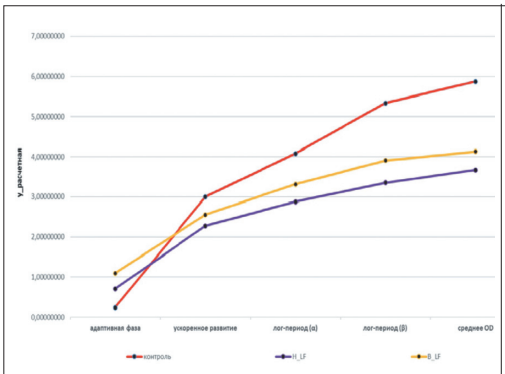	Консорциум I **H_LF (снижение OD)** Показатель α – 28,2% Показатель β – 35,2% F-III – 34,5% **B_LF (снижение OD)** Показатель α – 19,2% Показатель β – 22,3% F-III – 22%
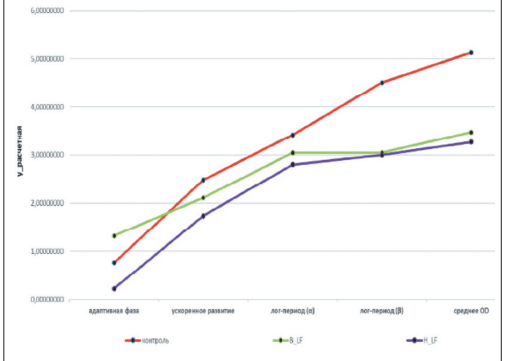	Консорциум II **H_LF (снижение OD)** Показатель α – 20,8% Показатель β – 29,7% F-III – 29,4% **B_LF (снижение OD)** Показатель α – 0,3% Показатель β – 19,5% F-III – 19,6%
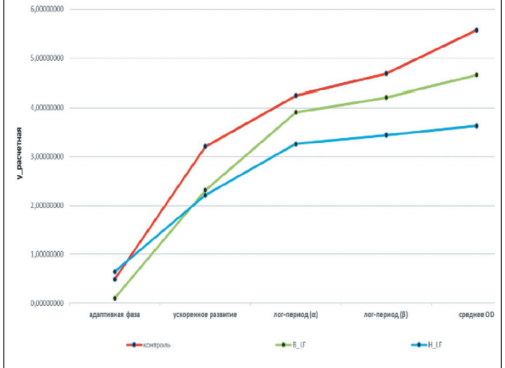	Консорциум III **H_LF (снижение OD)** Показатель α – 25% Показатель β – 28,7% F-III – 30,3% **B_LF (снижение OD)** Показатель α – 11,2% Показатель β – 15,6% F-III – 17,2%
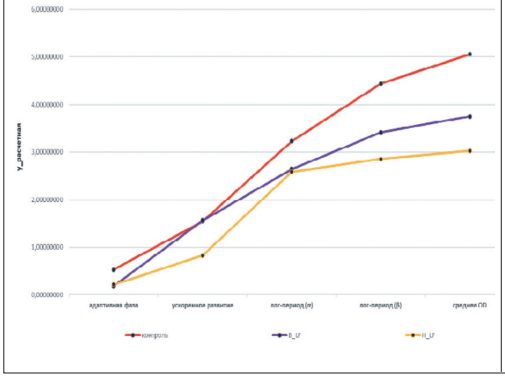	Консорциум IV **H_LF (снижение OD)** Показатель α – 28,3% Показатель β – 38,8% F-III – 37,8% **B_LF (снижение OD)** Показатель α – 23,8% Показатель β – 24,7% F-III – 23,9%

известном количестве наблюдений (степени свободы) в каждом отдельном эксперименте.

Обсуждение. Железосвязывающие свойства лактоферрина определяют многие его функции как в организме человека, так и в отношении микроорганизмов. Железо принимает участие во множестве биологических процессов, включая синтез ДНК, синтез АТФ, восстановление нитратов в азотном цикле. Железо также необходимо для образования гема в качестве кофактора фермента и в системе транспорта электронов, а лактоферрин, конкурентно связывая железо, соответственно, оказывает антибактериальное действие [1, 9].

Важным аспектом, на наш взгляд, является тот факт, что лактоферрин особенно активен в отношении представителей анаэробной микробиоты, вызывающей гнойное воспаление, для которой железо является крайне необходимым элементом [16]. В частности, полученные нами результаты экспериментальных исследований свидетельствуют о выраженной «противоанаэробной» активности препарата в отношении приоритетных патогенов пародонтального воспаления и одогенной инфекции – P. gingivalis, P. intermedia, F. nucleatum. При внесении в состав культивируемого микробного консорциума важнейших возбудителей внутрибольничной инфекции – стафилококка и энтерококка, а также грибов рода Candida, выраженное антимикробное действие лактоферина сохранялось, причем человеческий рекомбинантный препарат показал большую эффективность по сравнению с бычьим.

В ряде исследований было отмечено, что лактоферрин обладает также и выраженными противогрибковыми свойствами, в частности в отношении представителей родов Candida, Cryptococcus, Aspergillus [17]. Этот эффект проявлялся нарушением клеточной стенки грибов в виде появления «пятен» на ее поверхности с последующей гибелью клеток, а также синергичным действием лактоферрина с противогрибковыми препаратами [18]. Особое патогенетическое значение этих грибов значительно возросло, когда было установлено, что псевдомицелий C. albicans как паразитическая форма грибов этого вида может экспрессировать связанный с поверхностью или секретируемый белок Pra1, который при связывании с рецептором комплемента 3 (CD11b / CD18) может опосредовать адгезию и миграцию нейтрофильных гранулоцитов человека, усиливать продукцию и высвобождение этими клетками активных форм кислорода. Исследователи пришли к выводу, что гриб, высвобождая растворимый Pra1, может противодействовать защитным механизмам организма человека [19]. В настоящее время доказано, что пероральное введение лактоферрина значительно повышает защитные эффекты при кандидозе полости рта [20].

Ионы железа имеют отношение также и к роли лактоферрина при воспалительных реакциях, поскольку

свободное двухвалентное и трехвалентное железо в большом количестве выделяется в очаге воспаления из поврежденных клеток и в отсутствии его усвоения лактоферрином способствует росту числа активных кислородных радикалов, что еще больше усугубляет тканевое повреждение [21]. Лактоферрин может действовать как антиоксидант, снижая не только внеклеточные, но и внутриклеточные уровни активных кислородных радикалов, что позволило выдвинуть предположение о способности этого белка подавлять апоптоз, вызванный окислительным стрессом. Предполагается также, что за счет связывания железа эндогенный лактоферрин может предотвращать перекисное окисление липидов. Это может иметь значительные системные последствия, поскольку продукты перекисного окисления липидов могут случайным образом инактивировать или модифицировать функциональные белки и влиять на жизненно важные метаболические пути [22].

Если речь идет о железонезависимых эффектах лактоферрина, то они в наибольшей степени проявляются у лактоферрицина. Пептид лактоферрицин может высвобождаться из белка лактоферрина при протеолизе пепсином в кислых условиях — реакция, которая происходит естественным образом в желудке при пероральном поступлении в организм этого белка. Лактоферрицин охватывает большую часть функционального домена интактного белка, и во многих случаях он не только сохраняет активность лактоферрина, но нередко и более активен. Лактоферрицин обладает сильным противомикробным и слабым противовирусным действием, а также характеризуется мощными противоопухолевыми и иммунологическими свойствами [23].

Особого внимания и анализа заслуживают иммуномодулирующие свойства лактоферрина [24, 25]. Независимо от хелатирования железа лактоферрин способен связываться с рецепторами иммунокомпетентных клеток, подавляя провоспалительный ответ [25], а основными сайтами связывания лактоферрина на поверхности клеток (до 80%) являются гликозаминогликаны в составе мембранных протеогликанов [24]. Одним из последствий связывания рецептора является подавление выработки провоспалительных цитокинов иммунными клетками. Было показано также, что лактоферрин взаимодействует с бактериальными липополисахаридами как лигандами Toll-подобных рецепторов, в частности TLR4, снижая таким образом опосредованную этими рецепторами продукцию провоспалительных цитокинов макрофагами [26].

Таким образом, антимикробные эффекты лактоферрина хорошо выражены и довольно разнообразны как по спектру чувствительных микроорганизмов, так и по механизмам противомикробных воздействий, что делает весьма перспективным его клиническое применение.

Выводы. По результатам проведенных экспериментов с использованием методики автоматического программируемого культивирования выявлены различия в развитии бактериальных и бактериально-грибковых популяций с учетом добавления исследуемых образцов лактоферрина бычьего и человеческого рекомбинантного. В целом возможно констатировать, что все исследуемые образцы обладают явным бактериостатическим воздействием, а при увеличении дозы отмечаются признаки бактерицидной тенденции, что позволяет рассматривать их как перспективные для создания лекарственных форм для стоматологической практики. Все образцы показали статистически достоверное различие при достижении М-концентрации, тем самым существенно снижая генеративную активность исследуемых микробных популяций. Сравнительный анализ проведенных экспериментов позволяет утверждать, что антимикробная активность образцов зависит не только от дозы препарата, но и видового состава консорциума. При этом у разных образцов препаратов лактоферрина отмечались различия в наступлении отдельных периодов и фаз развития микробных популяций.

Финансовая поддержка исследования

Работа выполнялась с использованием Уникальной научной установки "Трансгенбанк" при финансовой поддержке Российской Федерацией в лице Минобрнауки России в рамках проекта (Соглашение №№ 075-15-2021-668 от 29.07.2021г.)

Литература / References

1. Willyard C. The drug-resistant bacteria that pose the greatest health threats. *Nature*. 2017, **543**(7643): 15—28.
2. Jentsch H., Sievert Y., Gocke R. Lactoferrin and other markers from gingival crevicular fluid and saliva before and after periodontal treatment. *J Clin Periodontol*. 2004, **31**(7): 511—514.
3. Enigk K., Jentsch H., Rodloff A.C., Eschrich K., Stingu C.-S. Activity of five antimicrobial peptides against periodontal as well as non-periodontal pathogenic strains. *J Oral Microbiol*. 2020, **12**(1): 1829405.
4. Gorr S.-U. Antimicrobial peptides in periodontal innate defense. *Front Oral Biol*. 2012, 15: 84—98.
5. Talib H.J., Ahmed M.A. Assessment of salivary lactoferrin and pH levels and their correlation with gingivitis and severity of chronic periodontitis (Part 2). *J Bagh Coll Dentistry*. 2018, **30**(1): 46—52.
6. Aly E., Lopez-Nicolas R., Darwish A.A., Ros-Berruezo G., Frontela-Saseta C. In vitro effectiveness of recombinant human lactoferrin and its hydrolysate in alleviating LPS-induced inflammatory response. *Food Res Int*. 2019, Apr, 118: 101—107.
7. Gudipaneni R.K., Kumar R.V., Peddengatagari S., Duddu Y. Short term comparative evaluation of antimicrobial effi-

cacy of tooth paste containing lactoferrin, lysozyme, lactoperoxidase in children with severe early childhood caries: a clinical study. *J Clin Diagn Res*. 2014, **8**(4): 18–20.
8. Shimizu E., Kobayashi T., Wakabayashi H., Yamauchi R., Iwatsuki K., Yoshie H. Effects of orally administered lactoferrin and lactoperoxidase-containing tablets on clinical and bacteriological profiles in chronic periodontitis patients. Intern *J Dentistry*. 2011, 2011, Article ID 405139, 9 p.
9. Farnaud S., Evans R.W. Lactoferrin: a multifunctional protein with antimicrobial properties. *Mol Immunol*. 2003, **40**(7): 395–405.
10. Ferreira S.M., Goncalves L.S., Torres S.R., Nogueira S.A., Meiller T.F. Lactoferrin levels in gingival crevicular fluid and saliva of HIV-infected patients with chronic periodontitis. *J Investig Clin Dent*. 2015, **6**(1): 16–24.
11. Kothary V., Doster R.S., Rogers L.M., Kirk L.A., Boyd K.L., Romano-Keeler J., Haley K.P., Manning S.D., Aronoff D.M., Gaddy J.A. Group B Streptococcus induces neutrophil recruitment to gestational tissues and elaboration of extracellular traps and nutritional immunity. *Front Cell Infect Microbio*l. 2017, 7: 19.
12. Halder L.D., Abdelfatah M.A., Jo E.A.H., Jacobsen I.D., Westermann M., Beyersdorf N., Lorkowski S., Zipfel P.F., Skerka C. Factor H binds to extracellular DNA traps released from human blood monocytes in response to Candida albicans // Front Immunol. 2017; 7: 671.
13. Wang B., Timilsena Y.P., Blanch E., Adhikari B. Lactoferrin: Structure, function, denaturation and digestion. *Crit Rev Food Sci Nutr*. 2019, **59**(4): 580–596.
14. Bermejo-Pareja F., del Ser T., Valenti M., de la Fuente M., Bartolome F., Carro E. Salivary lactoferrin as biomarker for Alzheimer's disease: Brain-immunity interactions. *Alzheimer's Dement*. 2020, 16: 1196–1204.
15. Царев В.Н., Макеева И.М., Садчикова Е.Р., Подпорин М.С., Трефилова Ю.А., Арзуканян А.В., Гольдман И.Л. Методика оценки активности полифункционального белка трансферринового ряда при экспериментальном моделировании кинетики развития Staphylococcus aureus. Журнал микробиологии, эпидемиологии и иммунобиологии. 2021, 6(98): 617–627.
Tsarev V.N., Makeeva I.M., Sadchikova E.R., Podporin M.S., Trefilova Yu.A., Arzukanyan A.V., Goldman I.L. Methodology for assessing the activity of a poly-functional protein of the transferrin series in experimental modeling of the kinetics of Staphylococcus aureus development. *Journal of Microbiology, Epidemiology and Immunobiology*. 2021, **6**(98): 617–627 (In Russian).
16. Николаева Е.Н., Царёв В.Н., Ипполитов Е.В. Пародонтопатогенные бактерии – индикаторы риска возникновения и развития пародонтита (часть 1). *Стоматология для всех*. 2011, №3(56): 4–9.
Nikolaeva E.N., Tsarev V.N., Ippolitov E.V. Periodontopathogenic bacteria – indicators of the risk of the occurrence and development of periodontitis (part 1). *Stomatology for All / International Dental Review*. 2011, №3(56): 4–9 (In Russian).
17. Rascon-Cruz Q., Espinoza-Sanchez E.A., Siqueiros-Cendon T.S., Nakamura-Bencomo S.I., Arevalo-Gallegos S., Iglesias-Figueroa B.F. Lactoferrin: A glycoprotein involved in immunomodulation, anticancer, and antimicrobial processes. *Molecules*. 2021, **26**(1): 205.
18. Fernandes K.E., Carter D.A. The antifungal activity of lactoferrin and its derived peptides: Mechanisms of action and synergy with drugs against fungal pathogens. *Front Microbiol*. 2017, 8: 2.
19. Losse J., Svobodova E., Heyken A., Hube B., Zipfel P.F., Jozsi M. Role of pH-regulated antigen 1 of Candida albicans in the fungal recognition and antifungal response of human neutrophils. *Mol Immunol*. 2011, **48**(15–16): 2135–2143.
20. Takakura N., Wakabayashi H., Ishibashi H., Yamauchi K., Teraguchi S., Tamura Y., Yamaguchi H., Abe S. Effect of orally administered bovine lactoferrin on the immune response in the oral candidiasis murine model. *J Med Microbiol*. 2004, 53: 495–500.
21. Legrand D. Lactoferrin, a key molecule immune and inflammatory processes. *Biochem Cell Biol*. 2012, **90**(3): 252–268.
22. Lu J., Francis J., Doster R.S., Haley K.P., Craft K.M., Moore R.E., Chambers S.A., Aronoff D.M., Osteen K., Damo S.M., Manning S., Townsend S.D., Gaddy J.A. Lactoferrin: A critical mediator of both host immune response and antimicrobial activity in response to Streptococcal infections. *ACS Infect Dis*. 2020, **6**(7): 1615–1623.
23. Gifford J.L., Hunter H.N., Vogel H.J. Lactoferricin: a lactoferrin-derived peptide with antimicrobial, antiviral, antitumor and immunological properties. *Cell Mol Life Sci*. 2005, **62**(22): 2588–2598.
24. Черноусов А.Д., Никонова М.Ф., Шарова Н.И., Митин А.Н., Литвина М.М., Садчиков П.Е., Гольдман И.Л., Ярилин А.А., Садчикова Е.Р. Неолактоферрин как стимулятор врожденного и адаптивного иммунитета. *Acta naturae*. 2013, **5**(4): 78–84.
Chernousov A.D., Nikonova M.F., Sharova N.I., Mitin A.N., Litvina M.M., Sadchikov P.E., Goldman I.L., Yarilin A.A., Sadchikova E.R. Neolactoferrin as a stimulator of innate and adaptive immunity. *Acta naturae*. 2013, **5**(4): 78–84 (In Russian).
25. Actor J.K., Hwang S.A., Kruzel M.L. Lactoferrin as a natural immune modulator. *Curr Pharm Des*. 2009, **15**(17): 1956–1973.
26. Damiens E., El Yazidi I., Mazurier J., Elass-Rochard E., Duthille I., Spik G., Boilly-Marer Y. Role of heparan sulphate proteoglycans in the regulation of human lactoferrin binding and activity in the MDA-MB-231 breast cancer cell line. *Eur J Cell Biol*. 1998, **77**(4): 344–351.

Пародонтология

Поступила 02.08.2022

Изучение клинической эффективности местного применения препарата на основе комплекса антимикробных пептидов и цитокинов при лечении пациентов с воспалительными заболеваниями пародонта

https://doi.org/10.35556/idr-2022-4(101)12-17

Грудянов А.И., д.м.н., профессор,
http://orcid.org/0000-0003-3818-9307
Фоменко Е.В., к.м.н., врач-пародонтолог,
http://orcid.org/0000-0003-4747-8039
Лепихова А.А., врач-пародонтолог,
http://orcid.org/0000-0001-9679-1828
Фролова О.А., д.м.н., вед. научный сотрудник,
http://orcid.org/0000-0002-2331-0437
ФГБУ Национальный медицинский исследовательский центр стоматологии и челюстно-лицевой хирургии МЗ РФ, г. Москва

Для переписки:
E-mail address: efomenko88@mail.ru

Резюме

На основании динамики пародонтальных индексов Мюллемана, РМА и Силнесс-Лоэ изучали эффективность новой водорастворимой формы средства Суперлимф® Л при лечении пациентов с пародонтитом средней тяжести.

Материал и методы. Было обследовано и пролечено 60 пациентов с пародонтитом средней степени тяжести. Сформированы 2 группы по 30 пациентов в каждой: основная группа (группа А) и группа контроля (группа Б). Перед началом исследования пациентов обеих групп обучали правилам чистки зубов с последующим 3-х кратным контролем врачом-пародонтологом корректности выполнения процедуры. Пациентам обеих групп после антисептической обработки удаляли зубные отложения помощью ультразвукового аппарата Piezon-Master-400, а корневые поверхности дополнительно сглаживали пародонтальными борами. Пациентам в группе А дополнительно к механической обработке применяли препарат Суперлимф® Л. Порошок для приготовления раствора растворяли в 5 мл дистиллированной воды. Смоченные в растворе суперлимфа ватные турунды вводили в пародонтальные карманы. Дополнительно пропитанные этим же раствором ватные валики накладывали на наружную поверхность десны на 40 минут. Для изоляции от слюны в подъязычное пространство накладывали ватные валики и применяли слюноотсос. Процедуры проводили ежедневно в течение 2 недель. В группе контроля лечение ограничивали снятием зубных отложений и сглаживанием обработанных корневых поверхностей. Контрольные осмотры и индексную оценку клинического состояния пародонта проводили до лечения, через 3, 7 и 14 дней.

Результаты лечения. Исходные значения всех клинических индексов у пациентов соответствовали клиническому состоянию и были практически на максимальном уровне у всех пациентов. После механической обработки и обучения правилам чистки зубов вполне ожидаемо произошло существенное снижение индекса Силнесс-Лоэ, причем у пациентов обеих групп, поскольку его значения отражали явно более высокий уровень очищения поверхностей зубов после проведенного обучения.

Клинически видимое улучшение состояния тканей пародонта происходило уже через 3 дня, однако разница в степени снижения показателей индекса Мюллемана и РМА у пациентов групп А и Б была существенной. Если в группе контроля (группа Б) через 3 дня интенсивность кровоточивости при зондовой пробе снижалась не более чем на 20%, то у пациентов в группе А она снижалась почти вдвое от исходных показателей. На 7-й и 14-й дни наблюдения более интенсивное снижение индексов воспаления и кровоточивости было отмечено у пациентов основной группы. К концу исследования и клинически, и по данным индексной оценки, состояние пародонта у пациентов, которым проводили аппликации с использованием средства Суперлимф® Л, было значительно лучше, чем у пациентов группы контроля. По данным опроса, субъективно все пациенты отмечали существенное улучшение уже на следующий день, при том, что индексную оценку проводили в указанные выше сроки: на 3, 7 и 14 дни.

Заключение. Выраженная эффективность, отсутствие нежелательных явлений при применении средства, хорошие органолептические свойства – все сказанное позволяет рекомендовать специалистам применять порошковую форму нового препарата Суперлимф® Л в комплексном лечении пациентов с

воспалительными заболеваниями пародонта в условиях стоматологических подразделений, а также рекомендовать пациентам после их предварительного инструктирования и обучения применять средство в домашних условиях.

Ключевые слова: хронический пародонтит, цитокины, противомикробные пептиды, иммуномодулятор, Суперлимф® Л.

Для цитирования: Грудянов А.И., Фоменко Е.В., Лепихова А.А., Фролова О.А. Изучение клинической эффективности местного применения препарата на основе комплекса антимикробных пептидов и цитокинов при лечении пациентов с воспалительными заболеваниями пародонта. *Стоматология для всех*. 2022, №4(101): 12-17. doi: 10.35556/idr-2022-4(101)12-17

Study of the clinical efficacy of the crystalline form of the immunomodulatory drug based on antimicrobial peptides and cytokines complex in the treatment of patients with inflammatory periodontal diseases

Grudyanov A.I., http://orcid.org/0000-0003-3818-9307, **Fomenko E.V.**, http://orcid.org/0000-0003-4747-8039, **Lepikhova A.A.**, http://orcid.org/0000-0001-9679-1828, **Frolova O.A.**, http://orcid.org/0000-0002-2331-0437

National Medical Research Center for Dentistry and Maxillofacial Surgery of the Ministry of Health of Russia

Russia, 119021, Moscow, Timura Frunze St., 16.

Summary

On the basis of clinical periodontal indices of Muhlemann, RMA and Silness-Loe, the effectiveness of a new water-soluble form of the immunomodulatory drug Superlimf L in the treatment of inflammatory periodontal diseases was studied.

Material and methods. 2 groups of patients with moderate periodontitis were formed: the experimental group (Group A) and the control group (Group B) (30 patients in each group). Before the start of treatment, all patients were taught the rules of correct brushing. Piezon-Master-400 and polishing the surfaces of the roots of the teeth in patients of the experimental group (A) were introduced into the periodontal pockets on cotton turundas with a solution of Superlimf® L. Previously, the pulvis of the Superlimf® L was dissolved in 5 ml of distilled water. Cotton turundas soaked in the preparation solution were introduced into periodontal pockets and soaked swabs were applied to the surfaces of gum – for 40 minutes. The procedures were carried out daily for 2 weeks. In the control group, the intervention was limited to the removal of dental deposits and subsequent controlled brushing of the teeth once every 3 days. The duration of the study was 2 weeks. An index assessment of the periodontal condition in patients of both groups was performed before treatment and, 3, 7 and 14 days after treatment.

Treatment results. **Clinically visible improvement in the c**ondition of periodontal tissues after mechanical treatment occurred in patients of both groups after 3 days. The dynamics of the Silness-Loe index was very demonstrative in patients of both groups. Being initially almost equally high (2.35±0.45 units), after 3 days these values decreased by more than half. However, the difference in the decrease in the value of the Muhlemann index and PMA in patients of groups A and B was very significant. If in the control group (group B) after 3 days the intensity of bleeding during a probe test decreased by no more than 20%, then in patients in group A it decreased by almost half. In subsequent periods of observation, the decrease in inflammation and bleeding indices was also almost 3 times more intense in patients in group A than in patients in the control group. It is characteristic that the Silness-Loe plaque index already on the 7th day in patients in group B was significantly higher than in patients in group A. By the end of the study, both clinically and according to the index assessment of the condition of the periodontium in patients who received Superlimf® L, the condition of periodontal tissues was significantly better than in patients in the control group (Group B).

Conclusion. Pronounced efficacy, the absence of adverse effects when using the product, good organoleptic indicators – all of the above allows specialists to use the powder form of the new drug Superlimf® L for the treatment of inflammatory periodontal diseases both in the conditions of dental units, as well as recommend to patients after their preliminary instruction and training apply the remedy at home.

Keywords: chronic periodontitis, cytokines, antimicrobial peptides, immunomodulator, Superlimf® L.

For citation: Grudyanov A.I., Fomenko E.V., Lepikhova A.A., Frolova O.A. Study of the clinical efficacy of the crystalline form of the immunomodulatory drug based on antimicrobial peptides and cytokines complex in the treatment of patients with inflammatory periodontal diseases. *Stomatology for All / Int. Dental Review*. 2022, no.4(101): 12-17 (In Russian). doi: 10.35556/idr-2022-4(101)12-17

Проблема лечения воспалительных заболеваний пародонта устойчиво сохраняет свою актуальность среди специалистов всего мира в силу крайне высокой (от 60% до 95%) распространенности и крайне скромных результатов лечения, эффект которого ограничивается чаще всего непродолжительной ремиссией. Микробная причина воспалительных заболеваний пародонта, признанная во всем мире, объясняет пристальное внимание к применению антибиотиков в

качестве средств с наиболее прогнозируемым лечебным эффектом. Установленные Сокранским и Хаффаджи (Socransky S.S Haffagie A) [5, 6] особенности состава микробных комплексов в пародонте дали надежду специалистам в достижении гарантированного эффекта лечения пациентов на основе подбора специфических антибиотиков для каждой из форм заболевания.

Однако уже в 1980-е годы появились сообщения о недостаточном эффекте лечения воспалительного процесса в пародонте при применении антибиотиков широкого спектра действия [11]. Наши собственные данные оказались идентичными: такие антибиотики как клацид, рулид, сумамед, цифран не показали эффективности ни в одной серии опытов [7, 8]. Более того, у пациентов в 33,3% случаев была выявлена поливалентная резистентность пародонтопатогенов ко всем исследуемым антибиотикам. Серьезного внимания заслуживают опубликованные в 2013 г. предположения ВОЗ, согласно которым уже через 10—20 лет прогнозируется формирование абсолютной резистентности микрофлоры к антимикробным средствам.

Более глубокие микробиологические исследования на основе ПЦР и масс-спектрометрии позволили получить не только массив новых данных, но и обосновать необходимость поиска принципиально новых средств антимикробного воздействия. Одним из таковых стал отечественный препарат Фагодент [7, 8], Данное достижение позволило оказывать «направленное, или точечное, антимикробное воздействие» на конкретный патоген.

Исследования в области иммунологии, в свою очередь, предоставили убедительные данные о значении нарушений иммунной защиты организма у лиц с пародонтитом. Выявленное рядом авторов [1, 2, 3, 4] снижение показателей общей и местной иммунной защиты у пациентов с особо активным течением воспаления в пародонте стало основанием для проведения коррекции местного состояния иммунной защиты в тканях пародонта с применением препаратов на основе цитокиновых комплексов [9—13].

Эти сведения объяснили интерес к препаратам, которые повышают активность механизмов общей местной защиты тканей пародонта по отношению к действию постоянно присутствующих микробных ассоциаций в пародонте. К числу таких средств относится и новый отечественный препарат — порошок для приготовления раствора Суперлимф® Л.

В данном исследовании был изучен эффект растворимой формы Суперлимфа® Л (Superlimf® L) при лечении пациентов с пародонтитом средней степени тяжести.

Материалы и методы исследования. В исследование были включены 60 пациентов в возрасте от 28 до 55 лет с хроническим генерализованным пародонтитом средней степени тяжести без тяжелых соматических заболеваний в анамнезе. Пациенты были рандомизированы на 2 равные группы: основную и контрольную.

Включение в исследование пациентов с пародонтитом средней степени позволило изучить эффект нового средства и в качестве основного — при консервативном лечении, и на этапах подготовки к хирургическому лечению, и после его проведения, то есть на этапе поддерживающего лечения.

Препарат Суперлимф® Л, состоящий из комплекса медиаторов, продуцируемых в физиологических условиях, был выбран для коррекции патологически измененного цитокинового профиля пародонта. Раствор Суперлимф® Л применяли местно с целью изменения цитокиновой среды содержимого пародонтальных карманов в участках воспалительного повреждения в пародонте. Основной механизм действия Суперлимф® Л связан как с активацией клеток фагоцитарного ряда, фибробластов, так и с усилением взаимодействий между этими клеточными элементами. Внесенный в участок поражения комплекс цитокинов выполняет целый ряд функций: стимулирует приток нейтрофильных лейкоцитов в очаг повреждения и выработку ими активных форм кислорода и азота, а также усиливает функциональную активность макрофагов и продукцию ими собственных цитокинов. В то же время Суперлимф® Л регулирует функциональную активность фибробластов, то есть синтез ими коллагена и гликозаминогликанов, что наряду со снижением либо с полным устранением воспаления стимулирует репаративные процессы в участках повреждения и обеспечивает заживление без образования грубых рубцов.

Пациентам обеих групп с помощью ультразвукового аппарата Piezon-Master-400 снимали зубные отложения и с применением пародонтальных боров сглаживали поверхности корней зубов. Всех пациентов обучали правилам корректной чистки зубов, а затем ежедневно в течение последующих 3 дней корректировали и контролировали навыки гигиенического ухода за полостью рта.

Пациентам основной группы ежедневно на протяжении 2 недель проводили аппликации с Суперлимф® Л, который предварительно растворяли в 5 мл дистиллированной воды (рис. 1, 2). Турунды, смоченные в растворе, вводили в пародонтальные карманы, а пропитанные этим же раствором ватные валики (рис. 3) накладывали на десну на 40 минут.

В целях уменьшения притока слюны в подъязычную область на область протока слюнных желез накладывали ватные валики, дополнительно использовали слюноотсос.

Эффективность средства определяли с помощью пародонтальных индексов: индекса кровоточивости

Muhlemann в модификации Cowell (1975), индекса PMA в модификации Parma (1960) и индекса Loe-Silness (1962).

Рис. 1. Герметичная упаковка препарата
Fig. 1. Sealed packaging of the drug

Рис. 2. Ватные тампоны, пропитанные раствором Суперлимф Л
Fig. 2. Cotton swabs soaked in Superlimf L solution

Рис. 3. Наложение ватных тампонов, пропитанных раствором Суперлимф Л
Fig. 3. Application of cotton swabs soaked in Superlimf L solution

Воспалительная реакция всегда имеет характерные внешние проявления со стороны пародонта: отечность и гиперемию десны, кровоточивость десны при зондировании пародонтальным зондом. Во время снятия воспаления клиническая картина меняется, и гигиенические индексы наиболее объективно отражают происходящие клинические изменения ряда клинических симптомов поражения: скоплений зубного налета, кровоточивости и воспаления.

Изначальные величины пародонтальных индексов у пациентов в основной группе (группа А) и в группе контроля (группа Б) были практически одинаковыми. Например, значения индекса Силнесс-Лое в обеих группах до лечения составляли 2,667 и 2,357 усл. ед., соответственно. Именно этот индекс менялся самым стремительным образом, так как после обучения и контроля соблюдения пациентами принципов контролируемой чистки зубов у всех пациентов количество мягкого зубного налета снижалось наиболее значимо: в основной группе до 0,267 усл. ед. (почти в 10 раз) и до 0,87 усл. ед. в контрольной. Через 14 дней значения этого индекса равнялись 0 и 0,167 усл. ед., оответственно.

Самым показательным индексом, отражающим степень воспаления в тканях пародонта, является показатель кровоточивости – индекс Мюллемана. До лечения он составлял 2,533 и 2,343 усл. ед. Уже через 3 дня после применения раствора Суперлимф® Л он снизился у пациентов группы А до 1,750, а в контрольной группе – до 1,940 усл. ед. Через 7 дней разница оказалась гораздо больше – до 0,567 и 1,510 усл. ед., соответственно. Через 14 дней положительная динамика сохранилась: 0,167 усл.ед. в основной группе против 1,0 усл. ед. в контрольной.

Значения индекса PMA изначально были почти одинаковыми и составляли 75% и 77%. После начала лечения с применением средства Суперлимф® Л снижение индекса PMA через 3 дня оказалось более значимым у пациентов группы: А – 47% – против 58% в группе Б. Через 7 дней показатели в группах составили: 22% и 42% соответственно. По завершении эксперимента индекс PMA снизился до 6% и 29% соответственно.

Изменения значений пародонтальных индексов в группах (основной и контроля) в разные сроки наблюдения представлены в таблице 1 и на рисунках 4–8.

Обсуждение полученных результатов. Результаты проведенного исследования продемонстрировали выраженный эффект средства Суперлимф® Л, что выразилось в быстром устранении основных признаков пародонтита: кровоточивости десен при проведении зондовой пробы, снижении воспалительной реакции в тканях десны.

Для данного препарата характерны такие важные качества как полностью приемлемые органолептические свойства и отсутствие аллергических реакций на его применение. Все сказанное дает основание для того, чтобы рекомендовать применение средства Суперлимф® Л в качестве основного медикаментозного метода в комплексном лечении при умеренных изменениях в структурах пародонта, а также в комплек-

Результаты исследования Results of the study

***Рис. 4**. До лечения **Fig. 4**. Before treatment*

***Рис. 5**. Через неделю после лечения **Fig. 5**. A week after treatment*

***Таблица 1**. Динамика индексов Мюллемана, Силнесс-Лое и РМА*

	Индекс Muhlemann		
	Опыт	Контроль	
до лечения	2,533±0,507 (m=±0,093)	2,343±0,533 (m=±0,097)	P⩽0,05
Через 3 дня	1,750±0,662 (m=±0,121)	1,940±0,580 (m=±0,106)	P⩽0,05
Через 7 дней	0,567±0,718 (m=±0,131)	1,510±0,527 (m=±0,096)	P⩽0,05
Через 14 дней	0,167±0,379 (m=±0,069)	1,000±0,461 (m=±0,084)	P⩽0,05
	Индекс Silness-Loe		
	Опыт	Контроль	
до лечения	2,667±0,488 (m=±0,126)	2,357±0,418 (m=±0,076)	P⩽0,05
Через 3 дня	0,267±0,458 (m=±0,118)	0,870±0,596 (m=±0,104)	P⩽0,05
Через 7 дней	0,067±0,258 (m=±0,067)	0,410±0,443 (m=±0,081)	P⩽0,05
Через 14 дней	0	0,167±0,232 (m=±0,042)	P⩽0,05
	Индекс РМА		
	Опыт	Контроль	
до лечения	75%±12% (m=±4%)	77%±17% (m=±3%)	P⩽0,05
Через 3 дня	47%±10% (m=±3%)	58%±20% (m=±4%)	P⩽0,05
Через 7 дней	22%±7% (m=±2%)	42%±16% (m=±3%)	P⩽0,05
Через 14 дней	6%±5% (m=±2%)	29%±12% (m=±2%)	P⩽0,05

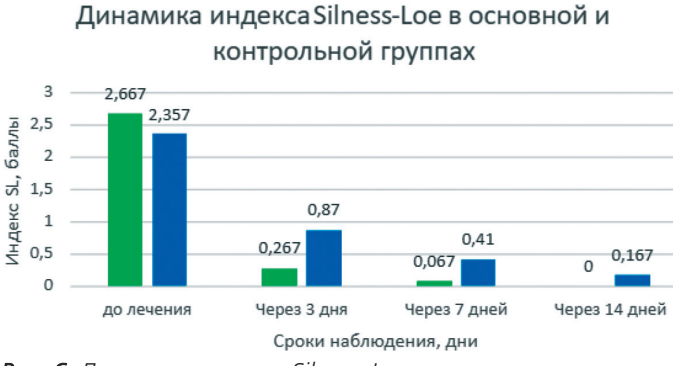

***Рис. 6**. Динамика индекса Silness-Loe*
***Fig. 6**. Dynamics of the Silness-Loe index*

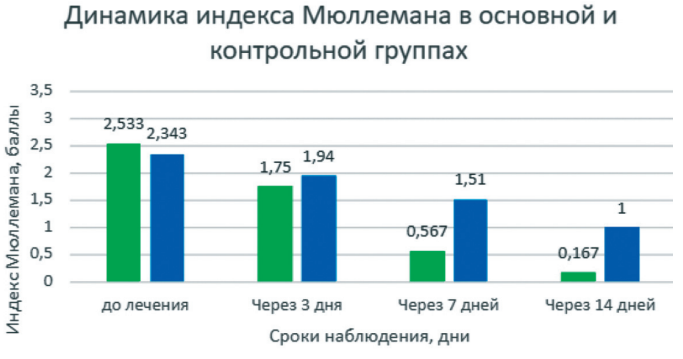

***Рис. 7**. Динамика индекса Мюллемана*
***Fig. 7**. Dynamics of the Mulleman index*

***Рис. 8**. Динамика индекса РМА*
***Fig. 8**. Dynamics of the PMI index*

се методов на этапах подготовки к проведению хирургического лечения, а затем и в послеоперационном периоде — в качестве одного из методов поддерживающего лечения.

Именно в настоящее время, когда резко возросло количество негативных реакций на применение антибиотиков и наблюдается существенное падение их эффективности в силу формирования поливалентной устойчивости микрофлоры, особое внимание следует уделить возможности восстановления антимикробной защиты тканей пародонта посредством активации местного иммунитета [5, 6, 9]. Суперлимф® Л следует рассматривать в качестве достойного средства для достижения указанной цели.

Заключение. Выраженная эффективность, отсутствие нежелательных реакций, хорошие органолептические показатели — все сказанное позволяет специалистам применять порошковую форму нового препарата Суперлимф® Л для лечения пациентов с воспалительными заболеваниями пародонта как в условиях стоматологических подразделений, так и в домашних условиях — после предварительного инструктирования правилам применения этого нового лекарственного средства.

Литература

1. Иванюшко Т.П. *Роль иммунных механизмов в патогенезе пародонтита и обоснование методов локальной иммунотерапии. Автореферат*. М., 2002.
2. Ковальчук Л.В., Ганковская Л.В., Иванюшко Т.П. Локальная иммуноцитокинотерапия в лечении воспалительных заболеваний пародонта. *Иммунология*. 2000, №1: 46—48.
3. Вавилова Т.П. *Ферментные системы жидкостей и тканей полости рта при пародонтите: дис. ... д-ра мед. наук*. М., 1991, 187 с.
4. *Основы общей иммунологии. Учебно-методическое пособие для студентов медицинских вузов* (Под ред. Л. Ганковской, Р. Мешковой, Л. Намазовой-Барановой). Litres, 2022.
5. Stashenko P., Fujiyoshi P., Obernesser M.S., Prostak L., Haffajee A.D., Socransky S.S. Levels of interleukin 1β in tissue from sites of active periodontal disease. *Journal of clinical periodontology*. 1991, 18(7): 548—554.
6. Dzink J.L., Socransky S.S., Haffajee A.D. The predominant cultivable microbiota of active and inactive lesions of destructive periodontal diseases. *Journal of clinical periodontology*. 1988, 15(5): 316—323.
7. Грудянов А.И., Фролова А.И., Исаджанян К.Е., Попова В.М. Состав микрофлоры полости рта у пациентов с начальными формами воспалительных заболеваний пародонта. *Стоматология*. 2015, №6: 67.
8. Грудянов А.И., Фролова А.И., Исаджанян К.Е., Попова В.М. Клинико-лабораторное обоснование применения бактериофагов при начальных формах воспалительных заболеваний пародонта. *Стоматология*. 2017, №6: 9.
9. Лемецкая Т.И., Кузьмина Э.М., Сухова Т.В., Петрович Ю.А. *Применение препарата Мексидол в профилактике и комплексном лечении воспалительных заболеваний полости рта. Учебно-методическое пособие для врачей*. М., 2005.
10. Грудянов А.И., Фоменко Е.В., Быстрицкая Е.П. и др. Изучение роли композиции мурамилпептидов при лечении пациентов с агрессивной формой пародонтита. *Стоматология*. 2022, 101(3): 22—26.
11. Грудянов А.И., Фоменко Е.В., Калюжин О.В. Клиническая эффективность иммуномодулирующего препарата на основе композиции мурамилпептидов при лечении пациентов с хроническим генерализованным пародонтитом. *Стоматология*. 2020, 99(6): 24—27.
12. Mallapragada S., Wadhwa A., Agrawal P. Antimicrobial peptides: The miraculous biological molecules. *Journal of Indian Society of Periodontology*. 2017, 21(6): 434.
13. Moretta A., Scieuzo C., Petrone A.M., Salvia R., Manniello M.D., Franco A., Falabella P. Antimicrobial peptides: A new hope in biomedical and pharmaceutical fields. *Frontiers in Cellular and Infection Microbiology*. 2021, 11: 453.

References

1. Ivanyushko T.P. *The role of immune mechanisms in the pathogenesis of periodontitis and the justification of methods of local immunotherapy. Abstract*. Moscow, 2002 (In Russian).
2. Kovalchuk L.V., Gankovskaya L.V., Ivanyushko T.P. Local immunocytokinotherapy in the treatment of inflammatory periodontal diseases. *Immunology*. 2000, no.1: 46—48 (In Russian).
3. Vavilova T.P. *Enzyme systems of fluids and tissues of the oral cavity in periodontitis: dis. ... Doctor of medical Science*s. Moscow, 1991, 187 p. (In Russian).
4. *Fundamentals of general immunology. Educational and methodical manual for students of medical universities* (Edited by L. Gankovskaya, R. Meshkova, L. Namazova-Baranova). Litres, 2022 (In Russian).
5. Stashenko P., Fujiyoshi P., Obernesser M.S., Prostak L., Haffajee A.D., Socransky S.S. Levels of interleukin 1β in tissue from sites of active periodontal disease. *Journal of clinical periodontology*. 1991, 18(7): 548—554.
6. Dzink J.L., Socransky S.S., Haffajee A.D. The predominant cultivable microbiota of active and inactive lesions of destructive periodontal diseases. *Journal of clinical periodontology*. 1988, 15(5): 316—323.
7. Grudyanov A.I., Frolova A.I., Isajanyan K.E., Popova V.M. Composition of the oral microflora in patients with initial forms of inflammatory periodontal diseases. *Dentistry*. 2015, no.6: 67 (In Russian).
8. Grudyanov A.I., Frolova A.I., Isajanyan K.E., Popova V.M. Clinical and laboratory substantiation of the use of bacteriophages in the initial forms of inflammatory periodontal diseases. *Stomatology*. 2017, no.6: 9 (In Russian).
9. Lemetskaya T.I., Kuzmina E.M., Sukhova T.V., Petrovich Yu.A. *The use of the drug Mexidol in the prevention and complex treatment of inflammatory diseases of the oral cavity. Educational and methodical manual for doctors*. Moscow, 2005 (In Russian).
10. Grudyanov A.I., Fomenko E.V., Bystritskaya E.P., etc. To study the role of the composition of muramyl peptides in the treatment of patients with an aggressive form of periodontitis. *Dentistry*. 2022, 101(3): 22—26 (In Russian).
11. Grudyanov A.I., Fomenko E.V., Kalyuzhin O.V. Clinical efficacy of an immunomodulatory drug based on the composition of muramyl peptides in the treatment of patients with chronic generalized periodontitis. *Dentistry*. 2020, 99(6): 24—27 (In Russian).
12. Mallapragada S., Wadhwa A., Agrawal P. Antimicrobial peptides: The miraculous biological molecules. *Journal of Indian Society of Periodontology*. 2017, 21(6): 434.
13. Moretta A., Scieuzo C., Petrone A.M., Salvia R., Manniello M.D., Franco A., Falabella P. Antimicrobial peptides: A new hope in biomedical and pharmaceutical fields. *Frontiers in Cellular and Infection Microbiology*. 2021, 11: 453.

Хирургическая стоматология

Поступила 08.06.2022

Клиническое обоснование применения техники пересадки соединительнотканного трансплантата как хирургического этапа для углубления преддверия полости рта при лечении пародонтита тяжелой степени

Ананьева Л.А., врач-пародонтолог Клинико-диагностического центра, SPIN-код: 3233-1418, Author ID: 1100752
Разумова С.Н., д.м.н., профессор, зав. кафедрой пропедевтики стоматологических заболеваний, SPIN-код: 6771-8507, Author ID: 613685
Лежава Н.Л., к.м.н., ассистент кафедры челюстно-лицевой хирургии и хирургической стоматологии, SPIN-код 7637-3974, Author ID: 613520
ФГАОУ ВО «Российский университет дружбы народов», г. Москва

Для переписки:
E-mail address: ananieva.liudmila@yandex.ru

https://doi.org/10.35556/idr-2022-4(101)18-21

Резюме

Целью работы была оценка эффективности проведения вестибулопластики с пересадкой свободного десневого трансплантата пациентам с мелким преддверием полости рта при лечении пародонтита тяжелой степени.

Исследуемую группу составили 14 пациентов, которым в период с 2020 по 2022 гг. на базе кафедры челюстно-лицевой хирургии РУДН было проведено 14 операций углубления преддверия полости рта с пересадкой свободного трансплантата с неба. Измерения проводили до и через 6 месяцев после проведенного хирургического лечения с помощью градуированного пародонтального зонда. Хирургической операции предшествовал консервативный этап лечения.

По итогам проведения операции вестибулопластики глубина преддверия в исследуемой группе в среднем увеличилась в 3,63 раза (с 1,32 до 5,06 мм). Увеличение глубины преддверия полости рта наблюдалось во всех случаях проведенного лечения.

Сделан вывод об эффективности использования данной техники при лечении пародонтита с деструктивными изменениями тканей пародонта во фронтальном отделе нижней челюсти.

Ключевые слова: пародонтит, вестибулопластика, соединительнотканный трансплантат.

Для цитирования: Ананьева Л.А., Разумова С.Н., Лежава Н.Л. Клиническое обоснование применения техники пересадки соединительнотканного трансплантата как хирургического этапа для углубления преддверия полости рта при лечении пародонтита тяжелой степени. *Стоматология для всех*. 2022, №4(101): 18-21. doi: 10.35556/idr-2022-4(101)18-21

Clinical substantiation of the use of connective tissue graft transplantation technique as a surgical stage for deepening the oral cavity opening in the treatment of periodontitis

Ananieva L.A., Razumova S.N., Lezhava N.L.
Peoples' Friendship University of Russia
Russian Federation, 117198, Moscow, Miklukho-Maklaya St., 6

Summary

The aim of the work was to evaluate the effectiveness of vestibuloplasty with free gingival graft transplantation in patients with small oral cavity opening in the treatment of severe periodontitis.

The study group consisted of 14 patients who, in the period from 2020 to 2022, on the basis of the Department of Maxillofacial Surgery of the RUDN, 14 operations were performed to deepen the vestibule of the oral cavity with the insertion of a free graft from the palate. The measurements were carried out before and 6 months after the surgical treatment with a graduated periodontal probe, the surgical operation was preceded by a conservative stage of treatment.

Following the results of the vestibuloplasty operation, the depth of the vestibule in the study group increased by an average of 3.63 times (from 1.32 to 5.06 mm). An increase in the depth of the vestibule of the oral cavity was observed in all cases of treatment.

The conclusion is made about the effectiveness of using this technique in the treatment of periodontitis with destructive changes in periodontal tissues in the frontal part of the mandible.

Keywords: periodontitis, vestibuloplasty, connective tissue graft.

For citation: Ananieva L.A., Razumova S.N., Lezhava N.L. Clinical substantiation of the use of connective tissue graft transplantation technique as a surgical stage for deepening the oral cavity opening in the treatment of periodontitis. *Stomatology for All / Int. Dental Review*. 2022, no.4(101): 18-21 (In Russian). doi: 10.35556/idr-2022-4(101)18-21

Хронический генерализованный пародонтит — полиэтиологическое заболевание [1, 2]. Помимо пародонтопатогенов зубной бляшки развитию воспаления в тканях пародонта может способствовать наличие такой анатомической особенности у пациента, как мелкое преддверие полости рта, которое, в частности, может быть связано с такой анатомической особенностью пациента, как высокое прикрепление подбородочной и круговой мышц рта к ости нижней челюсти. За счет натяжения мышцы при многочисленных движениях нижней губой при разговоре и жевании может происходить механическое оттягивание вышележащих отделов десны (прикрепленной и свободной), что приводит к снижению количества кератинизированной десны. Мелкое преддверие полости рта относят к факторам нарушения трофики тканей пародонта [4]. У пациентов с неудовлетворительной гигиеной полости рта в присутствии микробных агентов зубной бляшки наличие мелкого преддверия полости рта может приводить к развитию воспалительного процесса и, как следствие, деструктивных изменений в тканях пародонта. Рентгенологически это проявляется как резорбция вершин межзубных костных перегородок, клинически — как рецессия десны, инволюция межзубной десны.

Частота встречаемости мелкого преддверия полости рта, по данным ВОЗ, составляет от 8 до 62,6% [6].

По классификации Г.Ю. Пакалнса, мелким считается преддверие глубиной менее 5 мм, средним — от 5 до 10 мм, глубоким — более 10 мм. Измерение глубины преддверия производится пародонтальным зондом — расстояние от края десны до СДС в области центрального резца нижней челюсти. Правильнее оценивать ширину как свободной, так и прикрепленной десны в области всех зубов. Оптимальным считается соотношение величин прикрепленной десны к свободной — 5:1 [3].

При лечении мелкого преддверия хирургическим методом добиваются его углубления вестибулопластикой за счет увеличения зоны кератинизированной десны.

По данным литературных источников, при проведении вестибулопластики с пересадкой соединительнотканного трансплантата с неба в результате получают прогнозируемое увеличения зоны кератинизированной десны [5, 8, 9, 10]. Дефицит кератинизированных тканей в области мелкого преддверия восполняют за счет объема трансплантата необходимого размера, зафиксированного к надкостнице в области операции, и в течение 14 дней после вмешательства происходит восстановление кровоснабжения трансплантата и кровоснабжение окружающих тканей за счет прорастания сосудов микроциркуляторного русла [7].

Цель исследования: оценить эффективность проведения вестибулопластики с пересадкой свободного десневого трансплантата для увеличения зоны прикрепленной десны при лечении хронического генерализованного пародонтита.

Материалы и методы. За период с 2020 по 2022 гг. на базе кафедры челюстно-лицевой хирургии и хирургической стоматологии РУДН было проведено 14 операций углубления преддверия полости рта с пересадкой свободного десневого трансплантата с неба 14 пациентам.

Исследуемую группу составили 14 пациентов с хроническим генерализованным пародонтитом средней и тяжелой степеней в стадии ремиссии, которым была проведена вестибулопластика с пересадкой свободного десневого трансплантата с неба с целью увеличения зоны прикрепленной десны. Из них 4 мужчин (28,6%) и 10 женщин (71,4%) в возрасте от 32 до 65 лет. На диагр. 1 представлено распределение пациентов по полу, на диагр. 2 — по возрасту.

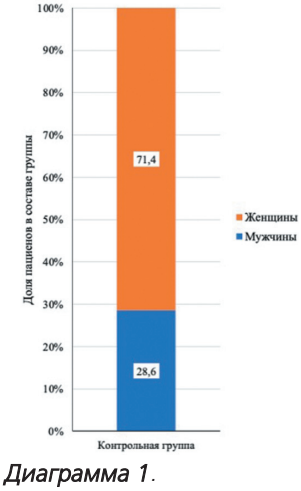

Диаграмма 1. *Распределение пациентов в исследуемой группе по полу*

Diagram 1. *Distribution of patients in the study group by gender*

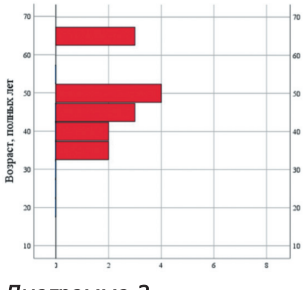

Диаграмма 2. *Распределение пациентов исследуемой группы по возрасту*

Diagram 2. *Distribution of patients in the study group by age*

К критериям включения относились:

— хронический генерализованный пародонтит средней и тяжелой степеней;

— мелкое преддверие полости рта в нижнем фронтальном отделе.

Пациентам исследуемой группы с диагнозом K05.31 (хронический генерализованный пародонтит) на основании данных клинического осмотра (десна гиперемирована, отечна, кровоточит при зондировани, наличие над- и поддесневых зубных отложений, гноетечение, наличие пародонтальных карманов более 3 мм при зондировании) и анализа КЛКТ (уровень резорбции костной ткани межзубных перегородок на 1/2 длины корней зубов, см. рис. 1) на этапе консервативного лечения проводили местную медикаментоз-

ную противовоспалительную терапию, обучение пациента индивидуальной гигиене полости рта с применением дополнительных средств (межзубные ершики), скейлинг и рутпленинг. Период наблюдения после консервативного лечения составлял 21 день – период созревания коллагена в тканях пародонта.

Рис. 1. Рентгенологическая картина (фрагмент КЛКТ). Уровень воспалительной резорбции костной ткани в области зубов 4.1, 3.1 и 3.2 более чем на 1/2 длины корней зубов
Fig. 1. X-ray picture (fragment of CBCT). The level of inflammatory bone resorption in the teeth area 4.1, 3.1 and 3.2 by more than 1/2 the length of the roots of the teeth

На контрольном осмотре через 21 день (см. рис. 2) принимали решение о проведении хирургической операции (на основании отсутствия признаков воспаления и при соблюдении пациентом хорошего уровня гигиены) вестибулопластики с пересадкой свободного десневого трансплантата с неба с целью увеличения объема опорных тканей, в том числе кератинизирвоанной десны, и решение о необходимости проведения шинирования подвижных зубов.

Протокол операции:

1) аппликационная и инфильтрационная анестезия по переходной складке в области фронтальных зубов нижней челюсти;

2) разрез по линии слизисто-десневого соединения на необходимую длину дефекта мелкого преддверия полости рта;

Рис. 2. Клиническая картина через 21 день после проведения консервативного этапа лечения. Недостаточная зона кератинизированной десны в области зубов 4.1 и 3.1, рецессия десны IV класса по Миллеру, инволюция межзубной десны
Fig. 2. Clinical picture 21 days after the conservative stage of treatment. Insufficient keratinized gum zone in the teeth 4.1 and 3.1, gum recession of class IV according to Miller, involution of the interdental gum

3) отслаивание тканей ниже разреза, включающих слизистую оболочку губы, тяжи прикрепления подбородочной мышцы, не нарушая при этом целостность надкостницы;

4) забор с неба свободного десневого трансплантата соответствующего размера (рис. 3), его деэпителизация; ушивание донорской области на небе;

5) фиксация трансплантата к надкостнице в реципиентном ложе узловыми и перекрестными матрасными швами (рис. 4);

6) фиксация слизистой губы узловыми швами;

7) снятие швов через 14 дней.

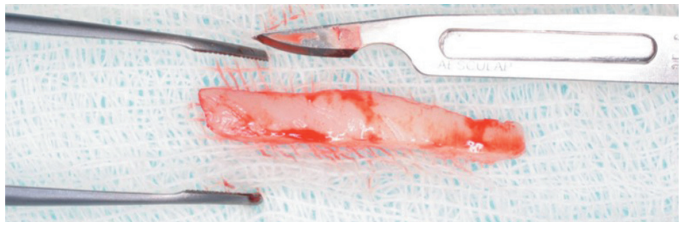

Рис. 3. Свободный десневой трансплантат
Fig. 3. Free gingival graft

Рис. 4. Вид сразу после операции
Fig. 4. View immediately after surgery

Измерения глубины преддверия проводили до и через 6 месяцев после проведенного хирургического лечения (рис. 5) с помощью градуированного пародонтального зонда.

Результаты и обсуждение. Проводили индексную оценку состояния тканей пародонта. Использовали индекс пародонтита Russel и упрощенный гигиенический индекс OHI-S. Индекс пародонтита определяли один раз до начала лечения как подтверждение поставленного диагноза; индекс гигиены определяли до начала лечения и после проведения консервативного лечения.

В табл. 1 представлены результаты значений индексов OHI-S до и через 1 месяц после консервативного этапа лечения пациентов основной и контрольной групп и индекса пародонтита Russel в основной и контрольной группах.

Данные индекса пародонтита Russel до лечения в исследуемой группе показали, что выраженность пародонтита была статистически значимо выше в исследуемой группе (p<0,001, сравнение выполнялось с помощью U-критерия Манна-Уитни). Медиана индекса в исследуемой группе составила 3,92 [3,69–4,5], что свидетельствовало о наличии у пациентов диагноза K05.31 (хронический генерализованный пародонтит средней и тяжелой степеней), из чего и следовал выбор хирургического лечения – пластика преддверия полости рта с целью достижения увеличения зоны прикрепленной кератинизированной десны для улучшения опорной функции и исключения мелкого преддверия как фактора, способствующего развитию и поддержанию воспаления.

Рис. 5. Вид пациента через 6 месяцев после операции
Fig. 5. Patient's view 6 months after surgery

Таблица 1. Индексная оценка гигиенического состояния пациентов исследуемой группы

Индекс	Исследуемая группа	
	до	через 1 мес.
OHI-S	1,40 [1,16–1,6]	0,07 [0,08–1,8]
Russel	3,92 [3,69–4,5]	

В контрольной группе скейлинг и рутпленинг как первый этап лечения проводился всем 14 (100%) пациентам. Следующим хирургическим этапом было углубление преддверия с пересадкой свободного десневого трансплантата.

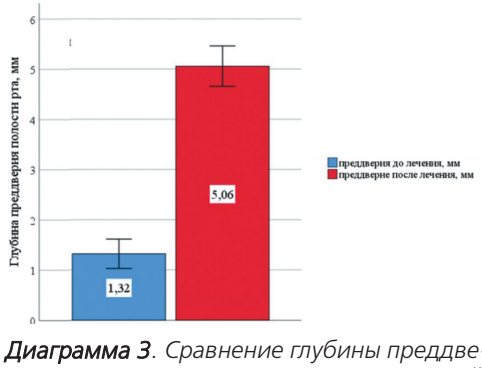

Диаграмма 3. Сравнение глубины преддверия полости рта в динамике в исследуемой группе (до и через 6 месяцев после хирургического лечения)
Diagram 3. Comparison of the depth of the vestibule of the oral cavity in dynamics in the study group (before and 6 months after surgical treatment)

На диагр. 3 представлено изменение среднего значения глубины преддверия полости рта до и через 6 месяцев после лечения в исследуемой группе.

Среднее значение глубины преддверия полости рта в исследуемой группе увеличилось с 1,32±0,5 мм до 5,06±0,69 мм (p<0,001). Увеличение значения глубины преддверия полости рта наблюдалось во всех случаях в результате проведенного лечения.

Вывод. Применение техники пересадки соединительнотканного тансплантата при проведении операции вестибулопластики позволяет достичь увеличения глубины преддверия полости рта за счет увеличения зоны кератинизированной десны с сохранением кровоснабжения тканей пародонта, что подтверждает эффективность использования данной техники при лечении генерализованного пародонтита с деструктивными изменениями тканей пародонта во фронтальном отделе нижней челюсти.

Литература

1. Антонов И.И., Мудров В.П., Нелюбин В.Н., Мураев А.А., Иванов С.Ю. Современные возможности и перспективы иммунотропной терапии хронического генерализованного пародонтита. *Медицинская иммунология*. 2021, 15, **23**(5): 1055–1068.
2. Антонов И.И., Мудров В.П., Нелюбин В.Н., Мураев А.А. Актуальные аспекты иммунопатогенеза хронического пародонтита (обзор). *Клиническая стоматология*. 2021, 1: 46–58.
3. Зуккелли Дж. *Пластическая хирургия мягких тканей полости рта*. М.: Азбука стоматолога. 2014: 403–414 с.
4. Грудянов А.И., Зорина О.А. *Методы диагностики воспалительных заболеваний пародонта*. М., 2009.
5. Утюж А.С. *Показания и методы коррекции мелкого преддверия полости рта у детей: автореф. дис. … канд. мед. наук*. Смоленск, 2000, 42 с.
6. Грудянов А.И., Ерохин А.И. *Хирургические методы лечения заболеваний пародонта*. М.: Медицинское информационное агентство, 2006: 72–96.
7. Gavasova G., Budev I. Epulis fissuratum clinical appearance and treatment. *Pharmacologyonline*. 2008, 2: 50–55.
8. Wimmer G. et al. Prepeosthetic plastic soft-tissue surgery. Vestibular gingival extention with a free mucosal graft. *Schweiz. Monatsschr. Zahnnied*. 2000, **100**(5): 448–495.
9. Vedder N.B. Plastic and maxillofacial surgery. *J. Am. Coll. Surg*. 2000, **190**(2): 206–214.
10. Guiha R., Khodeieriry S.E., Mota L., Caffesse R. Histological evaluation of healing revascu-larisation of the subepithelial connective tissue graft. *J Periodontal*. 2001, **72**(4): 470–478.

References

1. Antonov I.I., Mudrov V.P., Nelyubin V.N., Muravyev A.A., Ivanov S.Yu. Modern possibilities and prospects of immunotropic therapy of chronic generalized periodontitis. *Medical immunology*. 2021, 15, 23(5): 1055–1068 (In Russian).
2. Antonov I.I., Mudrov V.P., Nelyubin V.N., Muravyev A.A. Actual aspects of immunopathogenesis of chronic periodontitis (review). *Clinical dentistry*. 2021, 1: 46–58 (In Russian).
3. Zuccelli D.J. *Plastic surgery of soft tissues of the oral cavity*. Moscow: ABC of the dentist. 2014: 403–414 c. (In Russian).
4. Grudyanov A.I., Zorina O.A. *Methods of diagnosis of inflammatory periodontal diseases*. Moscow, 2009 (In Russian).
5. Utuj A.S. *Indications and methods of correction of small vestibule of the oral cavity in children: abstract. diss. ... candidate of medical Sciences*. Smolensk, 2000, 42 p. (In Russian).
6. Grudyanov A.I., Erokhin A.I. *Surgical methods of treatment of periodontal diseases*. M.: Meditsinskoe news Agency, 2006: 72–96 (In Russian).
7. Gavasova G., Budev I. Epulis fissuratum clinical appearance and treatment. *Pharmacologyonline*. 2008, 2: 50–55.
8. Wimmer G. et al. Prepeosthetic plastic soft-tissue surgery. Vestibular gingival extention with a free mucosal graft. *Schweiz. Monatsschr. Zahnnied*. 2000, **100**(5): 448–495.
9. Vedder N.B. Plastic and maxillofacial surgery. *J. Am. Coll. Surg*. 2000, **190**(2): 206–214.
10. Guiha R., Khodeieriry S.E., Mota L., Caffesse R. Histological evaluation of healing revascu-larisation of the subepithelial connective tissue graft. *J Periodontal*. 2001, **72**(4): 470–478.

Челюстно-лицевая хирургия

Поступила 30.08.2022

Анализ нарушений показателей свертываемости крови у пострадавших с тяжелой сочетанной черепно-лицевой травмой

https://doi.org/10.35556/idr-2022-4(101)22-27

Нассар А.Н.И.[1], аспирант кафедры челюстно-лицевой хирургии и хирургической стоматологии, https://orcid.org/0000-0002-7761-3898
Мадай Д.Ю.[1], д.м.н., профессор, зав. кафедрой челюстно-лицевой хирургии и хирургической стоматологии
Иорданишвили А.К.[2], д.м.н., профессор, зав. кафедрой челюстно-лицевой хирургии и хирургической стоматологии
Идрис М.И.[2], к.м.н., доцент кафедры челюстно-лицевой хирургии и хирургической стоматологии
[1]ФГБОУ ВО «Санкт-Петербургский государственный университет», г. Санкт-Петербург
[2]ЧОУ ВО «Санкт-Петербургский медико-социальный институт», г. Санкт-Петербург

Для переписки:
E-mail address: amid12121@gmail.com

Резюме

Цель исследования – изучить характер изменений показателей свертываемости крови у пострадавших с тяжелой сочетанной черепно-лицевой травмой и их взаимосвязь с ближайшим исходом травмы.

Материалы и методы. Проведен сравнительный анализ признаков острой посттравматической коагулопатии (количество тромбоцитов, международное нормализованное отношение и активированное частичное тромбопластиновое время) на 1-е и 3-и сутки после поступления в стационар в двух группах пострадавших с тяжелой сочетанной черепно-лицевой травмой. Первая группа включает 21 пострадавшего с благоприятным исходом; вторая – 37 пострадавших с неблагоприятным исходом. Также проведен сравнительный анализ частоты неблагоприятных исходов среди пострадавших в зависимости от степени нарушения показателей свертываемости крови.

Результаты. Установлено наличие статистически значимых различий средних значений активированного частичного тромбопластинового времени на 1-е и 3-и сутки и международного нормализованного отношения на 3-и сутки среди пострадавших с благоприятным и неблагоприятным исходами ($p<0,05$). Различие уровня тромбоцитов среди пострадавших на 1-е и 3-и сутки статистически незначимое ($p>0,05$). Доля пострадавших с признаками острой посттравматической коагулопатии на 1-е сутки составила 63,8% (37 пострадавших). На 3-и сутки их доля выросла до 84,5% (49 пострадавших). Различие частоты неблагоприятного исхода среди пострадавших с признаками острой посттравматической коагулопатии и пострадавших с показателями свертываемости крови в пределах физиологической нормы на 1-е и 3-и сутки статистически незначимое.

Заключение. Острая посттравматическая коагулопатия часто встречается у пострадавших с тяжелой сочетанной черепно-лицевой травмой в ее остром периоде, что необходимо учитывать при проведении пострадавшим хирургических вмешательств и интенсивной терапии. По результатам нашего исследования нельзя подтвердить значимое влияние данной патологии на ближайший исход тяжелой сочетанной ЧЛТ.

Ключевые слова: черепно-лицевая травма, международное нормализованное отношение, активированное частичное тромбопластиновое время, посттравматическая коагулопатия.

Для цитирования: Нассар А.Н.И., Мадай Д.Ю., Иорданишвили А.К., Идрис М.И. Анализ нарушений показателей свертываемости крови у пострадавших с тяжелой сочетанной черепно-лицевой травмой. *Стоматология для всех*. 2022, №4(101): 22-27. doi: 10.35556/idr-2022-4(101)22-27

Analysis of blood coagulation abnormality signs among patients with severe combined craniofacial trauma

Nassar A.N.I.[1], https://orcid.org/0000-0002-7761-3898, **Madai D.Yu.**[1], **Iordanishvili A.K.**[2], **Idris M.I.**[2]
[1] Federal State Budgetary Educational Institution of Higher Education "Saint-Petersburg State University"
Russia, 199034, Saint Petersburg, Universitetskaya Emb., 13B
[2] Private educational institution of higher education "Saint-Petersburg Medico-Social Institute"
Russia, 195271, Saint Petersburg, Kondrat'yevskiy Ave., 72, A

Summary

Objective. The aim of this paper is to study the pattern of blood coagulation abnormality signs among patients with severe combined craniofacial trauma and their relationship with the trauma outcomes.

Materials and methods. A comparative analysis was carried out of the signs of trauma-induced coagulopathy (platelet count, international normalized ratio and activated partial thromboplastin time) on the 1st and 3rd days of hospital stay in two groups of patients with severe combined

craniofacial trauma. The first group included 21 patients with a favorable outcome, the second – 37 patients with an unfavorable outcome. Also, a comparative analysis was carried out of the unfavorable outcome frequency among patients, depending on the trauma-induced coagulopathy presence on the 1st and 3rd days of hospital stay.

Results. The analysis revealed the presence of statistically significant differences in the mean values of activated partial thromboplastin time on the 1st and 3rd days of hospital stay and of international normalized ratio on the 3rd day of hospital stay among patients with favorable and unfavorable outcomes ($p<0.05$). Differences in the platelets count on the 1st and 3rd days of hospital stay were not statistically significant ($p>0.05$). The proportion of patients with signs of trauma-induced coagulopathy on the 1st day was 63.8% (37 patients). On the 3rd day, their proportion increased up to 84.5% (49 patients). The frequency difference of the unfavorable outcomes among patients with signs of trauma-induced coagulopathy and those with blood coagulation signs within the physiological norm on the 1st and 3rd days of hospital stay was not statistically significant.

Conclusion. Trauma-induced coagulopathy often occurs in patients with severe combined craniofacial trauma in its acute period, which must be taken into account when performing surgical interventions and intensive care for the patients. According to the study results, it is not possible to confirm the significant impact of this pathology on the outcomes of severe combined craniofacial trauma.

Keywords: craniofacial trauma, international normalized ratio, activated partial thromboplastin time, trauma-induced coagulopathy.

For citation: Nassar A.N.I., Madai D.Yu., Iordanishvili A.K., Idris M.I. Analysis of blood coagulation abnormality signs among patients with severe combined craniofacial trauma. *Stomatology for All / Int. Dental Review*. 2022, no.4(101): 22-27 (In Russian). doi: 10.35556/idr-2022-4(101)22-27

Тяжелая травма сопровождается нарушением функций различных систем организма. Острая посттравматическая коагулопатия (ОПТК) часто встречается у пострадавших с политравмой и оказывает важное влияние на ее ближайший исход [1–7].

Комплексное лечение пострадавших с тяжелой травмой с применением тактики многоэтапного хирургического лечения подразумевает необходимость проведения сопроводительной интенсивной терапии, направленной на коррекцию нарушений функций систем и органов пострадавшего и воздействие на различные звенья патологического процесса, в том числе на нарушение функции системы свертывания крови [8–14].

Для обоснования терапии, направленной на коррекцию ОПТК у пострадавших с тяжелой черепно-лицевой травмой (ЧЛТ), необходимо установить характер изменений показателей свертываемости крови и их влияние на ближайшие исходы травмы.

Цель исследования – изучить характер изменений показателей свертываемости крови у пострадавших с тяжелой сочетанной черепно-лицевой травмой (ЧЛТ) и их взаимосвязь с ближайшим исходом травмы.

Материалы и методы. Исследование проводилось на базе второго отделения реанимации и интенсивной терапии ГБУЗ «Александровская Больница» города Санкт-Петербурга в период с 2017 по 2020 гг. Исследование основывается на данных историй болезни 58 пострадавших с тяжелой сочетанной ЧЛТ.

Средний возраст пострадавших в массиве составил 49,7±2,6 лет. Число пострадавших мужчин – 42 (72,4%), пострадавших женщин – 16 (27,6%).

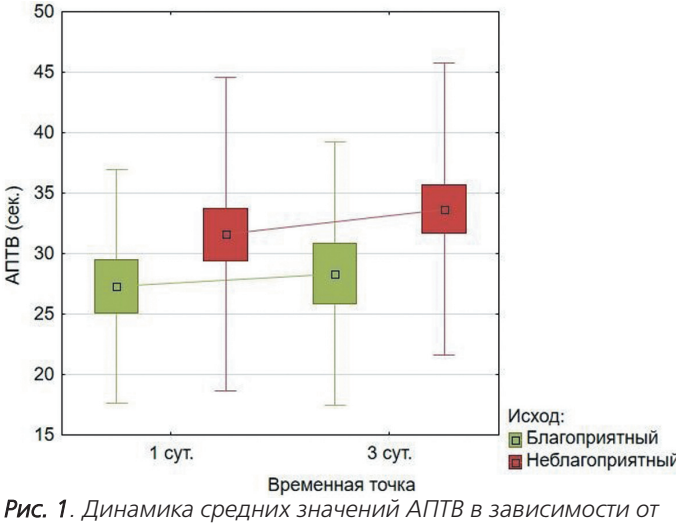

Рис. 1. Динамика средних значений АПТВ в зависимости от исхода травмы

Fig. 1. Dynamics of average APTT values depending on the outcome of injury

Средняя тяжесть повреждений в массиве наблюдений по шкале Injury Severity Score (ISS) составила 30,3±1,3 баллов, что соответствует тяжелой степени тяжести. Кроме повреждений челюстно-лицевой области у всех пострадавших диагностировали черепно-мозговую травму тяжелой степени тяжести. Из исследования исключены пострадавшие, принимавшие антикоагулянты за месяц до травмы, а также пострадавшие, скончавшиеся в первые 3-е суток после травмы.

В зависимости от ближайшего исхода травмы пострадавшие разделены на 2 группы: первая группа – пострадавшие с благоприятным исходом (21 пострадавший – 36,2%) и вторая группа – пострадавшие с неблагоприятным исходом (37 пострадавших – 63,8%).

Для исследования нарушений функции системы свертывания крови оценивали 3 признака: количество тромбоцитов крови, международное нормализованное отношение (МНО) и активированное частичное

тромбопластиновое время (АПТВ). Измерение уровня тромбоцитов проводили с использованием гематологического анализатора K-X-21N фирмы Sysmex (Япония); МНО и АПТВ- коагулометрического анализатора CS-5100-е фирмы Sysmex (Япония). Признаки исследовали в первые и третьи сутки после травмы. Признаками ОПТК приняты количество тромбоцитов <150 (109/л), МНО>1,2 и АПТВ>37 секунд.

Математический анализ данных проводился с использованием программы STATISTICA 6. Для оценки однородности групп использовали модифицированный тест Колмогорова-Смирнова и критерий Шапиро-Уилка. Для сравнения средних значений в независимых группах использовали t-критерий Стьюдента. Для сравнения частот бинарного признака в независимых группах применяли критерий χ2 с поправкой Йетса и точный критерий Фишера (двусторонний).

Результаты и обсуждение. В группе пострадавших с благоприятным исходом средние значения исследуемых признаков в 1-е сутки, следующие: тромбоциты – 134,3±13,7 (109/л); МНО – 1,17; АПТВ – 27,3±1,1 (сек.). На 3-и сутки среднее количество тромбоцитов уменьшилось до 115,6±8,4 (109/л). Среднее значение АПТВ увеличилось до 28,3±1,2. Эти изменения говорят об усилении признаков ОПТК на 3-и сутки в данной подгруппе. Однако среднее значение МНО снизилось до 1,09, что говорит об обратном. Средние значения исследуемых признаков на 1-е и 3-и сутки в группе пострадавших с благоприятным исходом представлены таблице 1.

Во второй группе (пострадавшие с неблагоприятным исходом) среднее количество тромбоцитов составило 165,5±9,8 (109/л) на 1-е сутки и снизилось до 133,7±9,7 (109/л) на 3-и сутки. Среднее значение МНО на 1-е сутки составило 1,15, на 3-и сутки – 1,18. АПТВ на 1-е сутки в среднем составило 31,6±1,1 сек. и увеличилось до 33,7±1 сек. на 3-и сутки. Данные, в целом, указывают на усиление признаков ОПТК во второй подгруппе. Средние значения исследуемых признаков в динамике в группе пострадавших с неблагоприятным исходом описаны в таблице 2.

Таблица 1. Средние значения признаков в группе пострадавших с благоприятным исходом на 1-е и 3-и сутки

Временная точка	Признак	Среднее	Границы 95% доверительных интервалов для среднего	
			нижняя	верхняя
1-е сутки	тромбоциты (10^9/л)	134,33	105,83	162,83
	МНО	1,17	1,09	1,25
	АПТВ (сек.)	27,29	25,08	29,49
3-и сутки	тромбоциты (109/л)	115,57	98,09	133,05
	МНО	1,08	1,03	1,13
	АПТВ (сек.)	28,34	25,86	30,83

Таблица 2. Средние значения признаков в группе пострадавших с неблагоприятным исходом на 1-е и 3-и сутки

Временная точка	Признак	Среднее	Границы 95% доверительных интервалов для среднего	
			нижняя	верхняя
1-е сутки	тромбоциты (10^9/л)	165,45	145,55	185,36
	МНО	1,15	1,09	1,20
	АПТВ (сек.)	31,60	29,44	33,76
3-и сутки	тромбоциты (10^9/л)	133,67	114,03	153,31
	МНО	1,18	1,13	1,23
	АПТВ (сек.)	33,68	31,67	35,70

Сравнительный анализ средних значений исследуемых признаков в первой и второй группах с использованием t-критерия Стьюдента показал наличие статистически значимых различий в группах по признаку АПТВ на 1-е и 3-и сутки (p=0,010 и 0,001 соответственно), а также по признаку МНО на 3-и сутки (p=0,008). Различия средних значений по другим признакам оказались статистически незначимыми. На рисунке 1 представлена динамика средних значений АПТВ в зависимости от исхода травмы.

Количество пострадавших всего тестового массива, у которых диагностирован хотя бы один из признаков ОПТК (тромбоциты <150 (109/л), МНО>1,2 или АПТВ>37 сек.), на 1-е сутки составило 37 пострадавших (63,8% всех пострадавших), а на 3-и сутки выросло до 49 пострадавших (84,5%). Частота ОПТК на 1-е и 3-и сутки среди пострадавших с благоприятным и неблагоприятным исходами представлена в таблице 3.

Неблагоприятный исход травмы наблюдали у 59,5% (n=22) пострадавших с признаками ОПТК, диагностированной на 1 сутки после травмы, по сравнению с пострадавшими с показателями свертываемости крови в пределах физиологической нормы (71,4% (n=15)). Среди пострадавших с признаками ОПТК, диагностированной на 3-и сутки после травмы, неблагоприятный исход отмечен у 63,3% (n=31) пострадавших, по сравнению с пострадавшими без нарушения функции системы свертывания крови (66,7% (n=6).

Сравнительный анализ частот неблагоприятного исхода травмы среди пострадавших с признаками ОПТК и пострадавших с показателями свертываемости крови в пределах физиологической нормы на 1-е и 3-и сутки с применением критерия χ2 с поправкой Йетса и точного критерия Фишера (двустороннего) показал отсутствие статистически значимых различий среди пострадавших (на 1-е сутки: χ2(p)=0,53; F(p)= 0,40; на 3-и сутки: χ2(p)=0,85; F(p)=0,40).

Заключение. Острая посттравматическая коагулопатия часто встречается у пострадавших с тяжелой сочетанной ЧЛТ в ее остром периоде (на 1-е сутки – у 63,8% пострадавших; на 3-и сутки – у 84,5%), что необходимо учитывать при проведении хирургических вмешательств и интенсивной терапии пострадавшим. Различие средних величин АПТВ на 1-е и 3-е сутки, а также МНО на 3-и сутки среди пострадавших с неблагоприятными и благоприятными исходами статистически значимое. Различие частоты неблагоприятного исхода травмы среди пострадавших с ОПТК и пострадавших с показателями свертывания крови в пределах физиологической нормы на 1-е и 3-и сутки статистически незначимое. Таким образом, по результатам нашего исследования нельзя подтвердить значимое влияние данной патологии на ближайший исход тяжелой сочетанной ЧЛТ.

Литература

1. Moore E.E., Moore H.B., Kornblith L.Z., Neal M.D., Hoffman M., Mutch N.J. et al. Trauma-induced coagulopathy. *Nature Reviews Disease Primers*. 2021, **7**(1): 30. https://doi.org/10.1038/s41572-021-00264-3
2. Kornblith L.Z., Moore H.B., Cohen M.J. Trauma induced coagulopathy: The past, present, and future. *Journal of Thrombosis and Haemostasis*. 2019, **17**(6): 852–862. https://doi.org/10.1111/jth.14450
3. Petros S. Trauma-Induced Coagulopathy. *Hamostaseologie*. 2019, **39**(01): 20–27. https://doi.org/10.1055/s-0039-1677853
4. Duque P., Mora L., Levy J., Schochl H. Pathophysiological Response to Trauma-Induced Coagulopathy: A Comprehensive Review. *Anesthesia &amp Analgesia*. 2020, **130**(3): 654–664. https://doi.org/10.1213/ANE.0000000000004478
5. Perkins Z.B., Yet B., Marsden M., Glasgow S., Marsh W., Davenport R. et al. Early Identification of Trauma-induced Coagulopathy: Development and Validation of a Multivariable Risk Prediction Model. *Annals of Surgery*. 2021, **274**(6): 1119–1128. https://doi.org/10.1097/SLA.0000000000003771
6. Hazarika A., Rani P., Panda N.B., Ahluwalia J., Chhabra R. Trauma-induced coagulopathy: Incidence and outcome in patients with isolated traumatic brain injury in a level I trauma care center in India. *Asian Journal of Neurosurgery*. 2019, **14**(4): 1175–1180. https://doi.org/10.4103/ajns.AJNS_126_19
7. Duque P., Calvo A., Lockie C., Schochl H.

Таблица 3. Частота ОПТК на 1-е и 3-и сутки среди пострадавших с благоприятным и неблагоприятным исходами

Временная точка	Признаки ОПТК	Количество пострадавших	Исход травмы	
			Благоприятный	Неблагоприятный
1-е сутки	есть	37 (63,8%)	15 (40,5%)	22 (59,5%)
	нет	21 (36,2%)	6 (28,6%)	15 (71,4%)
3-е сутки	есть	49 (84,5%)	18 (36,7%)	31 (63,3%)
	нет	9 (15,5%)	3 (33,3%	6 (66,7%)

Pathophysiology of Trauma-Induced Coagulopathy. Transfusion *Medicine Reviews*. 2021, **35**(4): 80–86. https:// https://doi.org/10.1016/j.tmrv.2021.07.004
8. Нассар А.Н.И., Идрис М.И., Мадай Д.Ю., Абсава К.А. Объективная оценка тяжести травм – резерв благоприятного исхода лечения пострадавших с сочетанной черепно-лицевой травмой. *Стоматология для всех*. 2020, №1(90): 16–22. https://doi.org/10.35556/idr-2020-1(90)16-22
9. Головко К.П., Гофман В.Р., Самохвалов И.М., Мадай Д.Ю., Козадаев Ю.Ю., Ильясов Д.М. Лечебная тактика при повреждении околоносовых пазух у пострадавших с тяжелой сочетанной травмой. *Российская оториноларингология*. 2010, №3(46): 52–64.
10. Мадай Д.Ю., Головко К.П., Бадалов В.И., Мадай О.Д., Жирнова Н.А., Самохвалов И.М. Многоэтапное хирургическое лечение как резерв снижения летальности у пострадавших с сочетанием челюстно-лицевой и черепно-мозговой травм. *Скорая медицинская помощь*. 2016, **17**(2): 33–41.
11. Мадай Д.Ю. *Сочетанная черепно-лицевая травма*. Великий Новгород: изд. НовГУ им. Ярослава Мудрого; 2011, 175 с.
12. Щербук Ю.А., Мадай Д.Ю., Гаврилин С.В., Щербук А.Ю., Абсава К.А., Мадай О.Д. Методологические аспекты хирургической тактики у пострадавших с тяжелой сочетанной черепно-лицевой травмой с учетом тяжести травматической болезни. *Вестник хирургии им. И.И. Грекова*. 2014, **173**(3): 49–54.
13. Нассар А.Н.И., Мадай Д.Ю. Объективная оценка тяжести сочетанной черепно-лицевой травмы (обзор). *Кубанский научный медицинский вестник*. 2020, **27**(5): 144–162. https://doi.org/10.25207/1608-6228-2020-27-5-144-162
14. Гуманенко Е.К., Щербук Ю.А., Мадай Д.Ю. Силюк М.Г., Головко К.П., Мадай О.Д. и соавт. Биометрические аспекты лечения сочетанной травмы. *Вестник хирургии им. И.И. Грекова*. 2018, **15**(3): 25–30. https://doi.org/10.24884/0042-4625-2018-177-3-25-30

References

1. Moore E.E., Moore H.B., Kornblith L.Z., Neal M.D., Hoffman M., Mutch N.J. et al. Trauma-induced coagulopathy. *Nature Reviews Disease Primers*. 2021, **7**(1): 30. https://doi.org/10.1038/s41572-021-00264-3
2. Kornblith L.Z., Moore H.B., Cohen M.J. Trauma induced coagulopathy: The past, present, and future. *Journal of Thrombosis and Haemostasis*. 2019, **17**(6): 852–862. https://doi.org/10.1111/jth.14450
3. Petros S. Trauma-Induced Coagulopathy. *Hamostaseologie*. 2019, **39**(01): 20–27. https://doi.org/10.1055/s-0039-1677853
4. Duque P., Mora L., Levy J., Schochl H. Pathophysiological Response to Trauma-Induced Coagulopathy: A Comprehensive Review. *Anesthesia &amp Analgesia*. 2020, **130**(3): 654–664. https://doi.org/10.1213/ANE.0000000000004478
5. Perkins Z.B., Yet B., Marsden M., Glasgow S., Marsh W., Davenport R. et al. Early Identification of Trauma-induced Coagulopathy: Development and Validation of a Multivariable Risk Prediction Model. *Annals of Surgery*. 2021, **274**(6): 1119–1128. https://doi.org/10.1097/SLA.0000000000003771
6. Hazarika A., Rani P., Panda N.B., Ahluwalia J., Chhabra R. Trauma-induced coagulopathy: Incidence and outcome in patients with isolated traumatic brain injury in a level I trauma care center in India. *Asian Journal of Neurosurgery*. 2019, **14**(4): 1175–1180. https://doi.org/10.4103/ajns.AJNS_126_19
7. Duque P., Calvo A., Lockie C., Schochl H. Pathophysiology of Trauma-Induced Coagulopathy. *Transfusion Medicine Reviews*. 2021, **35**(4): 80–86. https:// https://doi.org/10.1016/j.tmrv.2021.07.004
8. Nassar A.N.I., Idris M.I., Madai D.Yu., Absava K.A. Trauma severity scoring – a reserve for a favorable treatment outcome of patients with craniofacial trauma. *Stomatology for All / International Dental review*. 2020, no.1(90): 16–22 (In Russian). https://doi.org/10.35556/idr-2020-1(90)16-22
9. Golovko K.P., Gofman V.R., Samokhvalov I.M., Madai D.Yu., Kozadaev Yu.Yu., Il'yasov D.M. Medical Tactics at Injuring Sinuses of People Suffering Damage from Major Combine Traumas. *Rossiiskaya Otorinolaringologiya*. 2010, no.3(46): 52–64 (In Russian).
10. Madai D.Yu., Golovko K.P., Badalov V.I., Madai O.D., Zhirnova N.A., Samokhvalov I.M. Multi-stage surgical treatment as a means of decreasing mortality in patients with combined maxillofacial and craniocerebral trauma. *Skoraya meditsinskaya pomoshch'*. 2016, **17**(2): 33–41 (In Russian).
11. Madai D.Yu. *Sochetannaya cherepno-litsevaya travma*. Velikii Novgorod: izd. NovGU im. Yaroslava Mudrogo; 2011, 175 p. (In Russian).
12. Shcherbuk Yu.A., Madai D.Yu., Gavrilin S.V., Shcherbuk A.Yu., Absava K.A., Madai O.D. Methodological aspects of surgical approach in victims with severe multiple craniofacial trauma in consideration of severity of trauma injury. *Vestnik khirurgii IM. I.I. Grekova*. 2014, 173(3): 49–54 (In Russian).
13. Nassar A.N.I., Madai D.Yu. Scoring Models For The Severity Of Combined Craniofacial Trauma (A Review). *Kuban Scientific Medical Bulletin*. 2020, **27**(5): 144–162 (In Russian). https://doi.org/10.25207/1608-6228-2020-27-5-144-162
14. Gumanenko E.K., Shcherbuk Yu.A., Madai D.Yu. Silyuk M.G., Golovko K.P., Madai O.D. et al. Biometric aspects in treatment of combined trauma. *Vestnik khirurgii IM. I.I. Grekova*. 2018, **15**(3): 25–30 (In Russian). https://doi.org/10.24884/0042-4625-2018-177-3-25-30

Московский Государственный Медико-Стоматологический Университет

DENTALEXPO®

7-9 ФЕВРАЛЯ 2023

DENTAL REVIEW

20-й Всероссийский стоматологический форум и выставка-ярмарка

ДЕНТАЛ-РЕВЮ

СТОМАТОЛОГИЧЕСКОЕ ОБРАЗОВАНИЕ. НАУКА. ПРАКТИКА

Москва
МВЦ «Крокус Экспо»
павильон 2, зал 6

На правах рекламы, 6+

Оргкомитет конференции:
8-926-996-34-95
Адрес для отправки работ для публикации: Klinskaya@inbox.ru
www.msmsu.ru

Оргкомитет выставки:
(+7 499) 707-23-07
info@dental-expo.com
www.dental-expo.com

Лазеры в стоматологии

Поступила 13.06.2022

Экспериментальное обоснование безопасности применения лазерного излучения длиной волны 445±40 нм в стоматологической практике

https://doi.org/10.35556/idr-2022-4(101)28-33

Романенко Н.В., доцент кафедры хирургической стоматологии Института стоматологии им. Е.В. Боровского, к.м.н., htpps://orcid.org/0000-0002-5846-5578
Тарасенко С.В., зав. кафедрой хирургической стоматологии Института стоматологии им. Е.В. Боровского, д.м.н., профессор, https://orcid.org/0000-0001-8595-8864
Суворов А.Ю., старший медицинский статистик Центра анализа сложных систем, к.м.н., htpps://orcid.org/0000-0002-2224-0019
Деревянкин А.А., клинический ординатор кафедры хирургической стоматологии Института стоматологии им. Е.В. Боровского, htpps://orcid.org/0000-0003-0408-0936
Джиджавадзе С.В., клинический ординатор кафедры хирургической стоматологии Института стоматологии им. Е.В. Боровского, htpps://orcid.org/0000-0002-5220-6049
Бондарь И.М., студент IV курса Института стоматологии им. Е.В. Боровского, htpps://orcid.org/0000-0002-5594-053X
Скульбеда Д.В., студентка IV курса Института стоматологии им. Е.В. Боровского, htpps://orcid.org/0000-0001-8107-1246
Жорник М.А., студентка IV курса Института стоматологии им. Е.В. Боровского, htpps://orcid.org/0000-0002-5987-2992
ФГАОУ ВО Первый МГМУ им. И.М. Сеченова МЗ РФ, г. Москва

Для переписки:
E-mail address: romanenko.natalia@gmail.com

Резюме

Целью исследования было определение температурных показателей при воздействии на зону прикрепленной кератизированной десны лазерным излучением и составление на основании полученных данных клинических рекомендаций.

Исследование проводилось на лабораторных животных (половозрелые крысы мужского пола породы Wistar) в соответствии с российскими и международными правилами проведения доклинических исследований.

Температуру кератинизированной десны определяли контактным способом, применяя низкоинтенсивную лазерную терапию (НИЛТ) при длине волны лазерного излучения 445±40 нм, мощности 0,5 Вт с расстоянием от кончика световода до поверхности десны 2,5–3 мм (I группа) и 4,5–5 мм (II группа).

В результате проведенного исследования установлено, что при воздействии низкоинтенсивным лазерным излучением (НИЛИ) с длиной волны 445±40 нм и расстоянием 4,5–5 мм от кончика световода до поверхности десны повышение температуры тканей десны в среднем составляет 8,37±0,296°С, что не превышает пороговый температурный показатель. НИЛТ с данными параметрами может быть рекомендовано для применения в стоматологической практике после проведения соответствующих клинических исследований.

Ключевые слова: низкоинтенсивное лазерное излучение, лазерное излучение длиной волны 445±40 нм, голубой лазер, температурные показатели.

Для цитирования: Романенко Н.В., Тарасенко С.В., Суворов А.Ю., Деревянкин А.А., Джиджавадзе С.В., Бондарь И.М., Скульбеда Д.В., Жорник М.А. Экспериментальное обоснование безопасности применения лазерного излучения длиной волны 445±40 нм в стоматологической практике. *Стоматология для всех*. 2022, №4(101): 28-33. doi: 10.35556/idr-2022-4(101)28-33

Experimental substantiation for the safety of the use of laser radiation with a wavelength of 445±40 nm in dental practice

Romanenko N.V., htpps://orcid.org/0000-0002-5846-5578, **Tarasenko S.V.**, https://orcid.org/0000-0001-8595-8864, **Suvorov A.Y.**, htpps://orcid.org/0000-0002-2224-0019, **Derevyankin A.A.**, htpps://orcid.org/0000-0003-0408-0936, **Djidjavadze S.V.**, htpps://orcid.org/0000-0002-5220-6049, **Bondar I.M.**, htpps://orcid.org/0000-0002-5594-053X, **Skulbeda D.V.**, htpps://orcid.org/0000-0001-8107-1246, **Zhornik M.A.**, htpps://orcid.org/0000-0002-5987-2992

I.M. Sechenov First Moscow State Medical University of the Ministry of Healthcare of the Russian Federation

Russia, 119048, Moscow, Trubetskaya St., 8, bld. 2

Summary

The aim of the study was to determine the temperature parameters when exposed to the area of the attached keratinized gum by laser irradiation and to compile clinical recommendations based on the data obtained. The study was conducted on laboratory animals (mature male rats of the Wistar breed) in accordance with Russian and international rules for conducting preclinical studies. The temperature of the keratinized gum was determined by contact method using low level laser therapy (LLLT) at a laser irradiation

wavelength of 445±40 nm, a power of 0.5 W with a distance from the tip of the light guide to the gum surface of 2.5–3 mm (group I) and 4.5–5 mm (group II). As a result of the study, it was found that when exposed to low level laser irradiation (LLLI) with a wavelength of 445±40 nm and a distance of 4.5–5 mm from the tip of the light guide to the gum surface, the temperature increase of the gum tissues on average is 8.37±0.296°C, which does not exceed the threshold temperature index. Low level laser therapy with these parameters can be recommended for use in dental practice after conducting appropriate clinical studies.

Keywords: low-intensity laser radiation, laser radiation with a wavelength of 445±40 nm, blue laser, temperature indicators.

For citation: Romanenko N.V., Tarasenko S.V., Suvorov A.Y., Derevyankin A.A., Djidjavadze S.V., Bondar I.M., Skulbeda D.V., Zhornik M.A. Experimental substantiation for the safety of the use of laser radiation with a wavelength of 445±40 nm in dental practice. Stomatology for All / Int. Dental Review. 2022, no.4(101): 28-33 (In Russian). doi: 10.35556/idr-2022-4(101)28-33

В настоящее время диодные полупроводниковые лазеры широко применяются при реабилитации пациентов с заболеваниями тканей пародонта [1–5]. Достаточно хорошо изучен вопрос о биологическом ответе тканей живого организма на воздействие лазерным излучением (ЛИ). При воздействии ЛИ на биологические ткани возникают термические, кинетические, ультразвуковые, электрохимические, фотохимические и гидродинамические эффекты. Энергия ЛИ поглощается молекулами и атомами различных соединений биологических тканей, что вызывает усиление их вращательных и колебательных движений. Эти явления превращают лазерную энергию в тепловую. При нагревании тканей повышается скорость химических и биохимических реакций, что и определяет терапевтический эффект ЛИ [6].

В клинической практике воздействие НИЛИ на десну выполняют бесконтактным способом стекловолокном или с применением специальной рассеивающей насадки. При использовании стекловолокна важным представляется динамический способ доставки ЛИ до зоны прикрепленной кератинизированной десны. Врач-стоматолог, направляя лазерный луч на область десны, выполняет непрерывные движения, похожие на рисование кружева. Скорость движений руки оператора составляет 1 см2/сек. Расстояние от кончика световода до поверхности десны обычно составляет от 3 до 5 мм. Время воздействия колеблется от 1 до 5 минут. Рекомендуемая мощность излучения – 0,5–0,7 Вт. В большинстве случаев для выполнения процедуры НИЛИ в челюстно-лицевой области клиницисты применяют лазерные аппараты с длиной волны красного и инфракрасного спектра света [7, 8].

Научно-техническим объединением "ИРЭ-Полюс" (Россия) создан опытный диодный лазерный аппарат с длиной волны 445±40 нм. В мировой практике данную технологию называют blue laser – голубой лазер. Основой лазерного аппарата с длиной волны 445±40 нм является полупроводниковый материал, состоящий из смеси нитрида галлия (GaN) и нитрида индия (InN), обозначаемый как InGaN [9]. В этой смеси именно нитрид индия придает лазерному излучению оттенки синего цвета. Лазерное излучение длиной волны 445±40 нм не обладает свойством когерентности. Представленный лазерный аппарат заявлен как бесконтактное хирургическое устройство, что предполагает малую инвазивность лечебных манипуляций и более высокую безопасность применения данной лазерной технологии у пациентов разных возрастных групп и у пациентов с сопутствующей общесоматической патологией.

По данным Joana Reichelt и коллег, голубой свет, генерируемый лазером, возможно использовать в качестве НИЛТ, что подтверждено в исследовании, показавшем, что в эпителиальных клетках не происходит изменений цитоскелета, не формируются двухцепочечные разрывы в ДНК и не отмечаются признаки гибели клеток в результате термического воздействия [10]. Известно, что воздействие лазерным излучением длиной волны 445±40 нм на культивированные клетки-фибробласты десны вызывает их митохондральную активность [11], что проявляется в их усиленной пролиферации и при наличии раневой поверхности миграции в центр дефекта [12]. Воздействие ЛИ длиной волны 445±40 нм на клетки-прохондробласты вызывает увеличение общего количества коллагена, уровня м-РНК аггрекана, коллагена II типа, SOX-9 (ген, кодирующий белок, представляющий собой транскрипционный фактор, который играет важную роль в развитии опорно-двигательной системы) и DEC-1 (ген, кодирующий белок-кандидат – супрессор опухолевого роста), при этом резко снижается активность Ap-2alpha м-РНК – негативного фактора транскрипции хондрогенеза [13].

В доступной литературе отсутствует информация о степени нагрева тканей десны при длительном воздействии НИЛИ.

Целью исследования было определение температурных показателей при воздействии на зону прикрепленной кератинизированной десны ЛИ длиной волны 445±40 нм и на основании полученных результатов составление клинических рекомендаций.

Материал и методы. Нами проведено изучение изменения температуры слизистой оболочки полости рта в области воздействия лазерным лучом у лабораторных

животных при проведении медицинской процедуры — воздействии НИЛИ на область десны, которая имеет государственный код А22.07.008 (Приказ 804н Министерства здравоохранения РФ от 13 октября 2017 г.).

В данном экспериментальном исследовании объектом изучения были 32 половозрелые лабораторные крысы мужского пола породы Wistar массой от 170 до 200 граммов. Все животные имели санитарные паспорта. Лабораторных крыс содержали в условиях вивария, согласно правилам лабораторной практики при проведении доклинических исследований, принятых в Российской Федерации (ГОСТ Р50258-92, ГОСТ 351000.3-96 и 51000.4-96). Манипуляции с лабораторными животными проводили согласно стандартам надлежащей клинической практики [Good Clinical Practice] и принципам Хельсинской Декларации Всемирной Медицинской Ассоциации (1964).

Определение температуры (t°) в области прикрепленной кератинизированной десны осуществляли контактным способом с применением цифрового термометра ТЦ-1200 производства компании ООО "ИзТех" (Россия). Прибор предназначен для проведения глубоких и поверхностных прецизионных измерений. Цифровой термометр состоит из первичного преобразователя температуры (датчика) и электронного цифрового измерительного блока. Отображение результатов измерений температуры осуществляется на жидкокристаллическом дисплее (рис. 1). Диапазон измерений температуры поверхностных тканей соответствует ГОСТу 6651-2009 (ГОСТ Р. 8.625-2006).

Щуп цифрового термометра устанавливали на зону прикрепленной кератинизированной десны передних зубов верхней челюсти с вестибулярной стороны и в Журнале регистрации данных фиксировали значение, отображаемое на дисплее.

Рис. 1. Цифровой термометр ТЦ-1200 производства компании ООО "ИзТех" (Россия)
Fig. 1. Digital thermometer TC-1200 manufactured by LLC "Phystech" (Russia)

Перед проведением процедуры воздействия НИЛИ на зону прикрепленной кератинизированной десны с целью общего обезболивания лабораторным крысам внутримышечно вводили препараты Золетил (тилетамина гидрохлорид и золазепама гидрохлорид производства компании "Virbac", Франция) из расчета 5 мг/кг массы животного и КСИЛА (ксилазина гидрохлорид производства компании "Interchemie", Нидерланды) из расчета 0,2 мг/кг массы животного. Глаза лабораторных животных защищали салфеткой от воздействия голубым светом (рис. 2).

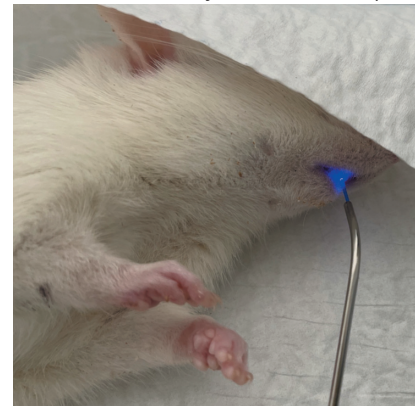

Рис. 2. Процедура воздействия НИЛИ на зону прикрепленной кератинизированной десны лабораторной крысы
Fig. 2. The procedure for the effect of NILI on the area of the attached keratinized gum of a laboratory rat

Процедуру НИЛТ проводили с применением лазерного аппарата с длиной волны 445±40 нм длительностью 5 минут бесконтактным способом динамической методикой при мощности ЛИ — 0,5 Вт при постоянном режиме (CW) и неинициированным волокном диаметром 400 мкм. В I группе наблюдения расстояние от кончика световода до поверхности десны составляло 2,5—3 мм. Во II группе наблюдения расстояние от кончика световода до поверхности десны составляло 4,5— 5 мм.

Термометрию в области зоны прикрепленной кератинизированной десны выполняли до и во время процедуры НИЛТ с применением лазерного излучения длиной волны 445±40 нм. При выполнении процедуры воздействия НИЛИ на область десны в каждом случае в течение 5 минут на дисплее цифрового термометра 128 раз менялось значение температурного показателя.

Статистическую обработку проводили с помощью среды программирования R v.4.1. Дизайн исследования предполагал оценку результатов термометрии до воздействия лазерным излучением у 32 лабораторных животных и затем после воздействия лазерным излучением у 13 лабораторных животных с оценкой 128 показателей термометра: у одного лабораторного животного процедура НИЛИ была выполнена с соблюдением расстояния от кончика световода до поверхности десны в 2,5—3 мм (I группа наблюдения); у 12 лабораторных животных процедура НИЛИ была выполнена с соблюдением расстояния от кончика световода до поверхности десны в 4,5—5 мм (II группа наблюдения). Во II группе наблюдения при проведении данной манипуляции было зафиксировано 1536 показателей термометра (128 x 12 = 1536).

Для каждого этапа оценивали распределение показателей (минимум, 1-, 2.5-, 10-, 25-, 50- (медиана), 75-, 90-, 97.5-, 99-процентили, максимум), среднее значение и стандартное отклонение, а также 95%

доверительный интервал (ДИ) среднего значения и медианы. Величина порогового значения соотносилась с границами рассчитанных 95% ДИ, а также со значениями полученных распределений при термометрии.

Результаты и обсуждение. Среднее значение показателей t° в области прикрепленной кератинизированной десны у здоровых лабораторных животных, не имеющих заболеваний тканей пародонта, составило 29,30±0,203 °С.

Результаты термометрии 32 лабораторных крыс на включении представлены в таблице 1 и на диаграмме 1.

При воздействии лазерным излучением на десну с соблюдением расстояния от кончика световода до поверхности десны в 2,5–3 мм нами были отмечены высокие температурные показатели. Распределение значений представлено в таблице 2 и диаграмме 2.

Температурные показатели при выполнении процедуры воздействия НИЛИ на десну для данного расстояния оказались крайне высокими и включали пороговые значения: при этом даже нижние границы 95% ДИ для средней и медианы превышали безопасный порог. В связи с этим было принято решение о прекращении проведения исследования с данными условиями.

Таблица 1. Показатели распределения термометрии на включении (n=32)

Статистика	Показатель термометрии
Минимум	27,800
1%	27,800
2,5%	27,800
10%	27,900
25%	28,175
Медиана и 95% ДИ	29,500 [28,3; 30,2]
75%	30,425
90%	30,790
97,5%	31,100
99%	31,100
Максимум	31,100
Среднее значение и 95% ДИ	29,30625 [28,89203; 29,72047]
Стандартное отклонение	1,14889

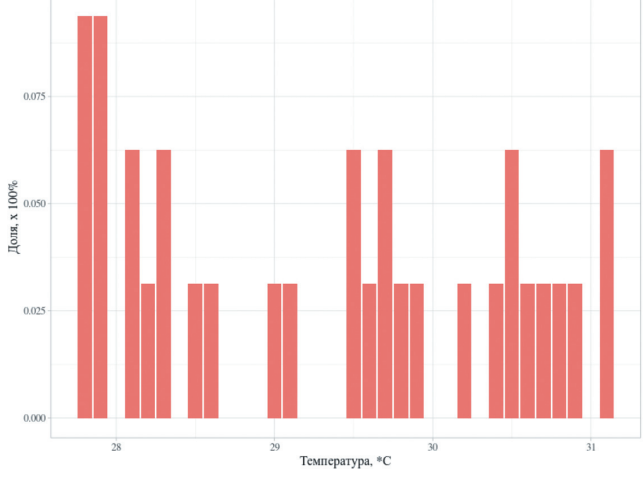

Диаграмма 1. Гистограмма термометрии на включении (n=32)
Diagram 1. Histogram of thermometry at the switch-on (n=32)

Таблица 2. Показатели распределения термометрии в области десны при воздействии НИЛИ при соблюдении расстояния от кончика световода до поверхности десны в 2,5–3 мм (n=1)

Статистика	Показатель термометрии
Минимум	30,5000
1%	32,8430
2,5%	37,5800
10%	39,8000
25%	40,8750
Медиана и 95% ДИ	42,8500 [42,40; 43,80]
75%	44,9750
90%	46,5000
97,5%	48,3475
99%	50,4190
Максимум	52,3000
Среднее значение и 95% ДИ	43,03516 [42,47787; 43,59244]
Стандартное отклонение	3,186

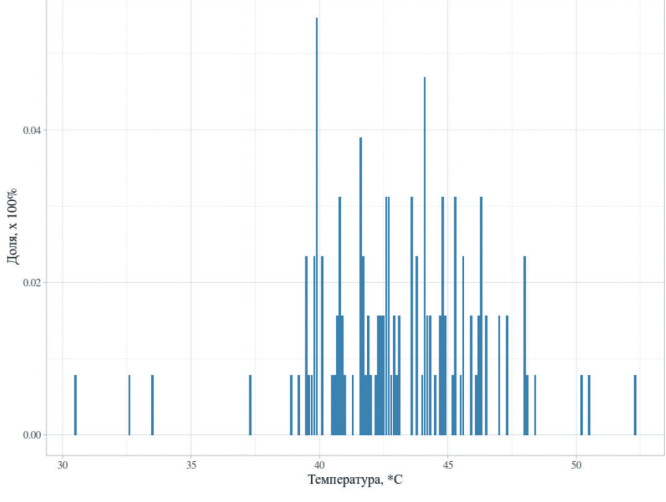

Диаграмма 2. Гистограмма термометрии в области десны при воздействии НИЛИ при соблюдении расстояния от кончика световода до поверхности десны в 2,5–3 мм (n=1)
Diagram 2. Histogram of thermometry in the gum area when exposed to NILI, while observing the distance from the tip of the light guide to the gum surface in 2.5–3 mm (n=1)

Распределение значений при воздействии лазерным излучением на десну при соблюдении расстояния от кончика световода до поверхности десны в 4,5–5 мм представлено в таблице 3 и на диаграмме 3.

Таким образом, на основании полученного распре-

деления мы отмечаем, что превышения порогового значения не зафиксировано.

Таблица 3. Показатели распределения термометрии в области десны при воздействии НИЛИ при соблюдении расстояния от кончика световода до поверхности десны в 4,5–5 мм (n=12)

Статистика	Показатель термометрии
Минимум	30,500
1%	32,935
2,5%	35,400
10%	36,200
25%	36,600
Медиана и 95% ДИ	37,200 [37,1; 37,3]
75%	38,900
90%	40,300
97,5%	41,300
99%	41,665
Максимум	45,400
Среднее значение и 95% ДИ	37,72318 [37,63; 37,80]
Стандартное отклонение	1,716598

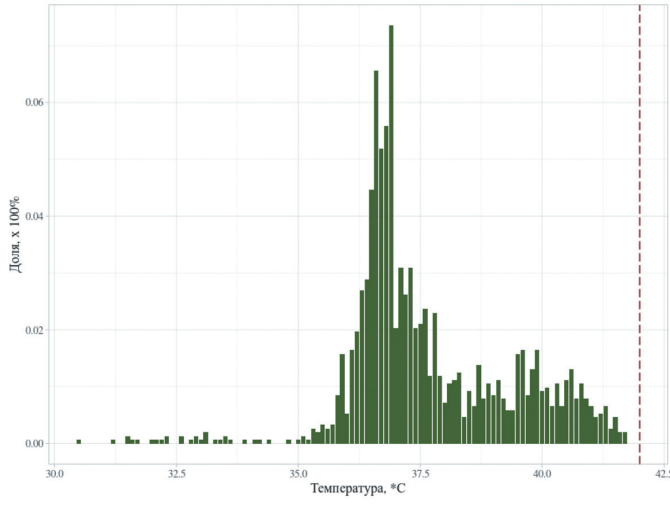

Диаграмма 3. Гистограмма термометрии в области десны при воздействии НИЛИ при соблюдении расстояния от кончика световода до поверхности десны в 4,5–5 мм (n=12)
Diagram 3. Histogram of thermometry in the gum area under the influence of NILI while observing the distance from the tip of the light guide to the gum surface in 4.5–5 mm (n=12)

Дополнительно проведена оценка среднего повышения температуры в области воздействия НИЛИ при соблюдении расстояния от кончика световода до поверхности десны в 4,5–5 мм. Результаты представлены в таблице 4.

По данным Niemz M.H., негативное влияние НИЛИ на ткани отмечается при превышении t° уровня 42°С, что проявляется разрушением молекулярных связей и изменением структуры клеточных мембран. Повышение t° тканей выше 50° вызывает заметное уменьшение активности энзимов, что приводит к снижению реализации энергии внутри клетки и неподвижности самой клетки. Также блокируются определенные процессы восстановления клетки. При чрезмерном нагреве тканей происходит денатурация белков и коллагена, а также коагуляция ткани и некроз клеток [14].

Согласно результатам исследования Nicola Alberto Valente и коллег, превышение показателя t° тканей на 10° возможно при ЛИ диодного полупроводникового лазера при мощности 0,8 Вт и 1,0 Вт при постоянном режиме и статичной методике [15]. Нами были выбраны мощность 0,5 Вт и именно динамическая методика доставки ЛИ до поверхности десны.

Таблица 4. Оценка среднего повышения температуры в области десны при воздействии НИЛИ при соблюдении расстояния от кончика световода до поверхности десны в 4,5–5 мм

Контраст	Разница среднего	Стандартная ошибка	95% ДИ	Значимость p**
После воздействия – до воздействия	8,37	0,296	[7,949; 8,793]	0,0001

**значимость показывает, что полученная разница средних выше 0.

Выводы. При выполнении процедуры воздействия НИЛИ на десну с расстоянием от кончика световода до поверхности десны 2,5–3 мм температурные показатели оказались крайне высокими, в связи с чем было принято решение о прекращении проведения исследования с данными условиями. При воздействии лазерным излучением длиной волны 445±40 нм и расстоянием от кончика световода до поверхности десны 4,5–5 мм нами установлено повышение температуры тканей десны у лабораторных животных в среднем на 8,37±0,296°С (табл. 4). Пороговый температурный показатель безопасности процедуры низкоинтенсивной лазерной терапии (42°С) [14] не превышен, что позволяет планировать клинические исследования и рекомендовать процедуру НИЛТ с динамической методикой и соблюдением дистанции от кончика световода до поверхности десны в 4,5–5 мм для применения в стоматологической практике.

Литература

1. Karoussis I.K., Kyriakidou K., Psarros C., Koutsilieris M., Vrotsos J.A. Effects and Action Mechanism of Low Level Laser Therapy (LLLT): Applications in Periodontology. *Dentistry*. 2018, 8, 9: 1000514. doi: 10.4172/2161-1122.1000514

2. Manjunath Sh., Singla D., Singh R. Clinical and microbiological evaluation of the synergistic effects of diode laser with nonsurgical periodontal therapy: A randomized clinical trial. *Journal of Indian Society Periodontology*. 2020, 24, 2: 145–149. doi: 10.4103/

jisp.jisp_101_19
3. Sakurai Y., Yamaguchi M., Abiko Y. Inhibitory Effect of Low Level Laser Irradiation on LSP-Stimulated Prostaglandin E2 Production and Cyclooxygenase-2 in Human Gingival Fibroblasts. European Journal of Oral Sciences. 2000, **108**(1): 29–34. doi: 10.1034/j.1600-0722.2000.00783.x
4. Винниченко А.В., Гилязетдинова Ю.А., Гилязетдинов Д.Ф. Лечение периодонтита с применением магнито-лазерной терапии. *Стоматология для всех*. 2003, №4(25): 14–19.
5. Жижина Н.В., Прохончуков А.А. К 55-летию применения лазерных систем в стоматологии. *Стоматология для всех*. 2010, №4(53):42–45.
6. Москвин С.В. Механизмы терапевтического действия низкоинтенсивного лазерного излучения (НИЛИ). *Сборник научных трудов "Современная лазерная медицина. Теория и практика"*. М., 2007: 7–15.
7. Convissar R.A. *Principles and Practice of Laser Dentistry*: Second Edition. Mosby, 2015, 328 p.
8. Patricia M. Freitas, Alyne Simoes. *Lasers in Dentistry: Guide for Clinical Practice*. Wiley-Blackwell, 2015, 376 p.
9. Moulton P.F., Cederberg J.G., Stevens K.T., Foundos G., Koselja M., Preclikova J. Optimized InGaN-diode pumping of Ti:sapphire crystals. *Optical Materials Express*. 2019, **9**(5): 2131–2346. doi: 10.1364/OME.9.002131
10. Reichelt J., Winter J., Meister J., Frentzen M., Kraus D. A Novel Blue Light Laser System for Surgical Applications in Dentistry: Evaluation of Specific Laser-Tissue Interactions in Monolayer Cultures. *Clinical Oral Investigations*. 2017, no.21: 985–994. doi: 10.1007/s00784-016-1864-6
11. Sterczala B., Grzech-Lesniak K., Michel O., Trzeciakowski W., Dominiak M., Jurczyszyn K. Assessment of Human Gingival Fibroblast Proliferation after Laser Stimulation In Vitro Using Different Laser Types and Wavelengths (1064, 980, 635, 450 and 405 nm) – Preliminary Report. *Journal Personalized Medicine*. 2021, 4, **11**(2): 98. doi: 10.3390/jpm11020098
12. Etemadi A., Taghavi N.S., Hodjat M., Kosarieh E., Hakimiha N. Assessment of the Photobiomodulation Effect of a Blue Diode Laser on the Proliferation and Migration of Cultured Human Gingival Fibroblast Cells: A Preliminary In Vitro Study. *Journal of Lasers in Medical Sciences*. 2020, **11**(4): 491–496. doi: 10.34172/jlms.2020.77
13. Kushibiki T., Tajiri T., Ninomiya Y., Awazu K. Chondrogenic mRNA expression in prechondrogenic cells after blue laser irradiation. *Journal of Photochemistry and Photobiology B: Biology*. 2010, 98: 211–215. doi: 10.1016/j.jphotobiol.2010.01.008
14. Niemz M.H. *Laser-tissue interactions: fundamentals and applications: 3rd enlarged edition*. Berlin: Springer, 2007, 306 p.
15. Valente N.A., Calascibetta A., Patianna G., Mang T., Hatton M., Andreana S. Thermodynamic Effects of 3 Different Diode Lasers on an Implant-Bone Interface: An Ex-Vivo Study With Review of the Literature. *The Journal of Oral Implantology*. 2017, **43**(2): 94–99. doi: 10.1563/aaid-joi-D-16-00188

References

1. Karoussis I.K., Kyriakidou K., Psarros C., Koutsilieris M., Vrotsos J.A. Effects and Action Mechanism of Low Level Laser Therapy (LLLT): Applications in Periodontology. *Dentistry*. 2018, 8, 9: 1000514. doi: 10.4172/2161-1122.1000514
2. Manjunath Sh., Singla D., Singh R. Clinical and microbiological evaluation of the synergistic effects of diode laser with nonsurgical periodontal therapy: A randomized clinical trial. *Journal of Indian Society Periodontology*. 2020, 24, 2: 145–149. doi: 10.4103/jisp.jisp_101_19
3. Sakurai Y., Yamaguchi M., Abiko Y. Inhibitory Effect of Low Level Laser Irradiation on LSP-Stimulated Prostaglandin E2 Production and Cyclooxygenase-2 in Human Gingival Fibroblasts. *European Journal of Oral Sciences*. 2000, **108**(1): 29–34. doi: 10.1034/j.1600-0722.2000.00783.x
4. Vinnichenko A.V., Gilyazetdinova Yu.A., Gilyazetdinov D.F. Treatment of periodontitis using magneto-laser therapy. *Stomatology for All / International Dental Review*. 2003, №4(25): 14–19 (In Russian).
5. Zhizhina N.V., Prokhonchukov A.A. On the 55th anniversary of the use of laser systems in dentistry. *Stomatology for All / International Dental Review*. 2010, №4(53): 42–45 (In Russian).
6. Moskvin S.V. Mechanisms of therapeutic effect of low-intensity laser radiation (LILI). *Collection of scientific papers "Modern laser medicine. Theory and practice"*. Moscow, 2007: 7–15 (In Russian).
7. Convissar R.A. *Principles and Practice of Laser Dentistry*: Second Edition. Mosby, 2015, 328 p.
8. Patricia M. Freitas, Alyne Simoes. *Lasers in Dentistry: Guide for Clinical Practice*. Wiley-Blackwell, 2015, 376 p.
9. Moulton P.F., Cederberg J.G., Stevens K.T., Foundos G., Koselja M., Preclikova J. Optimized InGaN-diode pumping of Ti:sapphire crystals. *Optical Materials Express*. 2019, **9**(5): 2131–2346. doi: 10.1364/OME.9.002131
10. Reichelt J., Winter J., Meister J., Frentzen M., Kraus D. A Novel Blue Light Laser System for Surgical Applications in Dentistry: Evaluation of Specific Laser-Tissue Interactions in Monolayer Cultures. *Clinical Oral Investigations*. 2017, no.21: 985–994. doi: 10.1007/s00784-016-1864-6
11. Sterczala B., Grzech-Lesniak K., Michel O., Trzeciakowski W., Dominiak M., Jurczyszyn K. Assessment of Human Gingival Fibroblast Proliferation after Laser Stimulation In Vitro Using Different Laser Types and Wavelengths (1064, 980, 635, 450 and 405 nm) – Preliminary Report. *Journal Personalized Medicine*. 2021, 4, **11**(2): 98. doi: 10.3390/jpm11020098
12. Etemadi A., Taghavi N.S., Hodjat M., Kosarieh E., Hakimiha N. Assessment of the Photobiomodulation Effect of a Blue Diode Laser on the Proliferation and Migration of Cultured Human Gingival Fibroblast Cells: A Preliminary In Vitro Study. *Journal of Lasers in Medical Sciences*. 2020, **11**(4): 491–496. doi: 10.34172/jlms.2020.77
13. Kushibiki T., Tajiri T., Ninomiya Y., Awazu K. Chondrogenic mRNA expression in prechondrogenic cells after blue laser irradiation. *Journal of Photochemistry and Photobiology B: Biology*. 2010, 98: 211–215. doi: 10.1016/j.jphotobiol.2010.01.008
14. Niemz M.H. *Laser-tissue interactions: fundamentals and applications: 3rd enlarged edition*. Berlin: Springer, 2007, 306 p.
15. Valente N.A., Calascibetta A., Patianna G., Mang T., Hatton M., Andreana S. Thermodynamic Effects of 3 Different Diode Lasers on an Implant-Bone Interface: An Ex-Vivo Study With Review of the Literature. *The Journal of Oral Implantology*. 2017, **43**(2): 94–99. doi: 10.1563/aaid-joi-D-16-00188

Дентальная имплантология

Поступила 09.07.2022

Морфофункциональные особенности остеорегенерации через два месяца после имплантации «БАК-1000» в комбинации с ангиостимулированными мезенхимальными стволовыми клетками

https://doi.org/10.35556/idr-2022-4(101)34-38

Резюме

В работе изложены результаты изучения морфофункциональных особенностей остеорегенерации через один месяц и два месяца после имплантации БАК-1000 в комбинации с ангиостимулированными мезенхимальными стволовыми клетками (МСК).

На основании анализа специализированной литературы авторами предложено использование имплантационного материала БАК-1000 в качестве индуктора остеорегенерации, которая была дополнительно усилена добавлением к имплантату мезенхимальных стволовых клеток, стимулированных VEGF.

В процессе операции, которая состояла из двух этапов, создавали дефект бедренной кости (I группа) с последующей имплантацией БАК-1000 без добавления МСК (II группа) или в комбинации с аутологичными ангиостимулированными МСК, выделенными на первом этапе операции.

На основании обнаруженной морфологической картины тотального разрушения макрофагами апатитосиликатной матрицы «БАК-1000», умеренного воспаления в области имплантации и генерации многочисленных кристаллов кварца предложенный метод устранения диастаза костной ткани в течение двух месяцев является малоэффективным. Однако, применение VEGF-стимулированных МСК в разработанной 3D-биоинженерной конструкции индуцировало интенсивный ангиогенез.

Ключевые слова: остеорегенерация, имплантация, алюмосиликатный материал, мезенхимальные стволовые клетки.

Для цитирования: Демяшкин Г.А., Иванов С.Ю., Нуруев Г.К., Фидаров А.Ф., Чуев В.В., Чуева А.А., Вадюхин М.А., Бондаренко Ф.Н. Морфофункциональные особенности остеорегенерации через два месяца после имплантации «БАК-1000» в комбинации с ангиостимулированными мезенхимальными стволовыми клетками. *Стоматология для всех.* 2022, №4(101):34-38. doi: 10.35556/idr-2022-4(101)34-38

Демяшкин Г.А., к.м.н., зав. лабораторией гистологии и иммуногистохимии ИТМиБ Первого МГМУ им. И.М. Сеченова, Москва; зав. отделом патоморфологии МРНЦ им. А.Ф. Цыба, ORCID: 0000-0001-8447-2600; SPIN-код: 5157-0177, Author ID: 645433

Иванов С.Ю., член-корреспондент РАН, д.м.н., профессор, зав. кафедрой челюстно-лицевой хирургии Первого МГМУ им. И.М. Сеченова; зав. кафедрой челюстно-лицевой хирургии и хирургической стоматологии РУДН, Москва, ORCID: 0000-0001-5458-0192; SPIN-код: 2607-2679, Author ID: 615227

Нуруев Г.К., аспирант кафедры челюстно-лицевой хирургии и хирургической стоматологии РУДН, Москва, ORCID: 0000-0001-5458-0124

Фидаров А.Ф., аспирант кафедры челюстно-лицевой хирургии и хирургической стоматологии РУДН, Москва, ORCID: 0000-0003-4857-7629

Чуев В.В., к.м.н., доцент кафедры терапевтической стоматологии НИУ БелГУ, Белгород, SPIN-код: 6473-3599, Author ID: 224690

Чуева А.А., аспирант кафедры хирургической стоматологии НИУ БелГУ, Белгород, ORCID: 0000-0001-6625-8432, SPIN-код: 4891-3645, Author ID: 1109382

Вадюхин М.А., студент Института клинической медицины Первого МГМУ им. И.М. Сеченова, Москва, ORCID: 0000-0002-6235-1020; SPIN-код: 9485-7722, Author ID: 1150399

Бондаренко Ф.Н., аспирант отдела патоморфологии МРНЦ им. А.Ф. Цыба, Обнинск, ORCID: 0000-0001-8952-4174

Для переписки:
E-mail address: dr.dga@mail.ru

Morphological and functional features of osteoregeneration two months after implantation of "BAK-1000" in combination with angiostimulated MSCs

Demyashkin G.A.[1,2], https://orcid.org/0000-0001-8447-2600, **Ivanov S.Yu.**[1,3], https://orcid.org/0000-0001-5458-0192, **Nuruev G.K.**[3], https://orcid.org/0000-0001-5458-0124, **Fidarov A.F.**[3], https://orcid.org/0000-0003-4857-7629, **Chuev V.V.**[4], SPIN-код: 6473-3599, AuthorID: 224690, **Chueva A.A.**[4], https://orcid.org/0000-0001-6625-8432, **Vadyukhin M.A.**[1], https://orcid.org/0000-0002-6235-1020, **Bondarenko F.N.**[2], https://orcid.org/0000-0001-8952-4174

[1] I.M. Sechenov First Moscow State Medical University of the Ministry of Healthcare of the Russian Federation
Russia, 119048, Moscow, Trubetskaya St., 8, bld. 2

[2] A. Tsyb Medical Radiological Research Center – branch of the National Medical Research Radiological

Center of the Ministry of Health of the Russian Federation
Russia, 249036, Kaluga region, Obninsk, Korolev St., 4
[3] Peoples' Friendship University of Russia
Russia, 117198, Moscow, Miklukho-Maklaya St., 6
[4] Federal State Autonomous Educational Institution of Higher Education «Belgorod National Research University»
Russia, 308015, Belgorod, Pobeda St., 85.

Summary

A study presents the results of analysis the morphological and functional features of osteoregeneration one month and two months after the implantation of «BAK-1000» in combination with angiostimulated mesenchymal stem cells.

Based on the analysis of specialized literature, the authors proposed the use of the «BAK-1000» implant material as an inducer of osteoregeneration, which was further enhanced by the addition of VEGF-stimulated mesenchymal stem cells to the implant.

During the operation, which consisted of two stages, a femoral defect was created (group I) with subsequent implantation of «BAK-1000» without the addition of MSCs (group II) or in combination with autologous angiostimulated MSCs isolated at the first stage of the operation.

Based on the revealed morphological picture of the total destruction of the «BAC-1000» apatite-silicate matrix by macrophages, moderate inflammation in the implantation area and the generation of numerous quartz crystals, the proposed method for eliminating bone tissue diastasis within two months is ineffective. However, the use of VEGF-stimulated MSCs in the developed 3D bioengineered construct induced intense angiogenesis.

Keywords: osteoregeneration, implantation, aluminosilicate material, mesenchymal stem cells.

For citation: Demyashkin G.A., Ivanov S.Yu., Nuruyev G.K., Fidarov A.F., Chuev V.V., Chueva A.A., Vadyukhin M.A., Bondarenko F.N. Morphological and functional features of osteoregeneration two months after implantation of "BAK-1000" in combination with angiostimulated MSCs. *Stomatology for All / Int. Dental Review*. 2022, no.4(101): 34-38 (In Russian). doi: 10.35556/idr-2022-4(101)34-38

Разработка новых методов восстановления целостности костной ткани орофациальной области при возникновении дефектов вследствие травмы, воспалительно-деструктивных или опухолевых процессов по-прежнему остается актуальной в ортопедической и хирургической стоматологии. Чрезвычайно важным представляется изучение условий регенерации костной ткани. Одним из таких условий является индукция остеогистогенеза при восстановлении структуры и функций костной ткани после повреждения благодаря пролиферации остеогенных клеток и их дифференцировке в остеобластическом направлении, сопряженным с неоангиогенезом [1].

Ведущую роль в механизмах костной регенерации играют такие субстраты как костный морфогенетический белок (bone morphogenetic protein, BMP), а также факторы роста (FGF, IGF, PDGF, TGF-β, VEGF), которые после костной травмы освобождаются из клеток, тромбоцитов и экстрацеллюлярного матрикса [2, 3].

Наиболее известным и эффективным методом заживления костных дефектов является применение остеоиндуктивных материалов: октакальций фосфатной керамики, арагонита, а также синтетических заменителей кости, среди которых наиболее интересен имплантационный материал «БАК-1000» (биосовместимый остеокондуктивный апатитосиликатный композит объемной массой 1000 кг/м^3) [4].

Известно, что гранулированный «БАК-1000» используют для заполнения полостей при цистэктомии по поводу апикальных кист, в том числе обширных. Некоторые авторы наблюдали рассасывание 80% материала и его замещение костной тканью в течение одного года [5].

В последние десятилетия были получены данные о способности МСК преимущественно жировой ткани мигрировать в область повреждения тканевых структур, что свидетельствует о существовании механизма их мобилизации в условиях стресса [6–8].

Было показано, что МСК обладают чрезвычайно высокой пластичностью и способны дифференцироваться в нескольких направлениях: хондрогенном, адипогенном и остеогенном [9].

Таким образом, апробация остеопластических материалов до сих пор остается одним из актуальных направлений исследований в ортопедической стоматологии, требующим комплексного подхода на различных уровнях организации живых систем.

Цель исследования: морфологическая оценка остеорегенерации, индуцированной «БАК-1000» в комбинации с VEGF-стимулированными МСК.

Материал и методы. Экспериментальные животные (самцы крыс породы Sprague-Dawley, возраст 13–15 недель, n=45) были поделены на две группы: I – контрольная (n=15) и опытные – II (n=15) и III (n=15).

Дизайн эксперимента. Создание модели остеоинтеграции с использованием остеопластического материала включало два хирургических этапа: на первом этапе в паховой области резецировали жировую ткань, из которой культивировали МСК; на втором – в области диафиза бедренной кости проводили остеотомию (I–III группы), образовавшиеся дефекты заполняли имплантационным материалом «БАК-1000» (II, III группы) в комбинации с аутологичными МСК (только III

группа).

Животных всех групп выводили из эксперимента путем введения высоких доз анестетика на 30 и 60 сутки после второго хирургического этапа.

Имплантационный материал. Нерезорбируемый биоактивный апатитосиликатный композит «БАК-1000» (регистрационное удостоверение 98/218/433, Россия) представлен алюминий-силикатной матрицей, обеспечивающей его ячеисто-каналликулярную структуру с распределенными в ней фосфатами кальция, главным образом гидроксиапатита (ГА) в различных пропорциях Ca/P. В состав материала входят силикатная матрица, волостанин ($CaSiO_3$); гидроксиапатит ($Ca_5(PO_4)_3OH$); β-трикальцийфосфата (β-$Ca_3(PO_4)_2$).

Стромальные клетки жировой ткани. Клетки стромально-сосудистой фракции выделяли у крыс по стандартному протоколу из ткани подкожного жира брюшной области. Затем осуществляли 2D- и 3D-культивирование. Полученные микросферы в количестве 3000 шт. помещали на остеопластический материал «БАК-1000» и культивировали в полной ростовой среде в течение 7 суток. Визуализацию морфологии клеток и микросфер осуществляли с помощью фазово-контрастного микроскопа CKX41 (Olympus, Япония), фоторегистрацию производили цифровой камерой Invenio3S (Olympus, Япония) в программе DeltaPix (Olympus, Япония).

Индукция васкулогенной дифференцировки. На четвертом пассаже этапа 2D-культивирования в монослойную культуру стромальных клеток жировой ткани в полную ростовую среду добавляли индуктор ангиогенеза – фактор роста эндотелия сосудов (VEGF, 10 нг/мл).

Животные содержались в виварии в стандартных условиях. Все манипуляции осуществляли согласно Хельсинской декларации Всемирной медицинской ассоциации и Руководствам по проведению медико-биологических исследований по уходу и использованию лабораторных животных (ILAR, DELS), а также одобрены Локальным этическим комитетом.

Гистологическое исследование. Фрагменты кости с имплантационным материалом после фиксации в забуференном растворе формалина и декальцинации готовили по стандартному протоколу, окрашивали гематоксилином и эозином. Полученные гистологические микропрепараты анализировали в 10 полях зрения светового микроскопа при увеличении x200 с помощью системы видео-микроскопии (микроскоп Leica DM2000) и программного обеспечения Leica Application Suite, Version 4.9.0.

Результаты и обсуждение. В контрольной группе в области искусственного костного дефекта на первом месяце после второго этапа операции отмечали диффузное умеренное воспаление, степень которого снижалась ко второму месяцу на фоне костной регенерации.

Первый месяц эксперимента. На 30 сутки после второго этапа операции во II группе в области инокуляции имплантационного материала наблюдали очаги умеренного воспаления. В некоторых срезах обнаружили зоны неоостеогистогенеза (образование «новой» костной ткани): аркадно-трабекулярные фигуры, а в межтрабекулярном пространстве – умеренный ангиогенез. В окружающей соединительной ткани располагались гигантские многоядерные остеокласты (рис. 1А).

В то же время в III группе в месте имплантации отмечали очаговую умеренную воспалительную реакцию, интенсивный ангиогенез, а также умеренный остеогистогенез. Имплантационный материал представлял собой отчетливую ячеисто-каналликулярную структуру. «Новая» костная ткань была образована аркадно-трабекулярными формациями, окруженными гигантскими многоядерными остеокластами. Количество очагов воспаления в окружающей соединительной ткани было меньше по сравнению со II группой (рис. 1Б).

Второй месяц эксперимента. На 60 сутки эксперимента во II группе наблюдали уменьшение количества остеогенных клеток, а также замещение рыхлой волокнистой соединительной ткани на грубоволокнистую костную ткань, сопровождающиеся снижением уровня васкуляризации (единичные артерии и вены малого и среднего калибров). По-прежнему окружающая ткань содержала гигантские многоядерные остеокласты, а имплантационный материал сохранял ячеисто-каналликулярную структуру (рис. 1В).

Напротив, в III группе в месте имплантации отмечали слабовыраженную диффузную лимфомакрофагальную инфильтрацию. Ячеисто-каналликулярная структура имплантата была образована множеством мелкозернистых частиц желтого цвета (кристаллы), окруженных тонкой соединительнотканной капсулой. В прилегающих тканях по периметру места имплантации также обнаружили большое количество микрочастиц ярко-желтого цвета, местами с дислокацией их за пределы соединительнотканной капсулы, которые нередко располагались в стенках, просветах капилляров или периваскулярной зоне, а также разрушали сосудистую мембрану. Повсеместно в окружающей ткани обнаруживали многочисленные клетки, фагировавшие эти частицы (рис. 1Г).

Для изучения остеогистогенеза и ангиогенеза, понимания механизмов их взаимодействия используют модели заживления костных переломов, включающего в себя следующие фазы этого процесса: фаза воспаления (воспалительной реакции), образование мягкотканной мозоли (хрящевая мозоль), образование плотной мозоли (трабекулярная кость) и ремоделирование костной ткани.

Важно, что именно на стадии формирования плотной мозоли в процессе новообразования костного вещества гипертрофированные хондроциты и остеобластические прогениторы оказываются в гипоксических условиях, что обусловливает инициацию гипоксииндуцируемого фактора (HIF), который экспрессирует гены, контролирующие ангиогенез, новообразование протеинов межуточного вещества и его метаболизм, в частности синтез аутокринных молекул VEGF-A [10].

Анализ механизмов, лежащих в основе костной регенерации, показал, что наиболее важными, синергетически регулирующими этот процесс факторами считаются VEGF и BMP [11].

Поскольку в представленной работе на поверхности имплантационного материала «БАК-1000» были адгезированы аутогенные МСК, обладающие специфическим ангиостимулирующим действием, необходимо было оценить интенсивность ангиогенеза на основании данных гистоморфологического исследования.

На основании проведенного исследования установлено, что во II и III группах на 60 сутки в периимплантационной ткани выявили резкое увеличение количества гемокапилляров с признаками гиперплазии. Явления ангиогенеза сочетались по времени с признаками выраженного остеогенеза, что подтверждает существование корреляционной связи этих процессов. Уже на этом сроке было обнаружено формирование компактной костной пластинки в виде ободка, окружающего имплантированный материал.

В то же время обнаруженное расширение слоя остеобластов за счет их гиперплазии было связано со стимуляцией и мультипликацией этих клеток факторами роста и процесса дифференцировки ангиостимулированных МСК в остеогенном направлении.

Учитывая, что отсутствуют данные, специально посвященные действию алюмосиликатных частиц in situ, мы провели гистологическое исследование эффектов, наблюдаемых в области инокулирования

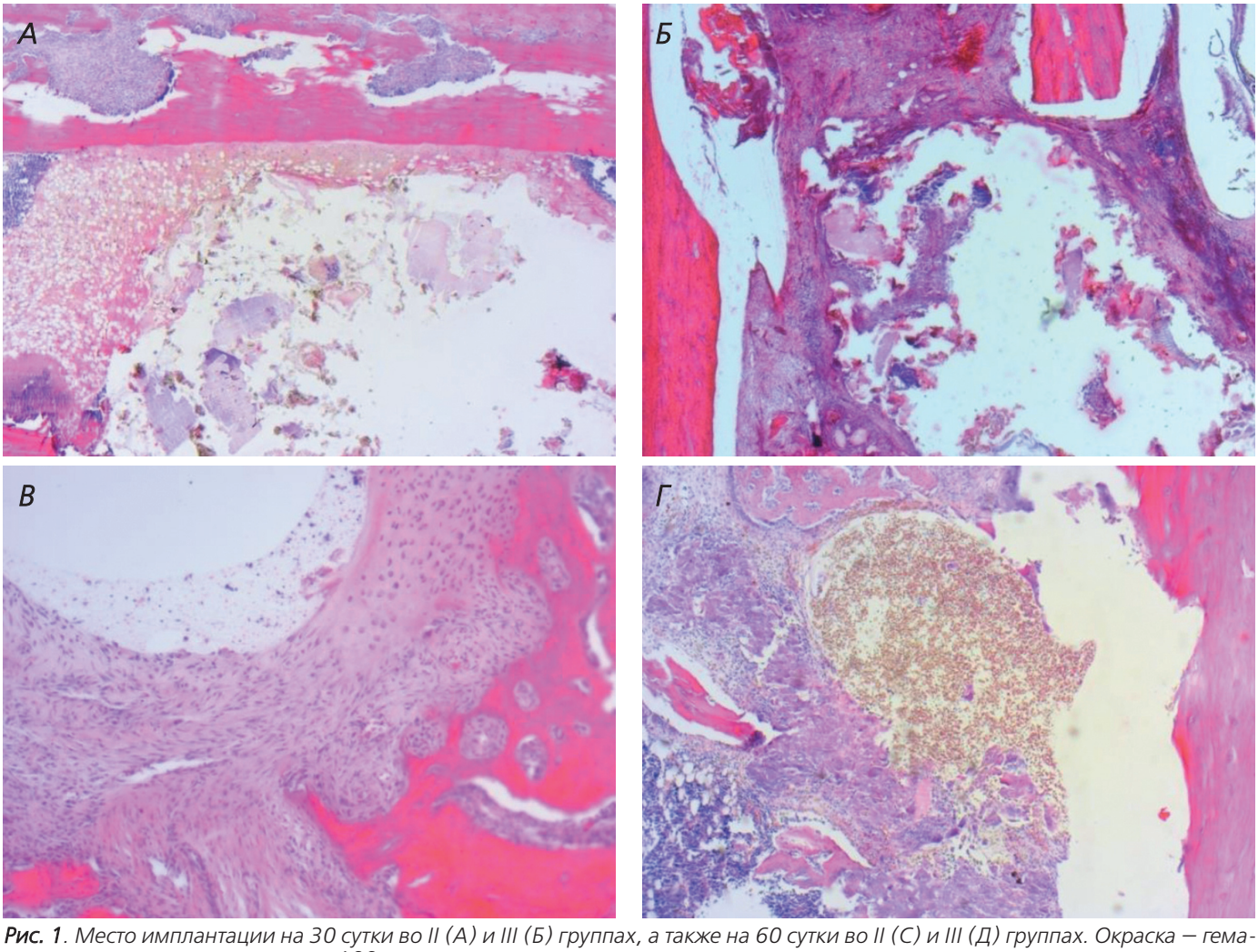

Рис. 1. Место имплантации на 30 сутки во II (А) и III (Б) группах, а также на 60 сутки во II (С) и III (Д) группах. Окраска – гематоксилином и эозином, увелич. x100

Fig. 1. Implantation place on day 30 in groups II (A) and III (B), as well as on day 60 in groups II (C) and III (D). Staining – hematoxylin and eosin, magnified x100

алюмосиликатного комплекса («БАК-1000») и окружающих тканях.

Следует подчеркнуть, что описанные ниже характеристики присущи прежде всего наблюдениям в III группе.

Обнаруженные микрочастицы активно фагоцитировались макрофагами, которые проявляли значительную двигательную активность. Этот факт объясняет дислокацию этих продуктов разрушения силикатного матрикса из области их образования (имплантации) в окружающую ткань.

Связь активности МСК с деятельностью макрофагов мало изучена. Тем не менее, появляется все больше работ, которые свидетельствуют о том, что МСК, секретируя соответствующие гуморальные факторы, рекрутируют макрофаги и обусловливают их аттракцию и повышенную фагоцитарную активность [12, 13].

Наблюдаемая в представленной работе гистоморфологическая картина свидетельствуют о том, что ангиоиндуцированные МСК способны не только стимулировать ангиогенез и остеогистогенез, но и активировать макрофаги, выполняющие защитную функцию. С высокой долей вероятности можно утверждать о наличии корреляционной зависимости между стимуляцией МСК в ангиогенном и остеогенном направлениях и активацией макрофагов.

Как показало проведенное гистоморфологическое исследование, под воздействием аутогенных ангиоиндуцированных МСК алюмосиликатный матрикс оказался подвержен разрушению в результате активации системы макрофагов в ответ на активное формирование ярко-желтых кристаллов, предположительно кварца (цитрина) в результате разрушения силикатсодержащей матрицы «БАК-1000».

Выводы. На основании обнаруженной морфологической картины тотального разрушения макрофагами апатитосиликатной матрицы «БАК-1000», умеренного воспаления в области имплантации и генерации многочисленных кристаллов кварца предложенный метод устранения диастаза костной ткани в течение двух месяцев является малоэффективным. Однако применение VEGF-стимулированных МСК в разработанной 3D-биоинженерной конструкции индуцировало интенсивный ангиогенез.

Литература

1. Albrektsson T., Johansson C. *Osteoinduction, osteoconduction and osseointegration. Eur Spine J.* 2001, 10 Suppl. 2: S96–S101. doi:10.1007/s005860100282
2. Yun Y.R., Jang J.H., Jeon E., et al. Administration of growth factors for bone regeneration. *Regen Med.* 2012, **7**(3): 369–385. doi:10.2217/rme.12.1
3. Buza J.A., Einhorn T. Bone healing in 2016. *Clin Cases Miner Bone Metab.* 2016, 13(2): 101–105. doi:10.11138/ccmbm/2016.13.2.101
4. Баринов С.М., Комлев В.С. Остеоиндуктивные керамические материалы для восстановления костных тканей: октакальциевый фосфат (обзор). *Материаловедение.* 2009, №10: 34–40.
5. Никитин А.А., Косяков М.Н., Белецкий Б.И. Применение композиционного апатитсиликатного материала БАК-1000. *Российский стоматологический журнал.* 2002, №5: 34–37.
6. Wang X., Wang Y., Gou W., Lu Q., Peng J., Lu S. Role of mesenchymal stem cells in bone regeneration and fracture repair: a review. *Int Orthop.* 2013, 37(12): 2491–2498. doi:10.1007/s00264-013-2059-2
7. Liu H., Li D., Zhang Y., Li M. Inflammation, mesenchymal stem cells and bone regeneration. *Histochem Cell Biol.* 2018, **149**(4): 393–404. doi:10.1007/s00418-018-1643-3
8. Gaur M., Dobke M., Lunyak V.V. Mesenchymal Stem Cells from Adipose Tissue in Clinical Applications for Dermatological Indications and Skin Aging. *Int J Mol Sci.* 2017, **18**(1): 208. doi:10.3390/ijms18010208
9. Hwang N.S., Zhang C., Hwang Y.S., Varghese S. Mesenchymal stem cell differentiation and roles in regenerative medicine. *Wiley Interdiscip Rev Syst Biol Med.* 2009, **1**(1): 97–106. doi:10.1002/wsbm.26
10. Zhang D., Lv F.L., Wang G.H. Effects of HIF-1α on diabetic retinopathy angiogenesis and VEGF expression. Eur *Rev Med Pharmacol Sci.* 2018, **22**(16): 5071–5076. doi:10.26355/eurrev_201808_15699
11. Freeman F.E., Pitacco P., Van Dommelen L.H.A., et al. Development of a 3D Bioprinted Scaffold with Spatio-temporally Defined Patterns of BMP-2 and VEGF for the Regeneration of Large Bone Defects. *Bio Protoc.* 2021, **11**(21): e4219. doi:10.21769/BioProtoc.4219
12. Jackson M.V., Morrison T.J., Doherty D.F., et al. Mitochondrial Transfer via Tunneling Nanotubes is an Important Mechanism by Which Mesenchymal Stem Cells Enhance Macrophage Phagocytosis in the In Vitro and In Vivo Models of ARDS. *Stem Cells.* 2016, **34**(8): 2210–2223. doi:10.1002/stem.2372
13. Evans J.F., Ricigliano A.E., Morante A.V., Martinez E., Vargas D., Thyagaraj J. Mesenchymal Stem Cell Regulation of Macrophage Phagocytosis; Quantitation and Imaging.
J Vis Exp. 2021, (173): 10.3791/62729. doi:10.3791/ 62729

References

1. Albrektsson T., Johansson C. Osteoinduction, osteoconduction and osseointegration. *Eur Spine J.* 2001, 10 Suppl. 2: S96–S101. doi:10.1007/s005860100282
2. Yun Y.R., Jang J.H., Jeon E., et al. Administration of growth factors for bone regeneration. *Regen Med.* 2012, **7**(3): 369–385. doi:10.2217/rme.12.1
3. Buza J.A., Einhorn T. Bone healing in 2016. *Clin Cases Miner Bone Metab.* 2016, **13**(2): 101–105. doi:10.11138/ccmbm/2016.13.2.101
4. Barinov S.M., Komlev V.S. Osteoinductive ceramic materials for bone tissue repair: octacalcium phosphate (review). *Materials Science.* 2009, no.10: 34–40 (In Russian).
5. Nikitin A.A., Kosyakov M.N., Beletsky B.I. Application of composite apatite-silicate material BAK-1000. *Russian Dental Journal.* 2002, no.5: 34–37 (In Russian).
6. Wang X., Wang Y., Gou W., Lu Q., Peng J., Lu S. Role of mesenchymal stem cells in bone regeneration and fracture repair: a review. *Int Orthop.* 2013, **37**(12): 2491–2498. doi:10.1007/s00264-013-2059-2
7. Liu H., Li D., Zhang Y., Li M. Inflammation, mesenchymal stem cells and bone regeneration. *Histochem Cell Biol.* 2018, **149**(4): 393–404. doi:10.1007/s00418-018-1643-3
8. Gaur M., Dobke M., Lunyak V.V. Mesenchymal Stem Cells from Adipose Tissue in Clinical Applications for Dermatological Indications and Skin Aging. *Int J Mol Sci.* 2017, **18**(1): 208. doi:10.3390/ijms18010208
9. Hwang N.S., Zhang C., Hwang Y.S., Varghese S. Mesenchymal stem cell differentiation and roles in regenerative medicine. *Wiley Interdiscip Rev Syst Biol Med.* 2009, **1**(1): 97–106. doi:10.1002/wsbm.26
10. Zhang D., Lv F.L., Wang G.H. Effects of HIF-1α on diabetic retinopathy angiogenesis and VEGF expression. Eur *Rev Med Pharmacol* Sci. 2018, **22**(16): 5071–5076. doi:10.26355/eurrev_201808_15699
11. Freeman F.E., Pitacco P., Van Dommelen L.H.A., et al. Development of a 3D Bioprinted Scaffold with Spatio-temporally Defined Patterns of BMP-2 and VEGF for the Regeneration of Large Bone Defects. *Bio Protoc.* 2021, **11**(21): e4219. doi:10.21769/BioProtoc.4219
12. Jackson M.V., Morrison T.J., Doherty D.F., et al. Mitochondrial Transfer via Tunneling Nanotubes is an Important Mechanism by Which Mesenchymal Stem Cells Enhance Macrophage Phagocytosis in the In Vitro and In Vivo Models of ARDS. *Stem Cells.* 2016, **34**(8): 2210–2223. doi:10.1002/stem.2372
13. Evans J.F., Ricigliano A.E., Morante A.V., Martinez E., Vargas D., Thyagaraj J. Mesenchymal Stem Cell Regulation of Macrophage Phagocytosis; Quantitation and Imaging.
J Vis Exp. 2021, (173): 10.3791/62729. doi:10.3791/ 62729

Дентальная имплантология

Поступила 15.06.2022

К вопросу об использовании антибиотиков в качестве профилактики гнойно-воспалительных осложнений у пациентов при операции дентальной имплантации

https://doi.org/10.35556/idr-2022-4(101)39-45

Габидуллина В.Р., аспирант кафедры хирургической стоматологии, ORCID: 0000-0003-3308-8582
Цициашвили А.М., д.м.н., доцент, профессор кафедры хирургической стоматологии, ORCID: 0000-0002-4737-8508
Заборовский А.В., д.м.н., доцент, зав. кафедрой фармакологии, ORCID: 0000-0002-7923-9916
Панин А.М., д.м.н., профессор, зав. кафедрой хирургической стоматологии, ORCID: 0000-0001-6073-1591
Царев В.Н., д.м.н., профессор, зав. кафедрой микробиологии, вирусологии, иммунологии, ORCID: 0000-0002-3311-0367
ФГБОУ ВО «Московский государственный медико-стоматологический университет им. А.И. Евдокимова» МЗ РФ, г. Москва

Для переписки:
E-mail address: amc777@yandex.ru

Резюме

Врачи-стоматологи нередко прибегают к системному назначению антибиотиков при выполнении операции дентальной имплантации с целью минимизации риска развития гнойно-воспалительных осложнений. Данные литературы неоднозначны: ряд исследований доказывает необходимость системного назначения антибиотиков при дентальной имплантации, другие говорят о том, что антибиотикопрофилактика — чрезмерная мера, не влияющая на результат лечения при выполнении остальных правил асептики и антисептики.

Материалы и методы. Поиск проводился на онлайн платформах Scopus, Web of Science, PubMed, Cochrane, ResearchGate, Online library, Elibrary. Для обзора был выполнен поиск по статьям, преимущественно за последние 10 лет, использующих для своих исследований рандомизацию пациентов, с минимальным сроком наблюдения от 1 года. Сравнивали 3 тактики ведения пациентов: без антибиотикопрофилактики, с использованием профилактической дозы антибиотика амоксициллина, с использованием пролонгированной дозы амоксициллина. Оценивались клинические признаки заживления раны, общее самочувствие пациента.

Результаты. Показано, что в клинической практике рекомендуется назначение антибиотиков при установке дентального имплантата, поскольку это повышает вероятность успеха и делает лечение более эффективным, но следует уделять внимание рациональному назначению антибиотика, с соблюдением адекватного количества дней приема препарата, чтобы снизить вероятность формирования антибиотикорезистентных штаммов микроорганизмов и минимизировать количество побочных эффектов. Большинство научных исследований свидетельствуют, что назначение антибиотика в послеоперационном периоде не повышает эффективность лечения у контингента пациентов без отягощенного анамнеза.

Заключение. Результаты исследований позволяют обосновать преимущества периоперационной антибиотикопрофилактики, проводимой непосредственно перед операцией дентальной имплантации. Профилактическая доза антибиотика амоксициллин — доминирующая тактика профилактики ранних воспалительных осложнений дентальной имплантации. Более широкое использование методов микробиологической диагностики (в том числе ПЦР-диагностики) для выявления носительства представителей пародонтопатогенных видов бактерий при подготовке пациента к операции дентальной имплантации позволяет оптимизировать показания. В этом случае проведение периоперационной профилактики следует признать необходимым.

Ключевые слова: дентальная имплантация, антибактериальная профилактика, несостоятельность дентального имплантата, антибиотикорезистентность, микробиологическая диагностика.

Для цитирования: Габидуллина В.Р., Цициашвили А.М., Заборовский А.В., Панин А.М., Царев В.Н. К вопросу об использовании антибиотиков в качестве профилактики гнойно-воспалительных осложнений у пациентов при операции дентальной имплантации. *Стоматология для всех*. 2022, №4(101): 39-45. doi: 10.35556/idr-2022-4(101)39-45

About the use of antibiotics as a prevention of inflammatory complications in patients during dental implantation

Gabidullina V.R., ORCID: 0000-0003-3308-8582, **Tsitsiashvili A.M.**, ORCID: 0000-0002-4737-8508, **Zaborovskiy A.V.**, ORCID: 0000-0002-7923-9916, **Panin A.M.**, 0000-0001-6073-1591, **Tsarev V.N.**, ORCID: 0000-0002-3311-0367

Federal State Budgetary Educational Institution of Higher Education "A.I. Yevdokimov Moscow State University of Medicine and Dentistry" of the Ministry of Healthcare of the Russian Federation

Russia, 127473, Moscow, Delegatskaya St., 20, bld. 1

Summary

Dentists often resort to systemic antibiotics to minimize the risk of inflammatory complications when performing dental

implant surgery Literature data are ambiguous: a number of studies prove the need for systemic prescription of antibiotics for dental implantation, others say that antibiotic prophylaxis is an excessive measure that does not affect the outcome of treatment when other aseptic and antiseptic rules are followed.

Materials and methods. The search was carried out on the online platforms Scopus, Web of Science, PubMed, Cochrane, ResearchGate, Online library, Elibrary. For the review, a search was performed on articles, mainly from the last 10 years, using randomization of patients, with a minimum follow-up period of 1 year. We compared 3 strategies for patient management: without antibiotic prophylaxis, using a prophylactic dose of the antibiotic amoxicillin, using a prolonged dose of amoxicillin. Clinical signs of wound healing, general well-being of the patient were assessed.

Results. It has been shown in clinical practice that prescribing antibiotics at the time of dental implant placement is recommended, as this approach increases the likelihood of success and makes treatment more effective, but attention should be paid to rational antibiotic prescribing, with an adequate number of days of drug administration, to reduce the likelihood of the formation of antibiotic-resistant strains of microorganisms and minimize side effects. Most scientific studies indicate that the appointment of an antibiotic in the postoperative period does not increase the effectiveness of treatment in a contingent of patients without a burdened anamnesis.

Conclusion. The results of the research allow to substantiate the advantages of perioperative antibiotic prophylaxis carried out before the dental implantation. A prophylactic dose of the antibiotic amoxicillin is the dominant approach for the prevention of early inflammatory complications of dental implantation. The wider use of microbiological diagnostic methods (including PCR diagnostics) to identify the carriage of representatives of periodontopathogenic bacteria in preparing a patient for dental implant surgery allows optimizing the indications. In this case, perioperative prophylaxis should be recognized as necessary.

Keywords: dental implantation, antibacterial prophylaxis, failure of a dental implant, antibiotic resistance, microbiological diagnostics.

For citation: Gabidullina V.R., Tsitsiashvili A.M., Zaborovskiy A.V., Panin A.M., Tsarev V.N. About the use of antibiotics as a prevention of inflammatory complications in patients during dental implantation. *Stomatology for All / Int. Dental Review.* 2022, no.4(101): 39–45 (In Russian). doi: 10.35556/idr-2022-4(101)39-45

Несмотря на развитие профилактического направления в сфере стоматологии частичная вторичная адентия представляет собой распространенное явление среди населения всех стран. Согласно данным Центра по контролю и профилактике заболеваний, потеря большого количества зубов, когда в полости рта остается всего 8 и менее зубов, приводит к значительному затруднению при приеме пищи, что практически полностью исключает возможность сбалансированного питания человека [38]. Среди населения США старше 65 лет 26% людей имеют 8 и менее зубов [30]. 17% населения того же возраста потеряли все зубы [20].

В отечественной практике полное отсутствие зубов встречается часто. Показатели распространенности данного состояния увеличиваются в 5 раз в каждой следующей возрастной группе: в возрасте 40–49 лет частота встречаемости составляет 1%, в возрасте 50–59 лет – 5,5%, и у людей старше 60 лет – 25% [4].

Потеря как одного, так и нескольких зубов неизбежно приводит к нарушению функции жевания, дикции и артикуляции, снижению уровня гигиены в данной области, формированию деформации зубных рядов [7]. Отсутствующие зубы могут быть замещены как мостовидными конструкциями, так и искусственными коронками с опорой на дентальные имплантаты. Последний способ лечения в отсутствие противопоказаний является наиболее оптимальным способом восстановления непрерывности зубного ряда.

Дентальная имплантация, как хирургическая манипуляция, сопряжена с риском развития гнойно-воспалительных осложнений. Согласно классификации хирургических ран в зависимости от инфицирования, оперативные вмешательства, затрагивающие слизистые оболочки, относятся к условно-чистым операциям [2, 16, 17]. Усредненный риск развития послеоперационного воспалительного процесса составляет 5–8% [39]. Статистика воспалительных осложнений дентальной имплантации в разных источниках отличается. В среднем авторы публикаций говорят о риске осложнений от 0,5% до 5% [15, 18, 19, 43]. Инфекционное воспаление тканей в области имплантатов может оказывать серьезное влияние на результат лечения и может в 5 раз увеличивать вероятность несостоятельности имплантата вследствие неблагоприятного течения заживления – от нежелательных воспалительных реакций до развития гнойно-воспалительных процессов, в том числе абсцессов мягких тканей лица в результате нагноения гематом [10]. Одной из основных причин воспалительных осложнений в раннем послеоперационном периоде является микрофлора полости рта, которая содержит более 800 видов микроорганизмов [1, 5, 21]. Известно, что количество бактерий 10^5–10^6 на 1 грамм ткани является пороговой величиной для развития воспалительного процесса в ране. В свою очередь, раневая инфекция занимает важное место в инфекционной хирургической патологии. Авторы выделяют две тесно связанные ключевые причины развития данного процесса: механическое повреждение тканей и микробная инвазия. При этом механическое повреждение тканей всегда предшествует инфекции. Следовательно, раневая инфекция – это всегда осложнение повреждения, ранения или травмы. Как правило, осложнение, полученное в раннем послеоперационном периоде, связано с определенными штаммами бактерий. Наиболее распространенными бактериями являются стрептококки, анаэробные грамположительные кокки и анаэробные грамотрицательные палочки [35]. Heydenrijk и его коллеги провели исследование микрофлоры,

присутствующей при воспалении в области установленного имплантата. Результаты показали, что в области воспаления была обнаружена высокая колонизация грамотрицательными бактериями, которые являются анаэробными, такими как Fusobacteria spp., Bacteroides forsythus, Prevotella intermedia, Prevotella nigrescens, Porphyromonas gingivalis, Actinobacillus actinomycetemcomitans. Все перечисленные виды входят в группу пародонтопатогенных, так как имеют высокий агрессивный потенциал, обусловленный факторами инвазивности и токсичности [1, 15, 18]. Полученные данные указывают на то, что микробная флора воспалительных поражений вокруг имплантатов очень похожа на микрофлору, присутствующую при пародонтите у взрослых пациентов [32]. Способность представителей этих видов микроорганизмов к адгезии на поверхности устанавливаемых титановых конструкций является одним из ключевых факторов развития гнойно-воспалительных осложнений в послеоперационном периоде [12].

Высокое содержание и разнообразие микробов делает невозможным создание стерильных условий при выполнении хирургических стоматологических манипуляций в полости рта, при которых происходит направленное повреждение мягких и твердых тканей [16]. Возникающие осложнения могут иметь локальный и генерализованный характер с распространением инфекции за пределы альвеолярной кости и челюстно-лицевой области. Воспалительный процесс, развивающийся в слизистой оболочке и костной ткани, окружающей имплантат, создает неблагоприятные условия для процесса остеоинтеграции, что впоследствии приводит к несостоятельности имплантата [11, 14].

Дополнительным фактором риска развития гнойно-воспалительных осложнений является использование инородных материалов — дентальных имплантатов, костно-пластических материалов, мембран, фиксирующих элементов. При попадании микрофлоры с имплантируемым материалом микроорганизмы существуют в макроорганизме в течение всего периода нахождения имплантата в тканях. В свою очередь, имплантат, представляя собой инородное тело, поддерживает воспалительный процесс. Воспаление вокруг биоматериалов трудно поддается лечению. Купирование данного осложнения произойдет в случае отторжения или удаления имплантата [2, 45].

Результаты анализа контаминации раны в процессе хирургического вмешательства говорят о том, что к концу операции в 80—90% случаев рана обсеменена микрофлорой. С целью минимизации контаминации раны предпринимается ряд последовательных действий по подготовке врача и пациента к операции: обработка кожи вокруг полости рта спиртовыми растворами антисептиков, полоскание полости рта водным раствором хлоргексидина в концентрации 0,05%—0,2%, антибактериальная химиопрофилактика [34, 37, 43].

Высокое видовое разнообразие микроорганизмов в полости рта, их количество, направленное повреждение твердых и мягких тканей, невозможность создания стерильных условий, риск генерализации воспалительного процесса, возможный имплантационный путь передачи инфекции при использовании дентальных имплантатов — все это в совокупности вынуждает оперирующего хирурга, кроме мер асептики и антисептики, прибегать к использованию антибиотиков в профилактических целях при операциях подобного рода [8, 17].

Антибиотикопрофилактика — это назначение антибактериальных препаратов в отсутствие инфекционного процесса с целью предотвращения микробной колонизации микроорганизмами-резидентами и уменьшения риска постоперационных осложнений. Как известно, попадая в иные от типичных условий существования, резиденты могут приобретать свойства патогенных микроорганизмов и становиться причиной воспалительного процесса операционной области. Кроме того, среди пациентов, обращающихся за стоматологической помощью, довольно высок уровень носительства агрессивной пародонтопатогенной микрофлоры. Как было отмечено ранее, исключить микробную контаминацию раны в условиях работы в полости рта невозможно, несмотря на соблюдение комплекса мер асептики и антисептики [9].

Мнения специалистов относительно схем антибактериальной профилактики неоднозначны. Ряд авторов считают антибактериальную профилактику необходимым условием обеспечения предоперационной защиты от инфекций и уменьшения частоты несостоятельности имплантатов [27]. В то время как сторонники иного взгляда говорят о том, что установка имплантатов в условиях антибактериальной профилактики не имеет никаких преимуществ [35, 36]. Карл Миш сформулировал 5 категорий сложности амбулаторных операций в хирургической стоматологии на основании инвазивности вмешательства и технической сложности реализации манипуляций. Согласно данной классификации, операция дентальной имплантации относится к 1-й категории сложности, то есть имеет низкий риск инфицирования операционного поля, поэтому в приеме антибиотиков нет необходимости. Пациенту рекомендовано пред- и послеоперационное использование раствора хлоргексидина 0,05—0,12% [41]. Отсутствие целесообразности назначения антибиотиков при имплантации в неосложненных условиях также обусловлено тем, что, по данным Всемирной организации здравоохранения (ВОЗ), чрезмерный отпуск антибиотиков и обусловленная им резистентность к противомикробным препаратам представляют собой одну из наиболее серьезных проблем общественного здравоохранения в современном мире [22]. Вопрос борьбы с ростом антибактериальной резистентности в последние годы активно освещается ВОЗ. Еще британский микробиолог Mary Barber, проводившая первые исследования резистентности в 1948 г., отметила: «Препарат [пенициллин] в начале 1940-х гг. получил такое признание, что многие увидели в нем волшебный талисман, одного вида которого достаточно, чтобы бактерии бросились прочь. Конечно, это было очень далеко от истины, и нынешнее повсеместное, часто бездумное использование пенициллина, особенно в профилактических целях, серьезно угрожает его будущей репутации». ВОЗ отмечает, что в последнее десятилетие проблема резистентности бактерий к антибиотикам стала критической. Прогнозируется, что к

2025 г. многие используемые антибактериальные препараты первой линии потеряют свою эффективность, что даст начало постантибиотиковой эре [13, 18, 20].

В свою очередь, использование антибиотиков было связано с побочными эффектами в виде токсической реакции, аллергической реакции, тошноты и антибиотик-ассоциированной диареи [29]. По мнению авторов, потенциальные риски от назначения антибиотиков превышают возможную пользу в виде снижения риска осложнений имплантации, так как риск развития побочных эффектов от приема антибактериальных препаратов в среднем составляет 8—10%, а риск развития инфекционных осложнений при дентальной имплантации в среднем — до 5%. Тем не менее, большинство авторов наиболее крупных современных рандомизированных клинических испытаний, авторы метаанализов приходят к выводу о высокой эффективности назначения антибиотиков в качестве профилактики воспалительных осложнений дентальной имплантации. Однако до недавнего времени оставался открытым вопрос выбора антибиотика, его дозировки, продолжительности курса и времени начала приема препарата [23, 31]. На основе большого количества накопленных данных по вопросам сравнения результатов приема различных видов антибактериальных препаратов научное сообщество пришло к выводу, что препаратом выбора в амбулаторной хирургической стоматологии является полусинтетический пенициллин — амоксициллин. Пенициллины и другие бета-лактамы обладают бактерицидным эффектом. Амоксициллин имеет высокую биодоступность, низкую степень связывания с белками сыворотки крови, широкий спектр действия. В 2013 г. был обновлен Кокрановский обзор, где оценивались результаты 6 исследований с общим числом участников, равным 1162. Срок наблюдений за участниками исследований составил от 3 до 5 месяцев. В результате анализа результатов всех исследований авторы пришли к выводу, что профилактическая дозировка амоксициллина, равная 2 граммам, принимаемая пациентом за 1 час до операции дентальной имплантации, снижает риск осложнений на 66% без вреда для пациента [28].

Сегодня большая часть ученых сходится во мнении, что длительность превентивного назначения антибиотика должна составлять не более 24 часов [24, 25]. Более длительное, так называемое псевдопрофилактическое курсовое применение антибиотиков, когда по направленности антибиотикопрофилактика – это предупреждение, а по длительности получается терапевтическим курсом, не влияет на частоту развития инфекции в области хирургического вмешательства, при этом ведет к повышению риска развития нежелательных лекарственных явлений, а также может стать причиной формирования резистентности микроорганизмов к антибиотикам [3, 6, 10, 24, 41].

Цель периоперационной антибиотикопрофилактики при предстоящих хирургических операциях заключается в достижении максимального клинического эффекта при нанесении минимального вреда макроорганизму и его естественной микробной флоре. При этом максимальная концентрация антибиотика в крови должна быть получена еще до момента микробной контаминации раны. Затем необходимо поддержание терапевтического уровня активности препарата в течение всей операции и последующих 3—4 часов. Данный отрезок времени является решающим для запуска механизмов воспалительно-инфекционного процесса в ране. Антибиотикопрофилактика, начатая по истечении этого периода, является запоздалой, а ее продолжение после окончания операции в большинстве случаев считается излишним, поскольку профилактическая роль антибиотика заключается в уменьшении пороговой концентрации микроорганизмов (ниже 105—106 микробных тел на 1 грамм ткани) и препятствии адгезии возбудителей [1].

Несмотря на аргументацию авторов против использования антибиотиков вследствие превышения вероятности риска над пользой, результаты анализа литературы показывают значительно меньшее количество неудач при назначении антибактериальной профилактики: в среднем 1,8% против 6,0%. Marco Esposito то et al и Sharaf et al. сообщили о подобной тенденции, при которой однократная профилактическая доза амоксициллина предоперационно значительно снизила частоту осложнений в области имплантатов [27, 43].

Romandini et al. пришли к выводу, что профилактическое использование антибиотиков предотвращает раннюю несостоятельность имплантата. Однако авторы не нашли достаточных доказательств, чтобы рекомендовать конкретную дозировку [42]. Кроме того, Lund et al. предположили, что антибиотикопрофилактика снижает риск потери имплантата на 2% [35].

По результатам литературного обзора можно сформулировать несколько вопросов, которые по сей день не теряют своей актуальности, а именно: фигурирование большого разнообразия сравниваемых антибактериальных схем как по виду антибиотика, так по его дозировке и продолжительности курса; отсутствие убедительных доказательств эффективности антибиотикопрофилактики; отсутствие стандартизированной продолжительности наблюдения.

Врачам-стоматологам доступно много вариантов антибиотиков, часто имеющих три или более типов и дозировок. Отсутствие консенсуса между практикующими врачами относительно различных схем назначения антибиотиков требует упрощения алгоритма принятия решения для каждого конкретного случая. Согласно данным современной литературы, большинство врачей склоняются к использованию амоксициллина per os. Согласно исследованию, проведенному в Великобритании, примерно 80% докторов используют амоксициллин для пациентов, не имеющих аллергию на пенициллин [33]. В ходе анализа литературы также были выявлены основные виды антибиотиков, назначаемых предоперационно. При аллергии на пенициллин: 48,1% пациентов получали клиндамицин, 19,2% — метронидазол и 4,8% — эритромицин [33]. Escalante et al. предложил азитромицин в качестве эффективного альтернативного профилактического антибиотика для пациентов с аллергией на пенициллин [26].

Несмотря на то, что 2 грамма амоксициллина — это наиболее

часто назначаемая перед операцией доза антибиотика среди клиницистов, литература до сих пор не дает однозначного ответа, какой антибиотик дает наиболее эффективный результат. Американская кардиологическая ассоциация (AHA) рекомендует в большинстве случаев предоперационную профилактику антибиотиками только одной дозой, в то время как некоторым пациентам с сердечными заболеваниями высокого риска могут потребоваться дополнительные послеоперационные приемы для предотвращения вторичной бактериемии после стоматологических процедур [46]. Последнее представляется весьма актуальным, учитывая, что в современной литературе появляется все больше работ о выделении представителей пародонтопатогенных видов из кровеносных сосудов [1, 46, 47].

В подавляющем большинстве случаев данные отечественных и зарубежных исследователей свидетельствуют о том, что назначение антибиотика до операции, а не после операции стандартной установки дентального имплантата, является наиболее оптимальным протоколом выбора [16, 17, 19, 33].

Заключение. Таким образом, результаты исследований показывают преимущества периоперационной антибиотикопрофилактики, проводимой непосредственно перед операцией дентальной имплантации. Профилактическая доза антибиотика амоксициллин – доминирующая тактика профилактики ранних воспалительных осложнений дентальной имплантации.

Важным аспектом, безусловно, является более широкое использование методов микробиологической диагностики (в том числе, ПЦР-диагностики) для выявления носительства представителей пародонтопатогенных видов бактерий при подготовке пациента к операции дентальной имплантации. В этом случае проведение периоперационной профилактики следует признать необходимым.

Вместе с тем, не существует стандартизированного руководства по использованию антибиотиков в дентальной имплантологии, что подчеркивает необходимость дальнейших исследований, в том числе экспериментальных, с целью оптимизации показаний и определения наиболее эффективной схемы приема антибиотиков для уменьшения количества воспалительных осложнений в области дентальных имплантатов.

Литература

1. Балмасова И.П., Царев В.Н., Янушевич О.О., Маев И.В., Мкртумян А.М., Арутюнов С.Д. *Микроэкология пародонта. Взаимосвязь локальных и системных эффектов*. М.: Практическая медицина, 2021, 264 с.
2. Гостищев В.К. *Общая хирургия: учебник*. 4-е издание. М.: ГЭОТАР-Медиа, 2010, 848 с.
3. Гуляев А.Е., Лохвицкий С.В., Ширинский В.Г. *Антимикробная профилактика в хирургии. Клиническое руководство*. М: Триада-Х, 2003, 128 с.
4. Загорский В.А. Протезирование при полной адентии: Руководство для врачей. М.: Медицина, 2008, 376 с.
5. Горелова Л.А., Витович М.В. Цефалоспорин 5-го поколения против биопленок и супербактерий. *Российская стоматология*. 2017, **10**(1): 99–100.
6. Калинин А.А., Отмахова А.А., Писарева С.Н. Антибиотикорезистентность в стоматологической практике. *Бюллетень Северного государственного медицинского университета*. 2020, №**1**(44): 234–235.
7. Лелари О.В., Дурова И.Э. Особенности и виды ортодонтической подготовки перед ортопедическим лечением. *Бюллетень медицинских 236 интернет-конференций*. 2015, №10: 1251–1252.
8. Ломакин М.В., Солощанский И.И., Дружинин А.Е. Антибиотикопрофилактика при хирургических стоматологических вмешательствах. *Российская стоматология*. 2012, **5**(4): 25–28.
9. Ломакин М.В., Соломатина М.С., Панин А.М. Варианты течения раневого процесса в глубоких операционных ранах полости рта. *Российская стоматология*. 2008, №1: 73–77.
10. Ньюман М. DDS, Арье ванн Винкельхофф Phd. M. *Антимикробные препараты в стоматологической практике (под ред. Майкл Ньюман)*. М: Азбука, 2004, 328 с.
11. Перова М.Д. Основные акценты медицинской экспертизы и стандартизации внутрикостной дентальной имплантации. *Клиническая имплантология и стоматология*. 2000, №3–4: 42–46.
12. Сипкин А.М., Демьянова А.В., Царева Т.В. Результаты адгезии микроорганизмов к титановым пластинам, используемым при остеосинтезе костей лицевого скелета в эксперименте. *Стоматология*. 2020, №5(99): 7–10.
13. Ушаков Р.В., Царев В.Н., Ашуева А.Ж., Царева Т.В., Ушаков А.Р. Профилактика осложнений транзиторной бактериемии в стоматологической практике. Медицинский алфавит. *Стоматология*. 2021, №3(24): 78–84.
14. Ушаков Р.В., Самусенков В.О., Ушаков А.Р., Даутов Х.Р. Стабильность дентальных имплантатов после операции синуслифтинга. *Росс. вестник дентальной имплантологии*. 2011, №2(24): 62–65.
15. Плахтий Л.Я., Гатиева Е.И., Царева Т.В., Цховребов А.Ч., Ильясова С.Т., Арутюнян А.А. Структура микробных ассоциаций при осложнениях дентальной имплантации и выбор антибиотика с учетом резистентности выделенных штаммов. *Эндодонтия today*. 2019, №1(17): 21–27.
16. Ушаков Р.В., Царев В.Н. *Антимикробная терапия в стоматологии. Принципы и алгоритмы*. М.: Практическая медицина, 2019, 240 с.
17. Ушаков Р.В., Царев В.Н., Ашуева А.Ж., Ушаков А.Р., Царева Т.В. Антимикробная профилактика местных воспалительных осложнений в хирургической стоматологии. *Стоматология для всех*. 2021, №3(96): 4–11. doi: 10.35556/idr-2021-3(96)4-11
18. Янушевич О.О., Ахмедов Г.Д., Панин А.М., Арутюнов С.Д., Царев В.Н. *Микроэкология полости рта и инфекционно-воспалительные осложнения в хирургической стоматологии*. М.: Практическая медицина, 2019, 192 с.
19. Annibali S., Ripari M., Monaca G.L.A., Tonoli F., Cristalli M.P. Local complications in dental implant surgery: prevention and treatment. *Oral Implantol (Rome)*. 2008, no.1(1): 21–33.
20. Atlanta G.A.: Centers for Disease Control and Prevention, US Dept of Health and Human Services; 2019 Centers for Disease Control and Prevention. Oral Health Surveillance Report: Trends in Dental Caries and Sealants, Tooth Retention, and Edentulism, United States, 1999–2004 to 2011–2016.
21. Belibasakis G.N., Bostanci N., Marsh P.D., Zaura E., Krishnan K. Applications of the oral microbiome in personalized dentistry. *Arch Oral Biol*. 2019, no.104: 7–12. doi:10.1016/j.archoralbio.2019.05.023
22. Deeb G.R., Soung G.Y., Best A.M., Laskin D.M. Antibiotic Prescribing Habits of Oral and Maxillofacial Surgeons in Conjunction With Routine Dental Implant Placement. *J Oral Maxillofac Surg*. 2015, **73**(10): 1926–1931. doi: 10.1186/s40729-020-00252-4
23. Dent C.D., Olson J.W., Farish S.E., Bellome J., Casino A.J., Morris H.F., Ochi S. The influence of preoperative antibiotics on success of endosseous implants up to and including stage II surgery: a study of 2,641 implants.

J Oral Maxillofac Surg. 1997, **55**(12, 5): 19–24. doi: 10.1016/s0278-2391(16)31193-4
24. Elias C., Moja L., Mertz D., Loeb M., Forte G., Magrini N. Guideline recommendations and antimicrobial resistance: the need for a change. *BMJ open*. 2017, no.7(7): e016264. doi: 10.1136/bmjopen-2017-016264
25. World Health Organization. Evidence based review on optimal duration of antibiotic therapy for bacterial infections to support antimicrobial stewardship recommendations WHO Secretariat, 2018.
26. Escalante M.G., Eubank T.D., Leblebicioglu B., Walters J.D. Comparison of Azithromycin and Amoxicillin Before Dental Implant Placement: An Exploratory Study of Bioavailability and Resolution of Postoperative Inflammation. *J Periodontol*. 2015, no.86: 1190–1200. doi: 10.1902/jop.2015.150024
27. Esposito M., Hirsch J.M., Lekholm U., Thomsen P. Eur J. Biological factors contributing to failures of osseointegrated oral implants. (II). Etiopathogenesis. *Oral Sci*. 1998, **106**(3): 721–764. doi: 10.1046/j.0909-8836..t01-6-.x
28. Friedlander A.H., Hazboun R.C. Antibiotics and implants. *J Am Dent Assoc*. 2015, **146**(3): 146. doi: 10.1016/j.adaj.2015.01.008
29. Granowitz E.V., Brown R.B. Antibiotic adverse reactions and drug interactions *Crit Care Clin*. 2008, **24**(2): 421–442. doi: 10.1016/j.ccc.2007.12.011
30. Griffin S.O., Griffin P.M., Li C.H., Bailey W.D., Brunson D., Jones J.A. Changes in Older Adults' Oral Health and Disparities: 1999 to 2004 and 2011 to 2016. *J Am Geriatr Soc*. 2019, **67**(6): 1152–1157. doi:10.1111/jgs.15777
31. Gynther G.W., Kondell P.A., Moberg L.E., Heimdahl A. Dental implant installation without antibiotic prophylaxis. *Oral Surg Oral Med Oral Pathol Oral Radiol Endod*. 1998, **85**(5): 509–511. doi: 10.1016/s1079-2104(98)90281-5
32. Heydenrijk K., Meijer H.J., van der Reijden W.A., Raghoebar G.M., Vissink A., Stegenga B. Microbiota around root-form endosseous implants: a review of the literature. *Int J Oral Maxillofac Implants*. 2002, **17**(6): 829–838. PMID: 12507243.
33. Ireland R.S., Palmer N.O., Lindenmeyer A., Mills N. An investigation of antibiotic prophylaxis in implant practice in the UK. *Br Dent J*. 2012, **213**(8): E14. doi: 10.1038/sj.bdj.2012.960. PMID: 23099724
34. Lambert P.M., Morris H.F., Ochi S. The influence of 0.12% chlorhexidine digluconate rinses on the incidence of infectious complications and implant success. *J Oral Maxillofac Surg*. 1997, **55**(12, 5): 25–30. doi: 10.1016/s0278-2391(16)31194-6
35. Lund B., Hultin M., Tranaeus S., Naimi-Akbar A., Klinge B. Complex systematic review – Perioperative antibiotics in conjunction with dental implant placement. *Clin Oral Implants Res*. 2015, 26, 11: 1–14. doi: 10.1111/clr.12637
36. Mazzocchi A., Passi L., Moretti R. Retrospective analysis of 736 implants inserted without antibiotic therapy. *J Oral Maxillofac Surg*. 2007, **65**(11): 2321–2323. doi: 10.1016/j.joms.2007.06.620
37. Mombelli A., van Oosten M.A., Schurch E. Jr., Land N.P. The microbiota associated with successful or failing osseointegrated titanium implants. *Oral Microbiol Immunol*. 1987, no.2(4): 145–151. doi: 10.1111/j.1399-302x.1987.tb00298.x
38. Nowjack-Raymer R.E., Sheiham A. Association of edentulism and diet and nutrition in US Adults. *J Dent Res*. 2003, no.82: 123–126. doi: 10.1177/154405910308200209
39. Onyekwelu I., Yakkanti R., Protzer L., Pinkston C.M., Tucker C., Seligson D. Surgical Wound Classification and Surgical Site Infections in the Orthopaedic Patient. *J Am Acad Orthop Surg Glob Res Rev*. 2017, no.1(3): e022. doi:10.5435/JAAOSGlobal-D-17-00022
40. Ramu C., Padmanabhan T.V. Indications of antibiotic prophylaxis in dental practice – review. *Asian Pac J Trop Biomed*. 2012, no.2: 749–754. doi: 10.1016/S2221-1691(12)60222-6
41. Resnik R.R., Misch C. Prophylactic antibiotic regimens in oral implantology: rationale and protocol. *Implant Dent*. 2008, **17**(2): 142–150. doi: 10.1097/ID.0b013e3181752b09
42. Romandini M., De Tullio I., Congedi F. et al. Antibiotic prophylaxis at dental implant placement: Which is the best protocol? A systematic review and network meta-analysis. *J Clin Periodontol*. 2019, no.46: 382–395. doi: 10.1111/jcpe.13080
43. Scharf D.R., Tarnow D.P. Success rates of osseointegration for implants placed under sterile versus clean conditions. *J Periodontol*. 1993, 64(10): 954–956. doi: 10.1902/jop.1993.64.10.954
44. Simoens S. Factors affecting the cost effectiveness of antibiotics. *Chemother Res Pract*. 2011, no.2011: 249867. doi: 10.1155/2011/249867
45. Surapaneni H., Yalamanchili P.S., Basha M.H., Potluri S., Elisetti N., Kiran Kumar M.V. Antibiotics in dental implants: A review of literature. *J Pharm Bioallied Sci*. 2016, 8, 1: S28-S31. doi:10.4103/0975-7406.191961
46. Tomas Carmona P., Diz Dios C., Scully C. Efficacy of Antibiotic Prophylactic Regimens for the Prevention of Bacterial Endocarditis of Oral Origin. *J Dent Res*. 2007, no.86: 1142–1159. doi.org/10.1177/154405910708601203
47. Tsarev V.N., Vitovich M.V., Nikolaeva E.N., Ippolitov E.V., Podporin M.S. Identification of biofilm-forming microbes in atherosclerotic plaques in patients with cardiovascular diseases. *Process Management and Scientific Developments*. 2020: 90–97.

References

1. Balmasova I.P., Tsarev V.N., Yanushevich O.O., Maev I.V., Mkrtumyan A.M., Arutyunov S.D. *Microecology of the periodontium. The relationship of occurrence and systemic effects*. Moscow: Practical medicine, 2021, 264 p. (In Russian).
2. Gostishchev V.K. General surgery: textbook. 4th edition. Moscow: GEOTAR-Media, 2010, 848 p. (In Russian).
3. Gulyaev A.E., Lokhvitsky S.V., Shirinsky V.G. Antimicrobial prophylaxis in surgery. Clinical guide. Moscow: Triada-X, 2003, 128 p. (In Russian).
4. Zagorsky V.A. *Prosthetics with complete edentulous: A guide for physicians*. Moscow: Medicine, 2008, 376 p. (In Russian).
5. Gorelova L.A., Vitovich M.V. 5th generation cephalosporin against biofilms and superbugs. *Russian dentistry*. 2017, **10**(1): 99–100 (In Russian).
6. Kalinin A.A., Otmakhova A.A., Pisareva S.N. Antibiotic resistance in dental practice. *Bulletin of the Northern State Medical University*. 2020, no.1(44): 234–235 (In Russian).
7. Lelari O.V., Durova I.E. Features and types of orthodontic preparation before orthopedic treatment. *Bulletin of medical 236 online conferences*. 2015, no.10: 1251–1252 (in Russian).
8. Lomakin M.V., Soloshchansky I.I., Druzhinin A.E. Antibiotic prophylaxis in surgical dental interventions. *Russian dentistry*. 2012, **5**(4): 25–28 (in Russian).
9. Lomakin M.V., Solomatina M.S., Panin A.M. Variants of the course of the wound process in deep surgical wounds of the oral cavity. *Russian dentistry*. 2008, no.1: 73–77 (In Russian).
10. Newman M. DDS, Arie van Winkelhoff Phd. M. *Antimicrobials in Dental Practice (Michael Newman, Ed.)*. M: Azbuka, 2004, 328 p. (In Russian).
11. Perova M.D. The main accents of medical expertise and standardization of intraosseous dental implantation. *Clinical implantology and dentistry*. 2000, no.3–4: 42–46 (In Russian).
12. Sipkin A.M., Demyanova A.V., Tsareva T.V. The results of the adhesion of microorganisms to titanium plates used in the osteosynthesis of the bones of the facial skeleton in the experiment. *Dentistry*. 2020, no.5(99): 7–10 (in Russian).
13. Ushakov R.V., Tsarev V.N., Ashueva A.Zh., Tsareva T.V., Ushakov A.R.

Prevention of complications of transient bacteremia in dental practice. Medical alphabet. *Dentistry.* 2021, no. 3(24): 78–84 (In Russian).
14. Ushakov R.V., Samusenkov V.O., Ushakov A.R., Dautov Kh.R. Stability of dental implants after sinus lift surgery. *Rus. Bulletin of Dental Implantology*. 2011, no.2(24): 62–65 (In Russian).
15. Plakhtiy L.Ya., Gatieva E.I., Tsareva T.V., Tskhovrebov A.Ch., Ilyasova S.T., Arutyunyan A.A. The structure of microbial associations in complications of dental implantation and the choice of antibiotic, taking into account the resistance of isolated strains. *Endodontics today*. 2019, no.1(17): 21–27 (In Russian).
16. Ushakov R.V., Tsarev V.N. *Antimicrobial therapy in dentistry. Principles and algorithms*. Moscow: Practical medicine, 2019, 240 p. (In Russian).
17. Ushakov R.V., Tsarev V.N., Ashueva A.Zh., Ushakov A.R., Tsareva T.V. Antimicrobial prevention of local inflammatory complications in surgical dentistry. *Stomatology for All / Int. Dental Review*. 2021, no.3(96): 4–11 (In Russian). doi: 10.35556/idr-2021-3(96)4-11
18. Yanushevich O.O., Akhmedov G.D., Panin A.M., Arutyunov S.D., Tsarev V.N. *Microecology of the oral cavity and infectious and inflammatory complications in surgical dentistry*. Moscow: Practical medicine, 2019, 192 p. (In Russian).
19. Annibali S., Ripari M., Monaca G.L.A., Tonoli F., Cristalli M.P. Local complications in dental implant surgery: prevention and treatment. *Oral Implantol (Rome)*. 2008, no.1(1): 21–33.
20. Atlanta G.A.: Centers for Disease Control and Prevention, US Dept of Health and Human Services; 2019 Centers for Disease Control and Prevention. Oral Health Surveillance Report: Trends in Dental Caries and Sealants, Tooth Retention, and Edentulism, United States, 1999–2004 to 2011–2016.
21. Belibasakis G.N., Bostanci N., Marsh P.D., Zaura E., Krishnan K. Applications of the oral microbiome in personalized dentistry. *Arch Oral Bio*l. 2019, no.104: 7–12. doi:10.1016/j.archoralbio.2019.05.023
22. Deeb G.R., Soung G.Y., Best A.M., Laskin D.M. Antibiotic Prescribing Habits of Oral and Maxillofacial Surgeons in Conjunction With Routine Dental Implant Placement. *J Oral Maxillofac Surg*. 2015, **73**(10): 1926–1931. doi: 10.1186/s40729-020-00252-4
23. Dent C.D., Olson J.W., Farish S.E., Bellome J., Casino A.J., Morris H.F., Ochi S. The influence of preoperative antibiotics on success of endosseous implants up to and including stage II surgery: a study of 2,641 implants. *J Oral Maxillofac Surg*. 1997, 55(12, 5): 19–24. doi: 10.1016/s0278-2391(16)31193-4
24. Elias C., Moja L., Mertz D., Loeb M., Forte G., Magrini N. Guideline recommendations and antimicrobial resistance: the need for a change. *BMJ open*. 2017, no.7(7): e016264. doi: 10.1136/bmjopen-2017-016264
25. World Health Organization. Evidence based review on optimal duration of antibiotic therapy for bacterial infections to support antimicrobial stewardship recommendations WHO Secretariat, 2018.
26. Escalante M.G., Eubank T.D., Leblebicioglu B., Walters J.D. Comparison of Azithromycin and Amoxicillin Before Dental Implant Placement: An Exploratory Study of Bioavailability and Resolution of Postoperative Inflammation. *J Periodontol*. 2015, no.86: 1190–1200. doi: 10.1902/jop.2015.150024
27. Esposito M., Hirsch J.M., Lekholm U., Thomsen P. Eur J. Biological factors contributing to failures of osseointegrated oral implants. (II). Etiopathogenesis. *Oral Sci*. 1998, 106(3): 721–764. doi: 10.1046/j.0909-8836..t01-6-.x
28. Friedlander A.H., Hazboun R.C. Antibiotics and implants. J Am Dent Assoc. 2015, 146(3): 146. doi: 10.1016/j.adaj.2015.01.008
29. Granowitz E.V., Brown R.B. Antibiotic adverse reactions and drug interactions *Crit Care Clin*. 2008, 24(2): 421–442. doi: 10.1016/j.ccc.2007.12.011
30. Griffin S.O., Griffin P.M., Li C.H., Bailey W.D., Brunson D., Jones J.A. Changes in Older Adults' Oral Health and Disparities: 1999 to 2004 and 2011 to 2016. *J Am Geriatr Soc*. 2019, 67(6): 1152–1157. doi:10.1111/jgs.15777
31. Gynther G.W., Kondell P.A., Moberg L.E., Heimdahl A. Dental implant installation without antibiotic prophylaxis. *Oral Surg Oral Med Oral Pathol Oral Radiol Endod*. 1998, **85**(5): 509–511. doi: 10.1016/s1079-2104(98)90281-5
32. Heydenrijk K., Meijer H.J., van der Reijden W.A., Raghoebar G.M., Vissink A., Stegenga B. Microbiota around root-form endosseous implants: a review of the literature. *Int J Oral Maxillofac Implants*. 2002, **17**(6): 829–838. PMID: 12507243
33. Ireland R.S., Palmer N.O., Lindenmeyer A., Mills N. An investigation of antibiotic prophylaxis in implant practice in the UK. *Br Dent J*. 2012, **213**(8): E14. doi: 10.1038/sj.bdj.2012.960. PMID: 23099724
34. Lambert P.M., Morris H.F., Ochi S. The influence of 0.12% chlorhexidine digluconate rinses on the incidence of infectious complications and implant success. *J Oral Maxillofac Surg*. 1997, **55**(12, 5): 25–30. doi: 10.1016/s0278-2391(16)31194-6
35. Lund B., Hultin M., Tranaeus S., Naimi-Akbar A., Klinge B. Complex systematic review – Perioperative antibiotics in conjunction with dental implant placement. *Clin Oral Implants Res*. 2015, 26, 11: 1–14. doi: 10.1111/clr.12637
36. Mazzocchi A., Passi L., Moretti R. Retrospective analysis of 736 implants inserted without antibiotic therapy. *J Oral Maxillofac Surg*. 2007, **65**(11): 2321–2323. doi: 10.1016/j.joms.2007.06.620
37. Mombelli A., van Oosten M.A., Schurch E. Jr, Land N.P. The microbiota associated with successful or failing osseointegrated titanium implants. *Oral Microbiol Immunol*. 1987, no.2(4): 145–151. doi: 10.1111/j.1399-302x.1987.tb00298.x
38. Nowjack-Raymer R.E., Sheiham A. Association of edentulism and diet and nutrition in US Adults. *J Dent Res*. 2003, no.82: 123–126. doi: 10.1177/154405910308200209
39. Onyekwelu I., Yakkanti R., Protzer L., Pinkston C.M., Tucker C., Seligson D. Surgical Wound Classification and Surgical Site Infections in the Orthopaedic Patient. *J Am Acad Orthop Surg Glob Res Rev*. 2017, no.1(3): e022. doi:10.5435/JAAOSGlobal-D-17-00022
40. Ramu C., Padmanabhan T.V. Indications of antibiotic prophylaxis in dental practice – review. *Asian Pac J Trop Biomed*. 2012, no.2: 749–754. doi: 10.1016/S2221-1691(12)60222-6
41. Resnik R.R., Misch C. Prophylactic antibiotic regimens in oral implantology: rationale and protocol. *Implant Dent*. 2008, **17**(2): 142–150. doi: 10.1097/ID.0b013e3181752b09
42. Romandini M., De Tullio I., Congedi F. et al. Antibiotic prophylaxis at dental implant placement: Which is the best protocol? A systematic review and network meta-analysis. *J Clin Periodontol*. 2019, no.46: 382–395. doi: 10.1111/jcpe.13080
43. Scharf D.R., Tarnow D.P. Success rates of osseointegration for implants placed under sterile versus clean conditions. *J Periodontol*. 1993, **64**(10): 954–956. doi: 10.1902/jop.1993.64.10.954
44. Simoens S. Factors affecting the cost effectiveness of antibiotics. *Chemother Res Pract*. 2011, no.2011: 249867. doi: 10.1155/2011/249867
45. Surapaneni H., Yalamanchili P.S., Basha M.H., Potluri S., Elisetti N., Kiran Kumar M.V. Antibiotics in dental implants: A review of literature. *J Pharm Bioallied Sci*. 2016, 8, 1: S28-S31. doi:10.4103/0975-7406.191961
46. Tomas Carmona P., Diz Dios C., Scully C. Efficacy of Antibiotic Prophylactic Regimens for the Prevention of Bacterial Endocarditis of Oral Origin. *J Dent Res*. 2007, no.86: 1142–1159. doi.org/10.1177/154405910708601203
47. Tsarev V.N., Vitovich M.V., Nikolaeva E.N., Ippolitov E.V., Podporin M.S. Identification of biofilm-forming microbes in atherosclerotic plaques in patients with cardiovascular diseases. *Process Management and Scientific Developments*. 2020: 90–97.

Ортодонтия

Поступила 07.11.2022

Усовершенствование метода диагностики пациентов с дистальной окклюзией с использованием внеротовых параметров телерентгенограммы головы в боковой проекции

Даниелова Б.Г., аспирант
Персин Л.С., д.м.н., профессор, зав. кафедрой
Панкратова Н.В., к.м.н., доцент
Кафедра ортодонтии МГМСУ им. А.И. Евдокимова, г. Москва

Для переписки:
E-mail address:
bellisimo2002@mail.ru

https://doi.org/10.35556/idr-2022-4(101)46-49

Резюме

Целью работы было усовершенствование метода диагностики и лечения нарушений зубочелюстной системы у пациентов с дистальной окклюзией зубных рядов, основанного на использовании внеротовых параметров телерентгенограммы головы в боковой проекции.

Для группы пациентов 7—15 лет были выполнены измерения 11 угловых и 16 линейных параметров, связанных с внелицевой вертикальной линией PLV. В качестве данных контрольных групп использовались боковые телерентгенограммы головы пациентов соответствующего возраста из архива кафедры ортодонтии МГМСУ им. А.И. Евдокимова.

Проведенный анализ позволил выделить параметры, значения которых имеют достоверные отличия от значений соответствующих параметров групп пациентов с физиологической окклюзией, что может быть использовано в практической работе.

Ключевые слова: дистальная окклюзия, телерентгенография головы в боковой проекции, внелицевая вертикальная линия PLV.

Для цитирования: Даниелова Б.Г., Персин Л.С., Панкратова Н.В. Усовершенствование метода диагностики пациентов с дистальной окклюзией с использованием внеротовых параметров телерентгенограммы головы в боковой проекции. *Стоматология для всех*. 2022, №4(101): 46-49. doi: 10.35556/idr-2022-4(101)46-49

Improvement of the method of diagnosis of patients with distal occlusion using extra-oral parameters of a telerentgenogram of the head in a lateral projection

Danielova B.G., Persin L.S., Pankratova N.V.

Federal State Budgetary Educational Institution of Higher Education "A.I. Yevdokimov Moscow State University of Medicine and Dentistry" of the Ministry of Healthcare of the Russian Federation

Russia, 127473, Moscow, Delegatskaya St., 20, bld. 1

Summary

The aim of the work was to improve the method of diagnosis and treatment of disorders of the dental system in patients with distal occlusion of the dentition, based on the use of extra-oral parameters of the telerentgenogram of the head in a lateral projection.

For a group of patients aged 7—15 years, measurements of 11 angular and 16 linear parameters associated with an extra-facial vertical PLV line were performed. Lateral telerentgenograms of the head of patients of appropriate age from the archive of the Department of Orthodontics of the Moscow State Medical University named after A.I. Evdokimov were used as control group data.

The analysis made it possible to identify parameters whose values have significant differences from the values of the corresponding parameters of groups of patients with physiological occlusion, which can be used in practical work.

Keywords: distal occlusion, telerentgenography of the head in lateral projection, out-of-the-face vertical line PLV.

For citation: Danielova B.G., Persin L.S., Pankratova N.V. Improvement of the method of diagnosis of patients with distal occlusion using extra-oral parameters of a telerentgenogram of the head in a lateral projection. Stomatology for All / Int. Dental Review. 2022, no.4(101): 46-49 (In Russian). doi: 10.35556/idr-2022-4(101) 46-49

Разнообразие клинических форм дистальной окклюзии зубных рядов, как зубоальвеолярных, так и гнатических, требует различных подходов к проведению диагностики нарушений зубочелюстной системы (ЗЧС), определению обусловленности ее формирования и методов лечения [1].

Систематизация ЗЧА на основе изучения боковых телерентгенограмм (ТРГ) головы пациента лежит в основе современных классификаций ЗЧА, базируется на работах А.М. Шварца [2] и получила развитие в трудах Ф.Я. Хорошилкиной [3], Л.С. Персина [4].

Для детальной оценки состояния ЗЧС пациентов с дистальной окклюзией Л.С. Персиным и соавторами

[5] было предложено использовать ряд внеротовых параметров, связанных с внелицевой вертикальной линией PLV, что может позволить более качественно проводить диагностику и лечение нарушений ЗЧС у пациентов с данной патологией.

Цель настоящего **исследования** –усовершенствование метода диагностики и лечения нарушений ЗЧС у пациентов с дистальной окклюзией зубных рядов, основанного на использовании внеротовых параметров телерентгенограммы головы в боковой проекции.

Материалы и методы. В Клиническом центре челюстно-лицевой, пластической хирургии и стоматологии МГМСУ им. А.И. Евдокимова нами обследовано 70 пациентов в возрасте 7–15 лет с дистальной окклюзией, разделенных на две группы М1 (7–12 лет) и М2 (12–15 лет). В качестве данных контрольных групп N1 и N2 использовались телерентгенограммы (ТРГ) головы в боковой проекции пациентов соответствующего возраста с физиологической окклюзией из архива кафедры ортодонтии МГМСУ им. А.И. Евдокимова.

На основании предложенного [5] метода оценки состояния зубочелюстной системы у пациентов с дистальной окклюзией с использованием внеротовых параметров ТРГ головы в боковой проекции выполнены построения линий PL, PoN, точки Po, измерение ∠NPPo, а также построения вертикальной внелицевой линии PLV и перпендикуляра от точки N к линии Po-Or (рис. 1а–1в).

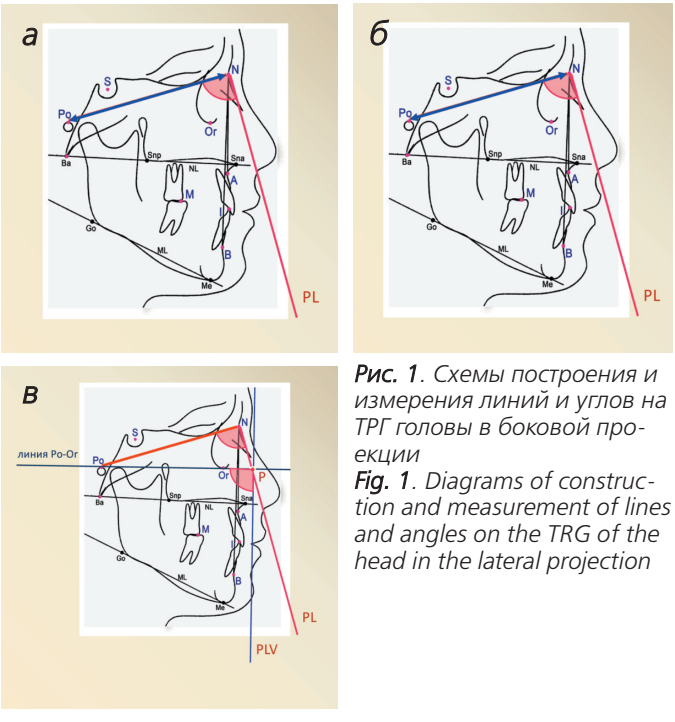

Рис. 1. Схемы построения и измерения линий и углов на ТРГ головы в боковой проекции

Fig. 1. Diagrams of construction and measurement of lines and angles on the TRG of the head in the lateral projection

Также выполнены измерения расстояния MI, расстояний от точек M, I, A, B, Pg до ∠OcP-PL и ∠OcP-PLV, от точек M, I, A, B и sto до линии N-Pg, углов пересечения линии Go-Me с линиями PL, PLV, OcP и Po-N и линии PoN с линиями Po-Or и Po-p (рис. 2а–2в). Рассчитаны ∠PoNI, ∠PoNM (∠PoNM характеризует

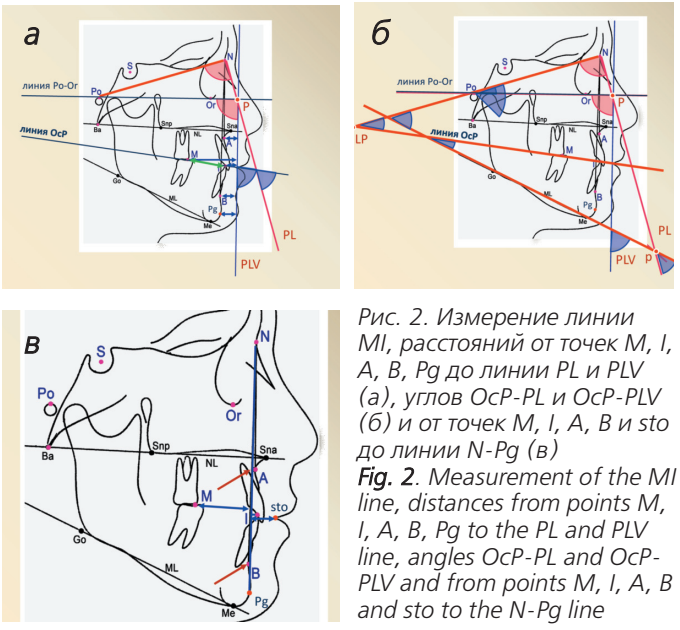

Рис. 2. Измерение линии MI, расстояний от точек M, I, A, B, Pg до линии PL и PLV (а), углов OcP-PL и OcP-PLV (б) и от точек M, I, A, B и sto до линии N-Pg (в)

Fig. 2. Measurement of the MI line, distances from points M, I, A, B, Pg to the PL and PLV line, angles OcP-PL and OcP-PLV and from points M, I, A, B and sto to the N-Pg line

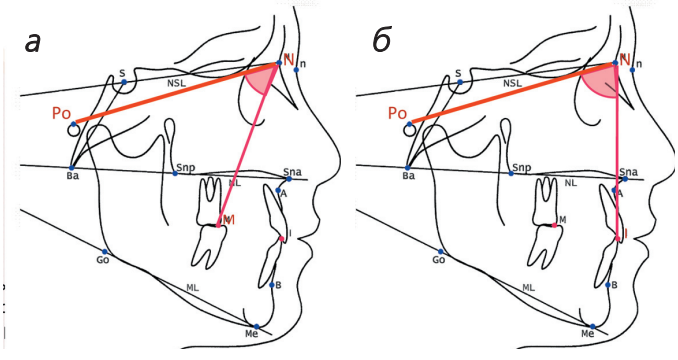

Рис. 3. Построение ∠ PoNM (а) и ∠ PoNI (б)

Fig. 3. Construction of ∠ PoNM (a) and ∠ PoNI (b)

положение точки смыкания первых моляров по отношению к референтной линии Po-N; ∠PoNI характеризует положение точки смыкания центральных резцов I по отношению к референтной линии Po-N) (рис. 3а–3б) и углы PoN-OcP, NPl-OcP, Ocl-Ocl (PoN-OcP – угол, характеризующий положение окклюзионной линии нижнего зубного ряда относительно референтной линии Po-N; NPl-OcP – угол, образованный линией NLP и окклюзионной плоскостью OcP; Ocl-Ocl – угол, характеризующий взаимоположение окклюзионных линий верхнего и нижнего зубных рядов) (рис. 4а–4б).

В общей сложности для обследованных пациентов были выполнены измерения 11 угловых и 16 линейных параметров.

Статистический анализ значений рассчитанных параметров двух обследованных групп пациентов М1 и М2 был проведен с использованием программ Statistika 8.0 и Microsoft Office Excel 2007.

Результаты и обсуждение. В результате анализа полученных данных было установлено, что в группе пациентов 7–12 лет (М1) из изученных 11 угловых параметров значения лишь 4-х имеют достоверные отличия от значений соответствующих параметров пациентов группы N1. Это ∠NGop, ∠PoNM, ∠OcP-PLV и ∠MeGo-PL. Они достоверно увеличены относительно нормы на 7,7–26,9% (p<0,001). Соответствующие данные приведены в табл.1.

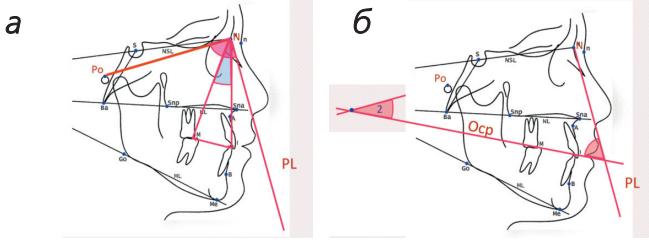

Рис. 4. Определение окклюзионных линий верхней и нижней челюстей (а) и их окклюзионных плоскостей (б)
Fig. 4. Determination of occlusal lines of the upper and lower jaws (a) and their occlusal planes (b)

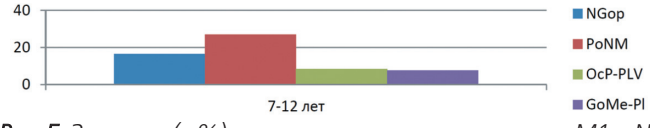

Рис. 5. Значения (в %) внелицевых угловых параметров M1 и N1
Fig. 5. Values (in %) of non-facial angular parameters M1 and N1

Таким образом, увеличены углы: характеризующий положение плоскости основания нижней челюсти, положение первого моляра верхней челюсти в сагиттальном направлении, окклюзионной плоскости OcP относительно внелицевой вертикальной линии PLV (рис. 5).

В группе М2 пациентов 12–15 лет из изученных 11 угловых параметров отличия от значений соответствующих параметров контрольной группы N2 имели 6 параметров – см. табл. 2. Угол NPoP, характеризующий взаимоотношение референтной линии Po-N и линии Po-Or, у пациентов группы М2 достоверно уменьшен на 21,7% (P<0,001) по сравнению с нормой. Еще 5 параметров достоверно увеличены на 2,6–51,8% (∠NGoP, характеризующий положение тела нижней челюсти относительно точки N, ∠OcP-PL, ∠NLP-OcP, ∠OcP-PLV и ∠OcP-MeGo, характеризующие взаимоотношение окклюзионной плоскости с внелицевыми параметрами) (рис. 6).

Из изученных 16 линейных параметров ТРГ головы у пациентов группы М1 только шесть имеют достоверное отличие от показателей группы N1 (табл. 3). Линейные параметры B-PLV, Pg-PLV, Po-N, M-I и M-APg, характеризующие положение подбородочного отдела в сагиттальной плоскости, длину зубного ряда и референтной линии PoN, расстояние от точки смыкания моляров до линии APg дентальной плоскости, достоверно уменьшены в среднем на 4,2–17,3% (p<0,05 и p<0,001). Расстояние от точки смыкания губ sto до линии NPg лицевой плоскости увеличено на 30,7% (P<0,001) (см. рис. 7).

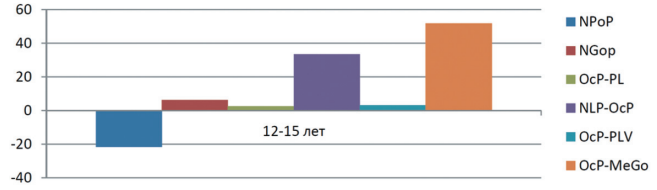

Рис. 6. Значения внелицевых угловых параметров ТРГ головы в группе М2 по сравнению с группой N2
Fig. 6. The values of the off-face angular parameters of the head TRG in the M2 group compared to the N2 group

Из изученных 16 линейных параметров ТРГ головы в боковой проекции у пациентов группы М2 с дистальной окклюзией только три имеют достоверное отличие от показателей группы N2 с нормальной окклюзией (табл. 4). A-PLV – расстояние от точки передней границы альвеолярного отростка верхней челюсти до внелицевой вертикальной линии PLV достоверно увеличено на 53,3% (P<0,05). M-NPg – расстояние от точки смыкания моляров до линии NPg лицевой плоскости достоверно увеличено на 13,8% (P<0,01), B-NPg – расстояние от точки передней границы альвеолярной части нижней челюсти до линии Npg лицевой плоскости увеличено достоверно на 86,5% (P<0,01), что свидетельствует о дистальном положении апикального базиса нижней челюсти (рис. 8).

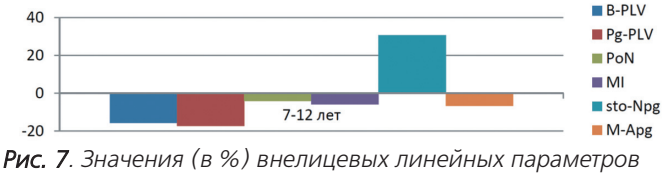

Рис. 7. Значения (в %) внелицевых линейных параметров ТРГ головы в группе М1 по сравнению с группой N1
Fig. 7. Values (in %) of extra-facial linear parameters of the head TRG in group M1 compared to group N1

Выводы. Проведенный анализ внелицевых угловых и линейных параметров телерентгенограмм головы в боковой проекции у исследованных групп пациентов с дистальной окклюзией подтвердил возможность использовать их в диагностике и лечении данной ано-

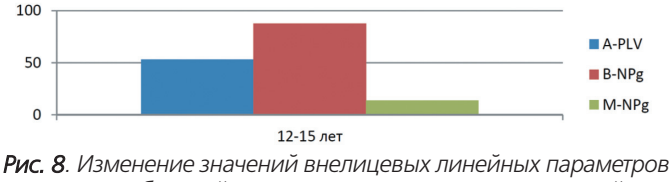

Рис. 8. Изменение значений внелицевых линейных параметров ТРГ головы в боковой проекции в группах М2 с дистальной окклюзией и в группах N2 с нормальной окклюзией (100%)
Fig. 8. Change in values of extra-facial linear parameters of the head TRG in lateral projection in groups with distal occlusion and in groups N2 with normal occlusion (100%)

Таблица 1. Значения внелицевых угловых параметров (в градусах) на ТРГ головы в боковой проекции в группах M1 и N1

	∠NGop	∠PoNM	∠OcP-PLV	∠GoMe-Pl
M1	73,4±1,2	48,6±0,8	82,2±0,8	50,2±0,9
N1	63,0±0,8	38,3±0,6	75,8±0,9	46,6±0,8
Отличие, в %	16,5	26,9	8,4	7,7
Достоверность отличия в группах Уровень значимости 5%	**p=7,2**	**p=10,3**	**p=5,3**	**p=2,9**
	p<0,001	**p<0,001**	**p<0,001**	**p<0,01**

Примечание. Здесь и в табл. 2–4 за 100% приняты показатели группы N1 и N2.

Таблица 2. Значения внелицевых угловых параметров (в градусах) ТРГ головы в боковой проекции в группах M2 и N2

	∠NPoP	∠NGop	∠OcP-PL	∠NLP-OcP	∠OcP-PLV	∠OcP-GoMe
Группа M2	17,0±0,7	74,6±1,4	69,3±0,7	26,4±1,6	84,4±0,6	21,1±1,2
Группа N2	21,7±0,8	70,3±1,3	67,5±0,6	19,8±1,4	81,9±0,8	13,9±1,1
Отличие в %	-21,7	6,1	2,6	33,3	3,05	51,8
Достоверность отличия M2 от N1 Уровень значимости 5%	**p=4,4**	**p=2,3**	**p=1,96**	p=3,1	**p=2,5**	**p=4,4**
	p<0,001	**p<0,05**	**p<0,05**	**p<0,01**	**p<0,05**	**p<0,001**

Таблица 3. Значения внелицевых линейных параметров (в миллиметрах) на ТРГ головы в боковой проекции в группах M1 и N1

	B-PLV	Pg-PLV	Po-N	M-I	Sto-NPg	M-APg
Группа M1	18,7±0,9	18,2±1,4	103,1±0,7	37,1±0,5	16,6±0,4	31,0±0,5
Группа N1	22,2±0,9	22,0±1,2	107,6±0,8	39,4±0,6	12,7±0,5	33,2±0,4
Отличие, %	-15,7	-17,3	-4,2	-5,8	30,7	-6,7
Достоверность отличия M1 от N1 Уровень значимости 5%	**p=2,75**	**p = 2,06**	p=4,2	p =2,94	**p=6,1**	**p = 3,4**
	p<0,05	**p<0,05**	p<0,001	p<0,05	**p<0,001**	**p<0,001**

Таблица 4. Значения (в миллиметрах) внелицевых линейных параметров ТРГ головы в боковой проекции в группах M2 и N2

	A-PLV	B-NPg	M-NPg
Группа M2	9,2±1,2	4,5±0,5	32,8±0,8
Группа N2	6,0±1,1	2.4± 0,4	28,8±0,7
Отличие, %	53,3	87,5	13,8
Достоверность отличия M2 от N2 Уровень значимости 5%	**p=1,97**	**p=3,28**	**p=3,77**
	p<0,05	**p<0,01**	**p<0,01**

малии ЗЧС, а также позволил выделить параметры, значения которых имеют достоверные отличия от значений соответствующих параметров контрольных групп с физиологической окклюзией, что может быть использовано в практической работе.

Литература

1. Персин Л.С. *Ортодонтия. Современные методы диагностики аномалий зубов, зубных рядов и окклюзий: учебное пособие*. М.: ГЭОТАР-Медиа, 2017, 160 с.
2. Schwarz A.M. Roentgenostatics. A practical evaluation of the X-ray headplate. *Amer. J. Orthodont*. 1964, 47: 561–585.
3. Хорошилкина Ф.Я. Современный анализ классификаций зубочелюстно-лицевых аномалий, планирования комплексного лечения и прогнозирования его результатов. *Стоматология для всех*. 2004, №4(29): 48–53.
4. Персин Л.С. *Ортодонтия. Современные методы диагностики зубочелюстно-лицевых аномалий: Руководство для врачей*. М.: Информкнига, 2007.
5. Даниелова Б.Г., Персин Л.С., Панкратова Н.В., Репина Т.В., Филатова О.С. Оценка состояния зубочелюстной системы у пациентов с дистальной окклюзией с использованием внеротовых параметров телерентгенограммы головы в боковой проекции. *Ортодонтия*. 2022, №3(99): 16–24.

References

1. Persin L.S. *Orthodontics. Modern methods of diagnostics of anomalies of teeth, dentition and occlusions: textbook*. Moscow: GEOTAR-Media, 2017, 160 p. (In Russian).
2. Schwarz A.M. Roentgenostatics. A practical evaluation of the X-ray headplate. *Amur. J. Orthodont*. 1964, 47: 561–585.
3. Khoroshilkina F.Ya. Modern analysis of classifications of dentofacial anomalies, planning of complex treatment and forecasting of its results. *Dentistry for everyone*. 2004, no.4(29): 48–53 (In Russian).
4. Persin L.S. Orthodontics. *Modern methods of diagnosis of dental-facial anomalies: A guide for doctors*. Moscow: Informkniga, 2007 (In Russian).
5. Dinielova B.G., Persin L.S., Pankratova N.V., Repina T.V., Filatova O.S. Assessment of the state of the dental-maxillary system of 4 patients with distal occlusion using extra-oral parameters of thelerentgenograms of the head in the lateral projection. *Orthodontics*. 2022, no.3(99): 16–24 (In Russian).

Обезболивание в стоматологии

Поступила 11.10.2022

Применение метода комбинированного обезболивания с использованием местной анестезии и чрескожной электронейростимуляции при дентальной имплантации

https://doi.org/10.35556/idr-2022-4(101)50-54

Юдин Д.К., врач-стоматолог, челюстно-лицевой хирург, ООО «Гетте и Юдин», г. Москва, аспирант кафедры стоматологии детского возраста и ортодонтии МИ Российского университета дружбы народов, г. Москва
Мозговой В.В., врач-стоматолог, ООО «Гетте и Юдин» , г. Москва
Драгунова С.Г., врач-стоматолог, челюстно-лицевой хирург, ООО «Юнидент», г. Подольск, аспирант кафедры стоматологии детского возраста и ортодонтии МИ Российского университета дружбы народов, г. Москва
Косырева Т.Ф., д.м.н., профессор кафедры стоматологии детского возраста и ортодонтии МИ Российского университета дружбы народов, г. Москва
Кастыро И.В., д.м.н., PhD, профессор кафедры пластической хирургии ФНМО МИ Российского университета дружбы народов, г. Москва
Гетте С.А., врач-стоматолог, челюстно-лицевой хирург, ООО «Гетте и Юдин», г. Москва

Для переписки:
E-mail address: abrek93@mail.ru

Резюме

Цель работы. Провести сравнительную оценку адекватности обезболивания на основе изучения динамики показателей болевой чувствительности, вегетативной нервной системы и психоэмоционального статуса пациентов при комбинации местной анестезии и чрескожной электронейростимуляции.

Материалы и методы. В исследовании приняли участие 40 пациентов в возрасте от 38 до 63 лет. Количество пациентов в первой группе составило 20 человек в возрасте от 38 до 63 лет, и все они завершили исследование. В первой группе использовали только местную анестезию (МА): 4% раствор артикаина с эпинефрином в концентрации 1:200000. Во второй группе количество пациентов составило 20 человек в возрасте от 38 до 60 лет, и все они также завершили исследование. Во второй группе выполняли комбинацию чрескожной электронейростимуляции (ЧЭНС) с последующей местной анестезией (ЧЭНС+МА). Электронейростимуляцию проводили с помощью аппарата «Электроника ЭПБ50-01» (Россия), который генерирует биполярные несимметричные импульсы тока длительностью 20 мкс и частотой 10 имп./сек. Интенсивность электронейростимуляции подбирали индивидуально до достижения у пациента интенсивных неболевых ощущений.

Результаты. Применение чрескожной электронейростимуляции потенцирует анальгетический эффект местной анестезии в интраоперационном периоде и оказывает пролонгированный обезболивающий эффект, который проявляется в снижении интенсивности болевых ощущений в течение всего послеоперационного периода. Анализ особенностей действия чрескожной электронейростимуляции свидетельствует о том, что этот эффект обусловлен не обострением болевой чувствительности, а сенситизацией (обострением чувствительности) неболевых периферических нервов и орального тригеминального ядра, передающих сигналы от рецепторов, возбуждающихся при неповреждающих воздействиях (рецепторов прикосновения, смещения тканей). Эта сенситизация может развиваться в результате продолжительной предварительной электронейростимуляции, которую осуществляли перед проведением инъекции. На фоне сенситизации ощущения от любых механических воздействий на ткани будут восприниматься более остро, что оценивалось пациентами как более интенсивные болевые ощущения. Эту особенность действия чрескожной электронейростимуляции необходимо учитывать при составлении методик ее применения в клинической практике.

Вывод. Применение чрескожной электронейростимуляции создает благоприятные условия для периода адаптации и интеграции имплантатов в ранние сроки послеоперационного периода.

Ключевые слова: дентальная имплантация, аналгезия, боль, чрескожная электронейростимуляция.

Для цитирования: Юдин Д.К., Мозговой В.В., Драгунова С.Г., Косырева Т.Ф., Кастыро И.В., Гетте С.А. Применение метода комбинированного обезболивания с использованием местной анестезии и чрескожной электронейростимуляции при дентальной имплантации. *Стоматология для всех*. 2022, №4(101): 50-54. doi: 10.35556/idr-2022-4(101)50-54

The use of the combined anesthesia method using local anesthesia and percutaneous electroneurostimulation for dental implantation

Yudin D.K.[1,3], Mozgovoy V.V.[1], Dragunova S.G.[2,3], Kosyreva T.F.[3], Kastyro I.V.[3], Gette S.A.[1]

[1] Gette and Yudin LLC, Moscow, Russia
Russia, 123056, Moscow, Krasina Ave., 16, bld. 1
[2] Unident LLC, Podolsk, Russia
[3] Peoples' Friendship University of Russia
Russia, 117198, Moscow, Miklukho-Maklaya St., 6

Summary

The purpose of the work: to conduct a comparative assessment of the adequacy of pain relief based on the study of the dynamics of pain indicators, the autonomic nervous system and the psycho-emotional status of patients with a combination of local anesthesia and percutaneous electroneurostimulation.

Materials and methods. 40 patients aged 38 to 63 years took part in the study. The number of patients in the first group amounted to 20 people aged 38 to 63 years, and they all completed the study. In the first group, only local anesthesia (MA) was used by a 4% solution of articaine with epinephrine in a concentration of 1: 200000. In the second group, the number of patients was 20 people aged 38 to 60 years, and all of them also completed the study. In the second group – a combination of percutaneous electroneurostimulation (Chens) with subsequent local anesthesia (Chens+Ma); Electroneurostimulation was carried out using the EPB50-01 Electronics device (Russia), which generates bipolar asymmetric current pulses of 20 μs and a frequency of 10 imp/s. The intensity of electroneurostimulation was selected individually until the patient achieve intense non -pain sensations.

Results. The use of percutaneous electroneurostimulation potentiates the analgesic effect of local anesthesia in the intraoperative period and has a prolonged analgesic effect, which manifests itself in a decrease in the intensity of pain throughout the postoperative period. Analysis of the features of the action of percutaneous electroneurostimulation indicates that this effect is due to exacerbation of not pain sensitivity, but by sensitization (exacerbation of sensitivity) of non -column peripheral nerves and oral trigeminal core, transmitting signals from receptors that are excited with no damaging effects (touches, displacement of tissues). This sensitization can develop as a result of prolonged preliminary electroneurostimulation, which was carried out before the injection. Against the background of sensitization of sensation from any mechanical effects on the tissue, more acute will be perceived, which was evaluated by patients as more intense pain. This feature of the action of percutaneous electroneurostimulation must be taken into account when compiling methods of its application in clinical practice.

Conclusion. The use of percutaneous electroneurostimulation creates favorable conditions for the period of adaptation and integration of implants in the early stages of the postoperative period.

Keywords: dental implantation, analgesia, pain, percutaneous electronostimulation.

For citation: Yudin D.K., Mozgovoy V.V., Dragunova S.G., Kosyreva T.F., Kastyro I.V., Gette S.A. The use of the combined anesthesia method using local anesthesia and percutaneous electroneurostimulation for dental implantation. *Stomatology for All / Int. Dental Review.* 2022, no.4(101): 50-54 (In Russian). doi: 10.35556/idr-2022-4(101)50-54

В настоящее время стоматологическое имплантологическое лечение является наиболее частой плановой амбулаторной операцией [1].

Дентальная имплантация, как и большинство челюстно-лицевых операций, относятся к средней степени травматичности. Однако ее анестезиологическое обеспечение имеет ряд особенностей, к которым относятся следующие: необходимость эффективного обезболивания вследствие высокой степени иннервации тканей челюстно-лицевой области; повышенный риск психоэмоциональных реакций и соматических осложнений, так как пациенты, обращающиеся за этим видом лечения, в анамнезе имеют ряд сопутствующих соматических заболеваний, поскольку большинство из них являются людьми пожилого или зрелого возраста [2].

Кроме того, повышенные требования предъявляются к послеоперационному периоду, при котором должны быть снижены болевой синдром и отек для профилактики ранних послеоперационных осложнений, препятствующих остеоинтеграционным процессам.

Традиционно и широко применяемая при лечении стоматологических заболеваний местная анестезия не удовлетворяет всем этим требованиям. Очевидна потребность в разработке методов обезболивания, которые позволяли бы обеспечивать эффективную интра- и послеоперационную анальгезию, психовегетативную защиту, а также профилактику осложнений в период адаптации и остеоинтеграции имплантатов [3–4].

Известен успешный опыт применения чрескожной электронейростимуляции в стоматологии при амбулаторных вмешательствах, а также в качестве болеутоляющего средства в послеоперационном периоде. Наиболее выраженным является эффект подавления болевой и температурной чувствительности тканей, что по глубине анальгезии сопоставимо с применением наркотических анальгетиков. При этом полностью отсутствуют присущие наркотикам нежелательные побочные эффекты [5].

Цель работы – провести сравнительную оценку адекватности обезболивания на основе изучения динамики показателей болевой чувствительности, вегетативной нервной системы и психоэмоционального статуса пациентов при комбинации местной анестезии и

чрескожной электронейростимуляции.

Материалы и методы. В исследовании приняли участие 40 пациентов в возрасте от 38 до 63 лет. Количество пациентов в первой группе составило 20 человек в возрасте от 38 до 63 лет, и все они завершили исследование. В первой группе использовали только МА: 4% раствор артикаина с эпинефрином в концентрации 1:200000. Во второй группе количество пациентов составило 20 человек в возрасте от 38 до 60 лет, и все они также завершили исследование. Во второй группе выполняли комбинацию чрескожной электронейростимуляции (ЧЭНС) с последующей местной анестезией (ЧЭНС+МА). Электронейростимуляцию проводили с помощью аппарата «Электроника ЭПБ50-01» (Россия), который генерирует биполярные несимметричные импульсы тока длительностью 20 мкс и частотой 10 имп./сек. Интенсивность электронейростимуляции подбирали индивидуально до достижения у пациента интенсивных неболевых ощущений.

Оценку клинико-физиологических показателей проводили до обезболивания (контроль), после чрескожной электронейростимуляции, а также на этапах вмешательства и на 1-е, 2-е и 3-и сутки после операции.

Эмоционально-личностные особенности определяли с помощью госпитальной шкалы тревоги и депрессии (ГШТД) (Zigmond A.S., Snaith R.P., 1983), которая предназначена для выявления и оценки тяжести депрессии и тревоги в условиях общемедицинской практики. Преимущества шкалы заключаются в простоте ее применения и обработки результатов обследования.

В течение всего вмешательства осуществляли мониторинг систолического (САД), диастолического (ДАД) артериального давления и частоты сердечных сокращений (ЧСС), а также сатурации периферической крови кислородом (SpO2) с помощью пальцевого датчика. По данным центральной гемодинамики рассчитывали среднее артериальное давление (mean arterial pressure – MAP) по формуле:

MAP=ДАД+(САД–ДАД)/3.

Показатели центральной гемодинамики и сатурации периферической крови кислородом, измеряемые у пациента, фиксировались автоматически анестезиологическим монитором МПР6-03-«Тритон» с погрешностью измерения не более 5% одновременно с лечебными процедурами.

Для оценки соотношения тонуса симпатической и парасимпатической нервных систем рассчитывали индекс Кердо (ИК) по формуле:

ИК=(1-ДАД/ЧСС)*100 (%).

Интенсивность болевых ощущений во время операции и в послеоперационном периоде оценивали на основании субъективных ощущений пациента по 10-балльной цифровой рейтинговой визуально-аналоговой шкале боли (ВАШ боли). По этой шкале имеется следующее соответствие между цифровыми и понятийными характеристиками оценок боли:

0 баллов – нет боли;
1–3 балла – слабая боль;
3–5 баллов – умеренная боль;
5–7 баллов – сильная боль;
7–9 баллов – очень сильная боль;
10 баллов – нестерпимая боль.

В послеоперационном периоде на 3-и сутки также оценивали степень отека тканей по следующей визуально-аналоговой шкале отека (ВАШ отека):

0 – нет отека;
1 – отек в области лоскута;
2 – отек в области переходной складки;
3 – видимый отек мягких тканей лица.

При статистической обработке данных применяли критерий Стьюдента для парных сравнений.

Результаты и обсуждение. В соответствии с протоколом исследования изучение клинико-физиологических показателей у пациентов 1-й группы (МА), у которых для обезболивания применяли только местную анестезию, было проведено перед, на этапах проведения операции дентальной имплантации и в послеоперационном периоде.

Перед проведением обезболивания по данным ГШТД у пациентов 1-й группы значения тревоги составляли от 3 до 12 баллов (в среднем 6,8±2,6 балла), депрессии – от 1 до 6 баллов (в среднем 3,5±1,6 балла). После завершения операции (ПослеОп) значения тревоги у 3-х пациентов снизились на 1 балл, у 3-х пациентов увеличились на 1 балл и в среднем составили 6,8±2,7 балла. Значения депрессии не изменились ни у одного пациента, что позволяет полагать об отсутствии влияния МА на психоэмоциональное состояние пациентов.

Изменения показателей центральной гемодинамики на этапах вмешательства были разнонаправленными. САД и ДАД, а также среднее артериальное давление статистически достоверно не изменялись в течение операции по сравнению с исходными значениями, а ЧСС статистически достоверно увеличивалась после инъекции в среднем на 10% с 84,2±5,0 до 92,6±13,7 уд./мин. ($p<0,050$). На последующих этапах операции частота сердечных сокращений снижалась и статистически достоверно не отличалась от исходных значений. Полученные данные свидетельствуют об отсутствии влияния МА на показатели центральной гемодинамики.

Во 2-й группе оценку исходных психофизиологических показателей, как и при проведении исследований в первой группе пациентов, проводили до лечебных мероприятий с помощью ГШТД.

Значения тревоги у них составляли от 1 до 10 баллов (в среднем 5,5±2,5 балла), депрессии – от 0 до 6 баллов (в среднем 3,0±1,5 балла). После завершения опе-

рации (ПослеОп) у 19 из 20 пациентов значения ГШТД не изменились, а у одного – значения тревоги снизились на 1 балл. Полученные данные позволяют считать, что ЧЭНС не влияет на психоэмоциональное состояние пациентов независимо от его исходного состояния.

САД и ДАД, а также среднее артериальное давление повысились на этапе инъекции, а затем снизились, статистически достоверно не отличаясь от исходных значений ни на одном этапе. Однако ЧСС статистически достоверно увеличивалась после инъекции в среднем на 13,4% с 84,3±4,7 до 95,6±6,1 уд./мин. ($p<0,001$). На последующих этапах операции ЧСС плавно снижалась и статистически достоверно не отличалась от исходных значений. Полученные данные свидетельствуют об отсутствии влияния местной анестезии на показатели центральной гемодинамики.

Исходные значения индекса Кердо у пациентов 2-й группы (ЧЭНС+МА) колебались от -14,5% до 12,0%, и только у одного пациента его значение было 15,2%, что соответствует состоянию симпатикотонии. После проведения ЧЭНС в течение 15 минут индекс Кердо в среднем статистически недостоверно снизился ($p>0,050$) по сравнению с исходными значениями, но после инъекции его значения статистически достоверно увеличились ($p<0,001$), как и у пациентов 1-й группы (МА), отражая повышение тонуса симпатической нервной системы. У 4 из 20 пациентов значения индекса Кердо находились в пределах от 15% до 30%, что соответствует состоянию симпатикотонии. На последующих этапах значения индекса Кердо у пациентов 2-й группы (ЧЭНС+МА) оставались статистически достоверно повышенными ($p<0,050$) до заключительного этапа операции – «ушивания». Тем не менее, в среднем его значения на всех исследованных этапах находились в пределах уравновешенного тонуса симпатической и парасимпатической нервных систем (от -15% до +15%).

Полученные данные отражают сходство динамики показателей психоэмоционального состояния, центральной гемодинамики и индекса Кердо у пациентов 2-й группы (ЧЭНС+МА) и 1-й группы (МА). Однако динамика сатурации крови кислородом (SpO2) у пациентов 2-й группы (ЧЭНС+МА) была прямо противоположной в сравнении с пациентами 1-й группы (МА). После проведения ЧЭНС в течение 15 минут SpO2

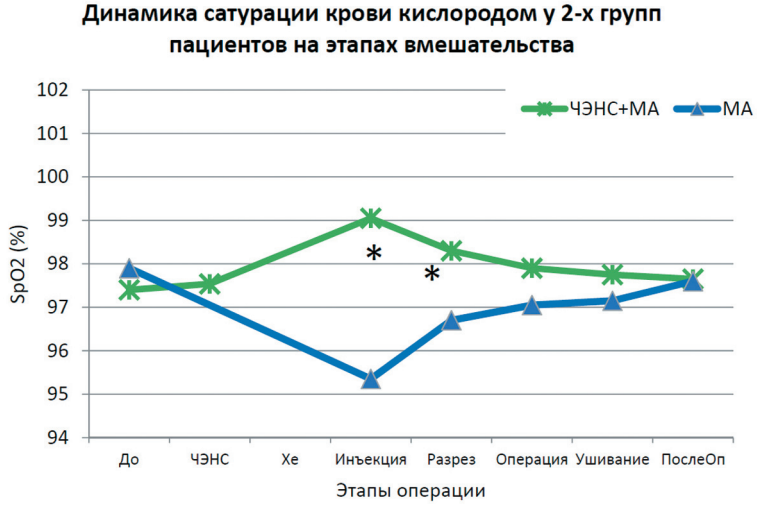

Рис. 1. Динамика сатурации крови кислородом (SpO_2) на этапах вмешательства у пациентов 1-й группы (МА), у которых для обезболивания применяли только местную анестезию, и 2-й группы (ЧЭНС+МА), у которых применяли чрескожную электронейростимуляцию и местную анестезию. Звездочками отмечены значения, которые статистически достоверно ($p<0,050$) отличаются от исходных во 2-й группе (ЧЭНС+МА)

Fig. 1. Dynamics of blood oxygen saturation (SpO_2) at the intervention stages in patients of group 1 (MA), in whom only local anesthesia was used for anesthesia, and group 2 (CHANCE+MA), in whom percutaneous electrostimulation and local anesthesia were used. Asterisks indicate values that statistically significantly ($p<0.050$) differ from the initial values in group 2 (CHANCE+MA)

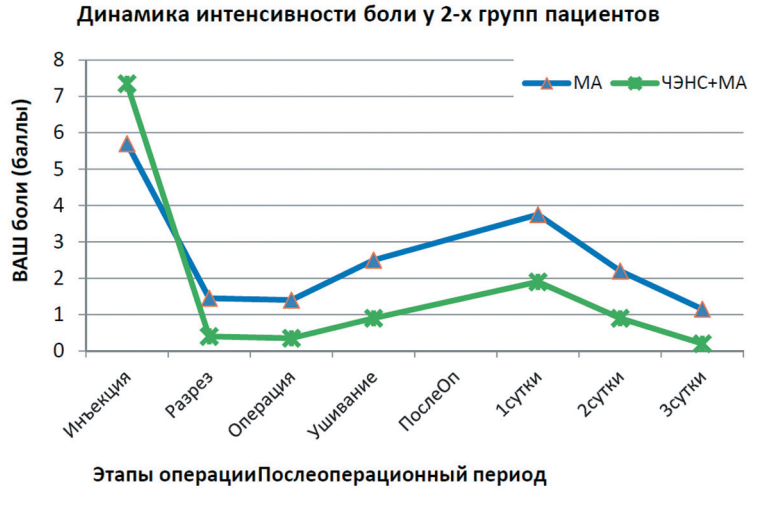

Рис. 2. Динамика интенсивности боли по визуально-аналоговой шкале боли (ВАШ боли) у двух групп пациентов

Fig. 2. Dynamics of pain intensity according to the visual-analog pain scale in two groups of patients

практически не изменилась количественно, а после инъекции произошло не снижение, а статистически достоверное (p<0,001) ее увеличение (рис. 1).

Повышенные после инъекции значения SpO2 были отмечены и на этапе «разрез» (p<0,050), однако на последующих этапах произошло дальнейшее снижение, и их значения статистически достоверно не отличались (p>0,050) от исходных.

При изучении интенсивности боли у пациентов 2-й группы (ЧЭНС+МА) были получены достаточно неожиданные результаты. На этапе инъекции количественные значения интенсивности боли по ВАШ боли составили от 6 до 9 баллов (сильная или очень сильная боль). В среднем значение ВАШ боли в этой группе было статистически достоверно (p<0,001) больше, чем в 1-й группе (МА). Полученные результаты можно понимать так, что ЧЭНС, которую перед инъекцией проводили в течение 15 минут, оказала не обезболивающий эффект, а, наоборот, обострила болевую чувствительность.

После проведения инъекции интенсивность боли значительно снизилась и на всех последующих этапах операции была статистически достоверно (p<0,001) меньше, чем в 1-й группе (МА), количественно не превышая по ВАШ боли 2-х баллов (слабая боль) (рис. 2).

В послеоперационном периоде интенсивность боли у пациентов 2-й группы (ЧЭНС+МА) также была статистически достоверно (p<0,001) ниже, чем в 1-й группе (МА).

Оценка степени отека тканей на 3-и сутки послеоперационного периода показала, что у 6 из 20 пациентов 2-й группы (ЧЭНС+МА) отек тканей в области операции не был выявлен, а у остальных 12 пациентов составил 1 балл по визуально-аналоговой шкале отека (отек в области лоскута). В среднем количественная оценка отека в этой группе составила 0,7±0,5 балла.

Таким образом, применение ЧЭНС потенцирует анальгетический эффект местной анестезии в интраоперационном периоде и оказывает пролонгированный обезболивающий эффект, который проявляется в снижении интенсивности болевых ощущений в течение всего послеоперационного периода. Неясным оставался эффект резкого обострения значений ВАШ боли на этапе проведения инъекции.

Анализ особенностей действия ЧЭНС свидетельствует о том, что этот эффект обусловлен не обострением болевой чувствительности, а сенситизацией (обострением чувствительности) неболевых периферических нервов и орального тригеминального ядра, передающих сигналы от рецепторов, возбуждающихся при неповреждающих воздействиях (рецепторов прикосновения, смещения тканей). Эта сенситизация может развиваться в результате продолжительной предварительной электронейростимуляции, которую осуществляли перед проведением инъекции. На фоне сенситизации ощущения от любых механических воздействий на ткани будут восприниматься более остро, что оценивалось пациентами как более интенсивные болевые ощущения. Эту особенность действия ЧЭНС необходимо учитывать при составлении методик ее применения в клинике.

Уже после инъекции местного анестетика эффект сенситизации нивелировался, и проявлялось обезболивающее действие ЧЭНС, механизм которого обусловлен активацией эндогенных противоболевых систем.

Оценка степени отека тканей на 3-и сутки послеоперационного периода показала, что у 6 из 20 пациентов 2-й группы (ЧЭНС+МА) отек тканей в области операции не был выявлен, а у остальных 12 пациентов составил 1 балл по визуально-аналоговой шкале отека (отек в области лоскута). В среднем количественная оценка отека в этой группе составила 0,7±0,5 балла.

Выводы. Полученные данные свидетельствуют о том, что применение чрескожной электронейростимуляции создает благоприятные условия для периода адаптации и интеграции имплантатов в ранние сроки послеоперационного периода.

Включение чрескожной электронейростимуляции в комплекс обезболивающих средств приемлемо как в интраоперационном, так и в послеоперационном периодах. Единственный нежелательный эффект применения чрескожной электронейростимуляции — обострение чувствительности к механическим воздействиям, что приводит к субъективному повышению болезненности инъекции. В связи с этим целесообразно применять аппликационную анестезию в месте введения иглы.

Литература / References

1. Esposito M., Piattelli M., Pistilli R., Pellegrino G., Felice P. Sinus lift with guided bone regeneration or anorganic bovine bone: 1-year post-loading results of a pilot randomised clinical trial. *Eur J Oral Implantol*. 2010, no.3(4): 297–305.
2. Sakkas A., Wilde F., Heufelder M., Winter K., Schramm A. Autogenous bone grafts in oral implantology-is it still a "gold standard"? A consecutive review of 279 patients with 456 clinical procedures. *Int J Implant Dent*. 2017, (**3**)1: 23.
3. Jensen S.S., Terheyden H. Bone augmentation procedures in localized defects in the alveolar ridge: clinical results with different bone grafts and bone-substitute materials. *Int J Oral Maxillofac Implants*. 2009, no.24: 218–236.
4. Fathima M., Sinha N., Ali S.M. Failures in Dental Implants: A Review. *Int J Adv Health Sci*. 2017, (**4**)2: 5–9.
5. Fugazzotto P.A. GBR using bovine bone matrix and resorbable and nonresorbable membranes. Part 2: clinical results. *Int J Periodontics Restorative Dent*. 2003, no.23: 599–605.

Приглашаем посетить наш стенд А2.1

DENTAL REVIEW

ДЕНТАЛ РЕВЮ

18-й Всероссийский стоматологический форум и выставка-ярмарка

Москва, Россия

7-9.02.2023

Крокус Экспо, павильон 2, залы 6

DARTA®

Стоматологические стулья DARTA®

www.darta.top

Стул стоматолога «Дарта 1900» с подлокотниками (с фиксацией)

Стул стоматолога «Дарта 1900» с подлокотниками и ножной педалью

Лицензия на производство № ФС-99-04-000358 от 13 сентября 2013 г.

Coral® ДИСТРИБЬЮТЕРСКИЙ И ТЕХНИЧЕСКИЙ ЦЕНТР

тел./факс: (812) 655-50-50
(495) 663-77-26

www.coralspb.ru
www.darta.top

Эстетическая стоматология

Поступила 04.11.2022

Клиническая оценка эффективности и безопасности использования отбеливающих полосок и отбеливающего геля в качестве средств домашнего отбеливания зубов

https://doi.org/10.35556/idr-2022-4(101)56-59

Власова Н.Н., к.м.н., доцент кафедры терапевтической стоматологии, ORCID 0000-0003-3665-1916
Самусенков В.О., к.м.н., доцент кафедры терапевтической стоматологии, ORCID 0000-0001-6266-0555
Данилина А.А., старший лаборант кафедры терапевтической стоматологии, ORCID 0000-0002-9583-394X
Николашвили Н.И., аспирант кафедры терапевтической стоматологии, ORCID 0000-0001-8349-9991
Гришаева К.А., старший лаборант кафедры пропедевтики стоматологических заболеваний, ORCID 0000-0002-6932-9088
ФГАОУ ВО Первый МГМУ им. И.М. Сеченова (Сеченовский университет), г. Москва

Для переписки:
E-mail address: vlasova12345@yandex.ru

Резюме

В настоящее время пациенты много внимания уделяют цвету зубов, проводят как офисное, так и домашнее отбеливание. Улыбка является невербальным средством коммуникации, а открытая улыбка – признаком человека, которому можно доверять. Однако проведение отбеливания без учета показаний и противопоказаний приводит к возникновению повышенной чувствительности и нестабильным отдаленным результатам. Поэтому целесообразным является проведение дополнительных клинических исследований, посвященных доступным средствам для домашнего отбеливания.

Цель исследования – оценить эффективность и безопасность использования отбеливающих полосок и отбеливающего геля в домашних условиях.

Материалы и методы. Проведено клиническое исследование с участием 2 групп по 20 человек. В группе № 1 проведена профессиональная гигиена полости рта и рекомендовано использовать отбеливающие полоски ежедневно один раз в день в течение 30 мин., курс применения 14 дней. В группе № 2 после профессиональной гигиены рекомендовано использовать отбеливающий гель ежедневно, один раз в день в течение 30 мин., курс применения 14 дней. Оценена эффективность отбеливающего эффекта по стандартной шкале Vita при первичном приеме, на 14 сутки и через 2 месяца; гиперестезию зубов оценивали с помощью индекса Шиффа при первичном осмотре, на 7 и 14 сутки после начала исследования.

Результаты и обсуждение. Оценка эффективности отбеливающего эффекта с помощью шкалы Vita показала видимый результат, который сохранялся на протяжении всего времени исследования без значимого отскока.

В группах не было выявлено статистически значимых различий значений индекса Шиффа до начала исследования (p=1,0), а также через 7 (p=1,0) и 14 (p=0,8355) дней после начала исследования. Было зафиксировано незначительное увеличение индекса Шиффа через 14 дней после начала исследования в обеих группах (p=0,0498). Индекс Шиффа увеличился в первой и второй группах только у 3 человек (15%), у остальных – остался неизменным.

Вывод. Использование исследованных отбеливающих полосок и отбеливающего геля эффективно влияет на изменение цвета зубов по шкале Vita и не способствует развитию гиперестезии.

Ключевые слова: отбеливание, домашнее отбеливание, профессиональная гигиена, гиперестезия.

Для цитирования: Власова Н.Н., Самусенков В.О., Данилина А.А., Николашвили Н.И., Гришаева К.А. Клиническая оценка эффективности и безопасности использования отбеливающих полосок и отбеливающего геля в качестве средств домашнего отбеливания зубов. **Стоматология для всех**. 2022, №4(101): 56-59. doi: 10.35556/idr-2022-4(101)56-59

Clinical evaluation of the effectiveness and safety of using of whitening strips and whitening gel as home teeth whitening treatment

Vlasova N.N., ORCID 0000-0003-3665-1916; **Samusenkov V.O.**, ORCID 0000-0001-6266-0555; **Danilina A.A.**, ORCID 0000-0002-9583-394X; **Nikolashvili N.I.**, ORCID 0000-0001-8349-9991; **Grishaeva K.A.**, ORCID 0000-0002-6932-9088

I.M. Sechenov First Moscow State Medical University of the Ministry of Healthcare of the Russian Federation

Russia, 119991, Moscow, Trubetskaya St., 8, bld. 2

Summary

Currently, patients pay a lot of attention to the color of their teeth; carry out both office and home whitening. A smile is a nonverbal means of communication, and an open smile is a sign of a person who can be trusted. However, bleaching without taking into account indications and contraindications leads to hypersensitivity and unstable long-term results. Therefore, it is advisable to conduct additional clinical studies on affordable home bleaching products.

The purpose of the study is to evaluate the effectiveness and safety of using whitening strips and whitening gel at home.

Conducted a clinical study involving 2 groups of 20 people. In Group No 1, conducted professional oral hygiene and recommend using whitening strips daily, once a day for 30 minutes; the course of application is 14 days. In group No 2, after professional hygiene, recommended using whitening gel daily, once a day in for 30 min.; the course of application is 14 days. The effectiveness of the whitening effect was assessed using the standard Vita scale at the initial admission, on the 14th day and after 2 months. Teeth hyperesthesia was assessed using the Schiff index at the initial examination, on the 7th and 14th days after the start of the study.

Evaluation of the effectiveness of the bleaching effect using the Vita scale showed a visible result that persisted throughout the study without a significant rebound.

There were no statistically significant differences in the Schiff index values in the groups before the start of the study (p=1.0), as well as 7 (p=1.0) and 14 (p=0.8355) days after the start of the study. A slight increase in the Schiff index was recorded 14 days after the start of the study in both groups (p=0.0498). The Schiff index also increased in the first and second groups for only 3 people (15%), while the rest remained unchanged.

The use of researched whitening strips and whitening gel effectively affects the teeth discoloration on the Vita scale and does not contribute to the development of hyperesthesia.

Keywords: whitening, home whitening, professional hygiene, hyperesthesia.

For citation: Vlasova N.N., Samusenkov V.O., Danilina A.A., Nikolashvili N.I., Grishaeva K.A. Clinical evaluation of the effectiveness and safety of using of whitening strips and whitening gel as home teeth whitening treatment. *Stomatology for All / Int. Dental Review.* 2022, no.4(101): 56-59 (In Russian). doi: 10.35556/idr-2022-4(101)56-59

Стремление к профилактике и красивой улыбке пользуется повышенным вниманием и является одним из мотивирующих факторов сохранения стоматологического здоровья [1, 2]. Много внимания пациенты уделяют цвету зубов и процедуре отбеливания, потому что зубы являются неотъемлемой частью эстетики лица и участвуют в сложных социальных, культурных и психологических взаимодействиях [3–9]. По данным одного из опросов, в Великобритании 28% взрослых были недовольны своей улыбкой, а у 50% опрошенных было какое-либо изменение цвета зубов [10]. Согласно опросу, проведенному Американской академией косметической стоматологии, обесцвеченные, окрашенные или желтые зубы были основной причиной непривлекательной улыбки, а 75% респондентов сообщили об использовании отбеливающих средств в домашних условиях [11].

Распространенным клиническим побочным эффектом отбеливания является гиперчувствительность, которая обычно сохраняется до 4–7 дней после завершения отбеливания [12]. Помимо чувствительности дентина стабильность эффекта отбеливания является наиболее неопределенным аспектом отбеливающей терапии [13]. Dietschi D. et al. в их исследовании invitro, сравнивающем процедуры отбеливания в кабинете и дома, обнаружили, что отбеливание в домашних условиях вызывает выраженное отбеливание более глубоких тканей зуба, что, вероятно, сохранит более светлый цвет в течение более длительного периода, чем профессиональное отбеливание в кабинете [14].

Нами было проведено анкетирование пациентов, и на вопрос «Довольны ли вы своей улыбкой и цветом зубов?» 90% респондентов ответили отрицательно, что свидетельствует о необходимости и желании пациентов изменить цвет зубов, поэтому целесообразно проведение дополнительных клинических исследований, посвященных доступным средствам для домашнего отбеливания.

Принимая во внимание эти факты, в данном исследовании оценивались степень изменения цвета, рецидив цвета и чувствительность зубов, связанные с домашним отбеливанием.

Цель исследования – оценить эффективность и безопасность использования отбеливающих полосок и отбеливающего геля в домашних условиях.

Материалы и методы исследования. На базе кафедры терапевтической стоматологии ФГАОУ ВО Первого МГМУ им. И.М. Сеченова Минздрава России (Сеченовского Университета) было проведено рандомизированное контролируемое проспективное клиническое исследование с участием двух групп из 40 пациентов с диагнозом «изменение цвета коронковой части зуба» (код по МКБ-10).

Критерии включения: возраст 18–45 лет, дисколорит зубов, интактная поверхность эмали фронтальных групп зубов.

Критерии невключения: тяжелые общие заболевания (сахарный диабет, нервно-психические и онкологические заболевания); частичная вторичная адентия, множественный кариес; заболевания тканей периодонта и пародонта в острой стадии; наличие ортопедических конструкций, значительная потеря эмали в результате патологической или возрастной стираемости, глубокие трещины на ее поверхности; наличие эрозии эмали; ортодонтическое лечение; курение; беременность и период кормления грудью; аллергические реакции на используемые препараты и материалы.

Критерии исключения: возраст – младше 18 лет, несоблюдение протокола исследования, отказ от повторных осмотров, развитие нежелательных эффектов после процедуры отбеливания.

Пациенты, подписавшие информированное согласие на участие в исследовании, были разделены на 2 группы по 20 человек методом простой рандомизации. Все пациенты ответили на вопросы анкеты, касающиеся восприятия своей улыбки, ожиданий от применения средств для домашнего отбеливания и индивидуальной гигиены полости рта. В группе № 1 пациенты использовали отбеливающие полоски Global white «Активный кислород» ежедневно, один раз в день в течение 30 мин.; курс применения 14 дней. В группе № 2 пациенты использовали отбеливающий гель Global white «Активный кислород» ежедневно, один раз в день в течение 30 мин.; курс применения 14 дней.

Всем пациентам провели профессиональную гигиену полости рта, обучили технике чистки зубов Bass, рекомендовали мягкие зубные щетки и зубную пасту с абразивностью не более 70 RDA с содержанием гидроксиапатита, обогащенного полиолгерманиевым комплексом с треонином, а также реминерализирующий гель Global white. Всем пациентам было рекомендовано после применения средств воздержаться от приема пищи и напитков в течение часа, во время использования курса полосок и геля Global white воздержаться от приема продуктов и напитков, содержащих пищевые красители, а также от курения, каждому пациенту была выдана памятка.

Оценка отбеливающего эффекта выбранных средств для домашнего отбеливания проводилась по стандартной шкале Vita с фотопротоколом при первичном приеме, на 14 сутки и через 2 месяца.

Гиперестезию зубов оценивали с помощью индекса Шиффа (Schiff air sensitivity index) по шкале от 0 до 3 баллов. Воздушную пробу Шиффа проводили следующим образом: воздух из пистолета стоматологической установки подавали перпендикулярно пришеечной поверхности зуба с расстояния 1 см в течение секунды. Оценку чувствительности зуба проводили с использованием следующих критериев: 0 – отсутствие реакции; 1 – ощущение дискомфорта, но при этом пациент не настаивает на прекращении пробы; 2 – дискомфорт, сопровождающийся просьбой о прекращении теста; 3 – выраженная болевая реакция с выраженными моторными реакциями, направленными на немедленное прекращение теста. Оценка гиперестезии проводилась при первичном осмотре, на 1, 7 и 14 сутки после начала исследования.

Статистическая обработка результатов исследования осуществлялась в программе R Studio version 1.2.1335 2009–2019. Значения индекса Шиффа представляли в виде средних и среднеквадратичных отклонений, медиан и квартилей, а также минимального и максимального значений в каждой группе. Для оценки значимости отличий использовали непараметрические критерии: тест Фридмана (внутри групп) и тест Манна-Уитни-Уилкоксона (между группами в каждый момент времени).

Таблица 1. Значение индекса Шиффа в течение всего времени исследования

Группа\Время	До	Через 7 дней	Через 14 дней	Значимость отличий внутри групп[1]
Группа 1 M±sd Me [Q1; Q3] min–max	0,2±0,52 0 [0; 0] 0–2	0,2±0,52 0 [0; 0] 0–2	0,35±0,59 0 [0; 1] 0–2	*X^2 Фридмана=6* *df=2* *p=0,0498*
Группа 2 M±sd Me [Q1; Q3] min–max	0,2±0,52 0 [0; 0] 0–2	0,2±0,52 0 [0; 0] 0–2	0,35±0,67 0 [0; 0,25] 0–2	*X^2 Фридмана=6* *df=2* *p=0,0498*
Значимость отличий между группами[2]	W=200, p=1,0	W=200, p=1,0	W=206,5, p=0,8355	

1 – по результатам теста Фридмана; M – среднее значение; sd – среднеквадратичное отклонение; Me – медиана; Q1 – 25 процентиль; Q3 – 75 процентиль; min, max – минимальное и максимальное значение; p – уровень достоверности; W – значение критерия Манна-Уитни-Уилкоксона; X2 Фридмана – значение критерия Фридмана; Df – число степеней свободы; 2 – по результатам теста Манна-Уитни-Уилкоксона.

После завершения исследования пациенты ответили на дополнительные вопросы анкеты, касающиеся результата процедуры домашнего отбеливания с помощью полосок и геля, а также о наличии или отсутствии у них каких-либо побочных эффектов.

Результаты и обсуждение. Оценка эффективности отбеливающего эффекта, о которой свидетельствует разница в цвете между различными промежутками времени, а именно: первично, на 14 сутки и спустя 2 месяца после начала исследования, проводилась визуально при помощи шкалы Vita и фиксировалась фотопротоколом. У каждого пациента наблюдался эффект, который сохранялся на протяжении всего времени исследования без значительного отклонения. На 14 сутки у пациентов группы № 1, которые использовали отбеливающие полоски Global white «Активный кислород», и пациентов группы № 2, использующих отбеливающий гель Global white «Ак-тивный кислород», отмечалось изменение цвета на 4–6 оттенков по шкале Vita. Спустя два месяца эффект сохранялся, что говорит о возможности рекомендовать с целью отбеливания использование как полосок, так и геля Global white «Активный кислород», в зависимости от показаний в каждом конкретном клиническом случае.

Результаты оценки индекса Шиффа отражены в таблице 1.

В группах не было выявлено статистически значимых различий значений индекса Шиффа до начала исследования (p=1,0), а также через 7 (p=1,0) и 14 (p=0,8355) дней после начала исследования. Было зафиксировано незначительное увеличение индекса Шиффа через 14 дней после начала исследования в обеих группах (p=0,0498). Индекс Шиффа увеличился и в первой, и во второй группах только у 3 человек (15%), у остальных остался неизменным.

Результаты анкетирования показали, что после отбеливания 95% пациентов были довольны цветом своих зубов и результатами процедуры отбеливания зубов, у большинства пациентов повысилась мотивация к поддержанию уровня гигиены полости рта. Пациенты после домашнего отбеливания, стремясь сохранить результат, стали чистить зубы тщательнее и чаще, что выразилось в увеличении временных затрат на чистку зубов, 75% участников исследования ограничили употребление красящих продуктов (крепкого чая, кофе, красного вина). И всего несколько пациентов отметили увеличение чувствительности (15%). Работа выполнялась с использованием уникальной научной установки "Трансгенбанк".

Вывод. Таким образом, применение отбеливающих полосок Global white «Активный кислород» и отбеливающего геля Global white «Активный кислород» как средств для домашнего отбеливания эффективно влияет на изменение цвета зубов по шкале Vita и не способствует развитию гиперестезии.

Литература / References

1. Staunton L., Gellert P., Knittle K., Sniehotta F.F. Perceived control and intrinsic vs. extrinsic motivation for oral self-care: a full factorial experimental test of theory-based persuasive messages. *Ann Behav Med*. 2015, Apr, **49**(2): 258–268. https://doi.org/10.1007/s12160-014-9655-2

2. Bonnie J., Craig S.L. Tooth whitening: Efficacy, effects and biological safety. *ProbeSci J*. 1996, 33: 169–174.

3. Максимовский Ю.М., Макеева И.М., Жохова Н.С. Да или нет отбеливанию зубов. *Стоматология для всех*. 1998, №4(5): 18–20.
Maksimovsky Yu.M., Makeeva I.M., Zhokhova N.S. Yes or no to teeth whitening. *Stomatology for All / International Dental Review*. 1998, №4(5): 18–20 (In Russian).

4. Крихели Н.И. Отбеливание зубов. Обзор литературы. *Стоматология для всех*. 2007, №3(40): 26–36.
Krikheli N.I. Teeth whitening. Literature review. *Stomatology for All / International Dental Review*. 2007, №3(40): 26–36 (In Russian).

5. Mounika A., Mandava J., Roopesh B., Karri G. Clinical evaluation of color change and tooth sensitivity with in-office and home bleaching treatments. *Indian J Dent Res*. 2018, 29: 423–427.

6. Carey C.M. Tooth whitening: what we now know. *J Evid Based Dent Pract*. 2014, Jun, 14 Suppl: 70–76. https://doi.org/10.1016/j.jebdp.2014.02.006

7. Martin J., Rivas V., Vildosola P., Moncada L., Oliveira Junior O.B., Saad J.R., Fernandez E., Moncada G. Personality Style in Patients Looking for Tooth Bleaching and Its Correlation with Treatment Satisfaction. *Braz Dent J*. 2016 Jan–Feb, **27**(1): 60–65. https://doi.org/10.1590/0103-6440201600127

8. Wilson N.H.F., Burke F.J.T., Brunton P.A., Creanor S., Hosey M.T., Mannocci F. Dental practice in the UK in 2015/2016. Part 2: aspects of direct restorations, bleaching, endodontics and paediatric dentistry. *Br Dent J*. 2019 Jan, 11. https://doi.org/10.1038/sj.bdj.2019.50

9. Веденева Е.В., Гуревич К.Г., Вагнер В.Д., Фабрикант Е.Г. Связь клинической картины и качества жизни у пациентов, обращающихся за эстетическим стоматологическим лечением. *Стоматология для всех*. 2009, №4(49): 4–6.
Vedeneva E.V., Gurevich K.G., Wagner V.D., Fabrikant E.G. The relationship between the clinical picture and the quality of life in patients seeking aesthetic dental treatment. *Stomatology for All / International Dental Review*. 2009, №4(49): 4–6 (In Russian).

10. Alkhatib M.N., Holt R., Bedi R. Prevalence of self-assessed tooth discoloration in the United Kingdom. *Journal of Dentistry*. 2004, **32**(7): 561–566.

11. Eachempati P., Kumbargere Nagraj S., Kiran Kumar Krishanappa S., Gupta P., Yaylali I.E. Home-based chemically-induced whitening (bleaching) of teeth in adults. *Cochrane Database Syst Rev*. 2018, Dec, 18, **12**(12): CD006202. doi: 10.1002/14651858.CD006202.pub2

12. Amengual J., Forner L. Dentine hypersensitivity in dental bleaching: case report. *Minerva Stomatol*. 2009, Apr, **58**(4): 181–185.

13. Haywood V.B. Achieving, maintaining, and recovering successful tooth bleaching. *J Esthet Dent*. 1996, 8: 31–38.

14. Dietschi D., Rossier S., Krejci I. In vitro colorimetric evaluation of the efficacy of various bleaching methods and products. *Quintessence Int*. 2006, 37: 515–526.

Гигиена полости рта

Поступила 09.11.2022

Оценка знаний гигиены полости рта и профилактики стоматологических заболеваний у студентов медицинского факультета

https://doi.org/10.35556/idr-2022-4(101)60-65

Будина Т.В.[1], к.м.н., доцент кафедры стоматологии медицинского факультета
Макеева И.М.[2], д.м.н., профессор, засл. врач РФ, директор Института стоматологии им. Е.В. Боровского, зав. кафедрой терапевтической стоматологии Института стоматологии им. Е.В. Боровского
Кудьярова О.В.[1], преподаватель кафедры стоматологии медицинского факультета
Крылова М.В.[1], преподаватель кафедры стоматологии медицинского факультета
Арзуканян А.В.[2], к.м.н., доцент кафедры терапевтической стоматологии Института стоматологии им. Е.В. Боровского
[1] Негосударственное образовательное частное учреждение высшего образования «Московский финансово-промышленный университет «Синергия», г. Москва
[2] Федеральное государственное автономное образовательное учреждение высшего образования Первый Московский государственный медицинский университет им. И.М. Сеченова Министерства здравоохранения Российской Федерации, г. Москва

Для переписки:
E-mail address: budina_tatiana@mail.ru

Резюме

Здоровье молодежи – основной показатель благополучия общества и возможности его развития [1, 2]. Одним из основных показателей стоматологического здоровья населения является уровень индивидуальной гигиены полости рта [3]. Поскольку студенты-медики, став врачами, в значительной степени будут влиять на уровень профилактики стоматологических заболеваний своих пациентов, актуален вопрос о том, какими знаниями о гигиене полости рта они обладают.

Целью настоящего **исследования** было изучение уровня знаний гигиены полости рта и профилактики стоматологических заболеваний у студентов медицинского факультета.

Материалы и методы. Было проведено анкетирование 371 студента медицинского факультета. Анкета включала 23 вопроса, касающихся правил чистки зубов, средств гигиены полости рта, причин обращаемости к врачу-стоматологу. Данные проанализированы методом $\chi 2$ с использованием IBM SPSS Statistics 21.0.

Результаты. Анализ анкет показал, что 244 (65,8%) студентов медицинского факультета осуществляют регулярный уход за полостью рта. На вопросы, касающиеся посещения стоматолога для профилактики и планового осмотра, 43,4% опрошенных ответили, что регулярно 2 и более раз в год посещают стоматолога, 27,8% – посещают нерегулярно; 19,4% – когда болит зуб и 9,4% студентов посещают стоматолога нерегулярно. При этом только 14% респондентов оценили здоровье полости рта как отличное и 4% как плохое. Студенты-стоматологи немного превосходили медиков с точки зрения осведомленности о гигиене полости рта.

Выводы. Студенты медицинского факультета имеют недостаточный уровень знаний в области индивидуальной гигиены полости рта и профилактики стоматологических заболеваний. При этом студенты стоматологического направления лучше осведомлены о гигиене полости рта. Результаты анкетирования свидетельствуют о необходимости формирования у студентов медицинского факультета лучшего понимания важности гигиенического ухода за полостью рта с помощью разработки и внедрения комплексной программы по гигиене полости рта.

Ключевые слова: знания о здоровье полости рта, состояние здоровья полости рта, профилактика стоматологических заболеваний, средства гигиены полости рта, студенты-медики.

Для цитирования: Будина Т.В., Макеева И.М., Кудьярова О.В., Крылова М.В., Арзуканян А.В. Оценка знаний гигиены полости рта и профилактики стоматологических заболеваний у студентов медицинского факультета. *Стоматология для всех*. 2022, №4(101): 60-65. doi: 10.35556/idr-2022-4(101)60-65

Evaluation of knowledge of oral hygiene and prevention of dental diseases among students of the medical faculty

Budina T.V.[1], **Makeeva I.M.**[2], **Kudyarova O.V.**[1], **Krylova M.V.**[1], **Arzukanyan A.V.**[2]
[1] Non-state private educational institution of higher professional education «Moscow University for Industry and Finance «Synergy»
Russia, 125315, Moscow, Leningradsky Ave., 80
[2] I.M. Sechenov First Moscow State Medical University of the Ministry of Healthcare of the Russian Federation
Russia, 119991, Moscow, Trubetskaya St., 8, bld. 2

Summary

The health of young people is the main indicator of the well-being of society and the possibility of its development [1, 2]. One of the main indicator of the dental health of the population is the level of individual oral hygiene [3]. Since medical students, becoming doctors, will largely influence the level of prevention of dental deseases in their patients, the question of what knowledge about oral hygiene they have is relevant.

The purpose of this work was to study the level of knowledge

of oral hygiene and the prevention of dental diseases among students of the medical faculty.

Materials and methods. A survey of 371 students of the Faculty of Medicine was conducted. The questionnaire included 23 questions regarding the rules for brushing teeth, oral hygiene products, and the reasons for visiting a dentist. Data analyzed by χ2 method using IBM SPSS Statistics v. 21.0.

Results. The analysis of the questionnaires showed that 244 (65.8%) students of the medical faculty carry out regular oral care. When asked about visiting the dentist for prevention and scheduled examinations, 43.4% of respondents answered that they regularly visit the dentist 2 or more times a year, 27.8% – I visit the dentist not regularly; 19.4% – when a tooth hurts and 9.4% of students do not visit the dentist regularly. At the same time, only 14% of respondents rated oral health as excellent and 4% as poor. It should be noted that dental students slightly outperformed medical students in terms of oral hygiene awareness.

Conclusion. Students of the Faculty of Medicine have an insufficient level of knowledge in the field of individual oral hygiene and the prevention of dental diseases. At the same time, dental students are more aware of oral hygiene. The results of the survey indicate the need for students of the medical faculty to form a better understanding of the importance of hygienic care for the oral cavity through the development and implementation of a comprehensive program for oral hygiene.

Keywords: oral health knowledge, oral health status, prevention of dental diseases, oral hygiene products, medical students.

For citation: Budina T.V., Makeeva I.M., Kudyarova O.V., Krylova M.V., Arzukanyan A.V. Evaluation of knowledge of oral hygiene and prevention of dental diseases among students of the medical faculty. *Stomatology for All / Int. Dental Review*. 2022, no.4(101): 60-65 (In Russian). doi: 10.35556/idr-2022-4(101)60-65

Здоровье полости рта является неотъемлемой частью общего состояния здоровья [4, 5]. В 2016 г. Всемирная стоматологическая федерация пересмотрела определение здоровья полости рта, признав, что оно включает помимо прочего способность чувствовать запах, пробовать на вкус, жевать, глотать, улыбаться, говорить и передавать через мимику уверенно и без дискомфорта множество эмоций [6]. Хотя качество оказываемой стоматологической помощи улучшается с каждым годом, до сих пор не внедрены действенные средства для эффективной профилактики основных стоматологических заболеваний [7].

Уходом за полостью рта зачастую пренебрегают, несмотря на его важность для общего состояния здоровья человека [8]. Согласно официальной статистике ВОЗ, около 98% людей в мире страдают воспалительными заболеваниями тканей пародонта. Распространенность кариеса на территории Российской Федерации колеблется в пределах 98–100% [8]. Всемирная организация здравоохранения относит к основным приоритетам в отношении здоровья полости рта профилактику, определение факторов риска и борьбу со стоматологическими заболеваниями [9]. В связи с этим мотивирование и формирование у студентов медицинского факультета понимания и осознания необходимости профилактики стоматологических заболеваний является эффективным способом для поддержания высокого уровня здоровья зубочелюстной системы населения. Очень важно, чтобы студенты медицинского факультета обладали глубокими и достоверными данными о здоровье полости рта, поскольку они будут нести ответственность за укрепление здоровья полости рта своих пациентов в будущем.

Целью настоящего исследования был анализ знаний о гигиене полости рта студентов медицинского факультета.

Материалы и методы. Исследование проводилось путем анкетирования, в котором участвовали студенты медицинского факультета первого и второго курсов. Все студенты получили инструкции по заполнению анкеты. Студенты заполняли анкеты под наблюдением, анкеты собирались сразу после заполнения.

Социологический метод включал использование анкеты из 23 вопросов, которые были разделены на несколько частей. В первой части опроса требовалось заполнить демографическую информацию об участниках, включая специальность, курс, данные о предыдущем образовании и пол. Вторая часть представляла собой опрос о состоянии полости рта, включающий 6 вопросов: 1) как часто вы чистите зубы; 2) сколько времени обычно занимает у вас чистка зубов; 3) как часто вы меняете зубную щетку; 4) посещаете ли вы стоматолога для профилактики, планового осмотра; 5) как вы оцениваете состояние здоровья ваших зубов; 6) испытывали ли вы проблемы с зубами или полостью рта за последний год. В третьей части изучались знания о здоровье полости рта по 10 вопросам: 1) когда нужно чистить зубы; 2) получали ли вы рекомендации врача-стоматолога по гигиене полости рта; 3) полощите ли вы полость рта водой после приема пищи; 4) из каких источников вы получаете информацию по вопросам здоровья полости рта; 5) какой зубной щеткой вы пользуетесь; 6) что является для вас основополагающим при выборе зубной щетки; 7) какой зубной пастой вы пользуетесь; 8) что является для вас основополагающим при выборе зубной пасты; 9) какие дополнительные средства гигиены полости рта вы знаете; 10) какие дополнительные средства гигиены вы используете. В нескольких вопросах студентам разрешалось выбирать более одного варианта ответа.

Статистический анализ. Собранные данные были проанализированы с помощью IBM SPSS Statistics v. 21.0. Для сравнения пропорций использовался критерий χ2 Пирсона, при необходимости применялся точный критерий Фишера. Значение p менее 0,05 считалось статистически значимым.

Результаты. В исследовании приняли участие: 371 студент медицинского факультета первого и второго курса различных специальностей, из них 187 студентов стоматологического направления и 184 студента других медицинских направле-

ний. Средний возраст участников составил 21,7±3 года. Студенты 1 курса составили 51,2%, 2-го курса 48,8%. В опросе приняли участие 279 (75,2%) женщин и 92 (24,8%) мужчин.

Анализ второго блока вопросов о состоянии полости рта показал, что 14% респондентов оценили здоровье полости рта как отличное, 41% – как хорошее и 4% – как плохое (рис. 1). Причем, ответы студентов стоматологического направления и других медицинских специальностей достоверно не отличались.

При оценке использования средств по уходу за полостью рта было выявлено, что все респонденты в 100% случаев чистят зубы, однако только 65,8 % участников исследования ответили, что чистят зубы два и более раза в день. Довольно большой процент респондентов (почти 30% участников) чистят зубы один раз в день. При этом почти 90% студентов медицинского факультета чистят зубы 1–2 минуты и более (рис. 2). Эти данные достоверно отличались у студентов стоматологического направления и других специальностей. Студенты-стоматологи чистят зубы два и более раза в день в 90% случаях, при этом данный показатель у студентов других медицинских направлений составил только 50%.

Было установлено, что только 34,8% студентов проводят замену зубной щетки 1 раз в 3 месяца, 19,4% ориентируются на износ щетины. Достоверной разницы между студентами стоматологического направления и других медицинских специальностей в этом вопросе выявлено не было.

Анализ жалоб участников исследования показал, что студенты стоматологического направления чаще предъявляют жалобы на эстетические параметры зубов. При этом достоверно ниже были значения показателей жалоб на зубную боль и неприятный запах изо рта ($p<0,05$), что отражает о наличие дополнительной мотивации у студентов-стоматологов в отношении ухода за здоровьем полости рта (табл. 1).

Несмотря на наличие жалоб только 43,4% респондентов посещают стоматолога регулярно. 9,4% совсем не посещают врача-стоматолога. Анализ данных показал, что студенты-стоматологи в 1,5 раза чаще посещают врача-стоматолога для профилактических осмотров.

Анализ третьего блока вопросов, который включал оценку знаний о гигиене полости рта, показал, что имелись незначительные различия между студентами-стоматологами и студентами-медиками. Студенты медицинского факультета для ежедневного ухода за полостью рта в 100% случаев применяют разнообразные зубные щетки и пасты, при этом только 85% знают название своей пасты. При выборе зубной пасты 58% ориентируются на состав, 52% – на рекомендации специалиста. Однако, при посещении стоматолога только 62% респондентов получали рекомендации по гигиене полости рта, 25% опрошенных ни разу в жизни не получали рекомендации специалистов. 163 участника исследования (44%) выбирают зубную пасту, исходя из вкусовых ощущений, цвета и запаха. При выборе зубной щетки 239 опрошенных (64,2%) ориентируются на жесткость щетины, размер рабочей части и прочие характеристики щеток. В результате опроса выяснено, что 57,3% респондентов используют щетку с щетиной средней жесткости.

Важной составляющей данного блока была оценка знаний о дополнительных средствах гигиены полости рта. В результате анкетирования установлено, что 100% опрошенных знают о дополнительных средствах гигиены, однако 8% вообще не используют их в повседневной жизни. Самыми популярными дополнительными средствами гигиены были названы ополаскиватели и зубочистки (82% и 61% соответственно). При этом используют ополаскиватели только 64% респондентов, из них 48% – студенты-стоматологи. В результате опроса было выявлено, что студенты практически не обладали знаниями о флоссах и пенках (25% и 21% соот-

***Рис. 1**. Субъективная оценка состояния здоровья зубов*
***Fig. 1**. Subjective assessment of the state of dental health*

***Рис. 2**. Оценка использования средств по уходу за полостью рта*
***Fig. 2**. Assessment of the use of oral care products*

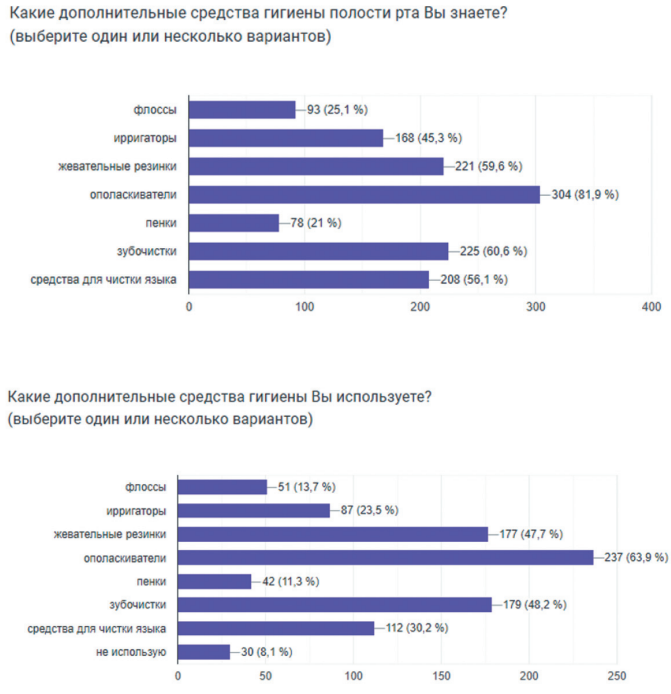

***Рис. 3**. Оценка знаний о дополнительных средствах гигиены полости рта*
***Fig. 3**. Assessment of knowledge about additional oral hygiene products*

ветственно). Среди опрошенных знаниями о вышеупомянутых дополнительных средствах гигиены в 95% случаях обладали студенты стоматологического направления, а использовали их только 13% и 11% соответственно (рис. 3), притом, что многочисленные литературные данные показывают, что флосс является самым оптимальным средством для очищения межзубных промежутков [10, 11].

Таким образом, несмотря на то, что в настоящее время на современном рынке представлено большое разнообразие дополнительных средств гигиены рта, выявлено, что большинство студентов медицинского факультета не используют их и недостаточно осведомлены о необходимости их применения.

Обсуждение. По данным ВОЗ, среди причин заболеваний человека 20% составляют наследственные факторы, 25% — условия окружающей среды, 55% — образ жизни. Именно решения человека в большей степени влияют на риск возникновения заболеваний. Предупредить заболевания можно в случае изменения отношения населения к проблеме заболеваний полости рта и его гигиенических привычек. Очень важно, чтобы медицинские работники осуществляли санитарное просвещение на высоком профессиональном уровне. Поскольку студенты медицинского факультета — это будущие медицинские работники, они должны с первых курсов обладать научно обоснованными знаниями о здоровье полости рта. Важно провести анализ знаний в области гигиены полости рта, которые имеют большое значение для них самих и пациентов. Необходимо, чтобы медицинские работники, оказывающие первичную медико-санитарную помощь, обладали оптимальными знаниями о здоровье полости рта.

На территории Российской Федерации был проведен ряд исследований, направленных на изучение знаний о гигиене полости рта у студентов медицинских вузов [12—17].

Так в 2017 г. в Сеченовском Университете была проведена оценка стоматологического гигиенического статуса студентов различных факультетов на основании анкетирования и данных объективного обследования. Авторы пришли к выводу, что знания студентов о гигиене полости рта недостаточны. Будущие врачи не уделяют гигиене полости рта должного внимания и не имеют представления о значении здоровья полости рта для состояния организма [16]. В нашем исследовании мы пришли к таким же выводам, за исключением студентов стоматологического направления, которые были более мотивированы к уходу за полостью рта.

В 2020 г. Снеткова Н.С. и соавторы проводили оценку информированности студентов педиатрического факультета по вопросам профилактики стоматологических заболеваний

Таблица 1. Оценка стоматологических жалоб студентов медицинского факультета

Испытывали ли Вы следующие проблемы с зубами или полостью рта за последний год?				
	Студенты стоматологического направления (n=187)		Студенты других медицинских специальностей (n=184)	
	Абс.	%	Абс.	%
Я не удовлетворен внешним видом своих зубов	65	34,8	46	25
Я стараюсь не улыбаться и не смеяться из-за проблем с зубами	18	9,6	10	5,4
Я испытываю затруднения при разговоре / произношении слов	7	3,7	9	4,9
Я испытываю затруднения при откусывании пищи	8	4,3	13	7,1
Я испытываю затруднения при жевании	10	5,3	23	12,5
Я испытываю зубную боль	17	9,1	39	21,2
Присутствует неприятный запах изо рта	18	9,6	34	18,5

и пришли к выводу, что 29,1% опрошенных регулярно 2 и более раз в год посещают стоматолога. В нашем исследовании результаты оказались лучше, 43,4% респондентов посещают стоматолога регулярно, причем студенты стоматологического направления составили 70% опрошенных [13]. Это может быть объяснено тем фактом, что студенты-стоматологи более склонны к поиску соответствующих знаний по своей специальности. Кроме того, стремление стать стоматологом могло вдохновить их на получение дополнительных знаний о здоровье полости рта с детства.

Именно студенты-стоматологи оказались лучше информированы о дополнительных средствах гигиены. Данные нашего исследования согласуются с работой, проведенной Алымбаевым Р.С. и соавторами в 2019 г. Они изучали информированность о состоянии здоровья полости рта среди студентов-стоматологов и пришли к выводу, что необходимо создать единый подход к продвижению интегрированных программ образования по профилактике стоматологических заболеваний, где студенты-стоматологи будут играть главенствующую роль [16]. Поскольку здоровье полости рта находится в тесной взаимосвязи с общим состоянием организма, участвовать в медико-санитарном просвещении должны студенты различных медицинских направлений.

Учитывая ключевую роль студентов медицинских направлений в санитарном просвещении, необходимо принять меры для расширения их знаний о здоровье полости рта. Хотя студенты-стоматологи превосходили своих коллег-медиков, им также необходимо укреплять свои знания в отношении здоровья полости рта. Повысить осведомленность студентов медицинского направления в отношении гигиены полости рта и профилактики стоматологических заболеваний можно за счет внедрения программы по гигиене полости рта. Соответствующие мероприятия для студентов-медиков необходимо организовать уже с первых курсов обучения, чтобы они обладали достаточными знаниями и осознали важность гигиены полости рта в самом начале профессионального пути [18].

Выводы. Студенты медицинского факультета имеют недостаточный уровень знаний в области индивидуальной гигиены полости рта и профилактики стоматологических заболеваний. При этом студенты стоматологического направления лучше осведомлены о гигиене полости рта. Результаты анкетирования свидетельствуют о необходимости формирования у студентов медицинского факультета лучшего понимания важности гигиенического ухода за полостью рта с помощью разработки и внедрения комплексной программы по гигиене полости рта.

Литература

1. Крюкова А.В., Осипов А.Е., Денисенко Л.Н. Стоматологическое здоровье студентов. *Успехи современного естествознания.* 2013, №9: 54.

1.1. Цырюльникова А.А., Крюкова А.В., Денисенко Л.Н. Стоматологический статус студентов. *Успехи современного естествознания.* 2014, №6: 120–121.

2. Деревянченко С.П., Денисенко Л.Н., Колесова Т.В. Роль семьи в формировании привычек, имеющих отношение к здоровью полости рта. *Журнал научных статей Здоровье и образование в XXI веке.* 2012, **14**(2): 146.

3. Sheiham A. Oral health, general health and quality of life. *Bull World Health Organ.* 2005, **83**(9): 644.

4. Petersen P.E. The world Oral health report 2003: continuous improvement of oral health in the 21st century – the approach of the WHO global Oral health Programme. *Community Dent Oral Epidemiol.* 2003, **31**(Suppl 1): 3–23.

5. Glick M., Williams D.M., Kleinman D.V., Vujicic M., Watt R.G., Weyant R.J. A new definition for oral health developed by the FDI world dental federation opens the door to a universal definition of oral health. *J Public Health Dent.* 2017, **77**(1): 3–5. doi: 10.1111/jphd.12213

6. Афанасьева О.Ю., Малюков А.В., Максютин И.А., Сербин А.С., Алешанов К.А. Роль и проблемы внедрения медицинских стандартов в стоматологии. *Медицинский алфавит.* 2012, 4, №19: 3–5.

7. Bradbury-Jones C., Innes N., Evans D., Ballantyne F., Taylor J. Dental neglect as a marker of broader neglect: a qualitative investigation of public health nurses' assessments of oral health in preschool children. *BMC Public Health.* 2013,13: 370. doi: 10.1186/1471-2458-13-370

8. Трезубов В.Н., Арутюнов С.Д. *Клиническая стоматология.* М.: Практическая медицина, 2015, 788 с.

9. Глобальный план действий по профилактике неинфекционных заболеваний и борьбе с ними. План действий на 2013–2020 гг. ВОЗ. URL: https://www.who.int/nmh/publications/ncd-action-plan/ru

10. Barnes C.M., Russell C.M., Reinhardt R.A., Payne J.B., Lyle D.M. Comparisonof irrigation to floss as an adjunct to tooth brushing: effect on bleeding,gingivitis, and supragingival plaque. *J Clin Dent. 2005*, 16: 71–77.

11. De Oliveira K.M.N., Nemezio M.A., Romualdo P.C., da Silva R.A.B., de Paula E Silva F.W.G., Kuchler E.C. Dental Flossing and Proximal Caries in the Primary Dentition: A Systematic Review. *Oral health & preventive dentistry. 2017*, 15: 427–434.

12. Макеева И.М., Бабина К.С. Выявление гигиенических и алиментарных привычек у студентов стоматологического факультета и их влияние на уровень гигиены полости рта. *Стоматология для всех.* 2013, №1(62): 42–45.

13. Снеткова Н.С., Снеткова Т.В., Чуйкин С.В., Акатьева Г.Г., Макушева Н.В. Оценка информированности студентов педиатрического факультета по вопросам профилактики стоматологических заболеваний. *Проблемы стоматологии.* 2020, **16**(3): 167–172.

14. Дадыкина А.В., Ткачук В.Е., Денисенко М.А.

Изучение гигиены полости рта студентов. *Успехи современного естествознания*. 2014, №9-2: 9–10.
15. Еловикова Т.М., Григорьев С.С., Саблина С.Н., Сорокоумова Д.В., Епишова А.А., Кощеев А.С., Чагай А.А. Профессионально ориентированный подход личностного развития студентов-стоматологов на клинической кафедре: качество выполнения профессиональной гигиены полости рта. *Проблемы стоматологии*. 2019, Т. **15**(4): 177–184.
16. Алымбаев Р.С., Касымова Р.О., Алымбаев А.С., Касымов О.Т. Информированность и самооценка о состоянии здоровья полости рта среди студентов-стоматологов. *Международный журнал прикладных и фундаментальных исследований*. 2019, №8: 30–37.
17. Макеева И.М., Туркина А.Ю., Будайчиева З.С., Маргарян Э.Г. Оценка стоматологического гигиенического статуса студентов различных факультетов Первого МГМУ им. И.М. Сеченова на основании анкетирования и данных объективного обследования. *Российский стоматологический журнал*. 2017, **21**(6): 337–339.
18. AlYousef Y., Damiano P., Weber-Gasparoni K., Qian F., Murph J., Nothwehr F. Medical students' child oral-health-related knowledge, practices and attitudes. *Eur J Dent Educ*. 2013, **17**(4): 218–224. doi: 10.1111/eje.12041

References
1. Kryukova A.V., Osipov A.E., Denisenko L.N. Dental health of students. *The successes of modern natural science*. 2013, no.9: 54 (In Russian).
1.1. Tsyrulnikova A.A., Kryukova A.V., Denisenko L.N. Dental status of students. *The successes of modern natural science*. 2014, no.6: 120–121 (In Russian).
2. Derevyanchenko S.P., Denisenko L.N., Kolesova T.V. The role of the family in the formation of habits related to oral health. *Journal of scientific articles Health*. 2012, **14**(2): 146 (In Russian).
3. Sheiham A. Oral health, general health and quality of life. Bull World Health Organ. 2005, 83(9): 644.
4. Petersen P.E. The world Oral health report 2003: continuous improvement of oral health in the 21st century – the approach of the WHO global Oral health Programme. *Community Dent Oral Epidemiol*. 2003, **31**(Suppl 1): 3–23.
5. Glick M., Williams D.M., Kleinman D.V., Vujicic M., Watt R.G., Weyant R.J. A new definition for oral health developed by the FDI world dental federation opens the door to a universal definition of oral health. *J Public Health Dent*. 2017, **77**(1): 3–5. doi: 10.1111/jphd.12213
6. Afanasyeva O.Yu., Malyukov A.V., Maksyutin I.A., Serbin A.S., Pleshanov K.A. The role and problems of the introduction of medical standards in dentistry. *Medical Alphabet*. 2012, 4, no.19: 3–5 (In Russian).
7. Bradbury-Jones C., Innes N., Evans D., Ballantyne F., Taylor J. Dental neglect as a marker of broader neglect: a qualitative investigation of public health nurses' assessments of oral health in preschool children. *BMC Public Health*. 2013,13: 370. doi: 10.1186/1471-2458-13-370
8. Trezubov V.N., Arutyunov S.D. *Clinical dentistry*. Moscow: Practical medicine, 2015, 788 p. (In Russian).
9. Global Action Plan for the Prevention and Control of Noncommunicable Diseases. WHO Action Plan for 2013-2020. URL: https://www.who.int/nmh/publications/ncd-action-plan/ru (In Russian).
10. Barnes C.M., Russell C.M., Reinhardt R.A., Payne J.B., Lyle D.M. Comparisonof irrigation to floss as an adjunct to tooth brushing: effect on bleeding,gingivitis, and supragingival plaque. *J Clin Dent*. 2005, 16: 71–77.
11. De Oliveira K.M.N., Nemezio M.A., Romualdo P.C., da Silva R.A.B., de Paula E Silva F.W.G., Kuchler E.C. Dental Flossing and Proximal Caries in the Primary Dentition: A Systematic Review. *Oral health & preventive dentistry*. 2017, 15: 427–434.
12. Makeeva I.M., Babina K.S. Identification of hygiene and alimentary habits among students of the stomatology faculty and their impact on the level of oral hygiene. *Stomatology for All / International Dental Review*. 2013, no.1(62): 42–45 (In Russian).
13. Snetkova N.S., Snetkova T.V., Chuikin S.V., Akatieva G.G., Makusheva N.V. Assessment of the information of students of the pediatric faculty on the prevention of dental diseases. *Problems of dentistry*. 2020, **16**(3): 167–172 (In Russian).
14. Dadykina A.V., Tkachuk V.E., Denisenko M.A. Study of oral hygiene of students. *Successes of modern natural science*. 2014, no.9-2: 9–10 (In Russian).
15. Elovikova T.M., Grigoriev S.S., Sablina S.N., Sorokoumova D.V., Epishova A.A., Kosheev A.S., Chagai A.A. Professionally oriented approach of personal development of dental students at the clinical department: the quality of professional oral hygiene. *Problems of stomatology*. 2019, **15**(4): 177–184 (In Russian).
16. Alymbayev R.S., Kasymova R.O., Alymbayev A.S., Kasymov O.T. Awareness and self-assessment about the state of oral health among dental students. *International Journal of Applied and Fundamental Research*. 2019, no.8: 30–37 (In Russian).
17. Makeeva I.M., Turkina A.Yu., Budaichieva Z.S., Margaryan E.G. Assessment of the dental hygienic status of students of various faculties of the I.M. Sechenov Moscow State Medical University on the basis of questionnaires and objective examination data. *Russian Dental Journal*. 2017, **21**(6): 337–339 (In Russian).
18. AlYousef Y., Damiano P., Weber-Gasparoni K., Qian F., Murph J., Nothwehr F. Medical students' child oral-health-related knowledge, practices and attitudes. *Eur J Dent Educ*. 2013, **17**(4): 218–224. doi: 10.1111/eje.12041

Стоматологическая поликлиника № 24: все виды стоматологической помощи для более чем 245 тысяч москвичей

В разделе "Лучшие стоматологические клиники" мы рассказываем о клиниках, которые обеспечивают высокий уровень оказания стоматологической помощи по всем разделам стоматологии, пользуются заслуженным авторитетом у пациентов, обладают высококвалифицированным и опытным персоналом, имеют по отдельным направлениям развития уникальные достижения.

В предыдущих публикациях были представлены стоматологические центры "Мегастом", "Валлекс", "Здоровье Люкс", "Клуб 32"; клиники "Альфадент", "Спектра Дентал студио", "Профессорская"; стоматологическое отделение Диагностического центра МВЭС и стоматологическая клиника Госмедцентра МЗ РФ; одна из первых частных стоматологических клиник Санкт-Петербурга "Райден", клиника "Белоус" (г. Ульяновск), московская сеть стоматологических клиник "Доктор Мартин".

В данном выпуске журнала мы представляем Государственное автономное учреждение здравоохранения "Стоматологическая клиника № 24 Департамента здравоохранения г. Москвы" и ее главного врача, кандидата медицинских наук Андрея Валентиновича Гринева.

О работе "Стоматологической поликлиники № 24" главный врач поликлиники, к.м.н. А.В. Гринев рассказал в беседе с главным редактором журнала "Стоматология для всех" А.В. Конаревым

А.В. Конарев: Андрей Валентинович, как начинался Ваш трудовой путь?

А.В. Гринев: Свою трудовую деятельность я начал в 1998 г., поступив в клиническую ординатуру ЦНИИ стоматологии в отделение терапевтической стоматологии. Прошел ступени научно-педагогической деятельности в Центральном научно-исследовательском институте стоматологии и челюстно-лицевой хирургии Минздрава России и Первом Московском государственном медицинском университете им. И.М. Сеченова от клинического ординатора до доцента кафедры. Защитил диссертацию и получил ученую степень кандидата медицинских наук в 2004 г.

А.В. Конарев: Кто оказал на Вас наибольшее влияние в плане профессионального развития? Кого Вы могли бы назвать своим Учителем?

А.В. Гринев: В процессе моего профессионального развития в специальности существенное влияние на меня оказало много интересных и талантливых людей. Человеком, которого я считаю своим Учителем, является д.м.н., профессор Ирина Михайловна Макеева. Под руководством Ирины Михайловны я начал свою профессиональную деятельность в клинической ординатуре ЦНИИС, продолжил обучение в аспирантуре, успешно защитил диссертационную работу на соискание ученой степени кандидата медицинских наук. Также под началом Ирины Михайловны с 2002 г. я работал на кафедре терапевтической стоматологии ПМГМУ им. И.М. Сеченова. Работа на кафедре стала очень важным и ответственным этапом моей жизни, дала возможность добиться определенных успехов на этом поприще. В 2007 г. я стал победителем конкурса молодых преподавателей государственных вузов Российской Федерации в рамках стипендиальной программы «Благотворительного фонда В. Потанина».

Главный врач Государственного автономного учреждения здравоохранения г. Москвы "Стоматологическая поликлиника № 24 Департамента здравоохранения города Москвы", к.м.н. А.В. Гринев

В дальнейшем работал доцентом на кафедре пропедевтической стоматологии ПМГМУ им. И.М. Сеченова, возглавляемой д.м.н., профессором А.В. Севбитовым. Работа мне очень нравилась, но в силу ряда обстоятельств пришлось сделать непростой выбор, после чего я сосредоточился на практической лечебной деятельности, покинув ПМГМУ им. И.М. Сеченова.

Начал с азов в 2013 г. в должности врача-стоматолога-терапевта в хозрасчетном отделении Городской поликлиники № 129. Прошел теперь уже все ступени врачебной и административной работы в стоматологи-

ческих поликлиниках Москвы № 22, № 62 и № 24. Был зав. отделением, заместителем главного врача. В 2017 г. возглавил ГАУЗ «СП № 24» Департамента здравоохранения г. Москвы.

А.В. Конарев: Полученного опыта было достаточно, чтобы возглавить и руководить стоматологической поликлиникой № 24 Департамента здравоохранения города Москвы?

А.В. Гринев: Я очень благодарен Департаменту здравоохранения за оказанное доверие и возможность проявить себя в должности руководителя. Мне были предоставлены широкие возможности для профессионального роста и развития компетенций в области управления. По направлению ДЗМ я прошел 2-х летнюю профессиональную переподготовку на базе МГУУ Правительства Москвы с присвоением квалификации Специалист по государственному и муниципальному управлению (Master of Public Administration). Обучение было очень содержательным и полезным в практическом смысле. Кроме того, курс обучения дал возможность изучения лучших управленческих практик и систем здравоохранения зарубежных стран.

А.В. Конарев: Насколько эффективна наша система здравоохранения по сравнению с зарубежными?

А.В. Гринев: Главный вывод, который я сделал после посещения в рамках рабочих командировок Испании, Нидерландов, Республики Корея и изучения систем здравоохранения этих стран, заключается в том, что изменения, произошедшие в московском здравоохранении в последние годы, не только соответствуют общемировому тренду развития, но и во многом опережают его. Я совершенно искренне считаю, что ни в одной из вышеперечисленных стран граждане не могут получить тот объем и качество гарантированной медицинской помощи, которые предоставляются медицинскими учреждениями Департамента здравоохранения Москвы в рамках обязательного медицинского страхования, не говоря уже о стоматологической помощи, которая оказывается в этих странах исключительно на платной основе.

А.В. Конарев: Как работает сегодня Ваша поликлиника?

А.В. Гринев: Рассказывая о нашем учреждении, прежде всего хочу отметить, что оно имеет богатую историю, являясь одним из старейших учреждений своего профиля в Москве и старейшим в ЮАО. В прошлом году мы отметили свое 55-летие. Храня традиции, активно смотрим в будущее. Наряду с опытными сотрудниками, имеющими в активе 20—25 и более лет работы, в поликлинике работают молодые специалисты. Идет обновление коллектива. Отбор кандидатов достаточно строгий. Замещение свободных вакансий происходит с привлечением Кадрового центра Департамента здравоохранения г. Москвы. По данным портала «ПРОДОКТОРОВ» (сайта отзывов о врачах № 1 в России), стоматологическая поликлиника № 24 вошла в топ-10 стоматологических поликлиник г. Москвы.

Сотрудники "Стоматологической поликлиники № 24" (слева направо): Тибилов Э.О., Гринев А.В., Черняк С.Д., Богданова Н.Н., Мусиев А.А., Киселева М.В., Гарунов Ш.М., Волошина А.А., Ли И.А., Цаллагов К.Р.

Поликлиника обслуживает более 245 тысяч населения районов Нагорный, Чертаново Северное, Чертаново Центральное и Южное, оказывая все виды стоматологической помощи.

В штате нашего учреждения более 110 сотрудников, включая 45 врачей-стоматологов разных специализаций, 20 медицинских сестер, которые трудятся в 4 лечебных отделениях. У поликлиники имеется своя зуботехническая лаборатория, что значительно повышает эффективность и качество работы отделения ортопедической стоматологии.

А.В. Конарев: Как осуществляется запись на прием к врачам-стоматологам поликлиники? Как быстро можно попасть на прием?

А.В. Гринев: Благодаря активному развитию системы ЕМИАС (Единая медицинская информационно-аналитическая система города Москвы) жителям Москвы стало очень удобно посещать наше учреждение, осуществляя запись дистанционно, выбирая максимально удобное для себя время визита. Доступность получения помощи — один из приоритетов нашей работы. Мы стараемся, чтобы пациент мог записаться к врачу-стоматологу максимально быстро. В большинстве случаев это один—два дня ожидания приема.

А.В. Конарев: Какие виды стоматологической помощи оказываются в «Стоматологической поликлинике № 24»?

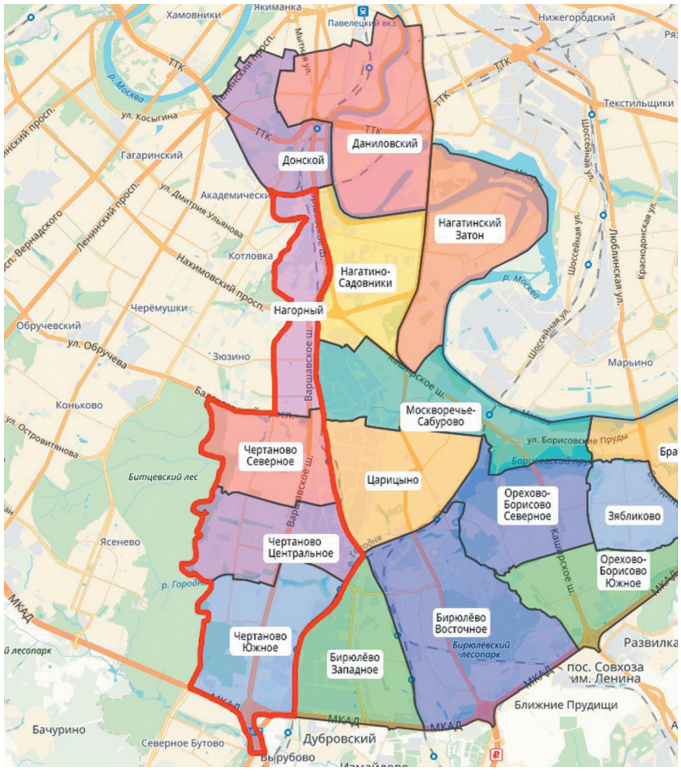

На карте Южного административного округа г. Москвы красным выделена территория, жители которой лечатся в "Стоматологической поликлинике № 24"

Заведующая стоматологическим отделением № 1, врач стоматолог-терапевт Волошина А.А. ведет прием пациента 6. Лечебный кабинет № 19

Врачебно-сестринская бригада поликлиники на выезде к пациенту с COVID-19 (слева направо): врач стоматолог-терапевт Некрасов А.А., медицинская сестра Дружинина Е.В., врач стоматолог-хирург Алибеков М.Ш.

В зуботехнической лаборатории

А.В. Гринев: Поликлиника оказывает все виды современной стоматологической помощи, работая в системе обязательного медицинского страхования (ОМС) в соответствии с Территориальной программой государственных гарантий бесплатного оказания медицинской помощи гражданам. На базе отделения ортопедической стоматологии осуществляется прием пациентов в рамках льготного зубопротезирования. В соответствии с Законом города Москвы от 03.11.2014 г. № 70 «О мерах социальной поддержки отдельных категорий жителей города Москвы» и Законом города Москвы от 23.11.2005 г. № 60 «О социальной поддержке семей с детьми в городе Москве» льготной категории жителей столицы предоставляется бесплатное протезирование зубов (кроме расходов на оплату стоимости драгоценных металлов и металлокерамики).

Мера социальной поддержки в виде бесплатного зубного протезирования распространяется на граждан, имеющих статус жителя столицы (москвича, имеющего постоянное место жительства в городе Москве). Статус жителя города Москвы определен Законом города Москвы от 28.06.1995 (ред. от 19.12.2012 г.) «Устав города Москвы». Отметим, что г. Москва является единственным субъектом Российской Федерации, где действует данная мера социальной поддержки.

А.В. Конарев: Что можно отнести к наиболее сильным сторонам Вашей поликлиники?

А.В. Гринев: У нас представлены все направления стоматологии, и свой план лечения мы строим на комплексном подходе в стоматологической реабилитации пациента. В нашем учреждении пациенту могут быть оказаны все виды стоматологической помощи — от профилактических процедур и терапевтического лечения до съемного протезирования и установки стоматологических имплантатов с последующей ортопедической реабилитацией. Заметим, что далеко не все медицинские учреждения, имея широкие организационно-технические возможности, строго придерживаются тактики показаний к каждому виду лечения. Очень часто имеет место соблазн расширить показания для высокотехнологичных видов стоматологической помощи (таких, например, как имплантологическое лечение) взамен зубосохраняющей терапии. В нашей клинике мы стараемся действовать по принципу «Смотрим в будущее, не забывая успешные практики прошлого». В практическом смысле это означает, что, например, при лечении деструктивных форм периодонтита мы строго исходим из клинических рекомендаций по каждому методу лечения. Начинаем с консервативных эндодонтических методов, при необходимости применяем хирургические методы зубосохраняющих операций и лишь затем, при отсутствии положительной динамики, рассматриваем варианты экстракции зуба и последующего имплантологического лечения. Уверен, что только так можно выстраивать честные, доверительные и, главное, длительные отношения с нашими пациентами.

В заключение хочу сказать, что за последние 5 лет был проделан большой объем работы по развитию материально-технической базы поликлиники, повышению качества оказания стоматологической помощи, улучшению условий пребывания пациентов. Ведется постоянная работа по повышению уровня профессиональных компетенций сотрудников, улучшению условий труда и созданию комфортной рабочей обстановки в поликлинике. Надеемся продолжить данную работу и в будущем.

А.В. Конарев: Спасибо за интервью. Успехов и здоровья Вам и Вашим пациентам.

А.В. Гринев: Спасибо!

100 лет МГМСУ им. А.И. Евдокимова

В 2022 г. исполнилось 100 лет со дня создания МГМСУ им. А.И. Евдокимова.

В начале 20-х годов XX века на базе Московской зубоврачебной школы, расположенной по адресу г. Москва, ул. Долгоруковская, 18 (в здании зубоврачебной школы И.М. Коварского), 18 учреждений зубоврачебной секции Народного комиссариата здравоохранения были объединены в Дом советского зубоврачевания, преобразованный в Государственный институт зубоврачевания, который открылся 2 апреля 1922 г. и прошел в дальнейшем славный путь до сегодняшнего МГМСУ им. А.И. Евдокимова.

30 сентября 2022 г. в Центральном академическом театре Российской Армии на Суворовской площади состоялось торжественное заседание Ученого Совета МГМСУ им. А.И. Евдокимова, посвященное 100-летию университета, в котором приняли участие члены Ученого Совета, ректората, преподаватели и сотрудники, студенты, аспиранты, ординаторы, выпускники и многочисленные гости.

Мероприятие открыл ректор МГМСУ, академик РАН О.О. Янушевич.

С поздравлениями в связи со 100-летним юбилеем выступил министр здравоохранения РФ М.А. Мурашко, отметив, что сегодня университет является одним из основополагающих и ключевых в системе отечественного здравоохранения. В нем обучаются одиннадцать тысяч студентов и ежегодно выпускаются полторы тысячи врачей. Более тысячи человек, которые обучаются в вузе, являются иностранными студентами из тридцати девяти стран. Эти цифры подчеркивают мощь, важность, значимость и уважение среди коллег в России, за рубежом, во всем врачебном сообществе.

О.О. Янушевич и М.А. Мурашко вручили государственные награды ряду преподавателей и сотрудников университета.

Волнующая атмосфера сопричастности к событиям вековой истории университета, неразрывно связанной с историей страны, была создана в зале исполнением преподавателем кафедры биохимии, лауреатом международных конкурсов и премии Президента РФ Антоном Минаевым песни Александры Пахмутовой "Русский вальс", которая сопровождалась хореографической композицией коллектива "Конфетти" и историческим видеорядом.

Выступает ректор МГМСУ им. А.И. Евдокимова, академик РАН О.О. Янушевич

Поздравление министра здравоохранения РФ М.А. Мурашко

Со сцены университет поздравили с юбилеем статс-секретарь — зам. министра науки и высшего образования РФ П.А. Кучеренко; вице-президент РАН, директор ФГБНУ "Научный центр неврологии" М.А.

А.И. Яременко и Д.А. Трунин выступают с поздравлениями от Стоматологической ассоциации России

Декан стоматологического факультета, профессор А.В. Митронин с сотрудниками факультета

Пирадов; начальник Центральной дирекции здравоохранения — филиала ОАО "РЖД" Е.А. Жидкова; зам. руководителя Департамента здравоохранения г. Москвы Е.Ю. Хавкина; проректор Первого МГМУ им. И.М. Сеченова И.М. Чиж; президент Российской медицинской академии непрерывного профессионального образования Л.К. Мошетова, президент СтАР А.И. Яременко (Санкт-Петербург) и паст-президент СтАР Д.А. Трунин (Самара); директор ЦНИИС и ЧЛХ Ф.Ф. Лосев; вице-президент "Общества врачей России" Г.А. Новиков и др.

Добрые слова прозвучали в адрес преподавателей университета разных лет, многие из которых присутствовали в зале и разделяли радость торжественного события вместе со всеми.

Во второй части мероприятия состоялся премьерный показ юбилейного фильма, посвященного истории университета, развитию зубоврачевания и стоматологии как в России, так и в мире (автор — Иван Твардовский); выступили участники вокальной студии Александры Зайпольд; прозвучали музыкальные иллюстрации Г. Свиридова к повести А.С. Пушкина "Метель" и "Итальянское каприччио" П.И. Чайковского в исполнении Большого симфонического оркестра им. П.И. Чайковского, дирижер — засл. артист РФ Денис Лотоев.

Под занавес мероприятия прозвучали слова О.О. Янушевича о том, что студенты университета могут быть уверены в своем выборе и завтрашнем дне, поскольку МГМСУ, как настоящая Alma mater, поддерживает каждого выпускника, а все сотрудники вуза — члены одной большой и крепкой семьи.

"Русский вальс" Александры Пахмутовой в исполнении Антона Минаева и коллектива "Конфетти"

А. Конарев вместе с президентом "Клуба 32" Г. Сорокоумовым встретились с А.Н. Пахмутовой и продемонстрировали ей видео с исполнением "Русского вальса" на юбилее МГМСУ. Композитор дала высокую оценку исполнению Антона Минаева и присоединилась к поздравлениям со 100-летием университета

60 лет ЦНИИС и ЧЛХ

В 2022 г. 60-летие со дня рождения отметил Центральный научно-исследовательский институт стоматологии и челюстно-лицевой хирургии Минздрава России.

В президиуме конференции

Институт был организован 9 октября 1962 г. как ведущее научное учреждение по проблемам стоматологии. Первым директором ЦНИИС был академик РАМН А.И. Рыбаков. В институте есть подразделение, которое работало и работает по сути с неизменным названием в одних и тех же стенах (ул. Тимура Фрунзе, д. 16, стр. 1) с 1922 г. — клиника челюстно-лицевой хирургии и стоматологии, которой в 1922 г. в составе Лечебно-протезного института (впоследствии ЦИТО им. Н.Н. Приорова) руководил А.Э. Рауэр. С 2007 г. институт носит название Центральный научно-исследовательский институт стоматологии и челюстно-лицевой хирургии (ЦНИИС и ЧЛХ). В 2020 г. был включен в состав сети национальных медицинских исследовательских центров и получил официальное наименование НМИЦ "ЦНИИС и ЧЛХ" Минздрава России.

Институт возглавляет д.м.н., профессор, заслуженный деятель науки РФ Ф.Ф. Лосев.

Юбилейная конференция, посвященная 60-летию ЦНИИС и ЧЛХ, состоялась 21 октября 2022 г. в конференц-зале гостиницы Novotel Москва Сити. На конференции присутствовала и поздравила коллектив института с юбилеем председатель Совета Федерации Федерального собрания РФ В.И. Матвиенко.

Председатель Совета Федерации Федерального собрания РФ В.И. Матвиенко, научный руководитель ЦНИИС и ЧЛХ, академик РАН А.А. Кулаков и директор ЦНИИС и ЧЛХ, д.м.н., профессор Ф.Ф. Лосев

Издается с 1997 г. Founded in 1997

СТОМАТОЛОГИЯ ДЛЯ ВСЕХ

Stomatology for All / International Dental Review

Разнообразная специальная и общая информация для всех работающих в стоматологии
Информация для широкого круга читателей, связанная со стоматологией

Журнал распространяется по комплексной системе, в которую входят: подписка через «Роспечать» и другие агентства, прямая подписка и продажа через редакцию, целевая рассылка, розничная продажа через сеть организаций, распространяющих книжно-журнальную продукцию, продажа на выставках по стоматологической и медицинской тематике, в клиниках и учреждениях здравоохранения, организациях, реализующих стоматологические товары и предоставляющих стоматологические услуги

Журнал "Стоматология для всех" включен ВАК Минобрнауки РФ в "Перечень ведущих рецензируемых научных журналов и изданий, в которых должны быть опубликованы основные научные результаты диссертаций на соискание ученой степени доктора и кандидата наук"

Как подписаться на журнал "Стоматология для всех"

Подписку на журнал можно оформить в любом отделении связи или непосредственно через редакцию.

Индексы журнала в каталоге агентства "Роспечать" – 47477 и 80711.

Подписку на журнал через редакцию можно сделать, начиная с любого номера.

Оплатив подписку, Вы будете получать журнал, **начиная с очередного номера**, выходящего после даты подписки.

Внимание! Перечисляя деньги за подписку на расчетный счет редакции или делая почтовый перевод, обязательно **укажите** в платежном поручении в графе "Назначение платежа" или на бланке почтового перевода **адрес, по которому должен быть доставлен журнал**.

* Банковские реквизиты для перечислений по безналичному расчету: ООО "Редакция журнала "Стоматология для всех", ИНН 7704167552, КПП 770401001, р/с 40702810438260101570 в Московском банке Сбербанка России ОАО, г. Москва, БИК 044525225, к/с 30101810400000000225.

* Банковские реквизиты для перечислений в Евро: Deutsche Bank AG, Frankfurt/Main, SWIFT: DEUTDEFF; for SBERBANK Moscow, Russia, SWIFT: SABR RU MM; for "Stomatologia dlya vsieh", account 40702978238260201570.

* Для почтового перевода в графе "Кому" указать: 125955, Москва, ООО "Редакция журнала "Стоматология для всех", ИНН/КПП 7704167552/770401001, р/с 40702810438260101570 в Московском банке Сбербанка России ОАО, г. Москва, БИК 044525225, к/с 30101810400000000225.

Информация для авторов

Чтобы опубликовать статью в журнале "Стоматология для всех/International Dental Review" следует, сделав предварительный звонок, принести подготовленный для публикации материал (в соответствии с требованиями, указанными ниже) в редакцию или выслать его по электронной почте (E-mail: sdvint@mail.ru). Перед публикацией статьи рецензируются. Материалы аспирантов публикуются бесплатно.

Текст должен быть записан в формате Word, иллюстрации – в формате jpeg или tiff (отдельными файлами) с разрешением не менее 300 dpi. Статья должна включать аннотацию и ключевые слова на русском и английском языках. Название статьи и фамилии авторов также следует указать на русском и английском языках. К информации на электронном носителе желательно приложить распечатанные текст статьи и иллюстрации, указать места работы (обязательно!), титулы и звания авторов, приложить цветные фотографии авторов в формате jpeg или tiff. Укажите свои контакты – ФИО (полностью), телефон, адрес электронной почты, выделив ту часть адресной информации, которая будет опубликована с пометкой "Для переписки".

Редакция и редакционный совет журнала "Стоматология для всех/International Dental Review" при рецензировании поступающих статей и принятии решения об их публикации руководствуются международными этическими принципами Committee on Publication Ethics (COPE) издания научного медицинского журнала и Положением об этике публикаций в журнале "Стоматология для всех/International Dental Review" (www.sdvint.com/ethics/).

Периодичность выхода журнала 1 раз в 3 месяца. Цена журнала при продаже в розницу – договорная. Тираж 5 000 экз.
Главный редактор: Конарев Александр Васильевич
Подписано в печать: 21 декабря 2022 г.

Редакция журнала «Стоматология для всех/International Dental Review»

Адрес: 121099, Россия, г. Москва, ул. Новый Арбат, д. 34
Для переписки: 127473, Россия, Москва, а/я 109, Редакция журнала "Стоматология для всех"
Тел.: +7 (925) 035-34-25, +7 (925) 316-31-63
E-mail: sdvint@mail.ru

Редакция не несет ответственности за содержание рекламных объявлений.
Мнение авторов публикаций может не совпадать с мнением редакции, редакционной коллегии и редакционного совета.
Перепечатка – только с согласия редакции.
Учредитель: ООО "Редакция журнала "Стоматология для всех"
Свидетельство о регистрации № 016367 от 15 июля 1997 г.

Официальный сайт журнала "Стоматология для всех" в **Интернете**: www.sdvint.com

© «СТОМАТОЛОГИЯ ДЛЯ ВСЕХ/International Dental Review», 2022
© Издательство «Либри Плюс», 2022

German Dental Group

ПРЕДСТАВЛЯЕТ

ProFeel+ OPTIMA - оптимальное решение для многопрофильной российской стоматологии

10 лет гарантии

Ортопедическая стоматология

Терапевтическая стоматология

Хирургическая стоматология

ProFeel+ OPTIMA

Детская стоматология

Ортодонтия

Dentsply Sirona

Лучшее для лучших

GERMAN DENTAL GROUP

Официальный дилер фирмы Sirona Dental System GmbH в России ООО "Герман Дентал Групп И.Н.Т."
Тел./Факс: (495) 614-67-29, 614-56-23, 8-929-624-42-14.
E-mail: gdg-russia@mtu-net.ru

Приглашаем посетить наш стенд А2.1

DENTAL REVIEW

ДЕНТАЛ РЕВЮ

18-й Всероссийский стоматологический форум и выставка-ярмарка

Москва, Россия

7-9.02.2023

Крокус Экспо, павильон 2, залы 6

DARTA®

ПРОИЗВОДСТВО СТОМАТОЛОГИЧЕСКИХ УСТАНОВОК **DARTA®**

www.darta.top

Стоматологическая установка Darta ® на базе кресла 1610
с нижним подводом инструментальных модулей
Широкое кресло с плавным бесшумным ходом, немецкими электрическими моторами и итальянской обивкой.
Грузоподъемность до 250 кг.

Лицензия на производство № ФС-99-04-000358 от 13 сентября 2013 г.

Coral® ДИСТРИБЬЮТЕРСКИЙ И ТЕХНИЧЕСКИЙ ЦЕНТР

тел./факс: (812) 655-50-50
(495) 663-77-26

www.coralspb.ru
www.darta.top