ISSN 1999-172X (Print)
ISSN 2408-9753 (Online)

СТОМАТОЛОГИЯ ДЛЯ ВСЕХ

International Dental Review

№ 2 – 2023

Маркеры биологического возраста

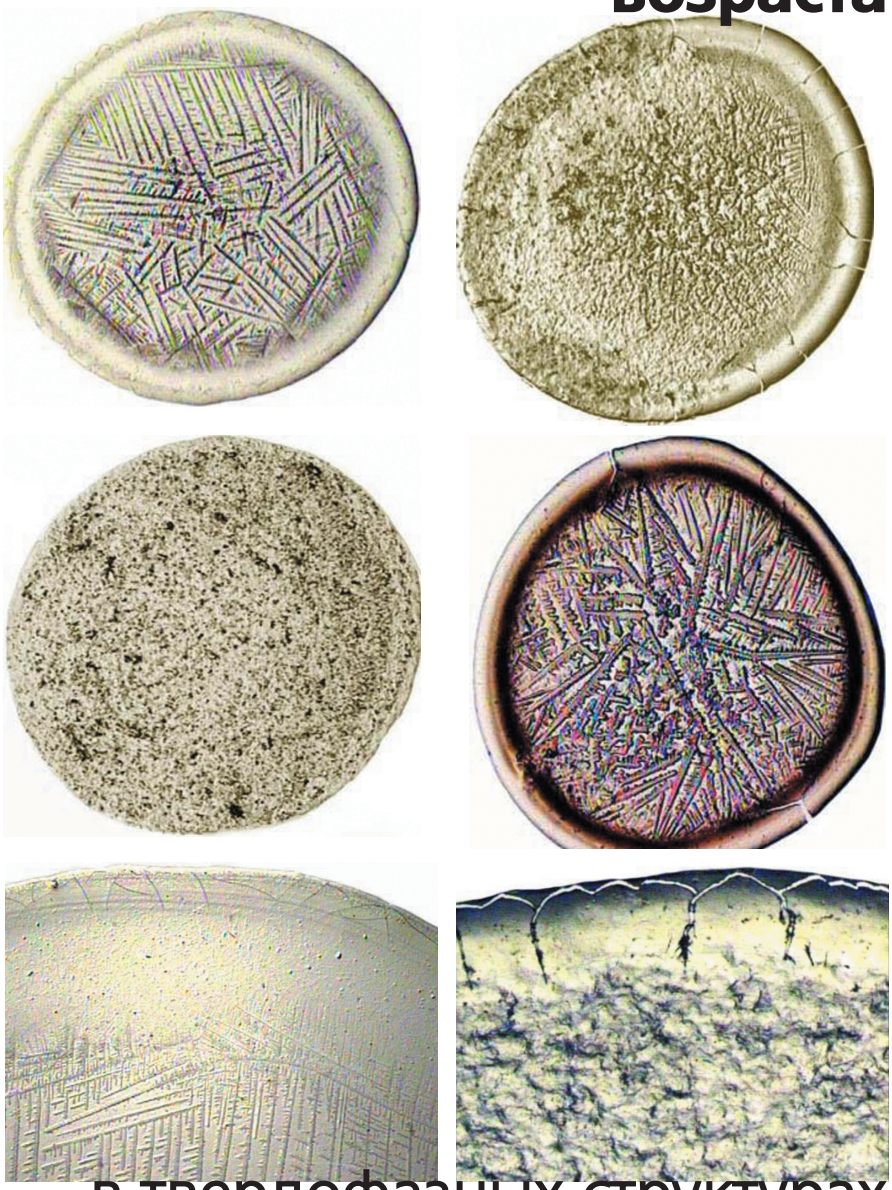

в твердофазных структурах ротовой жидкости

Механические свойства эмали и дентина зуба после травления лимонной кислотой

Определение вида ксеростомии при различных соматических заболеваниях

Исследование влияния природного астаксантина на цитотоксичность мезенхимальных стромальных клеток

Эстетическая и функциональная реабилитация пациентов после резекции верхней челюсти

Новое представление классификации периодонтальных воспалительных заболеваний

Распространенность проявлений COVID-19 в полости рта у лиц в возрасте от 18 до 30 лет

sdvint.com

PHARMADENTAL

trident

Рентгеноборудование из Италии

Сканер с фосфорными пластинами Trident Reader **4 600 €***

Четыре размера пластин
Подключение через **USB**
Беспроводные датчики
Совместимость с **Dicom 3.0**



Внутриротовой датчик CMOS **1 550 €***

Скругленные углы
Водостойкий
Размер пикселя: **20** x **20** мкм
Подключение через **USB**

Компьютерный томограф X-VIEW 3D PAN **ОТ 26 000 €***

Область сканирования до **8,5**x**8,5**
Компьютер в комплекте
Простое позиционирование
Программное обеспечение **Xelix**

Рентгены RIX **ОТ 2 500 €***

Подкатные и настенные
Высоко- и низкочастотные
Простое управление
Гибкие настройки экспозиции

*Оплата в рублях по курсу ЦБ РФ на день платежа

Компания "Фармадентал"
Получите у наших менеджеров персональную скидку на оборудование:
+7 495 645-20-47 pharma-dental@bk.ru
Адрес: **121354**, Москва, ул. Дорогобужская **14**, стр. **6**
www.pharma-dental.ru

PHARMADENTAL

ISSN 1999-172X (Print)
ISSN 2408-9753 (Online)

СТОМАТОЛОГИЯ ДЛЯ ВСЕХ

Stomatology for All / International Dental Review

№ 2 (103) – 2023

Editorial Council

Dunaev M.V., DMS, professor (Moscow, Russia)
Grudyanov A.I., DMS, professor (Moscow, Russia)
Ibragimov T.I., DMS, professor (Moscow, Russia)
Kozlov V.I. (Moscow, Russia)
Kulakov A.A., academician of RAS, DMS, professor (Moscow, Russia)
Kuz'mina E.M., DMS, professor (Moscow, Russia)
Leont'ev V.K., academician of RAS, DMS, professor (Moscow, Russia)
Losev F.F., DMS, professor (Moscow, Russia)
Makeeva I.M., DMS, professor (Moscow, Russia)
Pakhomov G.N., DMS, professor (Geneva, Switzerland)
Rabinovich I.M., DMS, professor (Moscow, Russia)
Sakharova E.B., CMS (Moscow, Russia)
Sorokoumov G.L., DMS, professor (Moscow, Russia)
Vagner V.D., DMS, professor (Moscow, Russia)
Yanushevich O.O., academician of RAS, DMS, professor (Moscow, Russia)
Yushchuk N.D., academician of RAS, DMS, professor (Moscow, Russia)

Editorial Board

Balmasova I.P., DMS, professor (Moscow, Russia)
Bulgakova A.I., DMS, professor (Ufa, Republic of Bashkortostan, Russia)
Gurevich K.G., DMS, professor (Moscow, Russia)
Ivanov S.Yu., corr.-member of RAS, DMS, professor (Moscow, Russia)
Kisel'nikova L.P., DMS, professor (Moscow, Russia)
Konarev A.V. (Editor-in-chief, Moscow, Russia)
Krechina E.K., DMS, professor (Moscow, Russia)
Lebedenko I.Yu., DMS, professor (Moscow, Russia)
Mamedov Ad.A., DMS, professor (Moscow, Russia)
Mitronin A.V., DMS, professor (Moscow, Russia)
Persin L.S., corr.-member of RAS, DMS, professor (Moscow, Russia)
Rabinovich S.A., DMS, professor (Deputy Chief Editor, Moscow, Russia)
Rginsky V.V., DMS, professor (Moscow, Russia)
Sadovskiy V.V., CMS (Moscow, Russia)
Saleev R.A., DMS, professor (Kazan, Republic of Tatarstan, Russia)
Samusenkov V.O., CMS (Moscow, Russia)
Sokhov S.T., DMS, professor (Moscow, Russia)
Tsarev V.N., DMS, professor (Moscow, Russia)
Tsimbalistov A.V., DMS, professor (Belgorod, Russia)
Tsitsiashvili A.M., DMS, professor (Moscow, Russia)
Vasiliev Yu.L., DMS (Moscow, Russia)
Jean-Pierre Bernard, DMD, professor (Geneva, Switzerland)
Tatsuya Ichinohe, DMD, professor (Tokyo, Japan)
Stanley Malamed, DDS, professor (Los-Angeles, California, USA)
Orlando Monteiro da Silva, DDS (Porto,Portugal)
Jasur Rizaev, DMD, professor (Samarqand, Uzbekistan)
Antonio Signore,DDS, PhD, professor (Genoa, Italy)

POSSIBILITY OF DENTISTRY TODAY

Gerontostomatology

Biological age markers in solid-phase structures of the oral fluid. Shabalin V.N., Shatokhina I.S., Shatokhina S.N. 4

Conservative dentistry

Mechanical properties of tooth enamel and dentin after etching with citric acid with different concentrations using nanoindentation. Egina D.V., Maksyukov S.Yu., Nektarevskaya I.B.

16 Determination of the type of xerostomia in various somatic diseases. Mokhnacheva S.B., Karimova D.A. 12

Investigation of the effect of natural astaxanthin on cytotoxicity of mesenchymal stromal cells. Samoylova M.V., Kosyreva T.F., Samusenkov V.O., Grishaeva K.A., Voeykova O.V., Dragunova S.G. 22

Prosthetic dentistry

Aesthetic and functional rehabilitation of patients after maxillary resection. Bayrikov I.M., Nesterov A.M., Shcherbakov M.V., Bayrikov A.I. 28

Maxillofacial surgery

Clinical and biostatistical approach to assessing the severity of physical status of patients with combined midface trauma. Part 2. Nassar A.N.I., Bart V.A., Madai D.Yu., Iordanishvili A.K., Idris M.I. 32

Study of blood microcirculation in the area of purulent inflammatory process in patients with phlegmon of the maxillofacial region. Kravets V.I., Sidorov V.V., Khelminskaya N.M., Posadskaya A.V., Eremin D.A., Vinokurova L.M., Kravets A.V. 39

Periodontics

A new look to the classification of inflammatory diseases of the periapital tissues. Rizaev Zh.A., Azimov M.I., Nazarova N.Sh., Khazratov A.I. 44

Epidemiology

Prevalence of COVID-19 manifestations in the oral cavity among persons from 18 to 30 years. Tokmakova S.I., Bondarenko O.V., Lunitsina Yu.V., Chudova L.V., Zyablitskaya K.V., Gurevich Yu.Yu., Mokrenko E.V., Gaidarova T.A. 52

Orthodontics

Clinical observations of metal brackets detachment using a Russian adhesive complex. Khasan A.M., Kosyreva T.F., Tuturov N.S., Katbeh I., Gharawi A.M., Salman I. 58

Orthodontic treatment practical considerations during general somatic pathology correction with drugs that slow down bone resorption. Tsvetkova M.A., Kovalenko A.U. 64

СОДЕРЖАНИЕ

СТОМАТОЛОГИЯ ДЛЯ ВСЕХ
International Dental Review

Редакционный совет
Вагнер В.Д., д.м.н., профессор (Москва, Россия)
Грудянов А.И., д.м.н., профессор (Москва, Россия)
Дунаев М.В., д.м.н., профессор (Москва, Россия)
Ибрагимов Т.И., д.м.н., профессор (Москва, Россия)
Козлов В.И. (Москва, Россия)
Кузьмина Э.М., д.м.н., профессор (Москва, Россия)
Кулаков А.А., академик РАН, д.м.н., профессор (Москва, Россия)
Леонтьев В.К., академик РАН, д.м.н., профессор (Москва, Россия)
Лосев Ф.Ф., д.м.н., профессор (Москва, Россия)
Макеева И.М., д.м.н., профессор (Москва, Россия)
Пахомов Г.Н., д.м.н., профессор (Женева, Швейцария)
Рабинович И.М., д.м.н., профессор (Москва, Россия)
Сахарова Э.Б., к.м.н. (Москва, Россия)
Сорокоумов Г.Л., д.м.н., профессор (Москва, Россия)
Ющук Н.Д., академик РАН, д.м.н., профессор (Москва, Россия)
Янушевич О.О., академик РАН, д.м.н., профессор (Москва, Россия)

Редакционная коллегия
Балмасова И.П., д.м.н., профессор (Москва, Россия)
Булгакова А.И., д.м.н., профессор (Уфа, Республика Башкортостан, Россия)
Васильев Ю.Л., д.м.н. (Москва, Россия)
Гуревич К.Г., д.м.н., профессор (Москва, Россия)
Иванов С.Ю., чл.-корр. РАН, д.м.н., профессор (Москва, Россия)
Кисельникова Л.П., д.м.н., профессор (Москва, Россия)
Конарев А.В. (гл. редактор, Москва, Россия)
Кречина Е.К., д.м.н., профессор (Москва, Россия)
Лебеденко И.Ю., д.м.н., профессор (Москва, Россия)
Мамедов Ад.А., д.м.н., профессор (Москва, Россия)
Митронин А.В., д.м.н., профессор (Москва, Россия)
Персин Л.С., чл.-корр. РАН, д.м.н., профессор (Москва, Россия)
Рабинович С.А., д.м.н., профессор (зам. гл. редактора, Москва, Россия)
Рогинский В.В., д.м.н., профессор (Москва, Россия)
Садовский В.В., к.м.н. (Москва, Россия)
Салеев Р.А., д.м.н., профессор (Казань, Республика Татарстан, Россия)
Самусенков В.О., к.м.н. (Москва, Россия)
Сохов С.Т., д.м.н., профессор (Москва, Россия)
Царев В.Н., д.м.н., профессор (Москва, Россия)
Цимбалистов А.В., д.м.н., профессор (Белгород, Россия)
Цициашвили А.М., д.м.н., профессор (Москва, Россия)
Жан-Пьер Бернар, DMD, профессор (Женева, Швейцария)
Тацуя Ичинохе, DMD, профессор (Токио, Япония)
Стэнли Маламед, DDS, профессор (Лос-Анжелес, Калифорния, США)
Орландо Монтейро да Силва, DDS (Порту, Португалия)
Ж.А. Ризаев, DMD, профессор (Самарканд, Узбекистан)
Антонио Сигноре, DDS, PhD, профессор (Генуя, Италия)

ВОЗМОЖНОСТИ СТОМАТОЛОГИИ СЕГОДНЯ

Геронтостоматология

Маркеры биологического возраста в твердофазных структурах ротовой жидкости. Шабалин В.Н., Шатохина И.С., Шатохина С.Н. 4

Терапевтическая стоматология

Механические свойства эмали и дентина зуба после травления лимонной кислотой с различной концентрацией с помощью наноиндентирования. Ёгина Д.В., Максюков С.Ю., Нектаревская И.Б. 12

Определение вида ксеростомии при различных соматических заболеваниях. Мохначева С.Б., Каримова Д.А. 16

Исследование влияния природного астаксантина на цитотоксичность мезенхимальных стромальных клеток. Самойлова М.В., Косырева Т.Ф., Самусенков В.О., Гришаева К.А., Воейкова О.В., Драгунова С.Г. 22

Ортопедическая стоматология

Эстетическая и функциональная реабилитация пациентов после резекции верхней челюсти. Байриков И.М., Нестеров А.М., Щербаков М.В., Байриков А.И. 28

Челюстно-лицевая хирургия

Клинико-биометрический подход к оценке тяжести общего состояния пострадавших с сочетанной травмой средней зоны лица. Часть 2. Нассар А.Н.И., Барт В.А., Мадай Д.Ю., Иорданишвили А.К., Идрис М.И. 32

Изучение микроциркуляции крови в области гнойно-воспалительного процесса у пациентов с флегмонами челюстно-лицевой области. Кравец В.И., Сидоров В.В., Хелминская Н.М., Посадская А.В., Еремин Д.А., Винокурова Л.М., Кравец А.В. 39

Пародонтология

Новое представление классификации периодонтальных воспалительных заболеваний. Ризаев Ж.А., Азимов М.И., Назарова Н.Ш., Хазратов А.И. 44

Эпидемиология

Распространенность проявлений COVID-19 в полости рта у лиц в возрасте от 18 до 30 лет. Токмакова С.И., Бондаренко О.В., Луницына Ю.В., Чудова Л.В., Зяблицкая К.В., Гуревич Ю.Ю., Мокренко Е.В., Гайдарова Т.А. 52

ISSN 1999-172X (Print)
ISSN 2408-9753 (Online)

№ 2(103) - 2023

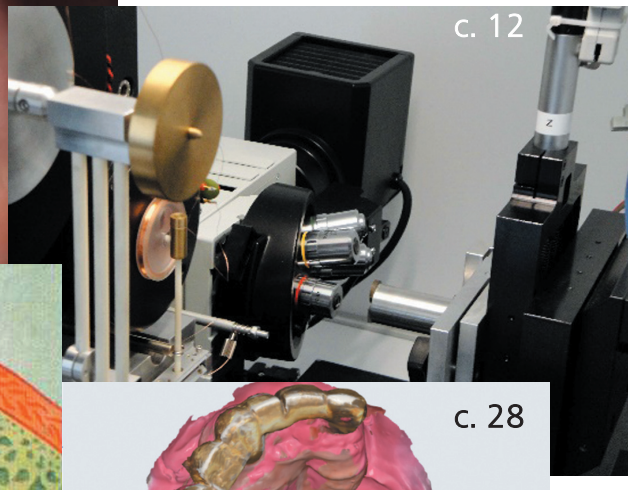

Ортодонтия

58 **Клинические наблюдения отклеивания металлических брекетов от эмали зубов при использовании отечественного адгезивного комплекса**. Хасан А.М., Косырева Т.Ф., Тутуров Н.С., Катбех И., Гаравн А.М.М., Сальман И.

64 **Особенности ортодонтического лечения в процессе коррекции общесоматической патологии препаратами, замедляющими костную резорбцию**. Цветкова М.А., Коваленко А.Ю.

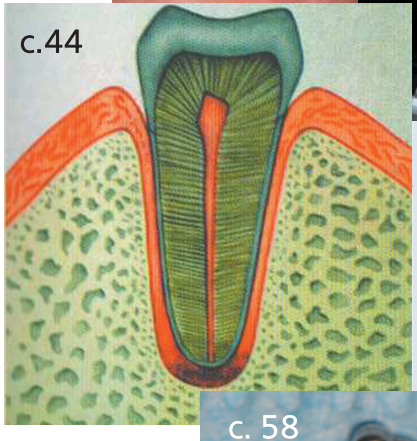

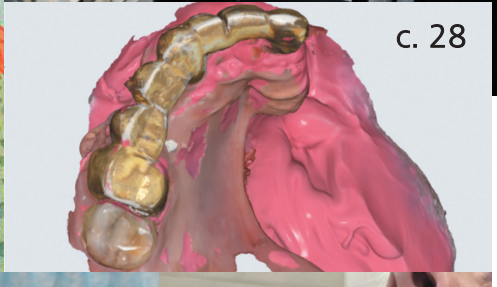

Журнал "Стоматология для всех" включен ВАК Минобрнауки РФ в "Перечень ведущих рецензируемых научных журналов и изданий, в которых должны быть опубликованы основные научные результаты диссертаций на соискание ученой степени доктора и кандидата наук".
С полной версией статей журнала "Стоматология для всех" можно ознакомиться в Научной электронной библиотеке на сайте www.elibrary.ru, а также на сайте журнала www.sdvint.com.
Публикации в журнале "Стоматология для всех" включены в национальную информационно-аналитическую систему РИНЦ (Российский индекс научного цитирования).
Журнал "Стоматология для всех" имеет статус печатного органа, аккредитованного при Стоматологической ассоциации России (СтАР)

Редакция журнала «Стоматология для всех/International Dental Review»

Адрес: 121099, Россия, г. Москва, ул. Новый Арбат, д. 34
Для переписки: 127473, Россия, Москва, а/я 109,
Редакция журнала "Стоматология для всех"
Тел.: +7 (925) 035-34-25, +7 (925) 316-31-63
E-mail: sdvint@mail.ru

Редакция не несет ответственности за содержание рекламных объявлений.
Мнение авторов публикаций может не совпадать с мнением редакции, редакционной коллегии и редакционного совета.
Перепечатка — только с согласия редакции.
Учредитель: ООО "Редакция журнала "Стоматология для всех"
Свидетельство о регистрации № 016367 от 15 июля 1997 г.

Официальный сайт журнала "Стоматология для всех" в **Интернете**: www.sdvint.com

© «СТОМАТОЛОГИЯ ДЛЯ ВСЕХ/International Dental Review», 2023
© Издательство «Либри Плюс», 2023

Геронтостоматология

Поступила 06.12.2022

Маркеры биологического возраста в твердофазных структурах ротовой жидкости

https://doi.org/10.35556/idr-2023-2(103)4-10



Шабалин В.Н.[1], академик РАН, д.м.н., проф., главный научный сотрудник

Шатохина И.С.[2], к.м.н., доцент, доцент кафедры клинической лабораторной диагностики

Шатохина С.Н.[1,2], д.м.н., проф., зав. кафедрой клинической лабораторной диагностики

[1] ФГБНУ Научно-исследовательский институт общей патологии и патофизиологии, г. Москва

[2] ГБУЗ Московский областной научно-исследовательский институт им. М.Ф. Владимирского, г. Москва

Для переписки:
E-mail address: shabalin.v2011@yandex.ru

Резюме

Известные сегодня маркеры старения недостаточно четко определяют биологический возраст организма, что создает необходимость их дальнейшего поиска. Ротовая жидкость является удобным объектом для подобных исследований, так как она содержит белки, конформация которых соответствует возрасту организма. Разработанный авторами метод, состоящий в переводе биологических жидкостей в твердую фазу, позволяет трансформировать структуру растворенных в них компонентов молекулярного уровня на уровень, доступный визуальному анализу.

Целью исследования был поиск маркеров биологического возраста в твердофазных структурах ротовой жидкости.

Материалы и методы. Исследованы структуры твердой фазы ротовой жидкости 240 человек с санированной полостью рта. Выделены четыре возрастные группы по 60 пациентов в каждой: среднего возраста, пожилого, старческого и долгожителей. Ротовую жидкость забирали утром, натощак. Использован метод клиновидной дегидратации биологических жидкостей. Дегидратация капель ротовой жидкости осуществлялась на специальных тест-картах в стандартных условиях. В результате получали сухие пленки (фации), особенности структуры которых исследовали при микроскопии.

Результаты. Структура фаций ротовой жидкости определяется соотношением присутствующих в ней солевых и органических веществ. При формировании фации соли связываются с белками, имеющими аномальную конформацию. У пациентов среднего возраста фации имеют четкое разделение на солевую и краевую (белковую) зоны. С возрастом (пожилой и старческий возраст) вследствие повышения активности катаболических процессов в фациях ротовой жидкости все большую площадь занимают органические вещества, а площади, занятые солями, уменьшаются, при этом фации теряют физиологическое структурирование. При этом фации ротовой жидкости большинства долгожителей сохраняют структуру, подобную фациям представителей среднего возраста.

Выводы. Биологический возраст организма определяется уровнем его аутоинтоксикации белками, имеющими патологическую конформацию. Аутотоксины содержатся в ротовой жидкости и проявляются в структуре ее фации. В связи с естественными возрастными сдвигами метаболизма в сторону увеличения катаболических процессов протективные системы, блокирующие аутоинтоксикацию метаболитами, перестают обеспечивать их полную нейтрализацию, что отражается в структуре фации. Фации ротовой жидкости долгожителей имеют принципиально иное строение по сравнению с фациями лиц пожилого и старческого возраста, указывающее на низкую степень аутоинтоксикации организма долгожителей, что и определяет более продолжительные сроки их жизни. Таким образом, специфические твердофазные структуры фаций ротовой жидкости могут использоваться в качестве объективных маркеров биологического возраста.

Ключевые слова: биологический возраст, твердофазные структуры (фации) ротовой жидкости, токсические метаболиты.

Для цитирования: Шабалин В.Н., Шатохина И.С., Шатохина С.Н. Маркеры биологического возраста в твердофазных структурах ротовой жидкости. *Стоматология для всех*. 2023, №2(103): 4-10. doi: 10.35556/idr-2023-2(103)4-10

Biological age markers in solid-phase structures of the oral fluid

Shabalin V.N.[1], Shatokhina I.S.[2], Shatokhina S.N.[1,2]

[1] Federal State Budgetary Scientific Institution "Institute of General Pathology and Pathophysiology"

Russia, 125315, Moscow, Baltiyskaya St., 8

[2] Moscow Regional Research and Clinical Insitute (MONIKI)

Russia, 129110, Moscow, Sh'epkina St., 61/2

Summary

Markers of aging known today do not clearly define the biological age of the organism, which creates the need for their further search. The oral fluid is a convenient object for such studies, since it contains proteins whose conformation corresponds to the age of the organism. The method developed by the authors allows, by transferring biological fluids into a solid phase, to transform the structure of the molecular-level components dissolved in them to a level accessible to visual analysis.

The aim of the study is to search for markers of biological age in the solid-phase structures of the oral fluid.

Materials and methods. The structures of the solid phase oral fluid of 240 people with a sanitized oral cavity were studied. There are four age groups of 60 patients each: middle age; elderly; senile and long-livers. Oral fluid was taken in the morning on an empty stomach. The method of cuneiform dehydration of biological fluids was used. Dehydration of drops of oral fluid was carried out on special test cards under standard conditions. As a result, dry films (facies) were obtained, the structural features of which were examined by microscopy.

Results. The structure of oral fluid facies is determined by the ratio of salt and organic substances present in it. During the formation of a facies, salts bind to proteins that have an abnormal conformation. In middle-aged patients, the facies have a clear division into saline and marginal (protein) zones. With age (elderly and senile age), due to the increased activity of catabolic processes, in the facies of the oral fluid, an increasing area is occupied by organic substances, and the areas occupied by salts decrease, while the facies lose their physiological structuring. At the same time, the facies of the oral fluid of most long-livers retain a structure similar to the facies of middle-aged representatives.

Conclusions. The biological age of the organism is determined by the level of its autointoxication by proteins with pathological conformation. Autotoxins are contained in the oral fluid and are manifested in the structure of its facies. Due to natural age-related metabolic shifts towards an increase in catabolic processes, the protective systems that block autointoxication by metabolites cease to provide their complete neutralization, which is reflected in the facies structure. Facies of the oral fluid of long-livers have a fundamentally different structure compared with the facies of the elderly and senile persons, indicating a low degree of autointoxication of the organism of long-livers, which determines a longer life span. Thus, specific solid phase structures of oral fluid facies can be used as objective markers of biological age.

Keywords: biological age, solid-phase structures (facies) of the oral fluid, toxic metabolites.

For citation: Shabalin V.N., Shatokhina I.S., Shatokhina S.N. Biological age markers in solid-phase structures of the oral fluid. *Stomatology for All / Int. Dental Review.* 2023, no.2(103): 4-10 (In Russian). doi: 10.35556/idr-2023-2(103)4-10

Основное противоречие в жизнедеятельности организма проявляется в виде двух феноменов – синтеза и распада молекулярных структур его тканей. Это противоречие обеспечивает динамичное развитие механизмов адаптации организма к постоянно меняющимся условиям окружающей среды. Адаптация обеспечивает гармоничную связь между организмом и средой, которая эволюционно закрепляется и передается последующим поколениям [1]. В процессе онтогенеза возрастные изменения затрагивают структуру всех органов и тканей организма, в основе которых лежат изменения конформации белковых молекул. В связи с этим важно выявить объективные показатели биологического возраста человека с тем, чтобы определить его функциональный статус [2–4].

К настоящему времени предложены десятки маркеров старения, однако все они дают недостаточно четкую оценку уровня возрастных биологических изменений организма, что определяет необходимость дальнейшего поиска соответствующих объективных показателей. В этом поиске важное место занимает «саливалогия» – одно из направлений в клинической лабораторной диагностике [5]. В частности, интерес к данному направлению поддерживается тем, что ротовая жидкость (РЖ) является удобным объектом для исследования, т.к. способ ее получения неинвазивен и технически прост, а ее основные компоненты содержат важную информацию о гомеостазе организма.

РЖ состоит из 98,5–99,5% воды и 0,5–1,5% сухого остатка, который представлен минеральными (1/3 часть) и органическими (2/3 части) компонентами [6, 7]. Основную часть сухого остатка РЖ составляют белки. Среди них наиболее важными являются муцины, ферменты (лизоцим, нуклеазы, пероксидаза), иммуноглобулины, лактоферрины и др. [8].

Признаки возрастной инволюции слюнных желез появляются после 40 лет. В пожилом и старческом возрасте возникают изменения в концевых отделах и в выводных протоках желез, что приводит к уменьшению

их общего объема примерно на треть [9]. В результате старения отмечаются прогрессирующие склеротические изменения в междольковой соединительной ткани слюнных желез, постепенная атрофия и снижение их секреторной активности [10].

С 90-х гг. прошлого века нами формируется новое научное направление – «Функциональная морфология неклеточных тканей живых систем», основанное на изучении структуры твердой фазы биологических жидкостей [11]. Получение сведений молекулярного уровня о структуре неклеточной ткани достигается посредством специальных методов дегидратации [12]. При этом фазовый переход биологической жидкости в твердое состояние создает условия для самоорганизации растворенных в ней веществ. В результате формируется сухая, тонкая, специфически структурированная пленка – «фация» (от лат. facies – лицо), аналог гистологического среза, в которой осуществлено колоссальное сжатие структурной информации посредством перевода компонентов молекулярного уровня на макроуровень, то есть уровень, доступный визуальному анализу.

Целью исследования был поиск маркеров биологического возраста в твердофазных структурах РЖ.

Материал и методы исследований. В работе представлены результаты анализа фаций РЖ 240 человек с санированной полостью рта. Требованием к включению в состав обследуемых лиц – отсутствие у них симптомов острых патологических состояний. Были выделены четыре возрастные группы по 60 пациентов в каждой, из которых одна группа (контрольная) включала здоровых пациентов среднего возраста (49,12±3,16 лет); вторая – пожилого (67,25±2,62 лет); третья – старческого возраста (78,50±4,23 лет); четвертая – долгожителей (89,34±4,17 лет). РЖ забирали утром, натощак, в объеме 1,0–1,5 мл в пробирку Эппендорфа, центрифугировали при 3000 об./мин. в течение 10 минут. Для исследования брали надосадочную жидкость.

В качестве основного метода исследования использовали метод клиновидной дегидратации биологических жидкостей – раздел технологии «Литос-система» (Разрешение на клиническое применение технологии – ФС № 2009/155 от 15.06.2009 г.). Дегидратация капель РЖ (объем 0,02 мл) осуществлялась на специальных тест-картах диагностического набора «Литос-система» (Регистрационное удостоверение № ФСР 2008/02488 от 29.04.2008) в стандартных условиях (температура 25°С, относительная влажность 55–60%, строгая неподвижность высыхающей капли) в течение 18–24 часов. В результате получали фации, специфические особенности структуры которых исследовали с помощью микроскопа MZ12 (фирма «Leica») в обычном свете. Статистическую обработку полученных данных проводили с помощью компьютерной программы "Statistica 6".

Результаты и обсуждение. Фации РЖ имели значимые различия в зависимости от возраста пациента. Типичные примеры структуры фаций представлены на рис. 1.

Структура фаций РЖ группы пациентов среднего возраста (рис. 1a) была отнесена к норме. В фациях РЖ всех пациентов этой группы имелось зональное разделение: четко очерченная периферическая аморфная (белковая) зона; центральная зона, занятая кристаллами солей папоротникообразной формы; промежуточная зона, выполненная небольшим количеством частично минерализованного органического детрита. У пожилых людей (рис. 1b) зональное распределение фаций РЖ, как правило, было частично нарушено в результате межзонального расположения аморфных масс. Краевая зона формировалась фрагментарно, а центральная зона была выстлана минерализованным детритом и кристаллами солей с нечеткими границами. В группе старческого возраста (рис. 1c) практически вся площадь фаций РЖ, за исключением узкой неровной полосы краевой белковой зоны, была покрыта минерализованным детритом и не имела «свободных» кристаллических структур, то есть все соли были связаны с органикой. Особый вид фаций РЖ был выявлен у долгожителей (рис. 1d). Фации РЖ этой возрастной группы по общему строению имели сходство с фациями представителей среднего возраста. Однако в фациях РЖ 39 долгожителей (65,0%) была выявлена существенная особенность: она заключалась в наличии широкой промежуточной зоны, выполненной пигментной субстанцией темно-коричневого цвета.

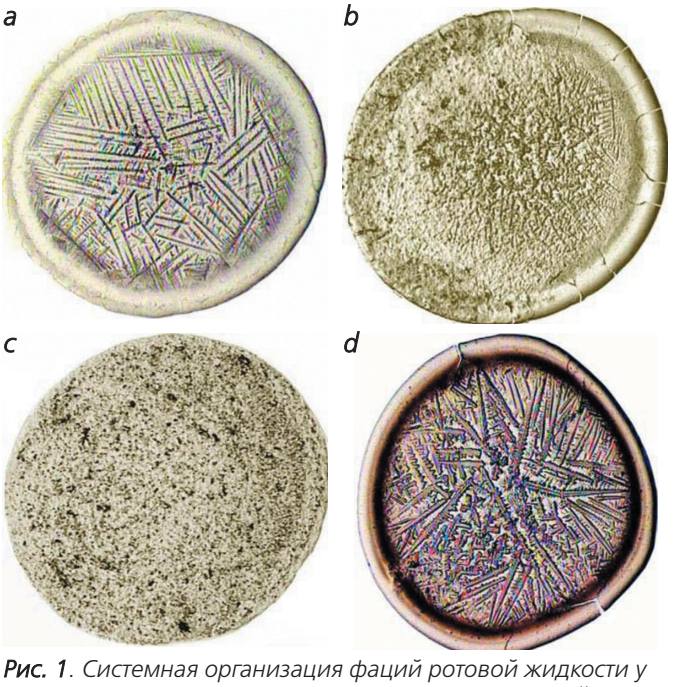

Рис. 1. Системная организация фаций ротовой жидкости у пациентов различных возрастных групп: a – средний возраст, b – пожилой, c – старческий, d – долгожители. x15
Fig. 1. Systemic organization of oral fluid facies in patients of different age groups: a – middle age, b – elderly, c – senile, d – long-livers. x15

Анализ клинических данных, взятых из амбулаторных карт – доноров РЖ, показал, что они имели различные возрастассоциированные виды патологии. При этом было отмечено, что частота встречаемости ряда заболеваний повышается по мере увеличения возраста (пожилой–старческий возраст), однако долгожители показывают обратную картину (табл. 1).

Таблица 1. Частота встречаемости соматических заболеваний у пациентов старших возрастных групп (n-240)

№ пп	Диагноз	Пожилые %	Старческий возраст %	Долгожители %
1.	Гипертоническая болезнь II ст.	82,4±6,1	85,9±3,5	80,2±2,7
2.	Артроз	31,5±8,2	34,6±7,5	33,4±5,2
3.	Остеохондроз позвоночника	53,7±9,5	60,8±8,2	52,8±3,6
4.	Сахарный диабет второго типа	27,1±8,2**	28,3±8,2**	13,7±3,6
5.	Хронический холецистит	7,4±5,3	19,2±7,6*	12,1±2,7
6	Хронический гастрит	20,1±8,2	22,7±7,6	15,3±4,3

* статистически значимые различия по сравнению с группой пациентов пожилого возраста (P<0,05)
** статистически значимые различия по сравнению с группой долгожителей (P<0,05)

Данные таблицы 1 показывают, что долгожители по частоте встречаемости некоторых видов патологии имели более низкие показатели, чем группа пациентов старческого и даже пожилого возраста. Эти данные указывали на соответствие картины фаций РЖ клиническим показателям.

Детальный анализ структуры трещин в краевых зонах фаций РЖ показал, что трещины у представителей различных возрастных групп различались по ширине, форме, направленности и разветвленности. На рис. 2 в качестве примера представлены наиболее типичные трещины в фациях РЖ представителей четырех возрастных групп.

Так, у пациентов среднего возраста (рис. 2a) в периферической зоне фации РЖ в небольших количествах определялись неглубокие, имеющие различную направленность, тонкие трещины с четкими границами. Такая картина отмечалась у 56 (93,3%) пациентов этой группы. В группе пожилых людей (рис. 2b) трещины в части краевой зоны фации РЖ были глубокими (достигали подложки), имели вид аркад, которые

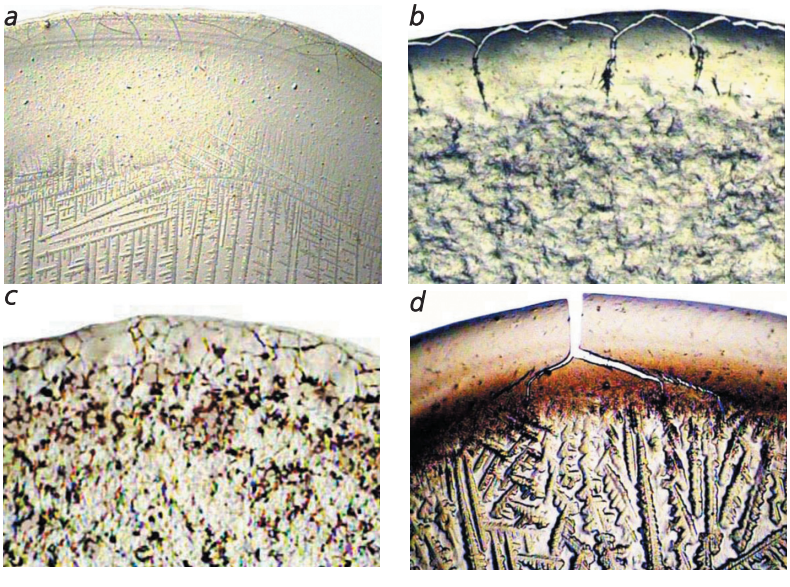

Рис. 2. Фрагменты фаций ротовой жидкости пациентов разных возрастных групп: a – 45–59 лет, b – 60–74 лет, c – 75–84 лет, d – 85–96 лет. x60
Fig. 2. Fragments of oral fluid facies of patients of different age groups: a – 45–59 years, b – 60–74 years, c – 75–84 years, d – 85–96 years old. x60

соединяются между собой, их концы проходили через всю периферическую зону фации и включали в себя отложения черного цвета. Такие трещины выявлены у 48 (80%) пациентов. У пациентов старческого возраста (рис. 2 c) в периферической зоне фации РЖ определялись слабовыраженные, с нечеткими краями, хаотично расположенные трещины, часть из которых была погружена в минерализованный детрит. Такие трещины в фациях РЖ выявлены у 51 (85%) пациента данной возрастной группы. В группе долгожителей (рис. 2d) в периферической зоне фации РЖ имели место единичные трещины, очень глубокие, широкие у основания, которые суживались и разветвлялись в направлении к центру фации. Такие трещины выявлены у 57 (95%) долгожителей.

Немецкий биолог А. Липшютц [13] считал, что шлаки от дорогостоящего огня жизни мало-помалу заглушают жизнь. В этом метафорическом высказывании дана истинная оценка глубинных механизмов филогенетической трансформации организма. Правоту этой оценки подтверждают результаты, полученные нами в данной работе. Выявленные индивидуальные различия структуры фаций РЖ пациентов прежде всего связаны с возрастной динамикой сложной системы гомеостаза, которая включает в себя клеточный гомеостаз (поддерживается механизмами апоптоза) и белковый гомеостаз (протеостаз). Главной задачей апоптоза является уничтожение дефектных или мутантных клеток [14], в том числе стареющих клеток, выработавших свой жизненный ресурс. При этом можно полагать, что апоптоз находится в тесном единстве с протеостазом. Система поддержания протеостаза в клетке человека включает в себя около 2000 белков-шаперонов, которые участвуют в сворачивании первичной цепочки вновь синтезируемых белков, поддержании их нативных конформаций, а также разворачивании неправильно свернутых молекул белка с их последующим рефолдингом [15, 16]. Снижение активности механизмов, обеспечивающих протеостаз, вызывает развитие аутоинтоксикации аномально конформированными белками [17, 18]. Возрастные изменения генома и эпигенома белоксинтезирующих клеток приводят к ослаблению системы поддержания протеостаза, вызывают нарушение фолдинга — частичное разворачивание белковых молекул. Это способствует образованию токсичных метаболитов, увеличивает склонность белков к агрегации и формированию токсических агрегаций [19]. Сформировавшиеся агрегаты могут быть экранированы шаперонами, что блокирует их токсическое действие и способствует удалению таких агрегатов посредством их разборки или аутофагии [20].

Мы придерживаемся положения о том, что система протеостаза включает в себя также механизмы минерализации токсических метаболитов. Молекулы солей кальция и натрия активно связывают белковые молекулы с аномальной конформацией и блокируют их токсичность. Однако в настоящее время не существует единой теории, объясняющей природу взаимодействия минеральной и органической составляющих [21].

Проведенные нами исследования процессов самоорганизации РЖ при различных физиологических и патологических состояниях организма показали, что основным «законодателем» формирования структур твердой фазы РЖ является органическая составляющая, присутствующая в различных количественных и качественных вариантах. Было установлено, что у пациентов группы среднего возраста фация РЖ представляет достаточно четкое разделение солевой и белковой компонент. Это указывает на физиологический состав белкового спектра в РЖ. Встречающееся присутствие небольшого количества токсических метаболитов в РЖ у пациентов среднего возраста формирует слабовыраженную органо-минеральную промежуточную зону.

Увеличение количества токсических метаболитов, возникающее у представителей пожилого возраста, приводит к тому, что разделение солевой и белковой компонент происходит фрагментарно: четкая белковая зона (физиологические белки) занимает лишь часть краевой зоны, а центральная часть заполнена в большей части белково-солевыми агрегациями и частично кристаллами солей. Такая картина фации РЖ свидетельствует о том, что в результате как возрастных (физиологических) структурных изменений белковых молекул, так и изменений под влиянием хронических патологических процессов объем токсического детрита увеличивается, однако солевых структур в РЖ достаточно для его связывания и, кроме того, остаются резервы солевой компоненты. По-видимому, и другие репарационные системы еще достаточно активны, что обеспечивает блокаду белков с аномальной конформацией для полной нейтрализации их токсической активности.

Фации РЖ представителей старческого возраста в подавляющем большинстве почти полностью выполнены органо-минеральными образованиями, а белковая зона (физиологически структурированные белки) занимает минимальную площадь. То есть у пациентов старческого возраста весь комплекс протективных и репарационных систем лишь частично нейтрализует токсические метаболиты, оставляя их значительную часть в активном состоянии.

Особую группу при изучении процессов старения представляют долгожители. Можно сказать, что эта группа является «биологической элитой» человеческой популяции, так как только один из приблизительно 10 тысяч человек доживает до возраста 85—90 лет. Исследованная нами структура фаций РЖ долгожителей показывает существенные особенности. В целом в ней отсутствуют патологические отклонения, свой-

ственные фациям РЖ пациентов пожилого и старческого возраста. В большей степени фация РЖ долгожителя имеет сходство со структурой фаций представителей среднего возраста. То есть структура фаций РЖ дает основание предполагать, что комплекс антитоксических систем у долгожителей достаточно активен и обеспечивает высокую нейтрализацию токсических метаболитов. Однако основная особенность фаций РЖ долгожителей состоит в наличии темно-коричневой аморфной промежуточной зоны. Возможной причиной формирования этой зоны являются десневые диапедезные кровотечения.

Вид трещин в фациях биологических жидкостей определяется структурой белковых молекул, а, следовательно, их энергетикой и степенью свертываемости при дегидратации. Эти показатели находятся в прямой зависимости от возраста пациента и патологических процессов, протекающих в его организме. То есть вид трещин в краевой белковой зоне фаций РЖ может быть использован как дополнительный (фрагментарный) маркер биологического возраста.

В связи с естественными возрастными сдвигами метаболизма в сторону увеличения катаболических процессов протективные системы, блокирующие аутоинтоксикацию метаболитами, перестают обеспечивать их полную нейтрализацию. Фации ротовой жидкости долгожителей имеют принципиально иное строение по сравнению с фациями лиц пожилого и старческого возраста, указывающее на низкую степень аутоинтоксикации организма долгожителей, что и определяет более продолжительные сроки их жизни. Таким образом, специфические твердофазные структуры фаций ротовой жидкости могут использоваться в качестве объективных маркеров биологического возраста.

Выводы

1. Биологический возраст организма, главным образом, определяется уровнем его аутоинтоксикации метаболитами.

2. Аутотоксины содержатся в ротовой жидкости и проявляются в виде специфических структур ее фации.

3. В связи с естественными возрастными сдвигами метаболизма в сторону увеличения катаболических процессов, по сравнению с анаболическими, протективные системы, блокирующие токсическое действие метаболитов, снижают свою активность и в старческом возрасте перестают обеспечивать полную детоксикацию организма, что отражается в структуре фации ротовой жидкости.

4. Фации ротовой жидкости долгожителей имеют принципиально иное строение по сравнению с фациями лиц пожилого и старческого возраста. Их структура в значительной степени приближается к структуре фаций ротовой жидкости представителей среднего возраста. Это указывает на низкую степень аутоинтоксикации организма долгожителей, что и определяет более продолжительные сроки их жизни.

5. Фации ротовой жидкости имеют специфическое строение, особенности которого могут быть использованы как маркеры биологического возраста.

Литература

1. Bernard C. *Phynomynes de la vie*. Paris, 1878. 404 p. doi: 10.5962/bhl.title.44802
2. Li Z., Zhang Z., Ren Y. et al. Aging and age-related diseases: from mechanisms to therapeutic strategies. *Biogerontology*. 2021, 22(2): 165–187. doi: 10.1007:10522-021-09910-5
3. Justice J.N., Kritchevsky S.B. Putting epigenetic biomarkers to the test for clinical trials. *eLife*. 2020, 9: e58592. doi: 10.7554/eLife.58592
4. Levine M.E., Lu A.T., Quach A., Chen B.H., Assimes T.L., Bandinelli S., Hou L, Baccarelli A.A., Stewart J.D., Li Y., Whitsel E.A., Wilson J.G., Reiner A.P., Aviv A., Lohman K., Liu Y., Ferrucci L, Horvath S. An epigenetic biomarker of aging for lifespan and healthspan. *Aging* (Albany NY). 2018, 10(4): 573–591. doi: 10.18632/aging.101414
5. Комарова Л.Г. *Саливалогия*. Нижний Новгород: НГМА, 2006, 180 с.
6. Дзарасова М.А., Неёлова О.В. Специфические свойства и функции слюны как минерализирующей жидкости. *Международный студенческий научный вестник*. 2017, №4(6): 945–948.
7. Крихели Н.И., Карамышева Е.И., Лукина Г.И., Дубова Л.В. Минеральный состав смешанной слюны у пациентов с флюорозом зубов. *Стоматология*. 2017, 96(6): 26–29. doi: 10.17116/stomat201796626-29
8. Микаелян Н.П., Комаров О.С., Давыдов В.В., Мейснер И.С. *Биохимия ротовой жидкости в норме и при патологии. Учебно-методическое пособие*. М.: ИКАР, 2017, 64 с.
9. Мамаджонова Ш.Г., Гальчинская П.С., Богданова С.Э., Стуков Н.В., Ульяновская С.А. Возрастные особенности слюнных желез человека. *Международный журнал экспериментального образования*. 2016, 5(3): 388–389.
10. Шабалин В.Н., Разумова С.Н., Уварова Д.С. Возрастная динамика состава химических элементов ротовой жидкости. *Российский стоматологический журнал*. 2014, 2: 41–43.
11. Шабалин В.Н., Шатохина С.Н. *Функциональная морфология неклеточных тканей человека*. М.: РАН, 2019, 357 с.
12. Шатохина С.Н., Никитин А.А., Хачкинаян Г.Л., Яурова Н.В., Шабалин В.Н., Уварова Д.С. Диагностическая технология «Литос-система» в оценке активности камнеобразования в слюнной железе. *Стоматология для всех*. 2013, №1(62): 20–23.
13. Липшютц А. *Общая физиология смерти*. Л.: «Красная газета», 1930, 118 с. www. livelib.ru/book/1001247078
14. Кудрявцев И.В., Головкин А.С., Зурочка А.В., Хайдуков С.В. Современные методы и подходы к изучению апоптоза

в экспериментальной биологии. *Медицинская иммунология*. 2012, 14(6): 461–482.
15. Hartl F.U., Bracher A., Hartl M. Molecular chaperones in protein folding and proteostasis. *Nature*. 2011, 475: 324–332.
16. Klaips C.L., Jayaraj G.G., Hartl F.U. Pathways of cellular proteostasis in aging and disease. *J. Cell Biol*. 2018, 2176: 51–63.
17. Chiti F., Dobson C.M. Amyloid formation by globular proteins under native conditions. *Nat. Chem. Biol*. 2009, 5: 15–22.
18. Golubev A., Hanson A.D., Gladyshev V.N. Non-enzymatic molecular damage as a prototypic driver of aging. *J. Biol. Chem*. 2017, 292: 6029–6038.
19. Ильинский Н.С., Нестеров С.В., Шестоперова Е.И., Фонин А.В., Уверский В.Н., Горделий В.И. Роль естественных процессов старения в возникновении и патогенезе болезней, связанных с аномальным накоплением белковых агрегатов. *Биохимия*, 2021, 86(3): 324–340.
20. Behrends C., Langer C.A., Boteva R., Bottcher U.M., Stemp M.J., Schaffar G., Rao B.V., Giese A., Kretzschmar H., Siegers K., Hartl F.U. Chaperonin TRiC promotes the assembly of polyQ expansion proteins into nontoxic oligomers. *Mol. Cell*. 2006, 23(6): 887–897. doi: 10.1016/j.molcel.2006.08.017
21. Голованова О.А., Корольков В.В., Смолий В.А. Роль органической компоненты в формировании патогенных минералов. *Системы. Методы. Технологии*. 2013, №1(17): 123–131.

References

1. Bernard C. *Phynomynes de la vie*. Paris, 1878. 404 p. doi: 10.5962/bhl.title.44802
2. Li Z., Zhang Z., Ren Y. et al. Aging and age-related diseases: from mechanisms to therapeutic strategies. *Biogerontology*. 2021, 22(2): 165–187. doi: 10.1007:10522-021-09910-5
3. Justice J.N., Kritchevsky S.B. Putting epigenetic biomarkers to the test for clinical trials. *eLife*. 2020, 9: e58592. doi: 10.7554/eLife.58592
4. Levine M.E., Lu A.T., Quach A., Chen B.H., Assimes T.L., Bandinelli S., Hou L, Baccarelli A.A., Stewart J.D., Li Y., Whitsel E.A., Wilson J.G., Reiner A.P., Aviv A., Lohman K., Liu Y., Ferrucci L, Horvath S. An epigenetic biomarker of aging for lifespan and healthspan. *Aging* (Albany NY). 2018, 10(4): 573–591. doi: 10.18632/aging.101414
5. Komarova L.G. *Salivalogy*. Nizhny Novgorod: NGMA, 2006, 180 p. (In Russian).
6. Dzarasova M.A., Neyolova O.V. Specific properties and functions of saliva as a mineralizing liquid. *International student scientific bulletin*. 2017, no.4(6): 945–948. (In Russian).
7. Krikheli N.I., Karamysheva E.I., Lukina G.I., Dubova L.V. Mineral composition of mixed saliva in patients with dental fluorosis. *Stomatologiya*. 2017, 96(6): 26–29 (In Russian). doi: 10.17116/stomat201796626-29
8. Mikaelyan N.P., Komarov O.S., Davydov V.V., Meisner I.S. *Biochemistry of the oral fluid in normal and pathological conditions. Teaching aid*. Moscow: IKAR, 2017, 64 p. (In Russian).
9. Mamajonova Sh.G., Galchinskaya P.S., Bogdanova S.E., Stukov N.V., Ulyanovska S.A. Age features of human salivary glands. *International Journal of Experimental Education*. 2016, 5(3): 388–389 (In Russian).
10. Shabalin V.N., Razumova S.N., Uvarova D.S. Age dynamics of the composition of the chemical elements of the oral fluid. *Russian Dental Journal*. 2014, 2: 41–43 (In Russian).
11. Shabalin V.N., Shatokhina S.N. *Functional morphology of human non-cellular tissues*. Moscow: RAN, 2019, 357 p. (In Russian).
12. Shatokhina S.N., Nikitin A.A., Khachkinayan G.L., Yaurova N.V., Shabalin V.N., Uvarova D.S. Diagnostic technology "Litos-system" in assessment of lithogenic activity in salivary gland. *Stomatology for All / Int. Dental Review*. 2013, №1(62): 20–23. (In Russian).
13. Lipshutz A. *General physiology of death*. Leningrad: Krasnaya Gazeta, 1930, 118 p. www.livelib.ru/book/1001247078 (In Russian).
14. Kudryavtsev I.V., Golovkin A.S., Zurochka A.V., Khaidukov S.V. Modern methods and approaches to the study of apoptosis in experimental biology. *Medical immunology*. 2012, 14(6): 461–482 (In Russian).
15. Hartl F.U., Bracher A., Hartl M. Molecular chaperones in protein folding and proteostasis. *Nature*. 2011, 475: 324–332.
16. Klaips C.L., Jayaraj G.G., Hartl F.U. Pathways of cellular proteostasis in aging and disease. *J. Cell Biol*. 2018, 2176: 51–63.
17. Chiti F., Dobson C.M. Amyloid formation by globular proteins under native conditions. *Nat. Chem. Biol*. 2009, 5: 15–22.
18. Golubev A., Hanson A.D., Gladyshev V.N. Non-enzymatic molecular damage as a prototypic driver of aging. *J. Biol. Chem*. 2017, 292: 6029–6038.
19. Ilyinsky N.S., Nesterov S.V., Shestoperova E.I., Fonin A.V., Uversky V.N., Gordely V.I. The role of natural aging processes in the occurrence and pathogenesis of diseases associated with abnormal accumulation of protein aggregates. *Biochemistry*, 2021, 86(3): 324–340 (In Russian).
20. Behrends C., Langer C.A., Boteva R., Bottcher U.M., Stemp M.J., Schaffar G., Rao B.V., Giese A., Kretzschmar H., Siegers K., Hartl F.U. Chaperonin TRiC promotes the assembly of polyQ expansion proteins into nontoxic oligomers. *Mol. Cell*. 2006, 23(6): 887–897. doi: 10.1016/j.molcel.2006.08.017
21. Golovanova O.A., Korolkov V.V., Smoliy V.A. The role of the organic component in the formation of pathogenic minerals. *Systems. Methods. Technology*. 2013, no.1(17): 123–131 (In Russian).

ПРОФИЛАКТИКА В ПРИОРИТЕТЕ!

РОССИЯ Стома-Денталь

Mira Zr Kagayaki

Профессиональная паста для чистки и полировки
мята (туба 120 г)
мята (банка 50 г)
Мини-дозы (100 шт по 2 г)

kagayaki

Profluorid Varnish VOCO

Фторидосодержащий лак для десенсибилизации зубов (5 % фторид натрия)

VOCO

Caries Marker VOCO

Цветной индикатор для окрашивания кариозного дентина

ivoclar

Fluor Protector Ivoclar

Фторсодержащий защитный лак для снижения чувствительности
20 x 0,4 мл

Стома-Денталь
г. Москва: (495) 781-00-36, 8-906-760-33-03; dent@dent.ru
г. Хабаровск (4212) 46-00-70, 8-914-402-27-37; mail002@dent.ru
WWW.DENT.RU

Терапевтическая стоматология

Поступила 20.12.2022

Механические свойства эмали и дентина зуба после травления лимонной кислотой с различной концентрацией с помощью наноиндентирования

https://doi.org/10.35556/idr-2023-2(103)12-15

Ёгина Д.В., аспирант кафедры стоматологии № 2
Максюков С.Ю., д.м.н., профессор, зав. кафедрой стоматологии № 2
Нектаревская И.Б., к.м.н., доцент кафедры стоматологии № 2
ФГБОУ ВО «Ростовский государственный медицинский университет», г. Ростов-на-Дону

Для переписки:
E-mail address:
kafstom2.rostgmu@yandex.ru

Резюме

В настоящей работе были измерены механические свойства (модуль Юнга и твердость индентирования) для трех образцов здоровой человеческой эмали и дентина с использованием наноиндентирования с целью сравнения их механических характеристик. Каждый образец представлял собой продольный срез, полученный из одного верхнечелюстного моляра, который подвергался 60-секундной выдержке в лимонной кислоте с различной концентрацией (0,5 мас.%, 3 мас.%, 5 мас.%). Для тестирования образцов использовался наноиндентометр Nanotest 600 Platform 3. Для каждого из трех срезов были получены кривые нагрузки-смещения как для эмали, так и для дентина. В результате экспериментов для каждого из трех срезов был построен ряд характеристических кривых зависимости глубины индентирования от прикладываемой силы (кривые нагрузки—смещения). Установлена зависимость изменения механических свойств (приведенного модуля Юнга, твердости индентирования) зубной эмали человека от концентрации лимонной кислоты, нанесенной на поверхность зуба: увеличение концентрации лимонной кислоты приводит к снижению модуля Юнга и твердости индентирования. Для дентина такой корреляции в данном исследовании не обнаружено.

Ключевые слова: эмаль зуба, дентин, лимонная кислота, механические свойства, наноиндентирование.

Для цитирования: Ёгина Д.В., Максюков С.Ю., Нектаревская И.Б. Механические свойства эмали и дентина зуба после травления лимонной кислотой с различной концентрацией с помощью наноиндентирования. *Стоматология для всех*. 2023, №2(103): 12-15. doi: 10.35556/idr-2023-2(103)12-15

Mechanical properties of tooth enamel and dentin after etching with citric acid with different concentrations using nanoindentation

Egina D.V., Maksyukov S.Yu., Nektarevskaya I.B.
Federal State Budgetary Educational Institution of Higher Education "Rostov State Medical University" of the Ministry of Healthcare of the Russian Federation
Russia, 344022, Rostov-na-Donu, Nakhichevanskiy Lane, 29

Summary

In this paper, mechanical properties (Young's modulus and indentation hardness) were measured for three samples of healthy human enamel and dentin using nanoindentation in order to compare their mechanical characteristics. Each sample was a longitudinal section obtained from one maxillary molar, which was subjected to 60-second exposure in citric acid with different concentrations (0.5 wt.%, 3 wt.%, 5 wt.%). The Nanotest 600 Platform 3 nanoindentometer was used to test the samples. Load-displacement curves for both enamel and dentin were obtained for each of the three sections. As a result of experiments, a number of characteristic curves of the dependence of the indentation depth on the applied force (load—displacement curves) were constructed for each of the three slices. The dependence of changes in the mechanical properties (reduced Young's modulus, indentation hardness) of human tooth enamel on the concentration of citric acid applied to the tooth surface has been established: an increase in the concentration of citric acid leads to a decrease in Young's modulus and indentation hardness. No such correlation was found for dentin in this study.

Keywords: tooth enamel, dentin, citric acid, mechanical properties, nanoindentation.

For citation: Egina D.V., Maksyukov S.Yu., Nektarevskaya I.B. Mechanical properties of tooth enamel and dentin after etching with citric acid with different concentrations using nanoindentation. *Stomatology for All / Int. Dental Review*. 2023, №2(103): 12-15. doi: 10.35556/idr-2023-2(103)12-15

Зависимость механических свойств твердых тканей зубов после экспозиции в различных кислотах изучает-

ся на протяжении значительного времени. В стоматологии под термином «адгезия» понимают сцепление стоматологического материала с тканями зуба или с другим материалом [1]. Адгезивная система – материал, включающий основные компоненты (протравочный гель, праймер, адгезив) в различных комбинациях, с помощью которого достигается адгезивное сцепление материала с поверхностью зуба. Платформу для адгезии материала создает кислота (неорганическая–ортофосфорная 35–37%, органическая–лимонная кислота, малеиновая, полиакрилатная). Кислота применяется для травления поверхности эмали, очищения поверхности дентина от «смазанного» и частично деминерализованного слоя. «Золотым стандартом» в стоматологии считается применение адгезивной системы 4-го поколения [2]. В набор, как правило, входят два флакона с праймером и бондом. Техника применения предусматривает три этапа: травление ортофосфорной кислотой 15–20 с, нанесение праймера и бонда. При применении ортофосфорной кислоты сложно контролировать степень и глубину деминерализации эмали и дентина [3]. Это приводит к тому, что нанесенный адгезив не полностью заполняет открытые дентиновые канальцы, а это, в свою очередь, не обеспечивает формирования полноценного гибридного слоя. С появлением адгезивных систем 6-го и 7-го поколения использование ортофосфорных кислот уменьшилось, так как появились адгезивы со свойствами травления [4].

Цель исследования. Использование лимонной кислоты в составе самопротравливающих адгезивов или в качестве компонента адгезивной системы может позволить более прецизионно контролировать процесс удаления смазанного слоя на области зуба, подвергаемой пломбированию. Цель настоящего исследования состояла в том, чтобы сравнить механические характеристики (приведенный модуль Юнга и твердость при вдавливании), измеренные для трех образцов здоровой человеческой эмали и дентина, подвергнутых воздействию лимонной кислоты различной концентрации (0,5 мас.%, 3 мас.%, 5 мас.%) в течение 60 с. Механические характеристики были получены с использованием наноиндентометра.

Материалы и методы.

Подготовка образцов. Три образца человеческой эмали были получены из одного верхнечелюстного моляра, извлеченного у пациента (мужчина, 21 год) в стоматологическом отделении клиники Ростовского государственного медицинского университета. Зуб извлечен по ортодонтическим показаниям (пациент дал информированное согласие, этический комитет РостГМУ одобрил исследование). В целях дезинфекции зуб подвергали воздействию 1% раствора гипохлорита натрия в течение 10 минут. После этой процедуры зуб хранили в сбалансированном солевом растворе Хэнкса (HBSS) при 4°C для предотвращения деминерализации. Гранулы тимола добавляли к HBSS для предотвращения роста грибковой инфекции (отношение тимола к HBSS составляло 1: 1000). Процедура постепенного шлифования и полирования проводилась с уменьшением размера абразива на каждом этапе (до 0,05 мкм). После каждого этапа ультразвуковую обработку проводили в течение 5 минут для удаления остаточных абразивных материалов с подготовленной поверхности.

Наноиндентирование. Наноиндентометр Nanotest 600 Platform 3 (Micro Materials, Великобритания) использовался для тестирования образцов (рис. 1). Эксперименты проводились в закрытой камере при постоянной температуре 27,0±0,2°C. Во всех экспериментах максимальная нагрузка на вдавливание составляла 50 мН, использовался алмазный индентор Берковича. Для каждого образца было сделано двадцать индентирований на расстоянии 25 мкм друг от друга, результаты были усреднены. Позиции для индентирований выбирались с помощью оптического микроскопа, встроенного в экспериментальную установку. Между индентированиями каждый образец смачивали каплями солевого раствора, используя инфузомат Terufusion TE-332 (Terumo, Бельгия) внутри камеры.



Рис. 1. Внутренняя часть камеры Nanotest 600 с нагрузочной ячейкой, оптическим микроскопом и образцом, прикрепленным к держателю образца
Fig. 1. The inner part of the Nanotest 600 camera with a load cell, an optical microscope and a sample attached to the sample holder

Результаты исследования. В результате экспериментов был построен ряд характеристических кривых зависимости глубины индентирования от прикладываемой силы (кривые нагрузки–смещения) (рис. 2–7). Обработка кривых проводилась по методу Оливера-Фарра [5]. Установлена зависимость изменения механических свойств (приведенного модуля

Юнга, твердости индентирования) эмали зуба человека от концентрации лимонной кислоты.

Рисунки 8 и 9 демонстрируют зависимость приведенного модуля Юнга и твердости индентирования, соответственно, от концентрации лимонной кислоты. Увеличение концентрации лимонной кислоты приводит к уменьшению модуля Юнга и твердости индентирования, что обусловлено растворением основного компонента — гидроксиапатита под агрессивным воздействием самых высоких концентраций лимонной кислоты как для эмали, так и для дентина.

Обсуждение результатов исследования. Техника кислотного травления ортофосфорной кислотой широко распространена в стоматологической практике. 15-секундного травления дентина и эмали в клинических условиях обычно достаточно для получения желаемых результатов [6]. При использовании этой кислоты необходимо учитывать неконтролируемую степень

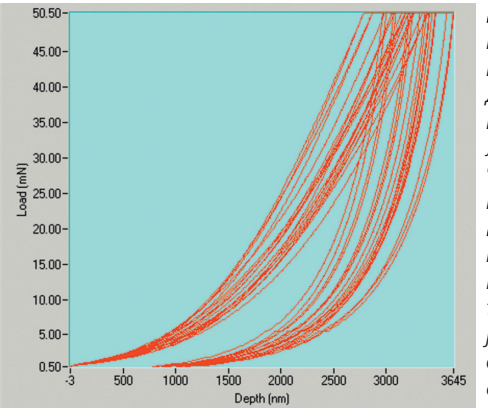

Рис. 2. Серия кривых нагрузки—смещения дентина, подвергнутого травлению 0,5 мас. % лимонной кислотой
Fig. 2. A series of load—displacement curves of the dentin subjected to etching of 0.5 wt. with % citric acid

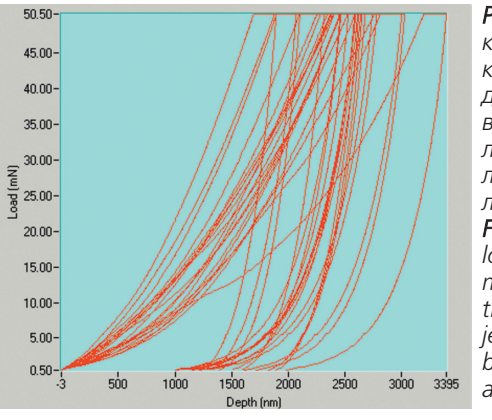

Рис. 3. Серия кривых нагрузки—смещения дентина, подвергнутого травлению 3 мас. % лимонной кислотой
Fig. 3. A series of load—displacement curves of the dentin subjected to etching by 3 wt. % citric acid

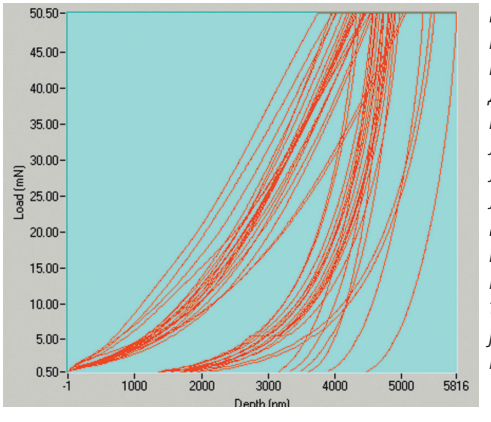

Рис. 4. Серия кривых нагрузки—смещения дентина, подвергнутого травлению 5 мас. % лимонной кислотой
Fig. 4. A series of load—displacement curves of the dentin subjected to etching by 5 wt.

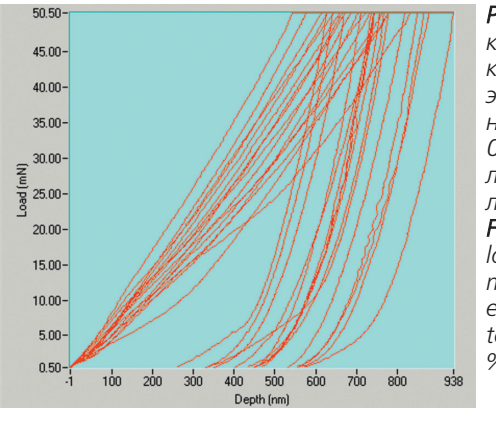

Рис. 5. Серия кривых нагрузки—смещения эмали, подвергнутой травлению 0,5 мас. % лимонной кислотой
Fig. 5. A series of load—displacement curves of enamel subjected to etching 0.5 wt. % citric acid

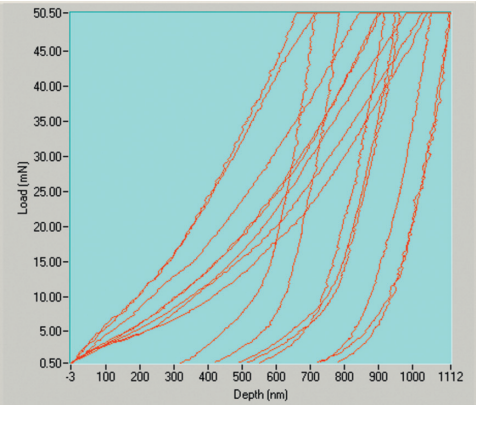

Рис. 6. Серия кривых нагрузки—смещения эмали, подвергнутой травлению 3 мас. % лимонной кислотой
Fig. 6. A series of load—displacement curves of enamel etched by 3 wt. % citric acid

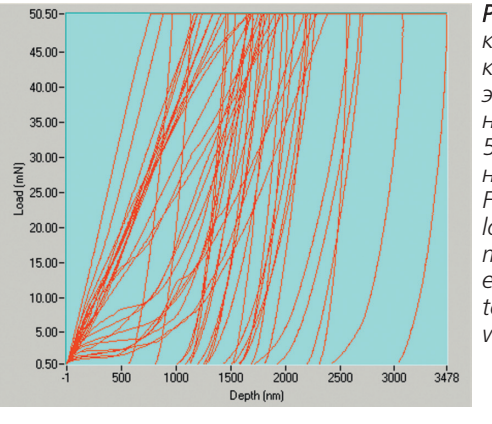

Рис. 7. Серия кривых нагрузки—смещения эмали, подвергнутой травлению 5 мас. % лимонной кислотой
Fig. 7. A series of load—displacement curves of enamel subjected to etching by 5 wt. % citric acid

травления. С другой стороны, лимонная кислота оказывает менее агрессивное воздействие на поверхность зуба, что приводит к более медленному растворению кристаллитов гидроксиапатита. Это дало нам возможность наблюдать процесс деминерализации структуры поверхности дентина и эмали с механической точки зрения. Эта особенность может дать возможность стоматологам контролировать процесс травления с большей прецизионностью по сравнению с другими кислотами. Вероятно, если наблюдения, сделанные в настоящей статье, будут аналогичными для других зубов, принадлежащих разным пациентам, лимонная кислота может стать компонентом адгезивных систем в будущем (или компонентом для других стоматологических процедур).

Выводы. Установлены зависимости между механическими характеристиками зубной эмали человека и концентрацией лимонной кислоты, нанесенной на поверхность зуба. Увеличение концентрации лимонной кислоты приводит к снижению модуля Юнга и твердости индентирования для исследуемых образцов. В этом исследовании не было обнаружено такой корреляции для дентина. Для дальнейшего изучения влияния лимонной кислоты на механические свойства зубов человека необходимо провести аналогичное исследование на гораздо большем количестве образцов с приблизительно одинаковой начальной минеральной плотностью эмали и дентина.

Литература

1. Тэй Ф. Современные адгезивные системы. *Дент Арт*. 2003, №2: 13–16.
2. Кузнецова Е.Д. Применение современных адгезивных систем в клинической стоматологии. *Молодой ученый*. 2019, №44(282): 143–147.
3. Scheffel D.L., Tenuta L.M., Cury J.A., Hebling J. Effect of acid etching time on demineralization of primary and permanent coronal dentin. *Am J Dent*. 2012, 25(4): 235–238.
4. Helvey G.A. Adhesive dentistry: the development of immediate dentin sealing/selective etching bonding technique. Compendium of continuing education in dentistry (Jamesburg, NJ: 1995). 2011), 32(9): 22–24.
5. Oliver W.C., Pharr G.M. An improved technique for determining hardness and elastic modulus using load and displacement sensing indentation experiments. *J. Mater. Res*. 1992, 7: 1564–1583.
6. Zafar M.S., Ahmed N. The effects of acid etching time on surface mechanical properties of dental hard tissues. *Dental materials journal*. 2015: 2014–2083.

References

1. Tay F. Modern adhesive systems. *Dent Art*. 2003, №2: 13-16.
2. Kuznetsova E.D. Application of modern adhesive systems in clinical dentistry. *A young scientist*. 2019, №44(282): 143–147.
3. Scheffel D.L., Tenuta L.M., Cury J.A., Hebling J. Effect of acid etching time on demineralization of primary and permanent coronal dentin. *Am J Dent*. 2012, 25(4): 235–238.
4. Helvey G.A. Adhesive dentistry: the development of immediate dentin sealing/selective etching bonding technique. *Compendium of continuing education in dentistry* (Jamesburg, NJ: 1995). 2011), 32(9): 22–24.
5. Oliver W.C., Pharr G.M. An improved technique for determining hardness and elastic modulus using load and displacement sensing indentation experiments. *J. Mater. Res*. 1992, 7: 1564–1583.
6. Zafar M.S., Ahmed N. The effects of acid etching time on surface mechanical properties of dental hard tissues. *Dental materials journal*. 2015: 2014–2083.

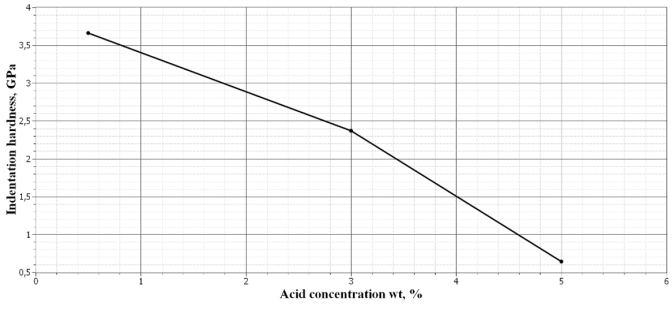

Рис. 8. Зависимость твердости индентирования от концентрации лимонной кислоты
Fig. 8. Dependence of the indentation hardness on the concentration of citric acid

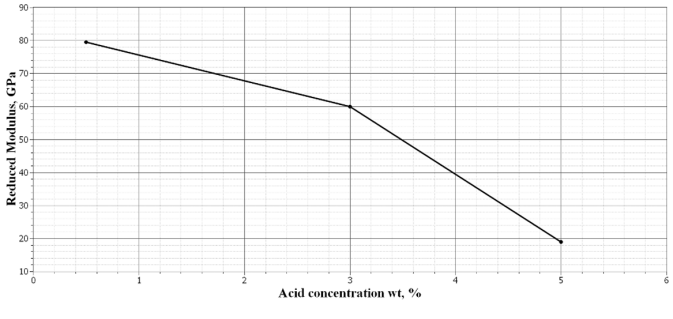

Рис 9. Зависимость приведенного модуля Юнга от концентрации лимонной кислоты
Fig. 9. Dependence of the reduced Young's modulus on the concentration of citric acid

Терапевтическая стоматология

Поступила 14.12.2022

Определение вида ксеростомии при различных соматических заболеваниях

https://doi.org/10.35556/idr-2023-2(103)16-20

Мохначева С.Б., к.м.н., доцент, зав. кафедрой хирургической стоматологии и челюстно-лицевой хирургии, ORCID ID: 0000-0002-3133-0227

Каримова Д.А., студентка, ORCID ID: 0000-0001-5318-8172

ФГБОУ ВО «Ижевская государственная медицинская академия» Минздрава России

Для переписки:
E-mail address: svetlana-mokhnacheva@yandex.ru

Резюме

В статье представлены результаты комплексного исследования пациентов с целью определения вида ксеростомии (истинной или ложной) при соматических заболеваниях – сахарном диабете (СД), язвенной болезни желудка (ЯБ), гипертонической болезни (ГБ). Определено, что при данных заболеваниях у пациентов с жалобами на сухость в полости рта в разной степени выраженности выявлялись ксеростомия и гипосаливация. При сахарном диабете сухость полости рта наблюдалась у всех пациентов, при язвенной болезни желудка и гипертонической болезни количество пациентов с жалобами на ксеростомию было почти в 2 раза меньше. Снижение скорости саливации, значительное повышение поверхностного натяжения и вязкости смешанной слюны у пациентов с сахарным диабетом создавали условия для развития сиалостаза, который проявлялся в виде жалоб на периодические распирающие боли и воспалительные заболевания слюнных желез.

Ключевые слова: сахарный диабет, язвенная болезнь желудка, гипертоническая болезнь, ксеростомия, гипосаливация, поверхностное натяжение, скорость саливации, кислотность слюны, вязкость слюны.

Для цитирования: Мохначева С.Б., Каримова Д.А. Определение вида ксеростомии при различных соматических заболеваниях. *Стоматология для всех*. 2023, №2(103): 16-20. doi: 10.35556/idr-2023-2(103)16-20

Determination of the type of xerostomia in various somatic diseases

Mokhnacheva S.B., ORCID ID: 0000-0002-3133-0227, **Karimova D.A.**, ORCID ID: 0000-0001-5318-8172

Federal State Budgetary Educational Institution of Higher Education "Izhevsk State Medical Academy" of the Ministry of Healthcare of the Russian Federation

Russia, 426034, Izhevsk, Kommunarov St., 281

Summary

The article presents the results of a comprehensive study of patients to determine the type of xerostomia (true or false xerostomia) in somatic diseases – diabetes mellitus, peptic ulcer disease, hypertension. Xerostomia and hyposalivation were detected in varying degrees in these diseases in patients with complaints of dry mouth. In diabetes mellitus dry mouth was observed in all patients, in peptic ulcer disease and hypertension the number of patients with complaints of xerostomia was almost 2 times less. Decreased salivation rate, significant increase in surface tension and viscosity of mixed saliva in diabetic patients created conditions for the development of sialostasis, which manifested as complaints of periodic tumescent pain, periodic inflammatory salivary glands.

Keywords: diabetes mellitus, peptic ulcer disease, hypertension, xerostomia, hyposalivation, surface tension, salivation rate, salivary acidity, salivary viscosity.

For citation: Mokhnacheva S.B., Karimova D.A. Determination of the type of xerostomia in various somatic diseases. *Stomatology for All / Int. Dental Review*. 2023, no.2(103): 16-20 (In Russian). doi: 10.35556/idr-2023-2(103)16-20

Пациенты со многими хроническими соматическими заболеваниями жалуются на сухость в полости рта, но иногда эти жалобы носят субъективный характер и не отражают объективные признаки. Так, по данным Аракелян М.Г. (2016), до 40% пациентов, обратив-

шихся к стоматологу, жалуются на сухость во рту, но только у 2,5% пациентов диагностируется симптом ксеростомии [2].

Вместе с тем слюнные железы, находясь в тесной связи с гомеостазом организма, чутко реагируют даже на малые его изменения, и часто изменение функции слюнных желез при эндокринных и психосоматических расстройствах является манифестирующим [3, 6, 11]. В научной литературе имеются данные, подтверждающие, что заболевания эндокринной системы – гипотиреоз, сахарный диабет, опухоли надпочечников, изменения функции половых желез, естественные процессы старения организма приводят к дистрофическим изменениям слюнных желез и развитию ксеростомии [1, 5, 7]. Поэтому у ряда пациентов с хроническими соматическими заболеваниями жалобы на наличие сухости в полости рта указывают на объективное снижение функции слюнных желез и вовлечение данного органа в общий патогенетический процесс. Пациент начинает ощущать сухость полости рта при снижении слюноотделения более 50% от нормы, которое возникает при гипофункции нескольких слюнных желез (мультигландулярная гипофункция) [10].

Истинный характер носят жалобы на сухость полости рта у больных, которые принимают базовые лекарственные препараты ксерогенного действия, снижающие саливацию. В научных исследованиях доказано, что эти препараты в используемых дозировках не повреждают структуру слюнных желез и отмена лекарства приводит к исчезновению сухости полости рта. Но при системных заболеваниях по ряду медицинских показаний отменить эти препараты нельзя, и у пациента в полости рта на фоне медикаментозной ксеростомии возникают условия для развития гипосаливарно ассоциированного кариеса, хронического пародонтита и заболеваний слизистой оболочки полости рта [4, 12].

Цель работы: определение вида ксеростомии, истинной или ложной, при соматических заболеваниях – сахарном диабете, язвенной болезни желудка, гипертонической болезни.

Материалы и методы. Для проведения исследования была разработана анкета, которая включала вопросы по основному заболеванию и его лечению, вопросы по изменению функции слюнных желез – жалобы на сухость в полости рта, затруднения в приеме пищи, глотании и речи. Анкетирование и обследование пациентов на наличие симптома ксеростомии проводились в профильных отделениях эндокринологии, гастроэнтерологии и терапии БУЗ Удмуртской Республики «1-я РКБ МЗ Удмуртской Республики». После проведения анкетирования пациентам проводили лабораторные исследования слюны: нестимулированную фоновую сиалометрию смешанной слюны (Пожарицкая М.М., 1986), которую выполняли утром с 8.00 до 10.00 без предварительного приема пищи и чистки зубов путем сплевывания в градуированную пробирку с ценой деления 0,1 мл в течение 10 мин. [8], также определяли pH смешанной слюны индикаторной бумагой pH SCAN 2.7–10.0, вязкость смешанной слюны по Афанасьеву В.В. (1993) и поверхностное натяжение смешанной слюны (Рединова Т.Л., 1986) [9].

Статистическая обработка данных проводилась с применением программы Microsoft Office Excel 2013. Проверка статистической значимости различий средних величин проводилась с применением t-критерия Стьюдента. Статистическая значимость результатов соответствует общепринятой величине для медицинских исследований $p<0,05$.

На основании анализа анкетных данных в соответствии с основным заболеванием было выделено 3 группы наблюдения.

1 группа состояла из пациентов, болеющих более 10 лет сахарным диабетом 2-го типа, средний возраст группы составил 59,2±6,6 лет. Общее количество пациентов в этой группе было 48 человек, из них 41,7% (20 пациентов) мужчин и 58,3% (28 пациентов) женщин.

2 группа была представлена пациентами с язвенной болезнью желудка со сроком заболевания более 5 лет. Общее количество пациентов в данной группе – 28 человек, из них мужчины составляли 57%, а женщины – 43%. Средний возраст второй группы равен 52,6±3,06 года.

3 группа состояла из 38 пациентов с заболеванием сердечно-сосудистой системы – гипертонической болезнью, из них 46,2% пациентов были мужчины, а 53,8% – женщины. Средний возраст пациентов составил 54,5±2,15 года.

Результаты и обсуждение. Все пациенты 1 группы были с компенсированной формой сахарного диабета 2-го типа и ежедневно принимали препараты, снижающие уровень сахара в крови, в основном метформин. Было выявлено, что 25% пациентов этой группы выпивали за день более 3 литров воды, 52% пациентов – от 1,5 до 2 литров и 40% утверждали, что принимали менее 1 литра воды в день. Дневная жажда была у 64% больных, ночью вставали и пили воду 81,5% опрошенных из этой группы. Именно в 1-й группе было выявлено значительное количество больных с признаками и жалобами на сухость в полости рта. Так, наличие сухости во рту вне приема пищи отмечали все 100% пациентов, сухость губ – 84% пациента. Сухость в полости рта во время приема пищи была у 43,5% больных. Приходилось запивать пищу водой, чтобы облегчить процесс ее проглатывания – 68% больных. У 20% пациентов с сахарным диабетом из-за малого количества слюны возникали трудности с речью, про-

изношением согласных звуков. Для устранения сухости рта в течение дня 60% пациентов брали с собой воду.

По данным анамнеза, у больных 1 группы были выявлены жалобы на изменения собственно слюнных желез – периодические распирающие боли в околоушной области отмечали 36,4% пациентов, периодически возникающие воспаления слюнных желез были у 18,2% больных. Неприятный запах изо рта ощущали 72,7% пациентов.

Объективная оценка состояния слюноотделения и качества смешанной слюны показала, что скорость саливации у пациентов с сахарным диабетом 2-го типа была снижена до 0,119±0,013 мл/мин., при норме от 0,31 до 0,6 мл/мин., поверхностное натяжение смешанной слюны тоже было уменьшено и в среднем составило 36,79±0,30 эрг/см^2, что ниже нижней границы нормы на 8%. Вязкость, определяемая по методу Афанасьева В.В., была в 2,27 раз выше нормы, а кислотность смешанной слюны опустилась до нижней границы нормы – 6,4±0,1 (табл. 1).

Таким образом, лабораторные показатели смешанной слюны доказывают объективность жалоб на сухость в полости рта, сложности с пережевыванием и проглатыванием сухой пищи, о которых больные сахарным диабетом 2-го типа говорили врачу. Снижение количества смешанной слюны и поверхностного натяжения, а также увеличение вязкости смешанной слюны приводили к тому, что слюна теряла способность смачивания пищевого комка и слизистой полости рта, и пища прилипала к поверхности слизистой, замедляя свой путь по языку, ротоглотке, пищеводу в желудок, и травмировала ее. Ксеростомия при сахарном диабете 2-го типа носила истинный характер.

Пациенты 2 группы с язвой желудка проходили лечение в условиях стационара, состояние у них оценивали как компенсированное. Лечение им проводили холинолитиками, ингибиторами протонной помпы и блокаторами гистаминных рецепторов. После анкетирования был выяснен водный режим пациентов – 10,7% пациентов этой группы выпивали за день более 3 литров воды, 46,4% пациентов – от 1,5 до 2 литров и 46,7% считали, что выпивали менее 1 литра воды в день. У пациентов 2-й группы были выяснены жалобы на дневную жажду у 42,9 % и ночное употребление воды у 50% опрошенных, что на 22% и 31% соответственно ниже, чем у пациентов 1-й группы. Больные 2-й группы с жалобами на сухость в полости рта вне приема пищи составили 53,6%, против 100% больных при сахарном диабете. Сухость в полости рта во время приема пищи возникала у 14,3% опрошенных. Приходилось запивать пищу водой, чтобы облегчить процесс ее проглатывания, 42,85% больным. Однако только 21% пациентов брали с собой воду для устранения сухости рта в течение дня.

На трудности с речью, болевые ощущения в слизистой полости рта, боль в околоушно-жевательной области, наличие воспаления в слюнных железах никто из пациентов данной группы не жаловался. Однако неприятный запах изо рта ощущали 35,7% пациентов.

Оценка количества слюноотделения и качества смешанной слюны показала, что скорость саливации у 53,6% пациентов с язвенной болезнью желудка при наличии жалоб на сухость в полости рта была снижена до 0,260±0,063 мл/мин., что чуть ниже нижней границы нормы. Поверхностное натяжение смешанной слюны не изменялось и было 59,50±3,66 эрг/см^2, однако вязкость, определяемая по методу Афанасьева В.В., была в 2,5 раз выше нормы. Кислотность смешанной слюны опустилась до нижней границы нормы и составила 6,5±0,2.

У больных 2-й группы без жалоб на ксеростомию скорость саливации оставалась в пределах нормы и

Таблица 1. Сравнительная характеристика количественных и качественных показателей слюны в трех исследуемых группах

Соматическое заболевание	Ксеростомия	Скорость саливации, мл/мин.	pH	Вязкость слюны, у.е.	Поверхностное натяжение слюны σ, эрг/см^2
СД	КС +	0,119±0,013	6,4±0,1	2,2	36,79±0,30
ЯБ	КС +	0,26±0,063	6,5±0,2	2,0	59,5±3,66
	КС -	0,35±0,016	6,7±0,1	1,27	59,7±5,49
ГБ	КС +	0,123±0,016	6,2±0,1	2,0	33,55±1,40
	КС -	0,22±0,018	6,4±0,2	1,67	59,5±3,6

Примечание. Достоверность разницы показателей больных с соматическими заболеваниями и практически здоровых лиц составила P<0,05. Обозначение сокращений в таблице: СД – сахарный диабет, ЯБ – язвенная болезнь, ГБ – гипертоническая болезнь, «КС+» – наличие симптомов ксеростомии; «КС-» – симптомы ксеростомии отсутствуют.

составила 0,350±0,016 мл/мин. Поверхностное натяжение и pH слюны были в норме и составляли 59,70±5,49 и 6,7±0,1 соответственно. Однако наблюдалось повышение вязкости смешанной слюны в 3,9 раза, что возможно связано с лечением пациентов препаратами протонной помпы (табл. 1).

Таким образом, при язве желудка жалобы на сухость полости рта были у половины больных и вызывались гипосаливацией и повышением вязкости смешанной слюны. У этих пациентов ксеростомия была истинная.

3 группа наблюдения состояла из пациентов с компенсированной формой гипертонической болезни, ежедневно принимающих базовую гипотензивную терапию. Было выявлено, что никто из пациентов этой группы не выпивал за день более 3 литров воды, 52,7% пациентов выпивали в день от 1,5 до 2 литров, и 47,3% утверждали, что принимают менее 1 литра воды в день. Только у 21% пациентов с гипертонической болезнью была дневная жажда. Ночью вставали и пили воду 31,57% пациентов, что на 50% меньше, чем при сахарном диабете. 57,9% больных 3 группы отмечали наличие сухости во рту вне приема пищи, в то время как при сахарном диабете подобные жалобы были у 100% пациентов. Сухость губ была у 84% пациентов. Сухость в полости рта во время приема пищи отмечалась у 36,8% больных гипертонической болезнью, в то время как при гастрите и язвенной болезни желудка данная жалоба была лишь у 14,3% пациентов. Трудности при пережевывании сухой пищи были у 57,9% пациентов, 73,7% пациентов запивали пищу водой, чтобы она беспрепятственно прошла по пищеводу. Для устранения сухости рта в течение дня только 16% пациентов брали с собой воду.

По данным анкеты, у больных 3 группы жалоб на распирающие боли и воспаление в области слюнных желез не было. Неприятный запах изо рта ощущали 52,3% пациентов.

При объективной оценке состояния слюноотделения и качества смешанной слюны у пациентов 3 группы было выявлено, что скорость саливации у пациентов с жалобами на сухость в полости рта была значительно снижена до 0,123±0,016 мл/мин., при норме от 0,31 до 0,6 мл/мин. Поверхностное натяжение смешанной слюны было ниже нижней границы нормы на 16,1% и составляло 33,55±1,402 эрг/см^2. Вязкость, определяемая по методу Афанасьева В.В., была в 2,27 раз выше нормы, а кислотность смешанной слюны опустилась чуть ниже нормы и составила 6,2±0,1 (табл. 1).

Таким образом, у пациентов 3 группы с жалобами на сухость в полости рта по лабораторным показателям наблюдались гипосаливация, увеличение вязкости и поверхностного натяжения смешанной слюны. Степени изменения слюноотделения и качества слюны 3 группы аналогичны изменениям у пациентов 1 группы, но количество пациентов с жалобами на ксеростомию почти в 2 раза меньше. У этих пациентов ксеростомия истинная.

У пациентов 3 группы без жалоб на сухость в полости рта скорость саливации также была снижена до 0,220±0,018 мл/мин., что на 27,9% ниже нижней границы нормы. Хотя вязкость смешанной слюны была в 2,9 раза выше нормы, поверхностное натяжение оставалось в норме и составляло 59,5±3,6 эрг/см^2. Кислотность смешанной слюны была на нижней границе нормы 6,4±0,2. Данные показатели слюноотделения указывают на то, что даже при отсутствии жалоб на сухость в полости рта у пациентов с гипертонической болезнью, принимающих базовую гипотензивную терапию, объективно обнаруживаются признаки гипосаливации. Поэтому этим пациентам также должны быть разработаны программы профилактики стоматологических заболеваний.

При сравнении результатов исследования между группами было выяснено, что симптом ксеростомии при изучаемых соматических заболеваниях был выражен в разной степени тяжести: при сахарном диабете сухость полости рта наблюдалась у всех пациентов группы, что в 1,86 раза чаще, чем при гипертонической болезни и в 1,73 раза чаще, чем при язвенной болезни. Снижение скорости саливации, значительное повышение поверхностного натяжения и вязкости смешанной слюны у пациентов с сахарным диабетом создавали условия для развития сиалостаза, который проявлялся в виде жалоб на периодические распирающие боли, периодические воспалительные заболевания слюнных желез. При истинной ксеростомии наблюдалась определенная закономерность между степенью

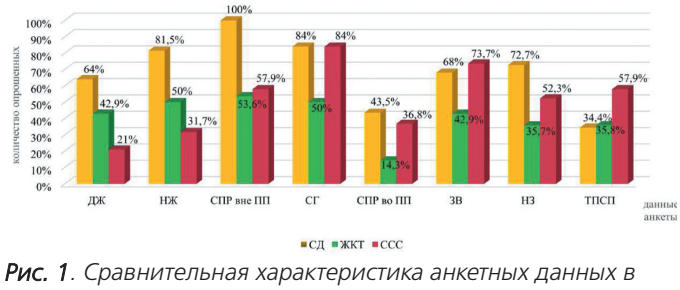

Рис. 1. Сравнительная характеристика анкетных данных в трех исследуемых группах.
Примечание: ДЖ – дневная жажда, НЖ – ночная жажда, СПР вне ПП – сухость полости рта вне приема пищи, СГ – сухость губ, СПР во ПП – сухость полости рта во время приема пищи, ЗВ – запивание пищи водой, НЗ – неприятный запах изо рта, ТПСП – трудности при пережевывании сухой пищи.

Fig. 1. Comparative characteristics of the questionnaire data in the three study groups.
Note: DJ – day thirst, NJ – night thirst, SPR outside PP – dry mouth outside of meals, SG – dry lips, SPR in PP – dry mouth during meals, ZV - drinking food with water, NZ – bad breath, TPSP – difficulties when chewing dry food.

снижения скорости саливации и увеличением количества жалоб пациентов по поводу ксеростомии. Так, в 1-й группе пациентов с сахарным диабетом снижение средней скорости саливации было в 2,65 раз от нормы, это повышало процент пациентов с жалобами на ксеростомию до 100% пациентов. Эта же закономерность была видна и у пациентов 3 группы – с гипертонической болезнью, принимающих препараты с ксерогенным эффектом: снижение средней скорости саливации в 2,4 раза увеличивало процент пациентов с жалобами на наличие ксеростомии до 73,3% (рис. 1).

Пациенты не предъявляли жалоб на сухость полости рта, если у них скорость саливации была выше 0,35 мл/мин. и были нормальные показатели поверхностного натяжения слюны (среднее значение 59,5+3,6 эрг/см^2).

Выводы. Таким образом, при сахарном диабете, язвенной болезни желудка, гипертонической болезни у пациентов с жалобами на сухость в полости рта выявлялась истинная ксеростомия, которая сопровождалась гипосаливацией и изменениями качества смешанной слюны. Считаем, что при сахарном диабете, язвенной болезни желудка, гипертонической болезни истинная ксеростомия должна диагностироваться в ранние сроки заболевания. Обнаружив жалобы на сухость в полости рта, врачи-терапевты, эндокринологи, кардиологи должны направить таких пациентов на обследование к стоматологу, чтобы он мог вовремя диагностировать ксеростомию и разработать для пациента индивидуальный план лечения и профилактики стоматологических заболеваний, которые тесно связаны с защитными функциями слюны, например, гипосаливарно ассоциированного кариеса, хронического пародонтита, заболеваний слизистой оболочки полости рта.

Литература

1. Абальмасов Д.В., Афанасьев В.В., Пожарицкая М.М. Гирудотерапия при воспалительных и дистрофических заболеваниях слюнных желез. *Стоматология.* 2004, №11: 38–40.
2. Аракелян М.Г., Тамбовцева Н.В., Арзуканян А.В. Основные причины и клинические проявления ксеростомии. *Российский стоматологический журнал.* 2016, №2(20): 74–78.
3. Асеятинов Л.Х., Ордашев Х.В., Асиятинов Г.А., Шалбанов А.И. Состояние щитовидной железы и органов полости рта при хроническом сиалоаденозе. Болезни и травмы слюнных желез. Новые методы диагностики и лечения. *Материалы юбилейной научно-практической конференции с международным участием, посвященной 65-летию д.м.н., профессора В.В. Афанасьева.* Тверь: ООО «Издательство «Триада», 2012, с. 29–31.
4. Деркачева Е.И., Ронь Г.И., Каминская Л.А. Особенности лечения лекарственно-индуцированной ксеростомии. Истоки и перспективы отечественной сиалологии. *А поле зрения – Средний Урал: Материалы юбилейной научно-практической конференции с международным участием, посвященной 70-летию со дня рождения заслуженного работника высшей школы РФ, д.м.н., профессора Ронь Галины Ивановны.* Тверь: ООО «Издательство «Триада», 2018, с. 74–77.
5. Мирсаева Ф.З. Функциональная активность слюнных желез и изменение показателей ротовой жидкости у женщин репродуктивного возраста в разных фазах менструального цикла. Истоки и перспективы отечественной сиалологии. *А поле зрения – Средний Урал: Материалы юбилейной научно-практической конференции с международным участием, посвященной 70-летию со дня рождения заслуженного работника высшей школы РФ, д.м.н., профессора Ронь Галины Ивановны.* Тверь: ООО «Издательство «Триада», 2018, с. 116–119.
6. Михайлов В.В., Боровский Е.В., Балтаева Р.Г. Выделение катехоламинов и электролитов слюной у лиц с различной интенсивностью кариеса зубов. *Стоматология.* 1994, № 5: 6.
7. Плетень А., Колонин К., Лосева Е. Геронтологические изменения в ротовой полости. *German International Journal of Modern Science.* 2021, №24: 38–41.
8. Пожарицкая М.М., Максимовский Ю.М., Макарова О.В., Копьева Т.Н., Волчкова Л.В. Возрастные изменения секреторной функции слюнных желез. *Стоматология.* 1992, №3–6: 53–54.
9. Рединова Т.Л., Поздеев А.Р. *Клинические методы исследования слюны при кариесе зубов: Метод. рекомендации для субординаторов, интернов и врачей-стоматологов.* Ижевск, 1994, 24 с.
10. Щипский А.В. *Сиаладеноз (сиалоз). Классификация, патогенез, клиника, дифференциальная диагностика и выбор схем лечения (клинико-экспериментальное исследование): дис. … д-ра мед. наук.* М.: 2002, 36 с.
11. Чагина Е.А., Миронова Т.И., Шевцова А.А. Патогенетическая роль сахарного диабета в развитии осложнений полости рта. *Инновационная наука.* 2022, №1(4): 55–59.
12. Anurag Gupta; Joel B. Epstein, Herve Sroussi. Hyposalivation in Elderly Patients. *Clinical Practice.* November 2006, 72(9): 841–846.

References

1. Abalmasov D.V., Afanasyev V.V., Pozharitskaya M.M. Hirudotherapy for inflammatory and dystrophic diseases of the salivary glands. *Stomatology.* 2004, no.11: 38–40 (In Russian).
2. Arakelyan M.G., Tambovtseva N.V., Arzukanyan A.V. The main causes and clinical manifestations of xerostomia. *Russian Journal of Dentistry.* 2016, no.2(20): 74–78 (In Russian).
3. Aseyatinov L.Kh., Ordashev Kh.V., Asiyatinov G.A., Shalbanov A.I. Condition of the thyroid gland and oral cavity with chronic sialoadenoze. *Materials of the jubilee scientific-practical conference with international participation, dedicated to the 65th anniversary of Prof. V.V. Afanasyev, edited «Diseases and injuries of the salivary glands. New methods of diagnosis and treatment».* Tver: OOO «Izdatel'stvo «Triada», 2012, p. 29–31 (In Russian).
4. Derkacheva E.I., Ron G.I., Kaminskaya L.A. Peculiarities of treatment of drug-induced xerostomia. *Materials of the jubilee scientific-practical conference with international participation, dedicated to the 70th anniversary of the birth of the honored worker of higher school of the Russian Federation, doctor of medical sciences, Professor Galina Ivanovna Ron, edited «Origins and Prospects of Domestic Sialology. A field of view – Middle Urals».* Tver: OOO «Izdatel'stvo «Triada», 2018, p. 74–77 (In Russian).
5. Mirsaeva F.Z. Functional activity of salivary glands and changes in oral fluid parameters in women of reproductive age in different phases of the menstrual cycle. *Materials of the jubilee scientific-practical conference with international participation, dedicated to the 70th anniversary of the birth of the honored worker of higher school of the Russian Federation, doctor of medical sciences, Professor Galina Ivanovna Ron, edited «Origins and Prospects of Domestic Sialology. A field of view – Middle Urals».* Tver: OOO «Izdatel'stvo «Triada», 2018, p. 116–119 (In Russian).
6. Mikhaylov V.V., Borovskiy E.V., Baltaeva R.G. Salivary excretion of catecholamines and electrolytes in persons with different dental caries intensity. *Stomatology.* 1994, no.5: 6 (In Russian).
7. Pleten A., Kolonin K., Loseva E. Gerontological changes in the oral cavity. *German International Journal of Modern Science.* 2021, no.24: 38–41 (In Russian).
8. Pozharitskaya M.M., Maksimovskiy Yu.M., Makarova O.V., Kopieva T.N., Volchkova L.V. Age-related changes in the secretory function of salivary glands. *Stomatology.* 1992, no.3–6: 53–54 (In Russian).
9. Redinova T.L., Pozdeev A.R. *Clinical methods of saliva examination in dental caries: Methodical recommendations for subordinates, interns and dentists.* Izhevsk, 1994, 24 p. (In Russian).
10. Shchipskiy A.V. *Sialadenosis (sialosis). Classification, pathogenesis, clinic, differential diagnosis and choice of treatment regimens (clinical and experimental study [dissertation].* Moscow, 2002, 36 p.
11. Chagina E.A., Mironova T.I., Shevtsova A.A. Pathogenetic role of diabetes mellitus in the development of oral complications. *Innovative science.* 2022, no.1(4): 55–59 (In Russian).
12. Anurag Gupta; Joel B. Epstein, Herve Sroussi. Hyposalivation in Elderly Patients. *Clinical Practice.* November 2006, 72(9): 841–846.

Стоматологические стулья DARTA®

www.darta.top

DARTA®

CERTIFIED ISO 13485:2016 COMPANY

ALL RIGHTS RESERVED PATENTED ALL RIGHTS RESERVED

CE

Разработано и
произведено в России

Лицензия на производство № ФС-99-04-000358 от 13 сентября 2013 г.

Варианты обивки

coral® ДИСТРИБЬЮТЕРСКИЙ И ТЕХНИЧЕСКИЙ ЦЕНТР

www.coralspb.ru

тел.: +7 (812) 655-50-50
+7 (495) 663-77-26

Терапевтическая стоматология

Поступила 10.03.2023

Исследование влияния природного астаксантина на цитотоксичность мезенхимальных стромальных клеток

https://doi.org/10.35556/idr-2023-2(103)22-27

Самойлова М.В.[1], к.м.н., доцент, ORCID ID: 0000-0001-6771-919X
Косырева Т.Ф.[1], д.м.н., профессор, ORCID ID: 0000-0003-4333-5735
Самусенков В.О.[2], к.м.н., доцент, ORCID ID: 0000-0001-6266-0555
Гришаева К.А.[3], ассистент, ORCID ID: 0000-0002-6932-9088
Воейкова О.В.[1], к.м.н., ст. преподаватель, ORCID ID: 0000-0003-2935-8965
Драгунова С.Г.[1], ассистент, ORCID ID: 0000-0003-2497-2253
[1] ФГАОУ ВО "Российский университет дружбы народов", кафедра стоматологии детского возраста и ортодонтии, г. Москва
[2] ФГАОУ ВО Первый МГМУ им. И.М. Сеченова (Сеченовский университет), кафедра ортопедической стоматологии Института стоматологии им. Е.В. Боровского, г. Москва
[3] ФГАОУ ВО Первый МГМУ им. И.М. Сеченова (Сеченовский университет), кафедра пропедевтики стоматологических заболеваний Института стоматологии им. Е.В. Боровского, г. Москва

Для переписки:
E-mail address: marsamoylova@gmail.com

Резюме

Поиск новых перспективных стоматологических средств, обладающих противовоспалительным, ранозаживляющим, антибактериальным и иммуномодулирующим действием и при этом проявляющих минимальный побочный эффект – достаточно актуальная задача современной научной и практической медицины. В рамках данной работы мы изготовили четыре образца антиоксидантного стоматологического геля, содержащего природный астаксантин, и провели исследование влияния на цитотоксичность мезенхимальных стромальных клеток. Астаксантин, входящий в состав стоматологического геля, по своей химической структуре относится к классу каротиноидов и является природным антиоксидантом, присутствующим в различных количествах в живых организмах.

Первый изготовленный нами образец геля состоял из природного астаксантина [12]. Дополнительным веществом второго образца профилактического геля являлся интерферон. Интерферон α обладает способностью стимулировать фагоцитарную активность макрофагов, а также цитотоксическую активность Т-клеток и NK-клеток. Он оказывает непрямое противовирусное действие, повышая резистентность организма к вирусным инфекциям и модулируя ответную реакцию иммунной системы, направленную на нейтрализацию вирусов или уничтожение инфицированных ими клеток. В третьем образце стоматологического геля содержался полипренол. Полипренолы – это предшественники важнейшего транспортного липида всех живых организмов долихола. С 2012 года полипренолы вошли в список важнейших незаменимых компонентов питания для нормального жизнеобеспечения. Полипренолы входят в список жизненно важных компонентов для организма человека, так как являются строительным материалом для поврежденных клеток. Они способствуют стабилизации клеточных мембран и восстановлению клеток мозга, сердца, печени и других органов, стимулируют энергообмен и регенеративный потенциал тканей организма. Полипренолы прекрасно взаимодействуют с антиоксидантами, повышая эффективность их работы. В четвертый образец входил экстракт морского гребешка как усилитель природного астаксантина.

Цель исследования – оценить влияние антиоксидантного геля на выживаемость и пролиферацию мезенхимальных стромальных клетках (МСК) пупочного канатика человека.

Материалы и методы. Антиоксидантный гель с астаксантином, астаксантин с интерфероном, астаксантин с полипренолом и астаксантин с экстрактом морского гребешка исследовали на предмет жизнеспособности мезенхимальных стромальных клеток в МТТ-тесте и PI-тесте.

Результаты. Антиоксидантный гель с интерфероном и полипренолом оказывает про-пролифераторный эффект на МСК по сравнению с контрольными пробами, что подтверждает его ранозаживляющее действие. При изучении индукции апоптоза нами было обнаружено, что процент апоптотических клеток, по данным PI-теста, не различался с клетками группы контроля, что может свидетельствовать об отсутствии апоптоз-индуцирующего действия препаратов на мезенхимальные стромальные клетки.

Вывод. При изучении воздействия разработанного профилактического антиоксидантного геля с астаксантином, астаксантином и интерфероном, астаксантином и полипренолом, астаксантином и экстрактом морского гребешка на стромальные клетки пупочного канатика человека не было зафиксировано токсических и побочных эффектов. Подтверждено ранозаживляю-

щее действие астаксантина, усиливающееся во взаимодействии с полипренолом и интерфероном.

Ключевые слова: антиоксидантный гель, астаксантин, интерферон, полипренол, морской гребешок.

Для цитирования: Самойлова М.В., Косырева Т.Ф., Самусенков В.О., Гришаева К.А., Воейкова О.В., Драгунова С.Г. Исследование влияния природного астаксантина на цитотоксичность мезенхимальных стромальных клеток. *Стоматология для всех*. 2023, №2(103): 22-27. doi: 10.35556/idr-2023-2(103)22-27

Investigation of the effect of natural astaxanthin on cytotoxicity of mesenchymal stromal cells

Samoylova M.V.[1], ORCID ID: 0000-0001-6771-919X, **Kosyreva T.F.**[1], ORCID ID: 0000-0003-4333-5735, **Samusenkov V.O.**[2], ORCID ID: 0000-0001-6266-0555, **Grishaeva K.A.**[2], ORCID ID: 0000-0002-6932-9088, **Voeykova O.V.**[1], ORCID ID: 0000-0003-2935-8965, **Dragunova S.G.**[1], ORCID ID: 0000-0003-2497-2253

[1] Peoples' Friendship University of Russia, Department of Stomatology children's age and orthodontics

Russia, 117198, Moscow, Miklukho-Maklaya St., 10/2

[2] I.M. Sechenov's First Moscow State Medical University (Sechenov's University),

Russia, 119991, Moscow, Trubetskaya St., 8, Bld. 2.

Summary

The search for new promising dental products that have anti-inflammatory, wound-healing, antibacterial and immunomodulatory effects and at the same time exhibit minimal side effects is quite an urgent task of modern scientific and practical medicine. As part of this work, we have produced four samples of an antioxidant dental gel containing natural astaxanthin. Astaxanthin, which is part of the dental gel, by its chemical structure belongs to the class of carotenoids and is a natural antioxidant present in various amounts in living organisms.

The first gel sample we made consisted of natural astaxanthin. An additional substance of the second sample of the preventive gel was interferon [12]. Interferon α has the ability to stimulate the phagocytic activity of macrophages, as well as the cytotoxic activity of T cells and NK cells. It has an indirect antiviral effect, increasing the body's resistance to viral infections and modulating the immune system's response aimed at neutralizing viruses or destroying infected cells. The third sample of dental gel contained polyprenol. Polyprenols are precursors of the most important transport lipid of all living organisms, dolichol. Since 2012, polyprenols have been included in the list of the most important essential components of nutrition for normal life support. Polyprenols are included in the list of vital components for the human body, as they are the building material for damaged cells. They help to stabilize cell membranes and restore cells of the brain, heart, liver and other organs, stimulate energy exchange and regenerative potential of body tissues. Polyprenols interact perfectly with antioxidants, increasing the efficiency of their work. The fourth sample included scallop extract as an enhancer of natural astaxanthin.

Objective: to evaluate the effect of antioxidant gel on the survival and proliferation of mesenchymal stromal cells (MSCs) of the human umbilical cord.

Materials and methods. Antioxidant gel with astaxanthin, astaxanthin with interferon, astaxanthin with polyprenol and astaxanthin with scallop extract were examined for the viability of MSCs in the MTT test and in the PI test.

Results. The antioxidant gel with interferon and polyprenol has a proliferative effect on MSCs compared to control samples, which confirms its potential of side effects, antitoxic and wound healing effect. When studying the induction of apoptosis, we found that the percentage of apoptotic cells according to the PI test did not differ from the cells of the control group, which may indicate the absence of apoptosis-inducing effect of drugs on mesenchymal stromal cells.

Conclusion. Studying the effects of the developed preventive antioxidant gel with astaxanthin, astaxanthin and interferon, astaxanthin and polyprenol, astaxanthin and scallop extract on the stromal cells of the human umbilical cord, no toxic and side effects were recorded.

Keywords: antioxidant gel, astaxanthin, interferon, polyprenol, scallop.

For citation: Samoylova M.V., Kosyreva T.F., Samusenkov V.O., Grishaeva K.A., Voeykova O.V., Dragunova S.G. Investigation of the effect of natural astaxanthin on cytotoxicity of mesenchymal stromal cells. *Stomatology for All / Int. Dental Review*. 2023, no.2(103): 22-27 (In Russian). doi: 10.35556/idr-2023-2(103)22-27

В настоящее время проблема разработки и введения в стоматологическую практику современных, эффективных и безопасных при применении лекарственных средств на основе активных фармацевтических субстанций отечественного происхождения – достаточно актуальная задача медицинской науки и практики.

При создании стоматологического геля, обладающего ранозаживляющими и противовоспалительными свойствами, было принято решение в качестве основных действующих веществ использовать астаксантин в комбинации с интерфероном α и полипренолом, а также с экстрактом морского гребешка.

Астаксантин — каротиноид, относящийся к группе ксантофиллов. Химическое строение этого соединения обеспечивает ему выраженную антиоксидантную активность, выделяющую его среди других природных антиоксидантов [1]. В настоящее время астаксантин успешно используется в медицинской практике [2].

Первый изготовленный нами образец геля состоит из природного астаксантина. Второй образец стоматологического геля состоит из астаксантина и интерферона α. Интерферон α обладает способностью стимулировать фагоцитарную активность макрофагов, а также цитотоксическую активность Т-клеток и NK-клеток, оказывает непрямое противовирусное действие, повышая резистентность к вирусным инфекциям и модулируя ответную реакцию иммунной системы, направленную на нейтрализацию вирусов или уничтожение инфицированных ими клеток [9, 10].

Другие действующие вещества третьего образца стоматологического геля — астаксантин и полипренол. Полипренолы — это предшественники важнейшего транспортного липида всех живых организмов, долихола. С 2012 года полипренолы вошли в список важнейших незаменимых компонентов питания для нормального жизнеобеспечения. Полипренолы входят в список жизненно важных компонентов для организма человека, так как являются строительным материалом для поврежденных клеток. Они способствуют стабилизации клеточных мембран и восстановлению клеток мозга, сердца, печени и других органов, стимулируют энергообмен и регенеративный потенциал тканей организма. Полипренолы прекрасно взаимодействуют с антиоксидантами, повышая эффективность их работы [9].

Экстракт из морского гребешка — это комплекс свободных аминокислот, низкомолекулярных белков и пептидов, которые жизненно необходимы для поддержания и восстановления нервной деятельности организма. Преобладающими аминокислотами являются таурин, глицин, аланин, серин, аргинин, глутаминовая и аспарагиновая. Действие и эффективность вытяжки из двустворчатых моллюсков определяется свойствами входящих в состав биологически активных веществ. В данной работе проверено его действие при сочетании с природным антиоксидантом — астаксантином [10].

В настоящее время актуальной задачей медицины является разработка отечественных средств, обладающих не только ранозаживляющим эффектом, противовоспалительными, противовирусным, антибактериальными и иммуномодулирующими свойствами, но и не имеющих побочных действий, а также не вызывающих привыкания [11].

Цель работы — оценить влияние антиоксидантного геля с астаксантином на выживаемость и пролиферацию МСК пупочного канатика человека.

Материалы и методы. Антиоксидантный гель с астаксантином, астаксантин с интерфероном, астаксантин с полипренолом и астаксантин с морским гребешком исследовали на предмет влияния на жизнеспособность мезенхимальных стромальных клеток (МСК) в МТТ-тесте, а также проводили оценку индукции апоптоза методом пропидиум-йодидного теста (PI-тест).

МСК являются объектом для тестирования цитотоксичности исследуемых соединений в виду их распространенности и относительной простоты культивирования. Среди клеточных линий ближайшими конкурентами для анализа цитотоксичности и генотоксичности являются иммортализованные раковые клеточные линии и лимфоциты (Sharma, 2015). По сравнению с ними МСК, полученные из пуповины, имеют неоспоримые преимущества: они представляют собой нормальный тип клеток первичной культуры, активно пролиферируют и не подвергались онкогенной трансформации. Выделение МСК приводит к высокому выходу клеток, технически несложно, недорого и требует решения меньшего количества этических вопросов. Исследование Sharma показало, что МСК пупочного канатика имели в 10 раз меньше ядерных пузырьков-вздутий и столько же или в три раза меньше микроядер по сравнению с лимфоцитами. Ядерные пузырьки и микроядра служат индикаторами генетической нестабильности. МСК пупочного канатика приобретают все большую популярность в качестве платформы для тестирования цитотоксичности и генотоксичности фармацевтических препаратов в качестве альтернативы лимфоцитам и иммортализованным клеточным линиям. В пользу выбора МСК для тестирования астаксантина также говорит распространенность этого типа клеток в ткани десен и периодонта.

МТТ-тест — это метод, показывающий метаболическую активность клеток, основанный на том, что в метаболически активных клетках активная НАДФ-Н-зависимая оксидоредуктаза дыхательной цепи восстанавливает добавленный к клеткам 3-(4,5-диметилтиазол-2-ил)-2,5-дифенил-тетразолиум бромид (МТТ) до кристаллов формазана. Соответственно, по уровню восстановления МТТ до формазана (OD540) можно судить о жизнеспособности клеток и цитотоксичности исследуемых соединений. Для апоптоз-индуцирующей активности препаратов актуальным является PI-тест. PI не проникает в живые клетки и обычно используется для обнаружения мертвых клеток в популяции. PI связывается с ДНК путем интеркалирования между основаниями, и интенсивность их окрашивания отражает процент апоптотических клеток, мембрана которых более не интактна.

Принадлежность клеточных культур МСК к мультипотентным мезенхимальным стромальным клеткам (ММСК) подтверждали, оценивая экспрессию поверхностных позитивных (CD90 и CD105) и негативных

(CD34 и CD45) маркеров. Иммунофенотипирование клеток на поверхностные и внутриклеточные маркеры проводили на ранних пассажах при достижении 80% конфлюентности. Для иммуноокрашивания 1×105 клеток инкубировали в 100 мкл Rinsing Solution (Miltenyi Biotec, США) с первичными антителами к CD90, CD105, CD45 и CD34 (все – human MSC Analysis Kit, Biosciences, США) при комнатной температуре в течение 1 ч.CellQuest (рис. 1).

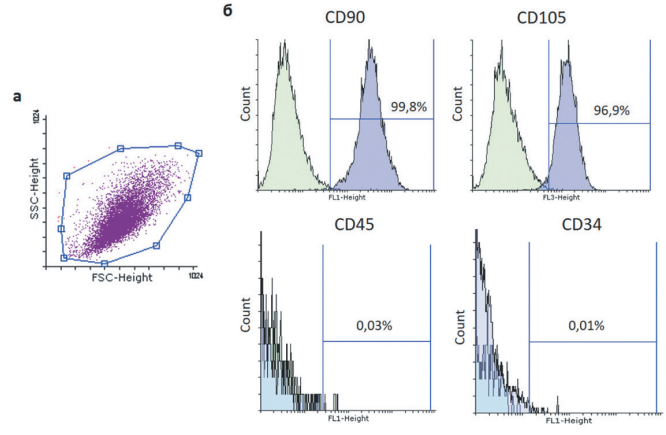

*Рис. 1. **Данные проточной цитофлуориметрии** полученной культуры мезенхимальных стромальных клеток. Репрезентативные дот-плот диаграммы прямого и бокового рассеяния образцов полученной МСК культуры (а). Основная популяция клеток была помещена в область интереса, исключающую клеточный дебрис. Результаты анализа методом проточной цитометрии после окрашивания клеток антителами к CD90, CD105, CD45, CD34 (б). Контрольные неокрашенные клетки (зеленый контур), проба с антителами (фиолетовый контур). Процентное содержание положительных клеток указано над маркером.*

Fig. 1. Flow cytofluorimetry data. Representative dot-plot diagrams of direct and lateral scattering of samples of the obtained MSC culture (a). The main cell population was placed in an area of interest excluding cellular debris. The results of the analysis by flow cytometry after staining cells with antibodies to CD90, CD105, CD45, CD34. Control unpainted cells (green contour), a sample with antibodies (purple contour). The percentage of positive cells is indicated above the marker.

После инкубации клетки промывали в PBS, ресуспендировали в 0,5 мл фосфатно-солевого буфера, а затем переносили в пробирки для анализа на проточном цитометре FACScan (Becton Dickinson, США) с программным обеспечением CellQuest.

Оценка жизнеспособности клеток (МТТ-тест). МСК рассаживали в 96-луночный планшет по 5000 кл/лунка. Культивировали в полной питательной среде до достижения клетками 60–70% конфлюентности, затем инкубировали 24 часа клетки в питательной среде с исследуемыми препаратами (первый образец – с астаксантином; второй образец – астаксантин с интерфероном; третий образец – астаксантин с полипренолом, четвертый – астаксантин и экстракт морского гребешка) в серийном разведении (максимальная концентрация: 32,5 мкг/мл астаксантина, минимальная: 1,0 мкг/мл астаксантина). После инкубации удаляли среду и добавляли к клеткам раствор МТТ (1,5 мг/мл) на основе DMEM/F12, в котором инкубировали в течение 4 ч при 37°С. После образования кристаллов формазана среду удаляли и добавляли DMSO, в котором инкубировали 5 мин при 37°С. После растворения кристаллов формазана измеряли оптическую плотность при длине волны λ=540 нм на планшетном спектрофотометре Multiskan™ GO Microplate Spectrophotometer (Thermo Scientific™, США). Каждый МТТ-тест проводился в трех технических и трех биологических повторах.

Оценка индукции апоптоза (пропидиум-йодидный тест (PI-тест)). МСК рассаживали в 6-луночный планшет по 500,000 кл/лунка. Культивировали в полной питательной среде до достижения клетками 60-70% конфлюентности, затем инкубировали 24 часа клетки в питательной среде с исследуемыми препаратами (первый образец – с астаксантином; второй образец – астаксантин с интерфероном; третий образец – астаксантин с полипренолом, четвертый образец – астаксантин и экстракт морского гребешка) в концентрации 1,01 мкг/мл астаксантина. После инкубации удаляли среду, клетки снимали с планшета 0,05% раствором трипсина-ЭДТА, центрифугировали и помещали в пробирки для анализа (100,000 клеток/проба в 100 мкл фосфатно-солевого буфера). Для PI-теста к клеткам добавляли 1 мкл 1 мг/мл раствора пропидиум-йодида (Thermo FS, США), инкубировали в течение 15 мин при комнатной температуре. После инкубации к клеткам добавляли 0,5 мл фосфатно-солевого буфера, а затем анализировали на проточном цитометре FACSCalibur (Becton Dickinson, США) с программным обеспечением CellQuest. Каждый PI-тест проводился в трех биологических повторах.

Статистический анализ. Статистическую обработку данных проводили в программе GraphPad Prism 8 (Software GraphPad Software, США). После определения нормальности распределения по критерию Шапиро-Уилка использовали в случае нормального распределения t-тест для попарного сравнения или one-way ANOVA с post-hoc тестом Turkey для множественного сравнения. В случае ненормального распределения применяли критерий Манна Уитни для попарного сравнения, а для множественного – критерий Краскела-Уоллиса с post-hoc тестом Данна. Различия принимали статистически значимыми при $p < 0,05$.

Результаты и обсуждение. Проведенное тестирование цитотоксичности препаратов: с астаксантином; астаксантином и интерфероном; астаксантином и полипренолом, астаксантином и экстрактом морского

гребешка и оценка жизнеспособности при добавлении их к МСК методом МТТ-теста не выявили видимых признаков цитотоксичности для всех исследуемых препаратов (рис. 2). Более того, при ряде концентраций было показано усиление пролиферации МСК: так статистический анализ показал, что во всех концентрациях, кроме 4,06 мкг/мл, было достигнуто значимое повышение жизнеспособности МСК при добавлении астаксантина с интерфероном по сравнению с контрольными пробами (концентрация 0 мкг/мл). При концентрации 1,01 мкг/мл астаксантин с полипренолом показал значимо более высокие показатели жизнеспособности МСК по сравнению с первым образцом геля. В связи с полученными результатами для дальнейшего анализа методами PI-теста была выбрана концентрации препаратов: 1,01 мкг/мл.

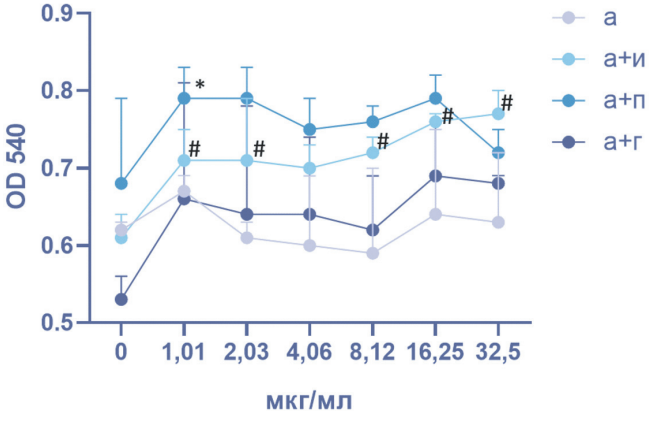

***Рис. 2**. Результаты МТТ-теста по оценке жизнеспособности МСК после 24 ч инкубации с препаратами: астаксантин; астаксантин с интерфероном; астаксантин с полипренолом; астаксантин с морским гребешком * — p<0,05 vs 0 мкг/мл по ANOVA (пост-хок тест Данна). # — p<0,05 vs астаксантина 1,01 мкг/мл по ANOVA (пост-хок тест Данна).*

***Fig. 2**. Results of the MTT test to assess the viability of MSCs after 24 h incubation with the following drugs: astaxanthin; astaxanthin with interferon; astaxanthin with polyprenol; * — p<0.05 vs 0 mcg/ml according to ANOVA (post-hoc Dann test). # — p<0.05 vs astaxanthin 1.01 mcg/ml according to ANOVA (post-hoc Dann test).*

Дальнейшим этапом работы стало исследование апоптоз-индуцирующей активности препаратов в концентрации 1,01 мкг/мл после 24 ч инкубации с МСК. Для этого был использовал PI-тест. Нами было обнаружено, что процент апоптотических клеток, по данным PI-теста, не различался между исследуемыми препаратами (рис. 3), а также не отличался от контрольных клеток, что может свидетельствовать об отсутствии апоптоз-индуцирующего действия препаратов на МСК.

Заключение. Проведено исследование антиоксидантного геля с астаксантином, астаксантином и интерфероном, астаксантином и полипренолом, астаксантином и экстрактом морского гребешка на выживаемость и пролиферацию стромальных клеток. Данные исследования подтверждают ранозаживляющее действие астаксантина, усиливающееся во взаимодействии с полипренолом и интерфероном.

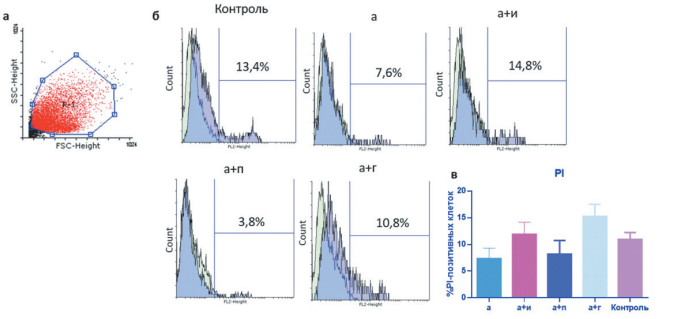

***Рис. 3**. Данные проточной цитофлуориметрии, PI-тест. Репрезентативные дот-плот диаграммы прямого и бокового рассеяния образцов полученной МСК культуры (а). Окрашивание клеток пропидиум йодидом после 24-х часовой инкубации с препаратами в концентрации 1,01 мкг/мл. Контрольные неокрашенные клетки (зеленый контур), проба с пропидиум йодидом (фиолетовый контур). Процентное содержание пропидиум йодид-положительных клеток (апоптотических) указано над маркером (б). Результаты проведенного PI-теста антиоксидантного геля с астаксантином, астаксантином и интерфероном, астаксантином и полипренолом, астаксантином и экстрактом морского гребешка (в).*

***Fig. 3**. Flow cytofluorimetry data, PI test. Representative dot-plot diagrams of direct and lateral scattering of samples of the obtained MSC culture (a). Staining of cells with propidium iodide after 24-hour incubation with preparations at a concentration of 1.01 mcg/ml. Control unpainted cells (green contour), a sample with propidium iodide (purple contour). The percentage of propidium iodide-positive cells (apoptotic) is indicated above the marker (b). The results of the PI test (c).*

Выводы.

1. Астаксантин с интерфероном в концентрациях 32,5 мкг/мл, 16,25 мкг/мл, 8,12 мкг/мл, 2,03мкг/мл и 1,01 мкг/мл оказывает про-пролифераторное действие на МСК по сравнению с контрольными пробами (концентрация 0 мкг/мл).

2. Проведенный МТТ-тест показал высокие показатели жизнеспособности МСК по сравнению с образцами, содержащими только астаксантин и астаксантин с экстрактом морского гребешка.

3. По данным PI-теста, процент апоптотических клеток после 24 ч инкубации МСК с исследуемыми препаратами в концентрации 1,01 мкг/мл не различался между пробами, а также значимо не отличался от контрольных клеток, что может свидетельствовать об отсутствии апоптоз-индуцирующего действия препаратов на МСК.

Литература

1. Sharma S., Venkatesan V., Prakhya B.M., Bhonde R. Human

Mesenchymal Stem Cells as a Novel Platform for Simultaneous Evaluation of Cytotoxicity and Geno-toxicity of Pharmaceuticals. Mutagenesis. 2015, 30: 391–399.
2. Печинский С.В., Курегян А.Г., Оганесян Э.Т., Степанова Э.Ф. Синтез сложных эфиров лютеина, астаксантина и прогноз их активности. *Журнал общей химии*. 2019, 89(5): 721–725.
3. Capelli B., Talbott S., Ding L. Astaxanthin sources: Suitability for human health and nutrition. *Functional Foods in Health and Disease*. 2019, Jul 1, 9(6): 430–445.
4. Dong L.Y., Jin J., Lu G., Kang X.L. Astaxanthin at-tenuates the apoptosis of retinal ganglion cells in db/db mice by inhibition of oxidative stress. *Marine Drugs*. 2013, Mar, 11(3): 960–974.
5. Zhang Y., Yu J., Dong X.D., Ji H.Y. Research on characteristics, antioxidant and antitumor activities of dihydroquercetin and its complexes. *Molecules*. 2018, Jan, 23(1): 20. doi: 10.3390/molecules23010020
6. Hama S., Takahashi K., Inai Y., Shiota K., Sakamoto R., Yamada A, Tsuchiya H, Kanamura K, Yamashita E, Kogure K. Protective effects of topical application of a poorly soluble antioxidant astaxanthin liposomal formulation on ultraviolet-induced skin damage. *Journal of pharmaceutical sciences*. 2012, Aug 1; 101(8): 2909–2916. doi: 10.1002/jps.23216
7. Wu H., Niu H., Shao A., Wu C., Dixon B.J., Zhang J., Yang S., Wang Y. Astaxanthin as a potential neuro-protective agent for neurological diseases. *Marine drugs*. 2015, Sep, 13(9): 5750–5766. doi: 10.3390/md13095750
8. Ishiki M., Nishida Y., Ishibashi H., Wada T., Fujisa-ka S., Takikawa A., Urakaze M., Sasaoka T., Usui I., To-be K. Impact of divergent effects of astaxanthin on insu-lin signaling in L6 cells. *Endocrinology*. 2013, Aug 1, 154(8): 2600–2612.
9. Yoon K.D., Lee J.Y., Kim T.Y., Kang H., Ha K.S., Ham T.H., Ryu S.N., Kang M.Y., Kim Y.H., Kwon Y.I. In vitro and in vivo anti-hyperglycemic activities of taxifolin and its derivatives isolated from Pigmented Rice (Oryzae sativa L. cv. Superhongmi). *J. Agric. Food Chem.* 2019, Dec 27, 68(3): 742–750. doi: 10.1021/acs.jafc.9b04962
10. Гамалей С.Г., Батенева А.В., Шишкина Л.Н., Скарнович М.О., Медикова Л.Д., Богрянцева М.П., Иванова О.С., Левагина Г.М., Даниленко Е.Д. Интерферон-индуцирующая и противовирусная активность препарата на основе аналога интерферона-гамма и индуктора интерферона. *Медицинская иммунология*. 2017, 19(S): 378.
11. Рощина Л.Л. Аптечный ассортимент препара-тов группы интерферонов и индукторов интерферо-нов для профилактики и лечения инфекционных за-болеваний. Инновации. Наука. Образование. 2021, 29: 395–404.
12. Швыдкая М.Г., Затевалов А.М., Митрохин С.Д., Джандарова Д.Т., Миронов А.Ю. Сочетанное действие пептида имунофана и моксифлоксацина in vitro на токсигенный штамм clostridium difficile. *Клиническая лабораторная диагностика*. 2020, 65(8): 516–520. doi: 10.18821/0869-2084-2020-65-8-516-520

References

1. Sharma S., Venkatesan V., Prakhya B.M., Bhonde R. Human Mesenchymal Stem Cells as a Novel Platform for Simultaneous Evaluation of Cytotoxicity and Genotoxicity of Pharmaceuticals. Mutagenesis. 2015, 30: 391–399.
2. Pechinsky S.V., Kuregyan A.G., Oganesyan E.T., Stepanova E.F. Synthesis of lutein and astaxanthin es-ters and prediction of their activity. *Journal of General Chemistry*. 2019, 89(5): 721–725 (In Russian).
3. Capelli B., Talbott S., Ding L. Astaxanthin sources: Suitability for human health and nutrition. *Functional Foods in Health and Disease*. 2019, Jul 1; 9(6): 430–445.
4. Dong L.Y., Jin J., Lu G., Kang X.L. Astaxanthin at-tenuates the apoptosis of retinal ganglion cells in db/db mice by inhibition of oxidative stress. *Marine Drugs*. 2013, Mar, 11(3): 960–974.
5. Zhang Y., Yu J., Dong X.D., Ji H.Y. Research on characteristics, antioxidant and antitumor activities of dihydroquercetin and its complexes. *Molecules*. 2018, Jan, 23(1): 20. doi: 10.3390/molecules23010020
6. Hama S., Takahashi K., Inai Y., Shiota K., Sakamoto R., Yamada A, Tsuchiya H, Kanamura K, Yamashita E, Kogure K. Protective effects of topical application of a poorly soluble antioxidant astaxanthin liposomal formulation on ultraviolet-induced skin damage. *Journal of pharmaceutical sciences*. 2012, Aug 1; 101(8): 2909–2916. doi: 10.1002/jps.23216
7. Wu H., Niu H., Shao A., Wu C., Dixon B.J., Zhang J., Yang S., Wang Y. Astaxanthin as a potential neuro-protective agent for neurological diseases. *Marine drugs*. 2015, Sep, 13(9): 5750–5766. doi:10.3390/md13095750
8. Ishiki M., Nishida Y., Ishibashi H., Wada T., Fujisa-ka S., Takikawa A., Urakaze M., Sasaoka T., Usui I., To-be K. Impact of divergent effects of astaxanthin on insu-lin signaling in L6 cells. *Endocrinology*. 2013, Aug 1, 154(8): 2600–2612.
9. Yoon K.D., Lee J.Y., Kim T.Y., Kang H., Ha K.S., Ham T.H., Ryu S.N., Kang M.Y., Kim Y.H., Kwon Y.I. In vitro and in vivo anti-hyperglycemic activities of taxifolin and its derivatives isolated from Pigmented Rice (Oryzae sativa L. cv. Superhongmi). *J. Agric. Food Chem.* 2019, Dec, 27, 68(3): 742–750. doi: 10.1021/acs.jafc.9b04962
10. Gamalei S.G., Bateneva A.V., Shishkina L.N., Skarnovich M.O., Medikova L.D., Bogryantseva M.P., Ivanova O.S., Levagina G.M., Danilenko E.D. Interferon-inducing and antiviral activity of a drug based on an in-terferon-gamma analog and an interferon inducer. *Medical immunology*. 2017, 19(S): 378 (In Russian).
11. Roschina L.L. Pharmacy assortment of drugs of the interfer-on group and interferon inducers for the pre-vention and treat-ment of infectious diseases. Innovation. The science. Education. 2021, 29: 395–404 (In Russian).
12. Shvydkaya M.G., Zatevalov A.M., Mitrokhin S.D., Dzhandarova D.T., Mironov A.Yu. Combined effect of the pep-tide imunofan and moxifloxacin in vitro on the toxigenic strain of clostridium difficile. *Clinical laboratory diagnostics*. 2020, 65(8): 516–520 (In Russian). doi: 10.18821/0869-2084-2020-65-8-516-520

Ортопедическая стоматология

Поступила 17.02.2023

Эстетическая и функциональная реабилитация пациентов после резекции верхней челюсти

https://doi.org/10.35556/idr-2023-2(103)28-31

Байриков И.М., д.м.н., профессор, зав. кафедрой челюстно-лицевой хирургии и стоматологии
Нестеров А.М., д.м.н., профессор кафедры ортопедической стоматологии
Щербаков М.В., к.м.н., доцент кафедры ортопедической стоматологии
Байриков А.И., к.м.н., доцент кафедры ортопедической стоматологии
ФГБОУ ВО «Самарский государственный медицинский университет», г. Самара

Для переписки:
E-mail address: bayrikov@mail.ru

Резюме

В статье приводятся ортопедические этапы лечения пациентов с дефектами твердого неба и части альвеолярного отростка, проводившегося в период с 2020 по 2022 гг. За данный период было выполнено ортопедическое лечение 5 пациентов: 3 мужчины и 2 женщины в возрасте от 58 до 70 лет. Описаны особенности клинико-лабораторных этапов с цифровой визуализацией клинической ситуации посредством сканирования Medit i700. Освещены конструкционные особенности протеза-обтуратора.

Сделан вывод о перспективности применения предлагаемой методики при ортопедическом лечении пациентов после резекции верхней челюсти.

Ключевые слова: протез-обтуратор, дефект твердого неба, дефект альвеолярного отростка, деформации, сканирование, зубочелюстные аномалии, оттиск.

Для цитирования: Байриков И.М., Нестеров А.М., Щербаков М.В., Байриков А.И. Эстетическая и функциональная реабилитация пациентов после резекции верхней челюсти. *Стоматология для всех*. 2023, №2(103): 28-31. doi: 10.35556/idr-2023-2(103)28-31

Aesthetic and functional rehabilitation of patients after upper jaw resection

Bayrikov I.M., Nesterov A.M., Shcherbakov M.V., Bayrikov A.I.

Federal State Budgetary Institution of Higher Professional Education «Samara State Medical University» of the Ministry of Healthcare of the Russian Federation

Russia, 443099, Samara, Chapayevskaya St., 89

Summary

The article presents the orthopedic stages of treatment of patients with defects of the hard palate and part of the alveolar process, carried out in the period from 2020 to 2022. During this period, orthopedic treatment was performed on 5 patients: 3 men and 2 women aged 58 to 70 years. The features of clinical and laboratory stages with digital visualization of the clinical situation by scanning the Medit i700 are described. The structural features of the obturator prosthesis are highlighted.

The conclusion is made about the prospects of using the proposed technique in the orthopedic treatment of patients after resection of the upper jaw.

Keywords: obturator prosthesis, hard palate defect, alveolar process defect, deformities, scanning, dental anomalies, impression.

For citation: Bayrikov I.M., Nesterov A.M., Shcherbakov M.V., Bayrikov A.I. Aesthetic and functional rehabilita-tion of patients after maxillary resection. *Stomatology for All / Int. Dental Review*. 2023, №2(103): 28-31. doi: 10.35556/idr-2023-2(103)28-31

Пациенты с врожденными и приобретенными деформациями челюстно-лицевой области составляют особую группу пациентов с выраженными нарушениями речи, дыхания, глотания и пережевывания пищи. Также зачастую больных с данной патологией сопровождают психические расстройства и комплексы неполноценности. Поэтому лечение таких пациентов является одним из наиболее сложных направлений в современной стоматологии [2, 4, 7]. Распространенность данной патологии у различных возрастных категорий, по данным некоторых авторов, находится в пределах 40–60% численности населения [3, 5, 6, 8]. Ряд авторов считает [10, 11, 13], что подход к лечению пациентов с такими аномалиями должен иметь комплексную направленность с привлечением не только оперирующих челюстно-лицевых хирургов, но и рентгенологов, зубных техников и стоматологов-ортопедов, умеющих грамотно выстроить цифровое планирование. Лечение в обязательном порядке должно носить комплексный характер и быть междисциплинарным. Это определяется тем, что по мере развития данного направления показания к проведению хирургических костно-реконструктивных вмешательств постепенно расширяются и на сегодняшний день включают не только задачи по воссозданию анатомических структур, но и функционально-эстетического оптимума окклюзионных соотношений [1, 2, 4, 9, 12].

Вместе с тем единого, четкого подхода и междисциплинарного протокола к лечению пациентов с зубочелюстными дефектами до настоящего времени нет.

Цель — разработать алгоритм ортопедического лечения пациентов после резекции верхней челюсти.

Материалы и методы. В период с 2020 по 2022 гг. было проведено ортопедическое лечение 5 пациентов по поводу восполнения дефектов альвеолярного отростка и нёба посредством изготовления протеза-обтуратора. Из обратившихся 3 мужчины и 2 женщины в возрасте от 58 до 70 лет.

Все пациенты предъявляли жалобы на затрудненное пережевывание пищи, эстетический дефект, западение щеки со стороны дефекта, асимметрию лица, попадание и затекание жидкости в верхнечелюстную пазуху при приеме пищи, а также на нарушение дикции.

Для оценки и планирования конструкции протеза в обязательном порядке оценивали сохранившиеся зубы и ортопедические конструкции в полости рта. Для лучшей визуализации и наглядности были получены диагностические оттиски альгинатным материалом. Они же использовались для изготовления индивидуальной ложки. Специфика оттиска с верхней челюсти заключалась в применении в проекции дефекта неба тонкой пищевой пленки, уложенной поверх слепочного материала в ложке. Это обеспечивает безопасное заполнение дефекта оттискным материалом и препятствует его попаданию в верхнечелюстную пазуху. Наряду с классическими оттисками у 2 пациентов были получены цифровые оттиски сканером Medit i700. Это позволило в самые короткие сроки провести первичную диагностику и визуально оценить со всех ракурсов: архитектонику дефекта, характер смыкания зубных рядов, межальвеолярное расстояние, расположение зубов относительно друг друга (рис. 1).

Для получения рабочего оттиска использовали индивидуальную ложку, изготовленную лабораторно, и коррегирующий слой А — силикона Hydrorise с высокой текучестью (рис. 2). Выбор данного класса силикона был обусловлен его тиксотропностью и высокой точностью отображения рельефа. Также для изоляции дефекта неба использовалась пищевая пленка (рис. 3).

У всех пациентов следующими этапами были фиксация центральной окклюзии Occlufast, выбор цвета

***Рис. 1**. Скан верхней челюсти Medit i700 пациента с частичным дефектом неба и альвеолярного отростка*
***Fig. 1**. Scan of the upper jaw Medit i700 of a patient with a partial defect of the palate and alveolar process*

***Рис. 2**. Нанесение коррегирующего слоя А — силикона Hydrorise на индивидуальную ложку*
***Fig. 2**. Applying a corrective layer of A — silicone Hydrorise to an individual spoon*

***Рис. 3**. Оттиск, полученный с верхней челюсти с применением изолирующей пленки*
***Fig. 3**. Impression obtained from the upper jaw using an insulating film*

зубов, проверка восковой композиции на рабочей модели и в полости рта (рис. 4).

Во всех случаях для фиксации использовались гнутые кламмера 1 мм. На этапе проверки постановки первично оценивали речь, прикус и прилегание в области дефекта. У всех пациентов дефект альвеолярного отростка сопровождался отсутствием 6 зубов и более, поэтому в проекции дефекта альвеолярного отростка создавалась дезокклюзия зубов 0,3 мм.

***Рис. 4**. Рабочая модель с восковой композицией*
***Fig. 4**. Working model with a wax composition*

Результаты и их обсуждение. Изготовленный протез-обтуратор припасовывали в полости рта с учетом пути введения. Материал для протеза был выбран Виллакрил Н Плюс, так как он бионейтральный, не содержит тяжелых металлов и хорошо поддается перебазировке.

Для удобства и безболезненного использования протеза обтурирующую часть по необходимости уменьшали по высоте (рис. 5). Во всех случаях проводили коррекцию окклюзии и речевую пробу. В качестве рекомендаций, помимо классических, просили не жевать на стороне дефекта жесткую пищу.

Через сутки пользования обязательно проводили коррекцию протеза, в среднем 3 коррекции на каждого пациента. В 2 случаях через 2 недели потребовалась лабораторная перебазировка.

Во всех случаях наблюдалось ощутимое улучшение дикции, при приеме пищи еда не попадала в пазуху и полость носа, пациенты отметили улучшение качества сна и его непрерывность, улучшилось психоэмоциональное состояние.

Вывод. Соблюдение изложенной последовательности клинико-лабораторных этапов, применение допол-

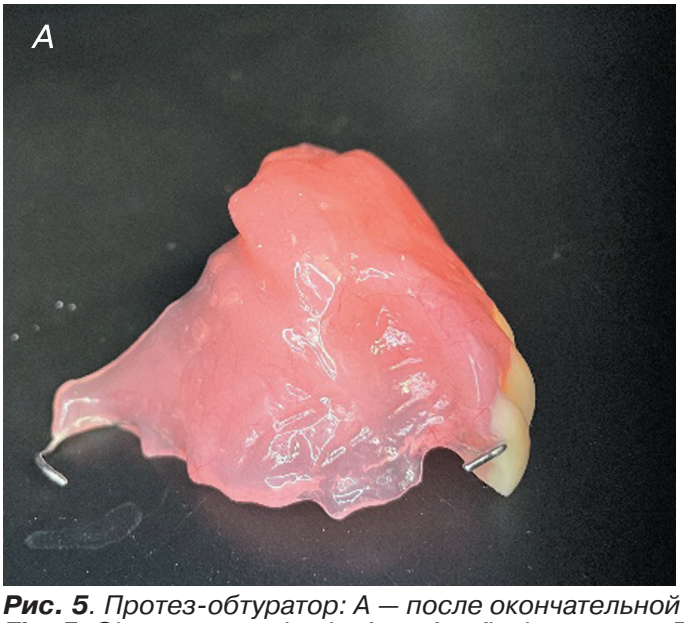

***Рис. 5**. Протез-обтуратор: А — после окончательной обработки; Б — припасованный в полости рта*
***Fig. 5**. Obturator prosthesis: A — after final treatment; B — stored in the oral cavity*

нительных диагностических методов 3D-визуализации и использование биосовместимых материалов позволяют проводить высокоэффективную эстетическую и функциональную реабилитацию после резекции верхней челюсти и рекомендовать предложенную методику при ортопедическом лечении пациентов с дефектами челюстно-лицевой области.

Литература

1. Блажей З., Танич Т., Радойчич Ю. Оценка профиля лица по W. Атей у пациентов с различными типами соотношения челюстей. *Стоматология*. 2009, №4(88): 68–72.
2. Дробышев А.Ю. Новые горизонты ортогнатической хирургии. Создание новой эстетики лица. *Материалы конференции «Инновации в пластической реконструктивной эстетической хирургии и косметологии»*. Ростов-на-Дону, 2010.
3. Надточий Г.А. Ортопедическая составляющая в лечении и реабилитации подростков с расщелиной губы и неба: дис. ... канд. мед. наук. М., 2017, 122 с.
4. Польма Л.В. Изменение мягких тканей лица в результате лечения ретрогнатии верхней челюсти. *Вопросы современной стоматологии*. М., 2008: 255–258.
5. Рабухина Н.А., Аржанцев А.П. Челюстно-лицевая рентгенология: организационные и методические основы и особенности применения. *Стоматология для всех*. 1999, №4(9): 10–13.
6. Рабухина Н.А., Каламкаров Х.А., Титов В.И. О некоторых ошибках при телеренгенографическом исследовании в ортодонтии. *Стоматология*. 1977, №1(56): 73–76.
7. Тихонов В.Э., Митин Н.Е., Гришин М.И. Выявление потребности в ортодонтической помощи у школьников Рязанской области. *Журнал научных статей «Здоровье и образование в XXI веке»*. 2017, №11(19): 97–101.
8. Шварц А.Д. *Биомеханика и окклюзия зубов*. М.: Медицина, 1994, 203 с.
9. Arnett G.W., Jelic J.S., Kim J. et al. Soft tissue cephalometric analysis: diagnosis and treatment planning of dentofacial deformity. American Journal of Orthodontics and Dentofacial Orthopedics: *Official Publication of the American Association of Orthodontists, Its Constituent Societies, and the American Board of Orthodontics*. 1999, no.3(116): 239–253.
10. Kokich V.G., Spear F.M. Guidelines for managing theorthodontic-restorative patient. *Seminars in Orthodontics*. 1997, no.1(3): 3–20.
11. Larson B.E. Orthodontic Preparation for Orthognathic Surgery. *Oral and Maxillofacial Surgery Clinics of North America*. 2014, no.4(26): 441–458.
12. Manfredini D., Castroflorio T., Perinetti G., Guarda-Nardini L. Dental occlusion, body posture and temporomandibular disorders: where we are now and where we are heading for. *Journal of Oral Rehabilitation*. 2012, no.6(39): 463–471.
13. Verrusio C., Iorio-Siciliano V., Blasi A. et al. The effect of orthodontic treatment on periodontal tissue inflammation: A systematic review. *Quintessence International*. 2018, no.1(49): 69–77.

References

1. Blazhey Z., Tanich T., Radoichich Yu. Evaluation of the person's profile by W. Atei in patients with different types of jaw ratio. *Dentistry*. 2009, №4(88): 68-72.
2. Drobyshev A.Yu. New horizons of orthognathic surgery. Creating a new facial aesthetic. *Materials of the conference "Innovations in plastic reconstructive aesthetic surgery and cosmetology"*. Rostov-on-Don, 2010.
3. Nadtochiy G.A. Orthopedic component in the treatment and rehabilitation of adolescents with cleft lip and palate: dis. ... Candidate of Medical Sciences. M., 2017, 122 p.
4. Polma L.V. Changes in the soft tissues of the face as a result of treatment of retrognathia of the upper jaw. *Questions of modern dentistry*. M., 2008: 255-258.
5. Rabukhina N.A., Arzhantsev A.P. Maxillofacial radiology: organizational and methodological foundations and application features. *Stomatology for All / Int. Dental Review*. 1999, №4(9): 10-13.
6. Rabukhina N.A., Kalamkarov H.A., Titov V.I. About some errors in telerengenographic examination in orthodontics. *Dentistry*. 1977, №1(56): 73–76.
7. Tikhonov V.E., Mitin N.E., Grishin M.I. Identification of the need for orthodontic care in schoolchildren of the Ryazan region. *Journal of scientific articles "Health and education in the XXI century"*. 2017, №11(19): 97-101.
8. Schwartz A.D. Biomechanics and occlusion of teeth. M.: Medicine, 1994, 203 p.
9. Arnett G.W., Jelic J.S., Kim J. et al. Soft tissue cephalometric analysis: diagnosis and treatment planning of dentofacial deformity. *American Journal of Orthodontics and Dentofacial Orthopedics: Official Publication of the American Association of Orthodontists, Its Constituent Societies, and the American Board of Orthodontics*. 1999, no.3(116): 239–253.
10. Kokich V.G., Spear F.M. Guidelines for managing theorthodontic-restorative patient. *Seminars in Orthodontics*. 1997, no.1(3): 3–20.
11. Larson B.E. Orthodontic Preparation for Orthognathic Surgery. *Oral and Maxillofacial Surgery Clinics of North America*. 2014, no.4(26): 441–458.
12. Manfredini D., Castroflorio T., Perinetti G., Guarda-Nardini L. Dental occlusion, body posture and temporomandibular disorders: where we are now and where we are heading for. *Journal of Oral Rehabilitation*. 2012, no.6(39): 463–471.
13. Verrusio C., Iorio-Siciliano V., Blasi A. et al. The effect of orthodontic treatment on periodontal tissue inflammation: A systematic review. *Quintessence International*. 2018, no.1(49): 69–77.

Челюстно-лицевая хирургия

Поступила 06.12.2022

Клинико-биометрический подход к оценке тяжести общего состояния пострадавших с сочетанной травмой средней зоны лица. Часть 2

https://doi.org/10.35556/idr-2023-2(103)32-38

Нассар А.Н.И.[1], аспирант кафедры челюстно-лицевой хирургии и хирургической стоматологии
Барт В.А.[1,3], к.ф.-м.н., доцент кафедры общей математики и информатики
Мадай Д.Ю.[1], д.м.н., профессор, зав. кафедрой челюстно-лицевой хирургии и хирургической стоматологии
Иорданишвили А.К.[2], д.м.н., профессор, зав. кафедрой челюстно-лицевой хирургии и хирургической стоматологии
Идрис М.И.[2], к.м.н., доцент кафедры челюстно-лицевой хирургии и хирургической стоматологии
[1] ФГБОУ ВО «Санкт-Петербургский государственный университет», г. Санкт-Петербург
[2] ЧОУ ВО «Санкт-Петербургский медико-социальный институт», г. Санкт-Петербург
[3] ФГБУ «НМИЦ им. В.А. Алмазова», г. Санкт-Петербург

Для переписки:
E-mail address: amid12121@gmail.com

Резюме

Цель исследования. Разработать методику прогнозирования летального исхода у пострадавших с сочетанной травмой средней зоны лица (СТСЗЛ).

Материалы и методы. В основе данного исследования лежат результаты обследования 95 пострадавших с СТСЗЛ. В зависимости от исхода СТСЗЛ сформированы 2 группы пострадавших: первая группа – пострадавшие с благоприятным исходом (n=50); вторая группа – пострадавшие с неблагоприятным исходом (n=45). У пострадавших тестового массива проводилось измерение группы физиологических признаков на 1-е, 3-и, 7-е и 14-е сутки после возникновения травмы. Разработка методики прогнозирования ближайших исходов СТСЗЛ проводилась с использованием факторного анализа (метода главных компонент) и дискриминантного анализа.

Результаты. Разработана методика прогнозирования ближайших исходов СТСЗЛ в двух вариантах. В первый вариант (с признаками газового состава крови) включены следующие признаки: лейкоцитарный индекс интоксикации по Я.Я. Кальф-Калифу (ЛИИ), уровень глюкозы в крови, концентрация ионов калия в крови (K^+), международное нормализованное отношение, парциальное давление углекислого газа в артериальной крови, парциальное давление кислорода в артериальной крови, измеряемые на 3-и сутки после травмы, а также возраст пострадавшего, данные о наличии у пострадавшего сердечно-сосудистых заболеваний и о возникновении отека головного мозга после травмы. Во второй вариант (без признаков газового состава крови) включены следующие признаки: абсолютное число лейкоцитов (на 1-е сутки), ЛИИ, K^+, уровень мочевины в крови, абсолютное число лимфоцитов, измеряемые на 3-и сутки после травмы, а также возраст пострадавшего, данные о наличии у пострадавшего сердечно-сосудистых заболеваний в анамнезе и о возникновении отека головного мозга после травмы. Точность прогноза при использовании первого варианта составила 100%, второго варианта – 98,4%.

Выводы. С учетом набора признаков, включенных в наше исследование, и опираясь на результаты исследования, опубликованные в первой [7] и в настоящей частях данной статьи, можно сделать вывод, что оптимальной временной точкой для прогнозирования ближайших исходов СТСЗЛ являются 3-и сутки после возникновения травмы. Разработанная в нашем исследовании методика прогнозирования ближайших исходов СТСЗЛ может быть использована при определении сроков проведения реконструктивных операций в рамках тактики многоэтапного хирургического лечения пострадавших с данной патологией.

Ключевые слова: прогнозирование летального исхода, черепно-лицевая травма, травма средней зоны лица, оценка тяжести травмы, тяжесть общего состояния, сочетанная травма.

Для цитирования: Нассар А.Н.И., Барт В.А., Мадай Д.Ю., Иорданишвили А.К., Идрис М.И. Клинико-биометрический подход к оценке тяжести общего состояния пострадавших с сочетанной травмой средней зоны лица. Часть 2. *Стоматология для всех*. 2023, №2(103): 32-38. doi: 10.35556/idr-2023-2(103)32-38

Clinical and biostatistical approach to assessing the severity of physical status of patients with combined midface trauma. Part 2

Nassar A.N.I.[1], https://orcid.org/0000-0002-7761-3898, **Bart V.A.**[1,3], **Madai D.Yu.**[1], **Iordanishvili A.K.**[2], **Idris M.I.**2
[1] Federal State Budgetary Educational Institution of Higher Education "Saint-Petersburg State University"

Russia, 199034, Saint-Petersburg
[2] Private educational institution of higher education "Saint-Petersburg Medico-Social Institute"
Russia, 195271, Saint-Petersburg, Kondrat'yevskiy Ave., 72
[3] Federal State Budgetary Institution "V.A. Almazov National Medical Research Center" of the Ministry of Health of the Russian Federation
Russia, 197341, Saint-Petersburg, Akkuratova St, 2

Summary

Objective. To develop a method for predicting mortality among patients with combined midface trauma (CMFT).

Materials and methods. This study is based on the examination results of 95 patients with CMFT. Depending on the outcome of CMFT, 2 groups of patients were formed: the first group – patients with a favorable outcome (n=50); the second group - patients with an unfavorable outcome (n=45). A group of physiological parameters was measured on the 1st, 3rd, 7th and 14th days of patients' hospital stays. The creation of the CMFT outcomes predicting method was carried out using factor analysis (principal component method) and discriminant analysis.

Results. The CMFT outcomes predicting method has been developed in two variants. The first variant (with parameters of the blood gas test) includes the following parameters: leukocyte index of intoxication according to Ya.Ya. Kalf-Kalifu (LII), blood glucose level, concentration of potassium ions in the blood (K^+), international normalized ratio, partial pressure of carbon dioxide in arterial blood, partial pressure of oxygen in arterial blood, measured on the 3rd day after injury, and also the age of the patient, evidence of cardiovascular diseases in patient's medical history and the occurrence of cerebral edema after the injury. The second variant (without the parameters of the blood gas test) includes the following parameters: absolute number of leukocytes (on the 1st day after injury), LII, K^+, blood urea level, absolute number of lymphocytes, measured on the 3rd day after injury, as well as patient's age, evidence of cardiovascular diseases in patient's medical history and the occurrence of cerebral edema after injury. The classification accuracy when using the first variant was 100%, the second variant – 98.4%.

Conclusions. Taking into account the set of variables included in our study, and based on the results of this study published in the first and in this part of this article, we can conclude that the optimal time point for predicting the CMFT outcomes is the 3rd day after injury. The method for predicting the CMFT short-term outcomes developed in our study can be used in determining the timing for reconstructive surgery as part of the damage control surgery treatment of patients with this pathology.

Keywords: mortality prediction, craniofacial trauma, midface trauma, assessment of trauma severity, physical status severity, combined trauma.

For citation: Nassar A.N.I., Bart V.A., Madai D.Yu., Iordanishvili A.K., Idris M.I. Clinical and biostatistical approach to assessing the severity of physical status of patients with combined midface trauma. Part 2. *Stomatology for All / Int. Dental Review*. 2023, no.2(103): 32-38 (In Russian). doi: 10.35556/idr-2023-2(103)32-38

Несмотря на число и объем научных исследований, направленных на улучшение результатов лечения пострадавших с тяжелой сочетанной черепно-лицевой травмой, уровень летальности при данной патологии все еще остается высоким и достигает 35% в специализированных травмоцентрах и 50% в городских стационарах. Это связано, в первую очередь, с увеличением числа высокоэнергетических травм, основной причиной которых в мирное время являются дорожно-транспортные происшествия (ДТП) [1, 2, 3].

Важной задачей при лечении пострадавших с сочетанной травмой средней зоны лица (СТСЗЛ) является оценка тяжести травмы и прогнозирование ее ближайших исходов. Прогнозирование ближайших исходов травмы используется для определения очередности оказания медицинской помощи на догоспитальном и госпитальном этапах при массовом поступлении пострадавших, организации медицинской помощи и оценки ее качества, при определении лечебной тактики [4, 5].

Для решения задачи прогнозирования ближайших исходов травмы было разработано множество методов и шкал. Большинство данных методов предназначены для прогнозирования исходов травмы в целом, без учета ее специфичности, определяющейся, главным образом, анатомической локализацией повреждения, ведущего по тяжести, и особенностями течения травматической болезни, характерными для него. В последние годы в научном сообществе все больше обсуждаются и разрабатываются методы прогнозирования ближайших исходов с учетом специфичности травм, что указывает на тенденцию перехода от общих методов прогнозирования к более специфичным [6].

Таким образом, проблема прогнозирования ближайших исходов СТСЗЛ с учетом ее тяжести и особенностей течения травматической болезни, связанных с характером анатомо-функциональных нарушений, возникших при данной травме, является актуальной проблемой как с научной, так и с клинической точек зрения.

Цель исследования. Разработать методику прогнозирования летального исхода у пострадавших с СТСЗЛ.

Задачи исследования.

1. Определить оптимальную временную точку прогнозирования ближайших исходов.

2. Разработать методику прогнозирования ближайших исходов на основе факторного и дискриминантного анализов.

Материалы и методы. Клинической базой, на которой проводилось исследование, было отделение реанимации и интенсивной терапии № 2, а также первое нейрохирургическое отделение (для пострадавших с сочетанной черепно-лицевой травмой и повреждением органов слуха и зрения) ГБУЗ «Александровская больница» города Санкт-Петербурга. Исследование проводилось в период с 2016 по 2020 гг. Материалом исследования были данные обследования 95 пострадавших с СТСЗЛ. У всех пострадавших диагностированы сочетанные повреждения средней зоны лица и тяжелое общее состояние на момент поступления в стационар. Из исследования исключены пострадавшие, скончавшиеся в первые 3 суток после травмы.

Средний возраст исследуемых пострадавших составил 48,8±19 лет. Доля пострадавших мужского пола составила 72,6% (n=69) всех пострадавших; пострадавших женского пола – 27,4% (n=26). Нападение с применением физической силы, как механизм возникновения травм, встречалось у 32,6% (n=31) пострадавших; травма в результате дорожно-транспортных происшествий возникла у 22,1% (n=21) пострадавших; в результате падения с высоты меньше 3-х метров – у 10,5% (n=10); падения с высоты свыше 3-х метров – у 9,5% (n=9); ранения огнестрельным оружием ограниченного поражения – у 2,1% (n=2). Причину возникновения травм не удалось установить у 23,2% (n=22) пострадавших.

При поступлении в стационар у всех пострадавших тестового массива диагностирована черепно-мозговая травма (ЧМТ). ЧМТ крайне тяжелой степени тяжести диагностирована у 55 (57,9%) пострадавших. У данной группы пострадавших диагностированы тяжелые ушибы головного мозга с формированием внутричерепных гематом и/или со смешением срединных структур головного мозга. ЧМТ тяжелой степени диагностирована у 23 (24,3%) пострадавших; средней степени тяжести – у 17 (17,9%). Повреждения в области груди диагностированы у 34 (35,8%) пострадавших; в области живота – у 10 (10,5%); позвоночника – у 7 (7,4%); конечностей – у 27 (28,4%); таза – у 6 (6,3%). Тяжесть повреждений у исследуемых пострадавших (n=95) оценивалась по шкале тяжести повреждений (ISS) и составила (медиана и интерквартильный размах) 29 баллов (от 21 до 29 баллов), что соответствует повреждениям тяжелой степени тяжести. Частота летального исхода в тестовом массиве составила 47,4% (45 пострадавших).

В зависимости от исхода СТСЗЛ были сформированы 2 группы: первая группа включает 50 пострадавших с благоприятным исходом; вторая группа – 45 пострадавших с неблагоприятным исходом.

У пострадавших тестового массива производилось измерение 22 физиологических признаков, характеризующих тяжесть общего состояния и уровень нарушений функций органов и систем организма пострадавшего. Данные признаки измерялись на первые, третьи, седьмые и четырнадцатые сутки после возникновения травмы. Далее мы приводим список с указанием кода и номера каждого признака: Т (1) – температура тела, ЧСС (2) – частота сердечных сокращений, АД-С (3) – систолическое артериальное давление, Г (4) – уровень гемоглобина, Л (5) – абсолютное число лейкоцитов, Лф (6) – абсолютное число лимфоцитов, М (7) – абсолютное число моноцитов, НЛС (8) – нейтрофильно-лимфоцитарное соотношение, ЛИИ (9) – лейкоцитарный индекс интоксикации по Я.Я. Кальф-Калифу, АЛТ (10) – аланинаминотрансфераза, Б (11) – общий билирубин крови, Гл (12) – уровень глюкозы в крови, Na^+ (13) – концентрация ионов натрия в крови, K^+ (14) – концентрация ионов калия в крови, Cl^- (15) – концентрация ионов хлора в крови, Мч (16) – уровень мочевины в крови, МНО (17) – международное нормализованное отношение, pH (18) – водородный показатель крови, pCO_2 (19) – парциальное давление углекислого газа в артериальной крови, pO_2 (20) – парциальное давление кислорода в артериальной крови, SO_2 (21) – сатурация гемоглобина артериальной крови кислородом, HCO_3^- (22) – уровень бикарбоната крови. Кроме вышеупомянутых физиологических признаков были собраны также данные о тяжести повреждений у пострадавшего по шкале военно-полевой хирургии – механическая травма, возрасте пострадавшего, наличии у пострадавшего заболеваний сердечно-сосудистой системы (ССЗ) и о возникновении у пострадавшего отека головного мозга (ОГМ) после травмы.

Некоторые другие подробные характеристики массива данных пациентов можно найти в первой части статьи.

Математический анализ собранных данных проводился с использованием программы Statistica10. Значения некоторых признаков с асимметричным распределением были прологарифмированы. Факторный анализ (метод главных компонент (МГК)) использовался при определении оптимальной временной точки прогнозирования ближайших исходов. Дискриминантный анализ применялся при создании математической модели прогнозирования.

Результаты и обсуждение. Согласно плану исследования, первая задача заключалась в определении оптимальной временной точки прогнозирования (критической точки).

Для решения данной задачи в нашем исследовании был применен метод статистического анализа – факторный анализ, точнее, метод главных компонент (МГК). Авторы также опирались на результаты собственных предварительных исследований, опубликованных в первой части статьи. При выполнении данного

анализа были включены 22 исследуемых физиологических признака, а также признак групповой принадлежности пострадавших в зависимости от исхода (благоприятный и неблагоприятный исходы), условно названный признаком «исход». Факторный анализ проводился с набором данных признаков, собранных на 1-е, 3-и, 7-е и 14-е сутки.

Признак групповой принадлежности «исход» на 1-е, 7-е и 14-е сутки вошел в состав двух и более факторов с существенными факторными нагрузками более 0,5. Наиболее устойчивые по отношению к «исходу» результаты факторного анализа получены на 3-и сутки, где этот признак вносит существенный вклад лишь в первый из 8 выделенных факторов с нагрузкой 0,84 (табл. 1).

Таким образом, можно сделать вывод, что результаты факторного анализа, полученные на 3-и сутки, можно считать оптимальными для прогнозирования ближайших исходов СТСЗЛ на основе исследуемых нами физиологических признаков. Результаты факторного анализа с набором признаков на 3-и сутки представлены в таблице 1. Количество пострадавших, включенных в данный анализ, на 3-и сутки составило 36.

В таблице 2 представлены описательные статистики признаков на 3-и сутки у группы пострадавших с благо-

Таблица 1. Результаты факторного анализа признаков на 3-и сутки после возникновения травмы

Признак		F1	F2	F3	F4	F5	F6	F7	F8
№	Код								
0	Исход	**-0,84**	0,31	-0,01	-0,1	-0,17	0,12	-0,18	−0,14
1	Т	-0,19	**-0,53**	0,08	0,33	-0,25	-0,27	0,26	0,1
2	ЧСС	-0,02	-0,04	-0,04	-0,27	-0,06	**-0,84**	-0,06	-0,1
3	АД-С	-0,2	-0,03	-0,2	0,29	-0,01	-0,02	**-0,63**	-0,27
4	Г	**-0,34**	**-0,48**	0,24	**-0,45**	0,08	0,32	0,16	-0,18
5	Л	0,02	**-0,5**	**0,44**	0,29	**0,59**	0,04	0,1	0,11
6	Лф	**-0,61**	0,25	**0,56**	0,23	0,33	0,12	0,06	-0,12
7	М	**-0,55**	-0,17	**0,37**	**0,45**	**0,34**	-0,24	-0,02	0,01
8	НЛС	**0,61**	**-0,66**	-0,29	-0,06	0,13	-0,05	-0,05	0,18
9	ЛИИ	**0,71**	**-0,53**	-0,23	-0,2	0,11	0,1	-0,03	0,14
10	АЛТ	-0,18	-0,22	**-0,59**	0,32	**-0,34**	0,19	0,26	-0,12
11	Б	**-0,44**	**-0,67**	-0,02	0,11	-0,19	0,3	0,09	-0,09
12	Гл	**0,68**	-0,05	0,21	0,3	-0,01	0,06	-0,06	**-0,38**
13	Na^+	**0,7**	0,22	**0,34**	**0,38**	-0,03	0,15	0,17	0,07
14	K^+	**-0,46**	-0,04	-0,23	-0,2	0,31	**0,33**	-0,29	**0,34**
15	Cl^-	**0,62**	0,29	0,21	**0,45**	-0,13	0,09	-0,08	**0,34**
16	Мч	0,29	-0,2	-0,02	-0,17	**0,54**	-0,19	-0,28	0,14
17	МНО	**0,48**	0,03	-0,18	-0,04	**0,35**	0,16	-0,11	**-0,62**
18	pH	**-0,58**	0	**-0,45**	0,32	0,22	-0,17	0,28	-0,08
19	pCO_2	**0,6**	**0,44**	0,15	**-0,36**	0,07	0,12	0,25	0,03
20	pO_2	**0,49**	0,13	**-0,48**	**0,38**	0,12	-0,06	0,08	0,07
21	SO_2	-0,16	0,32	**-0,66**	0,32	**0,37**	0,14	-0,06	0,08
22	HCO_3^-	-0,16	0,31	-0,29	-0,25	**0,5**	-0,08	**0,53**	-0,03
Накопленная доля объясненной дисперсии, %		24	36	47	56	64	70	75	80

Таблица 2. Описательные статистики признаков на 3-и сутки

Признак		Медиана [Мин.; Макс.]		Тест Манна-Уитни
№	Код	Неблагоприятный	Благоприятный	
1	Т	37,2 [36; 39]	36,8 [36; 37,8]	p=0,063
2	ЧСС	101 [68; 126]	79,5 [68; 130]	p=0,004
3	АД-С	120 [75; 150]	120 [90; 140]	p=0,546
4	Г	89 [64; 140]	94,5 [64; 145]	p=0,137
5	Л	10,59 [3,01; 21,20]	9,62 [4,01; 15,44]	p=0,215
6	ЛФ	0,65 [0,17; 1,70]	1,05 [0,14; 2,63]	**p<0,0001**
7	М	0,62 [0,01; 1,45]	0,95 [0,13; 1,87]	p=0,074
8	НЛС	16,48 [3,94; 29,10]	5,88 [1,99; 19,29]	**p<0,0001**
9	ЛИИ	8,89 [3,06; 16,80]	3,89 [1,86; 9,09]	**p<0,0001**
10	АЛТ	32 [6; 100]	40 [14; 103]	p=0,273
11	Б	10,15 [1,5; 31,9]	16,1 [4,3; 32,8]	p=0,200
12	Гл	7,35 [4,2; 12,05]	5,89 [4,27; 7,27]	**p<0,0001**
13	Na^+	143 [134; 159]	136 [132; 144]	**p<0,0001**
14	K^+	3,9 [2,9; 4,8]	4,2 [3,3; 5,2]	p=0,001
15	Cl^-	110 [98; 125]	108 [99; 116]	p=0,026
16	Мч	6,6 [2,4; 19,6]	5,05 [1,9; 8,7]	p=0,005
17	МНО	1,19 [0,99; 1,50]	1,08 [0,92; 1,25]	p=0,010
18	pH	7,39 [7,26; 7,52]	7,48 [7,33; 7,54]	p=0,017
19	pCO_2	36,7 [24,5; 50,8]	31,7 [23,4; 38]	p=0,023
20	pO_2	162 [118; 206]	132 [53; 198]	p=0,008
21	SO_2	98,7 [95; 99,8]	98,7 [96; 100]	p=0,417
22	HCO_3^-	23,6 [16,3; 28]	23,55 [17,5; 29]	p=0,680

приятным и неблагоприятным исходами, а также p-уровень значимости различий признаков по группам с использованием теста Манна-Уитни с учетом поправок Бонферрони на множественность сравнений.

Дискриминантный анализ в нашем исследовании выполнен в двух вариантах: первый вариант – с включением признаков анализа газового состава крови (pH, pCO_2, pO_2, SO_2, HCO_3^-); второй вариант – без включения данных признаков. Такой подход был выбран с учетом того, что анализ газового состава крови является дорогостоящим, и доступность данного исследования может отличаться в зависимости от финансово-технических возможностей и уровня оснащения клиники.

Таблица 3. Факторные нагрузки дискриминантной функции (первый вариант)

Признак	Факторные нагрузки ДФ
ОГМ	-0,47
ЛИИ (на 3-и сутки)	0,37
pO_2 (на 3-и сутки)	0,25
Гл. (на 3-и сутки)	0,24
K^+(на 3-и сутки)	-0,24
МНО (на 3-и сутки)	0,21
pCO_2 (на 3-и сутки)	0,18
ССЗ	-0,18
Возраст	0,16

Первый вариант дискриминантной функции.

В первый вариант дискриминантного анализа вошли все 22 физиологических признака, а также данные о тяжести повреждений у пострадавшего по шкале ВПХ-П(МТ), возрасте пострадавшего, наличии или отсутствии в анамнезе ССЗ и о развитии у пострадавшего ОГМ после травмы.

Пошаговая процедура (с включением) оставила в первом варианте 9 признаков и 40 пострадавших. Классификация по выборке составила 100% (без инверсий), факторные нагрузки признаков дискриминантной функции (ДФ) представлены в таблице 3. Значения ДФ и классификация пострадавших представлены на рисунке 1.

Методика вычисления прогноза ближайших исходов СТСЗЛ в первом варианте следующая:

1. Вычисление дискриминантной функции по формуле:

ДФ = 0,01432 • возраст - 0,76152*ССЗ - 2,16839 • ОГМ + 0,13033 • ЛИИ + 0,15547 • Гл - 1,12332 • K^+ + 1,47946 • МНО + 0,04215 • pCO_2 + 0,01482 • pO_2 + 0,66882,

где:

ОГМ – при развитии у пострадавшего отека головного мозга – значение 1; при отсутствии ОГМ – значение 2.

ССЗ – при наличии в анамнезе сердечно-сосудистых заболеваний – значение 1; при их отсутствии – значение 2.

При вычислении используются значения физиологических признаков за 3-и сутки после травмы.

2. Расчет прогностического решающего правила: если ДФ < 0, то прогноз для пострадавшего благоприятный, если ДФ > 0 – неблагоприятный.

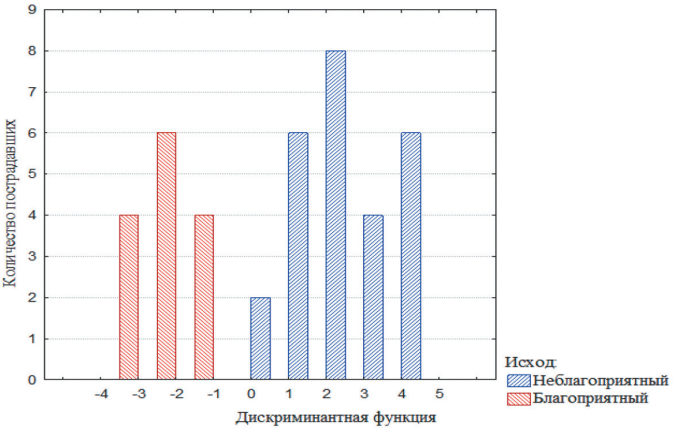

***Рис. 1**. Гистограмма значений дискриминантной функции (первый вариант)*
***Fig. 1**. Histogram of discriminant function values (first*

Второй вариант дискриминантной функции.

Во второй вариант дискриминантного анализа вошли 17 физиологических признаков, а также данные о тяжести повреждений у пострадавшего по шкале ВПХ-П(МТ), возраст пострадавшего, данные о наличии в анамнезе ССЗ и о развитии у пострадавшего ОГМ

после травмы. В анализ не были включены признаки, относящиеся к анализу газового состава крови: pH, pCO_2, pO_2, SO_2 и HCO_3^-.

Пошаговая процедура (с включением) оставила 8 следующих признаков: ОГМ, log ЛИИ (на 3-и сутки), K^+ (на 3-и сутки), ССЗ, log Мч (на 3-и сутки), возраст, log Лф (на 3-и сутки) и Л (на 1-е сутки). Количество пострадавших, вошедших в анализ в втором варианте, было в полтора раза больше, чем в первом – 64. Классификация по выборке составила 98,4% (1 инверсия). Факторные нагрузки признаков дискриминантной функции (ДФ) представлены в таблице 4. Значения ДФ и классификация пострадавших представлены на рисунке 2.

Таблица 4. Факторные нагрузки дискриминантной функции (второй вариант)

Признак	Факторные нагрузки ДФ
Отек головного мозга	-0,49
log ЛИИ (на 3-и сутки)	0,41
K^+ (на 3-и сутки)	-0,25
ССЗ	-0,24
log Мч (на 3-и сутки)	0,22
Возраст	0,22
log Лф (на 3-и сутки)	-0,22
Л (на 1-е сутки)	-0,10

Методика вычисления прогноза ближайших исходов СТСЗЛ во втором варианте следующая:

1. Вычисление дискриминантной функции по формуле:

ДФ = -2,32129*ОГМ + 4,86639 • log ЛИИ (на 3-и сутки) - 1,18639*ССЗ - 1,01252 • K^+ (на 3-и сутки) + 2,43754 • log Мч (на 3-и сутки) + 2,64833 • log Лф (на 3-и сутки) - 0,05692 • Л (на 1-е сутки) - 0,01599 • возраст + 6,68479,

где:

* ОГМ – при развитии у пострадавшего отека головного мозга имеет значение 1; при отсутствии ОГМ – значение 2.

* ССЗ – при наличии в анамнезе сердечно-сосудистых заболеваний имеет значение 1; при их отсутствии – значение 2.

При вычислении используются значения признака Л за 1-е сутки после травмы; признаков ЛИИ, K^+, Мч, Лф – за 3-и сутки после травмы.

2. Статистическое решающее правило: если ДФ < 0, то прогноз для пострадавшего благоприятный, если ДФ > 0 – неблагоприятный.

Второй вариант методики прогнозирования позволяет проводить оценку прогноза с меньшими финансовыми затратами, поэтому его можно использовать в клиниках с низким уровнем оснащения.

Согласно теории травматической болезни, на 2-е и 3-и сутки после возникновения травмы происходит первичная стабилизация общего состояния пострадавших с СТСЗЛ. В то же время обсуждается вопрос о сроках проведения реконструктивных операций в рамках концепции многоэтапного хирургического лечения. При неблагоприятном прогнозе СТСЗЛ рекомендуется воздержаться от проведения

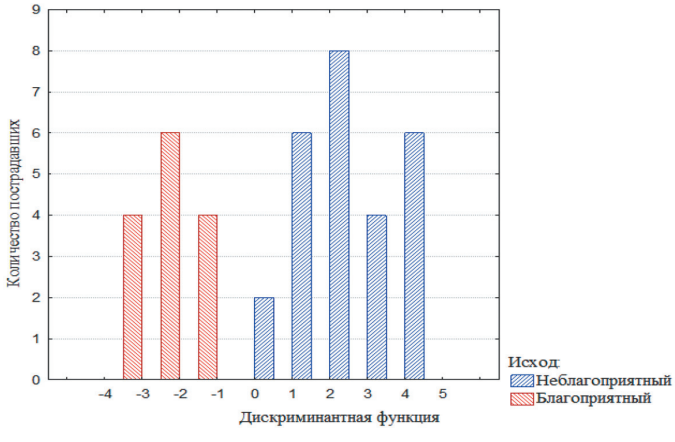

***Рис. 2**. Гистограмма значений дискриминантной функции (второй вариант)*
***Fig. 2**. Histogram of discriminant function values (second option)*

данных операций до наступления стойкой стабилизации общего состояния пострадавшего. При компенсированном общем состоянии пострадавшего и благоприятном прогнозе проведение реконструктивных операций в ранние сроки считается целесообразным [1].

Заключение

1. С учетом набора признаков, включенных в наше исследование, и опираясь на результаты исследования, опубликованные в первой и в настоящей частях данной статьи, можно сделать вывод, что оптимальной временной точкой для прогнозирования ближайших исходов СТСЗЛ являются 3-и сутки после возникновения травмы.

2. Точность прогноза при использовании первого варианта методики (с признаками анализа газового состава крови) составила 100%, второго варианта (без признаков анализа газового состава крови) – 98,4%.

3. Разработанную в нашем исследовании методику прогнозирования ближайших исходов СТСЗЛ можно использовать при определении сроков проведения реконструктивных операций в рамках тактики многоэтапного хирургического лечения пострадавших с данной патологией.

Литература

1. Мадай Д.Ю. *Сочетанная черепно-лицевая травма*. Великий Новгород: Изд. НовГУ им. Ярослава Мудрого, 2011, 175 с.
2. Нассар А.Н.И., Идрис М.И., Мадай Д.Ю., Абсава К.А. Объективная оценка тяжести травм – резерв благоприятного исхода лечения пострадавших с сочетанной черепно-лицевой травмой. *Стоматология для всех*. 2020; №1(90): 16–22. doi: 10.35556/idr-2020-1(90)16-22
3. Мадай Д.Ю., Головко К.П., Бадалов В.И., Мадай О.Д., Жирнова Н.А., Самохвалов И.М. Многоэтапное хирургическое лечение как резерв снижения летальности у пострадавших с сочетанием челюстно-лицевой и черепно-мозговой травм. *Скорая медицинская помощь*. 2016; 17(2): 33–41.
4. Щербук Ю.А., Мадай Д.Ю., Гаврилин С.В., Щербук А.Ю., Абсава К.А., Мадай О.Д. Методологические аспекты хирургической тактики у пострадавших с тяжелой сочетанной черепно-лицевой травмой с учетом тяжести травматической болезни. *Вестник хирургии им. И.И. Грекова*. 2014, 173(3): 49–54.
5. Гуманенко Е.К., Щербук Ю.А., Мадай Д.Ю. Силюк М.Г., Головко К.П., Мадай О.Д., Удальцова Н.А., Горшков Е.А., Бумай А.О., Афиногенова А.Г., Афиногенов Г.Е., Мадай Д.Ю. Биометрические аспекты лечения сочетанной травмы. *Вестник хирургии им. И.И. Грекова*. 2018; 15(3): 25–30. doi: 10.24884/0042-4625-2018-177-3-25-30
6. Нассар А.Н.И., Мадай Д.Ю. Объективная оценка тяжести сочетанной черепно-лицевой травмы (обзор). *Кубанский научный медицинский вестник*. 2020, 27(5): 144–162. doi: 10.25207/1608-6228-2020-27-5-144-162
7. Нассар А.Н.И., Барт В.А., Мадай Д.Ю., Иорданишвили А.К., Идрис М.И. Клинико-биометрический подход к оценке тяжести общего состояния пострадавших с сочетанной травмой средней зоны лица. Часть 1. *Стоматология для всех*. 2023, №1(102): 10–16. doi: 10.35556/idr-2023-1(102)10-16

References

1. Madai D.Yu. *Combined craniofacial injury*. Veliky Novgorod: Publishing House of NovSU im. Yaroslav the Wise, 2011, 175 p.
2. Nassar A.N.I., Idris M.I., Madai D.Yu., Absava K.A. Trauma severity scoring – a reserve for a favorable treatment outcome of patients with craniofacial trauma. *Stomatology for All / Int. Dental Review*. 2020, no.1(90): 16–22 (In Russian). doi: 10.35556/idr-2020-1(90)16-22
3. Madai D.Yu., Golovko K.P., Badalov V.I., Madai O.D., Zhirnova N.A., Samokhvalov I.M. Multi-stage surgical treatment as a means of decreasing mortality in patients with combined maxillofacial and craniocerebral trauma. *Skoraya meditsinskaya pomoshch'*. 2016, 17(2): 33–41 (In Russian).
4. Shcherbuk Yu.A., Madai D.Yu., Gavrilin S.V., Shcherbuk A.Yu., Absava K.A., Madai O.D. Methodological aspects of surgical approach in victims with severe multiple craniofacial trauma in consideration of severity of trauma injury. *Vestnik khirurgii im. I.I. Grekova*. 2014, 173(3): 49–54 (In Russian).
5. Gumanenko E.K., Shcherbuk Yu.A., Madai D.Yu. Silyuk M.G., Golovko K.P., Madai O.D., Udaltsova N.A., Gorshkov E.A., Bumai A.O., Afinogenova A.G., Afinogenov G.E., Madai D.YU. Biometric aspects in treatment of combined trauma. *Vestnik khirurgii im. I.I. Grekova*. 2018, 15(3): 25–30. (In Russian). doi: 10.24884/0042-4625-2018-177-3-25-30
6. Nassar A.N.I., Madai D.Yu. Scoring models for the severity of combined craniofacial trauma (A Review). *Kuban scientific medical bulletin*. 2020, 27(5): 144–162. (In Russian). doi: 10.25207/1608-6228-2020-27-5-144-162
7. Nassar A.N.I., Bart V.A., Madai D.Yu., Iordanishvili A.K., Idris M.I. Clinical and biostatistical approach to assessing the severity of physical status of patients with combined midface trauma. Part 1. *Stomatology for All / Int. Dental Review*. 2023, no.1(102): 10–16 (In Russian). doi: 10.35556/idr-2023-1(102)10-16

Челюстно-лицевая хирургия

Поступила 17.03.2023

Изучение микроциркуляции крови в области гнойно-воспалительного процесса у пациентов с флегмонами челюстно-лицевой области

https://doi.org/10.35556/idr-2023-2(103)39-43

Кравец В.И.[1], к.м.н., доцент, ORCID ID: 0000-0002-6345-3993
Сидоров В.В.[2], к.т.н., генеральный директор, ORCID ID: 0000-0002-0594-1534
Хелминская Н.М.[1], д.м.н., профессор, ORCID ID: 000-0002-3627-9109
Посадская А.В.[1], к.м.н., доцент, ORCID ID: 0000-0002-5926-8541
Еремин Д.А.[1], к.м.н., зав. кафедрой, ORCID ID: 0000-0003-4077-6359
Винокурова Л.М.[1], аспирант, ORCID ID: 0009-0005-6889-6979
Кравец А.В.[1], ассистент, ORCID ID: 0000-0003-2744-5643
[1] ФГАОУ ВО «Российский национальный исследовательский медицинский университет им. Н.И. Пирогова» Минздрава России, г. Москва
Кафедра челюстно-лицевой хирургии и стоматологии
[2] НПО «ЛАЗМА ПФ», г. Москва

Для переписки:
E-mail address: khelminskaya@mail.ru

Резюме

Статья посвящена оценке состояния микроциркуляторного русла кожи в области гнойно-воспалительного процесса у пациентов с флегмонами челюстно-лицевой области, находившихся на лечении в челюстно-лицевом отделении ГКБ № 1 им. Н.И. Пирогова Департамента здравоохранения г. Москвы. Регистрация показателей микроциркуляции осуществлялась методом лазерной допплеровской флоуметрии (ЛДФ) с одновременной регистрацией температуры непосредственно с кожных покровов в области гнойно-воспалительного инфильтрата путем удерживания аппарата анализатора «ЛАЗМА ПФ» на коже пациента. Диагностика анализатором «ЛАЗМА ПФ» основана на одновременной оценке активности кофермента, восстановленного никотинамидадениндинуклеотида (NADH) способом флуоресцентной спектроскопии, и показателей микроциркуляции кровотока методом лазерной допплеровской флоуметрии. Сделан вывод о том, что полученные в ходе исследования различия между нарушениями микроциркуляции в области гнойно-воспалительного процесса и здоровой стороной указывают на необходимость применения медикаментозной терапии, регулирующей реологию крови и состояние микроциркуляторного русла.

Ключевые слова: лазерная допплеровская флоуметрия, микроциркуляция, перфузия тканей, гнойно-воспалительные заболевания лица и шеи, флегмона.

Для цитирования: Кравец В.И., Сидоров В.В., Хелминская Н.М., Посадская А.В., Еремин Д.А., Винокурова Л.М., Кравец А.В. Изучение микроциркуляции крови в области гнойно-воспалительного процесса у пациентов с флегмонами челюстно-лицевой области. *Стоматология для всех*. 2023, №2(103): 39-43. doi: 10.35556/idr-2023-2(103)39-43

Study of blood microcirculation in the area of purulent inflammatory process in patients with phlegmon of the maxillofacial region

Kravets V.I.[1], ORCID ID: 0000-0002-6345-3993, **Sidorov V.V.**[2], ORCID ID: 0000-0002-0594-1534, **Khelminskaya N.M.**[1], ORCID ID: 000-0002-3627-9109, **Posadskaya A.V.**[1], ORCID ID: 0000-0002-5926-8541, **Eremin D.A.**[1], ORCID ID: 0000-0003-4077-6359, **Vinokurova L.M.**[1], ORCID ID: 0009-0005-6889-6979, **Kravets A.V.**[1], ORCID ID: 0000-0003-2744-5643
[1] Federal State Autonomous Educational Institution of Higher Education «N.I. Pirogov Russian National Re-search Medical University» of the Ministry of Health of the Russian Federation
Russia, 117997, Moscow, Ostrovityanova St., 1
[2] SPE «LAZMA»
Russia, 127018, Moscow, Tvardovskogo St., 8

Summary

The article is devoted to the assessment of the state of the microcirculatory bed of the skin in the purulent-inflammatory process in patients with phlegmon of the maxillofacial region who were treated in the maxillofacial department of the Moscow Pirogov State Clinical Hospital. Microcirculation parameters were recorded by laser Doppler flowmetry (LDF) with simultaneous temperature recording directly from the skin in the area of purulent-

inflammatory infiltrate, by applying the apparatus of the analyzer «LASMA PF» to the patient's skin. The diagnosis by the analyzer «LAZMA PF» is based on the simultaneous assessment of the activity of the tissue coenzyme of the reduced nicotinamide adenine dinucleotide (NADH) by fluorescence spectroscopy and indicators of microcirculation of blood flow by laser Doppler flowmetry. It is concluded that the differences obtained during the study between microcirculatory disorders in the purulent-inflammatory process and the healthy side indicate the need for drug therapy that regulates blood rheology and the state of the microcirculatory bed.

Keywords: laser Doppler flowmetry, microcirculation, tissue perfusion, purulent-inflammatory diseases of the face and neck, phlegmon.

For citation: Kravets V.I., Sidorov V.V., Khelminskaya N.M., Posadskaya A.V., Eremin D.A., Vinokurova L.M., Kravets A.V. Study of blood microcirculation in the area of purulent inflammatory process in patients with phlegmon of the maxillofacial region. *Stomatology for All / Int. Dental Review*. 2023, no.2(103): 39-43 (In Russian). doi: 10.35556/idr-2023-2(103)39-43

Многие авторы отечественных и зарубежных литературных источников отмечают, что принципиальным этапом в патогенезе развития гнойно-воспалительных процессов, в том числе и в челюстно-лицевой области, являются нарушения микроциркуляторного русла [1, 2].

Возникающие при гнойно-воспалительных заболеваниях патологические изменения микроциркуляции с застойными явлениями в поственулярном сегменте, с дальнейшим сгущением крови, нарушением транс-эндотелиального транспорта жидкости с нарастающей инфильтрацией воспалительным экссудатом интерстициального пространства усугубляют структурные и биохимические изменения как на клеточном, так и на тканевом уровнях.

Визуализация этих изменений, их регистрация и интерпретация дают возможность более широко понять истинную картину происходящих патологических трансформаций в мягких тканях при гнойном воспалении, способствуют выработке тактики воздействия на звенья патологического процесса, позволяют разработать протокол коррекции лекарственной терапии гнойно-воспалительных заболеваний челюстно-лицевой области с учетом изменений состояния микроциркуляторного русла [1, 2].

Формирование на уровне микрососудистого русла таких нарушений как эндотелиальная дисфункция, изменения сосудистой проницаемости и реологических показателей крови с предпосылками возникновения стаза и тромбоза нуждаются в экстраполяции этих данных на объективные показатели, которые можно было бы использовать для оценки реологических показателей крови в норме и при патологических изменениях.

На сегодняшний день с этой целью широко используются неинвазивные методы исследования микроциркуляциию Одним из наиболее часто применяемых является лазерная допплеровская флоуметрия (ЛДФ), основанная на регистрации сдвига частоты оптического излучения от движущихся форменных элементов крови при помощи зондирующего низкоинтенсивного лазерного излучения на кожу [3, 4].

Данный метод позволяет оценить показатель микроциркуляцию (ПМ) и вариабельность кровотока (σ – среднее колебание перфузии относительно среднего значения потока крови), а также провести амплитудно-частотный анализ ЛДФ-граммы, отображающей соотношение активных и пассивных вазомоторных компонентов [4].

Вопросы объективной оценки состояния микроциркуляторного русла при гнойно-воспалительных заболеваниях челюстно-лицевой области в современной литературе представлены немногочисленными публикациями, а при описании таких нозологий, как флегмона ЧЛО, практически отсутствуют, что и обусловливает актуальность проведения данного исследования.

Цель исследования – изучить состояние микроциркуляторного русла в области воспалительного процесса у пациентов с флегмонами челюстно-лицевой области по данным лазерной допплерофлоуметрии анализатором «ЛАЗМА ПФ».

Материалы и методы исследования. В группу исследования оценки состояния микроциркуляторного русла в области гнойно-воспалительного очага мы включили 20 пациентов с флегмонами челюстно-лицевой области, находившихся на лечении в челюстно-лицевом отделении ГКБ № 1 им. Н.И. Пирогова Департамента здравоохранения г. Москвы. В результате исследования выявлено следующее распределение по локализации: наибольше количество больных (10 человек) с воспалительным процессом в поднижнечелюстной области, далее следуют щечная область – 3 пациента, равное количество по 2 пациента имели разлитое воспаление в области дна полости рта, височной области, околоушно-жевательной области, один пациент – с флегмоной переднебоковой поверхности шеи (рис. 1).

Возрастной интервал больных группы исследования находился в диапазоне от 24 до 64 лет. Средний возраст – 45,8 лет.

При изучении соматического статуса у двух человек в анамнезе выявлена ишемическая болезнь сердца, в двух случаях – артериальная гипертензия 1–2 ст., у 16 пациентов не отмечено сопутствующих заболеваний.

Исследования проводились при поступлении паци-

ентов в стационар до оперативного вмешательства «вскрытия флегмоны».

При изучении микроциркуляторного русла мы использовали анализатор лазерный микроциркуляции

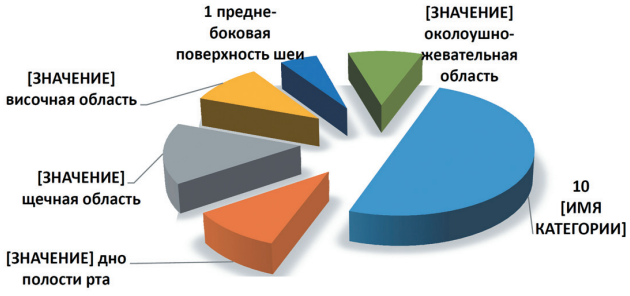

***Рис. 1**. Локализация флегмон челюстно-лицевой области (по количеству пациентов)*
***Fig. 1**. Localization of phlegmon of the maxillofacial region (by the number of patients)*

крови портативный «ЛАЗМА ПФ», действие которого реализовано на основании лазерной допплеровской флоуметрии (ЛДФ) (рис. 2).

Регистрация показателей микроциркуляции проводилась непосредственно с кожных покровов в области

***Рис. 2**. Анализатор «ЛАЗМА ПФ»*
***Fig. 2**. Analyzer «LASMA PF»*

гнойно-воспалительного процесса, путем прикладывания аппарата «ЛАЗМА ПФ» к коже пациента и фиксации (удержании) его в неподвижном состоянии в течение 4 мин. (рис. 3).

С целью сравнительной оценки и объективной интерпретации данных ЛДФ-граммы получали на стороне локализации патологического процесса и для аналогичной зоны противоположной, здоровой области.

Анализ результатов лазерной допплерофлоуометрии включал в себя определение показателя микроциркуляции (ПМ) – средней величины перфузии тканей кровью; значения среднего квадратичного отклонения (СКО) колебаний ПМ в заданном промежутке времени σ; индекса флаксмоций – ИФМ, определение микрососудистого тонуса – СТ и внутрисосудистого сопротивления – R. Оценка собственно этих показателей и последовательности динамики их изменения по сравнению со здоровой стороной (или нормой) является наиболее объективной в отображении основных патологических нарушений микроциркуляторного русла [3, 4].

Результаты исследования. На ЛДФ-грамме пациентки Т. 28 лет с флегмоной поднижнечелюстного пространства слева со стороны гнойно-воспалительного процесса

***Рис. 3**. Проведение лазерной допплеровской флоуометрии в области гнойно-воспалительного процесса у пациентов с флегмоной дна полости рта*
***Fig. 3**. Laser Doppler flowmetry in the area of purulent-inflammatory process in patients with phlegmon of the bottom of the oral cavity*

отмечается резкий скачок показателя микроциркуляции с 4,64 со здоровой стороны до 10,17 перф.е. – на 5,53 перф.е. соответственно. При этом среднее квадратичное отклонение колебаний ПМ в заданном промежутке времени, а также индекс флаксмоций (ИФМ) и сосудистого тонуса (СТ) имели тенденцию к снижению на стороне флегмоны с одновременным повышением внутрисосудистого сопротивления. Данные показатели свидетельствовали о спастико-атонической форме микроциркуляции в области поднижнечелюстного гнойно-воспалительного процесса (рис. 4, табл. 1).

На основании данных исследования пациентов с флегмонами челюстно-лицевой области методом

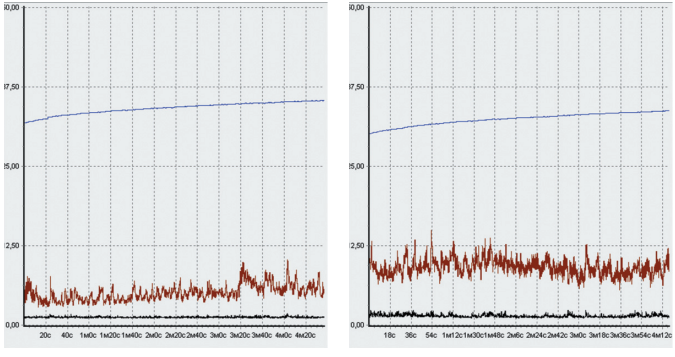

Рис. 4. Пациентка Т. (Диагноз: флегмона поднижнечелюстной области слева)
Fig. 4. Patient T. (Diagnosis: phlegmon of the submandibular region left)

лазерной флоуметрии была сформирована таблица результатов исследования показателей микроциркуляции кожи в области флегмон челюстно-лицевой области и, для сравнения – здоровой, не вовлеченной в воспалительный процесс стороны лица. У больных со стазической формой микроциркуляции выявлено увеличение показателя М на фоне снижения σ, ИФМ, СТ,

***Таблица 1**. Данные микроциркуляции пациентки Т. в области гнойного воспаления и аналогичной области здоровых тканей противоположной стороны*

	М (перф.е.)	σ	ИФМ	СТ	R
Здоровая сторона	4,64	1,40	1,33	1,19	1,44
Флегмона	10,17↑	1,34↓	0,85↓	0,9↓	1,89↑

R. Спастико-атоническая форма характеризовалась вариабельностью – либо тотальным уменьшением значений М, σ, ИФМ, СТ, R, либо уменьшением М, σ, ИФМ, СТ на фоне повышения R. При застойной форме регистрируются повышенные σ и СТ, сниженные ИФМ и сопротивление R. Спастическая форма встречалась реже всего, при ней наблюдалось повышение σ, СТ, R со снижением ИФМ (табл. 2).

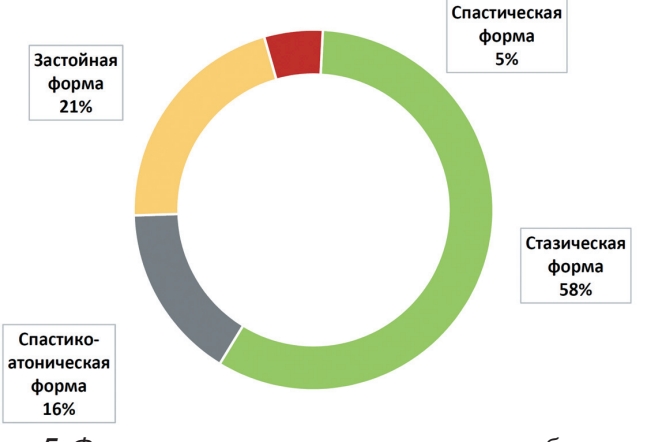

***Рис. 5**. Формы нарушения микроциркуляции в области гнойного воспаления челюстно-лицевой области*
***Fig. 5**. Forms of microcirculation disorders in the area of purulent inflammation of the maxillofacial region*

Поученные данные указывают на преобладание в исследуемой группе стазической формы нарушения микроциркуляции (11 пациентов – 58%), также отмечаются застойная и спастико-атоническая формы в 21% и 16% соответственно. Наименее часто встречалась спастическая форма нарушения микроциркуляции, выявленная у 5% больных (рис. 5).

Выводы. Данные, полученные в ходе исследования, доказывают, что показатели микроциркуляции в области гнойного процесса претерпевают значительные изменения по сравнению с регистрируемыми с противоположной, здоровой стороны. Патологические нарушения микроциркуляторного русла отображаются в увеличении ПМ обусловленного повышенным кровенаполнением тканей, уменьшении индекса флаксмоций (соотношения механизмов активной и пассивной модуляции тканевого кровотока), который показывает общую эффективность регуляции микроциркуляции, снижении микрососудистого тонуса (СТ) и повышении внутрисосудистого сопротивления (R).

Сочетание этих факторов в определенной последовательности: увеличение М, снижение ИФМ, снижение или рост СТ, увеличение R дает возможность определить направленность (вид) нарушения кровоснабжения. В нашем случае – это преобладание застойной и стазической форм нарушения микроциркуляторного русла. Эти формы характеризуются комплексом изменений, связанных с резким затруднением оттока крови, а в дальнейшем – резким снижением кровотока в капиллярном звене, значительными реологическими изменениями крови в сторону сгущения крови и тромбообразования у пациентов с флегмонами челюстно-лицевой области.

Полученные в ходе исследования различия между нарушениями микроциркуляции в области гнойно-воспалительного процесса и здоровой стороной указывают на необходимость применения медикаментозной терапии, регулирующей реологию крови и состояние микроциркуляторного русла у данной группы пациентов.

Литература

1. Дурново Е.А., Хомутинникова Н.Е., Фурман И.В., Высельцева Ю.В. Клинические рекомендации при абсцессах кожи лица. *Флегмоны лица. Флегмоны и абсцессы полости рта*. 2016, 56 с.
2. Кабанова А.А., Козловский В.И. Показатели микроциркуляции у пациентов с инфекционно-воспалительными заболеваниями челюстно-лицевой области. *Проблемы здоровья и экологии*. 2015, 4(46): 46–49.
3. Федорович А.А. Микрососудистое русло кожи человека как объект исследования. *Регионарное кровообращение и микроциркуляция*. 2017, 16(4): 11–26. doi: 10.24884/1682-6655-2017-16-4-11-26
4. Дремин В.В., Козлов И.О., Жеребцов Е.А., Маковик И.Н., Дунаев А.В., Сидоров В.В., Крупаткин А.И. Возможности лазерной допплеровской флоуметрии в оценке состояния микрогемолимфоциркуляции. *Регионарное кровообращение и микроциркуляция*. 2017, 16(4): 42–49.

References

1. Durnovo E.A., Khomutinnikova N.E., Furman I.V., Vyseltseva Yu.V. Clinical recommendations for facial skin

Таблица 2. Сравнительная характеристика показателей микроциркуляции в области гнойно-воспалительного процесса

		Здоровая сторона				Флегмона				
	M (перф.е.)	σ	ИФ	CT	R	M (перф.е.)	σ	ИФМ	CT	R
1	9,7	3,51	3,43	1,59	0,81	10,1	3,4	2,2	2,4	0,86
2	*					14,9	5,19	0,64	2,52	1,02
3	13,0	0,71	1,38	0,7	2,45	19,0	0,63	1,08	0,4	4,8
4	17,7	5,23	0,52	3,4	0,84	22,7	3,17	0,23	3,12	1,71
5	13,9	3,14	2,0	1,58	0,94	16,2	3,04	1,42	0,99	3,6
6	13,2	3,03	3,35	0,85	1,4	12,8	2,09	1,85	1,06	1,5
7	28,4	8,39	2,51	5,67	0,25	28,5	4,27	2,37	4,4	1,37
8	4,64	1,13	1,37	2,57	0,66	10,2	0,85	0,2	1,63	3,06
9	*					11,9	2,09	1,17	1,7	1,09
10	20,4	4,10	0,57	2,78	0,98	21,3	3,35	1,68	1,43	1,12
11	13,0	3,65	0,97	1,07	1,89	14,2	3,42	2,69	0,95	1,44
12	27,1	6,73	2,49	1,2	1,16	28,5	4,27	2,37	1,02	1,39
13	18,4	2,97	0,57	1,45	1,89	24,2	1,53	0,74	0,92	2,55
14	15,0	2,63	2,10	2,23	0,65	13,5	1,84	1,5	2,33	0,72
15	11,7	4,95	1,48	0,96	1,74	15,4	2,38	2,12	0,93	1,59
16	16,2	2,34	1,8	0,98	1,58	13,9	1,75	1,78	0,89	1,76
17	12,8	5,38	1,07	1,26	1,53	24,2	2,53	0,76	1,17	1,97
18	12,6	5,52	1,52	0,97	0,61	18,8	1,39	1,61	0,45	3,59
19	7,33	1,94	1,61	0,96	1,6	31,7	1,68	0,83	0,88	2,5
20	9,02	2,57	2,76	0,68	1,99	9,11	0,89	1,22	0,63	2,88

* невозможность регистрации показателей микроциркуляции со здоровой стороны в связи с двусторонним воспалительным процессом

abscesses. *Phlegmon of the face. Phlegmons and abscesses of the oral cavity*. 2016, 56 p. (In Russian).
2 Kabanova A.A., Kozlovsky V.I. Microcirculation indicators in patients with infectious and inflammatory diseases of the maxillofacial region. *Problems of health and ecology*. 2015, 4(46): 46–49 (In Russian).
3. Fedorovich A.A. Microcirculation of the human skin as an object of research. *Regional blood circulation and microcirculation*. 2017, 16(4): 11–26 (In Russian). doi: 10.24884/1682-6655-2017-16-4-11-26
4. Dremin V.V., Kozlov I.O., Zherebtsov E.A., Makovik I.N., Dunaev A.V., Sidorov V.V., Krupatkin A.I. The possibilities of laser Doppler flowmetry in assessing the state of microhemolymphocirculation. *Regional blood circulation and microcirculation*. 2017, 16(4): 42–49 (In Russian).

Пародонтология

Поступила 06.02.2023

Новое представление классификации периодонтальных воспалительных заболеваний

https://doi.org/10.35556/idr-2023-2(103)44-50

Ризаев Ж.А.[1], д.м.н., профессор, ректор
Азимов М.И.[2], д.м.н., профессор кафедры детской челюстно-лицевой хирургии
Назарова Н.Ш.[1], д.м.н., профессор кафедры стоматологии
Хазратов А.И.[1], канд. наук, доцент, заведующий кафедры хирургической стоматологии и дентальной имплантологии
[1] Самаркандский государственный медицинский университет, г. Самарканд
[2] Ташкентский государственный стоматологический институт, г. Ташкент

Для переписки:
E-mail address: alisherxazratov@mail.ru

Резюме

Авторы провели сравнительную аналитическую характеристику классификации (МКБ-10) периодонтита и периапикальных тканей зуба.

Результаты комплексного исследования показали, что высокий процент диагностических ошибок связан с неточностями в терминологии. Традиционно используемые при формулировке диагноза термины «апикальный периодонтит», «деструктивный периодонтит» не отражают патологию пораженной ткани. Ошибки, допущенные при диагностике с использованием вышеприведенных терминов, приводят к неправильной формулировке диагноза и выбору тактики лечения.

На основе проведенного исследования предложена клинико-анатомическая классификация болезней пульпы и периапикальных тканей. Полученные результаты позволили сделать вывод, что правильная постановка диагноза воспалительно-деструктивных заболеваний периапикальных тканей позволит значительно снизить частоту осложнений и повысить эффективность лечения периодонтита и заболеваний периапикальных тканей зуба.

Ключевые слова: МКБ-10, периодонтит, гранулирующий остит, гранулематозный остит.

Для цитирования: Ризаев Ж.А., Азимов М.И., Назарова Н.Ш., Хазратов А.И. Новое представление к классификации периодонтальных воспалительных заболеваний. *Стоматология для всех*. 2023, №2(103): 44-50. doi: 10.35556/idr-2023-2(103)44-50

A new look to the classification of inflammatory diseases of the periapital tissues

Rizaev Zh.A.[1], **Azimov M.I.**[2], **Nazarova N.Sh.**[1], **Khazratov A.I.**[1]
[1] Samarkand state medical university
Uzbekistan, Samarkand, Amir Temur St., 18
[2] Tashkent state dental institute
Uzbekistan, Tashkent, Taraqqiyot St., 103

Summary

The authors conducted a comparative analytical description of the classification (ICD-10) of periodontitis and periapical tooth tissues. The terms “apical periodontitis”, “destructive periodontitis”, traditionally used in the formulation of the diagnosis, do not reflect the pathology of the affected tissue. Mistakes made in the diagnosis using the above terms lead to an incorrect formulation of the diagnosis and the choice of treatment tactics.

The obtained results led to the conclusion that the correct diagnosis of inflammatory and destructive diseases of the periapical tissues will significantly reduce the incidence of complications and increase the effectiveness of the treatment of periodontitis and diseases of the periapical tissues of the tooth.

The results of a comprehensive study showed that a high percentage of diagnostic errors is associated with confusion in terminology. The terms “apical periodontitis”, “destructive periodontitis”, traditionally used in the formulation of the diagnosis, do not reflect the pathology of the affected tissue.

Keywords: ICD-10, periodontitis, granulating osteitis, granulomatous osteitis.

For citation: Rizaev Zh.A., Azimov M.I., Nazarova N.Sh., Khazratov A.I. A new look to the classification of inflammatory diseases of the periapital tissues. *Stomatology for All / Int. Dental Review*. 2023, no.2(103): 44-50 (In Russian). doi: 10.35556/idr-2023-2(103)44-50

В данной статье анализируется раздел классификации МКБ-10 (1997), так как версия МКБ-11, представленная Всемирной ассамблее здравоохранения в 2019 г., пока еще не вступила в силу. Под шифром К04 дана классификация болезней пульпы и периапикальных тканей. Классификация заболевания построена по нозологическому принципу. В связи с этим возникают определенные сложности в отношении традиционно используемых в России и странах СНГ общепринятых

клинико-морфологических классификаций заболеваний пульпы и периапикальных тканей [10]. Пульпа — морфологическая структура, а периапикальные ткани — это собирательное понятие, включающее в себя все ткани зубоальвеолярного сегмента: зуб; зубную альвеолу и прилегающий к ней связочный аппарат; фиксирующий зуб к альвеоле периодонт; кость и костный мозг, часть челюсти, покрытая надкостницей и слизистой оболочкой; сосуды и нервы. **Целью** настоящей **работы** было предложить клинико-анатомическую классификацию одонтогенных воспалительных заболеваний периапикальных тканей с учетом пораженной анатомической структуры. Выделенные нозологические формы включены в соответствующие подразделы K04.

Материал и методы. Объектом послужили истории болезней 1408 больных, из которых у 132 были проведены исследования. Среди них — 70 взрослых и 62 ребенка в возрасте от 3 до 17 лет с острыми и хроническими одонтогенными воспалительными заболеваниями. Проанализированы основные ошибки в диагностике и лечении острой зубной боли в догоспитальном периоде, которые привели к распространению воспалительного процесса в окружающие ткани и утяжелению гнойного процесса.

Мы изучали больных, поступивших на стационарное лечение через 3—7 дней от начала острых болей в зубе. Среди поступивших пациентов 48% составляли взрослые и 52% — лица детского возраста с диагнозом «острый апикальный периодонтит», которым была оказана помощь в стоматологических учреждениях, 74 больным удалили «причинный» зуб, произвели внутриротовой разрез, 42 больным дали отток через корневой канал зуба и произвели внутриротовой разрез по типу «прокола», однако такие разрезы не создавали хороших условий для оттока экссудата.

Высокий процент диагностических ошибок мы связываем с неточностями в терминологии. Традиционно используемые при формулировке диагноза термины «апикальный периодонтит», «деструктивный периодонтит» не отражают патологию пораженной ткани. Ошибки, допущенные при диагностике с использованием вышеприведенных терминов, привели к неправильной формулировке диагноза и выбору тактики лечения, и, как следствие, процесс, несмотря на проводимые мероприятия, прогрессировал, больные были госпитализированы с остеомиелитами и флегмонами для стационарного лечения.

Результаты и обсуждение. В Республике Узбекистан повсеместно внедряют МКБ-10 для диагностики и разработки соответствующих стандартов лечения. При этом возникает необходимость в адаптации используемых классификаций к МКБ-10 и уточнении ряда положений, которые не нашли своего отражения в международной классификации.

Иванова Е.В. в [1] соотнесла патоморфологически обоснованную классификацию пульпита с подразделами с классификацией ВОЗ, в которой очаговый и диффузный пульпиты соответствуют острому (K04.01) и гнойному (K04.02), а хронические формы — фиброзный, гипертрофический (пролиферативный), гангренозный — соответствуют хроническому язвенному (K04.04), хроническому гиперпластическому, или пульпарному полипу (K04.05), соответственно.

Сложности возникают при сопоставлении клинических форм периодонтита с кодом K04. Например, такая форма как K04.4 — острый апикальный периодонтит пульпарного происхождения. Это пульпит с явлениями периодонтита или инфицирование периодонта остатками пульпы? В традиционно используемых классификациях нет таких форм как K04.6 — периапикальный абсцесс с полостью, K04.7 — периапикальный абсцесс без полости. Приведенные примеры ставят вопрос о необходимости пересмотра классификации воспалительных заболеваний периапикальных тканей.

Для решения этой задачи необходимо определить, что означают термины «зубоальвеолярный сегмент», «периапикальные ткани».

По определению С.С. Михайлова [4], периодонт — «это пучки рыхлой соединительной ткани и клеточные элементы, образующие соединительнотканную оболочку зуба, которая находится между альвеолой и цементом», то есть ткань, расположенная в периодонтальной щели — в пространстве, ограниченном с одной стороны компактной пластинкой зубной ячейки, а с другой — цементом зуба. На всем протяжении лунки зуба периодонт находится в непосредственной связи: с костью челюсти, через апикальное отверстие — с пульпой зуба, а у краев ячейки — с десной и надкостницей челюсти. По С.С. Михайлову, «корень зуба — эта часть зуба, лежащая внутри альвеолы челюсти», корень зуба оканчивается верхушкой.

Участок челюсти с принадлежащим ему зубом обозначен как зубоальвеолярный сегмент (рис. 1).

Зубоальвеолярный сегмент включает: зуб; зубную альвеолу (лунку); связочный аппарат (периодонт), фиксирующий зуб к альвеоле; прилежащую альвеолярную часть челюсти, покрытую надкостницей, слизистой оболочкой; сосуды и нервы. Корень зуба делится на три части: пришеечную, среднюю и верхушечную — апикальную, которая заканчивается верхушечным отверстием.

Границей между сегментами служит вертикальная плоскость, проведенная через середину межальвеолярной перегородки. На нижней челюсти нижняя граница соответствует нижнечелюстному каналу, верхняя граница на верхней челюсти — дну носовой и верхнечелюстной пазухи (М.М. Соловьев, И. Худояров,

[6]). Таким образом, периодонт — это анатомическая и морфологическая структура, расположенная в анатомическом пространстве. Как самостоятельное образование она имеет свою патологию, которая называется периодонтит.

Вместе с тем, по определению А.В. Митронина [3], «периодонт — соединительнотканное образование, заполняющее щель между корнем зуба и альвеолой»; «периодонтит — воспалительное заболевание тканей пародонта в области верхушки зуба».

Пародонт — это совокупность тканей, окружающих корень зуба: альвеола; соответствующий ей участок зубоальвеолярного сегмента; покрывающая его надкостница и десна. Для обозначения воспаления в какой-либо ткани или органе используют их латинское или греческое название и добавляют окончание -ит (itis). Например: воспаление кожи — дерматит, печени — гепатит, миокарда — миокардит. Исходя из этого органопатологического принципа, если воспаленная ткань периодонт, его заболевание — периодонтит, пародонта — пародонтит. В существующих источниках нет четкого определения понятия «Периапикальные ткани». Какой термин может отразить их воспаление?

По определению Т.Г. Робустовой [5], «периодонтит — воспаление тканей, расположенных в периодонтальной щели». Периодонт — это самостоятельная структура, которая входит в состав пародонта. Периодонтит не может быть заболеванием всех тканей пародонта. Если мы будем рассматривать «периапикальные ткани» как воспаление пародонта, то правильно будет дать этому заболеванию определение «пародонтит». Если учесть, что основу периапикальных тканей составляет кость в пределах зубоальвеолярного сегмента, то лучше всего ее воспаление отражает термин «остит».

Приведенные выше факты подтверждают необходимость внесения изменений в традиционно используемую классификацию периодонта и периапикальных тканей и адаптировать их к МКБ-10.

В МКБ-10 под шифром К04.4 обозначены острый апикальный периодонтит пульпарного происхождения, острый апикальный периодонтит. Возникает вопрос, как это надо понимать: острый апикальный периодонтит пульпарного происхождения — это пульпит с явлениями периодонтита или инфекционный периодонтит в результате инфицирования из воспаленной пульпы? Если это инфекционный периодонтит, то внедрение инфекции может наступить только из воспаленной пульпы.

Исходя из анатомического определения, что апекс — верхушечная треть корня зуба, находящаяся в лунке, острый периодонтит, протекающий на уровне нижней трети корня, можно оценить как верхушечный (апикальный) периодонтит.

В учебной литературе, клинических руководствах в России и странах СНГ на протяжении десятилетий используют классификацию периодонтита, предложенную И.Г. Лукомским [2], который по клиническому течению различал острый серозный и гнойный, по распространенности — верхушечный, краевой, тотальный периодонтиты, а также выделял три формы хронического периодонтита: фиброзную, гранулирующую, гранулематозную. Его классификация дополнялась многими авторами и не утратила значимости на сегодняшний день.

Во всех учебниках и руководствах дается динамика развития верхушечного периодонтита, при этом авторы не дают определения, какая ткань поражена, какова его локализация и границы. Дается описание клиники с выделением первой стадии и второй стадии, которая, по предложению М.И. Грошикова, делится на фазу интоксикации периодонта и фазу выраженного экссудативного процесса. Периодонтит, по преимуществу, — местный процесс, в редких случаях в той или иной степени вовлекается весь организм и прежде всего такие системы как нервная, эндокринная и иммунная.

Патогенетическую основу воспаления периодонта составляют три стадии — альтерация, экссудация и пролиферация. Они тесно взаимосвязаны между собой, взаимно дополняют и переходят друг в друга, между ними нет четких границ. В зависимости от процесса, преобладающего на определенном этапе воспаления,

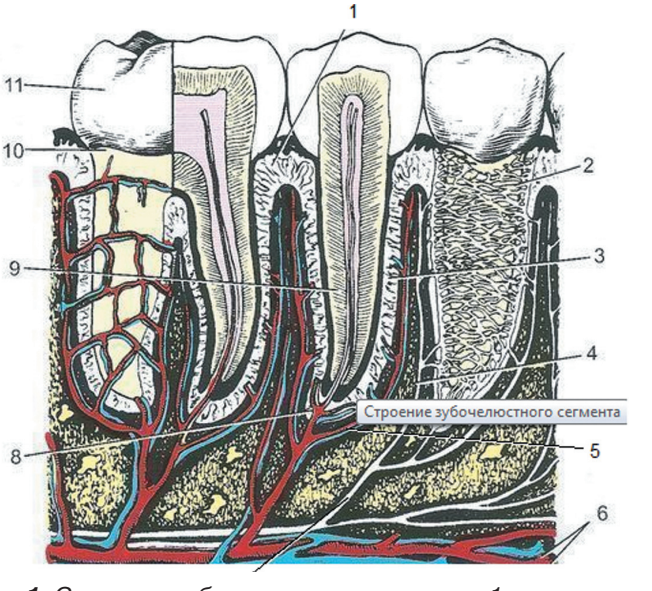

***Рис. 1**. Строение зубочелюстного сегмента: 1 — зубодесневые волокна; 2 — стенка альвеолы; 3 — зубоальвеолярные волокна; 4 — альвеолярно-десневая ветвь нерва; 5 — сосуды периодонта; 6 — артерии и вены челюсти; 7 — зубная ветвь нерва; 8 — дно альвеолы; 9 — корень зуба; 10 — шейка зуба; 11 — коронка зуба*

***Fig. 1**. Structure of the maxillary segment: 1 — dentoalveolar fibers; 2 — alveolar wall; 3 — dentoalveolar fibers; 4 — alveolar-gingival nerve branch; 5 — periodontal vessels; 6 — arteries and veins of the jaw; 7 — dental nerve branch; 8 — alveolar floor; 9 — root tooth; 10 — tooth neck; 11 — tooth crown*

патофизиологи выделяют:

I. Стадия альтерации (повреждения):

а) первичная; б) вторичная

II. Стадия экссудации и эмиграции

III. Стадия пролиферации и репарации:

а) пролиферация; б) завершение воспаления.

Фазу интоксикации невозможно выявить ни клинически, ни лабораторно, ее можно определить как процесс выхода из верхушечного отверстия токсинов и продуктов распада и инфекции из воспаленной пульпы в апикальный периодонт.

Клинические признаки проявляются после внедрения инфекции в периодонт, начиная с альтерации и продолжаясь закономерным течением: сначала серозным, затем гнойным воспалением. М.И. Грошиков выделяет фазу выраженного экссудативного процесса. Как должен эту фазу представлять себе врач? Ни слова о серозном или остром гнойном процессе не упоминается, непонятно, какой классификации придерживался М.И. Грошиков. По-видимому, первая стадия — фаза интоксикации — должна соответствовать острому серозному периодонтиту, а фаза выраженного экссудативного процесса — острому гнойному разлитому периодонтиту. Однако четкого разграничения клинической картины острого серозного и острого гнойного периодонтитов в этих учебниках нет, естественно, эта путаница продолжается и дальше.

При описании фазы выраженного экссудативного гнойного процесса авторы описывают клиническую картину, характерную для периостита, и возникает путаница, где нет грани между периодонтитом и периоститом.

Описывая патологическую анатомию апикального периодонтита, А.В. Митронин отмечает [3]: «В костномозговых пространствах, прилегающих к периодонту и расположенных на значительном протяжении, отмечается отек костного мозга и в различной степени выраженную, иногда диффузную, инфильтрацию его нейтрофилами, что можно трактовать как остит или остеомиелит», что явно выходит за пределы верхушечного периодонтита.

По нашему мнению, необходимо четко дать представление клиницисту о признаках каждой из нозологических форм (периодонтита, остита и периостита): серозный, гнойный, ограниченный или разлитой. В [3] дается описание острого апикального периодонтита пульпарного происхождения и приведен рис. 2 (в [3] это рис 13-5), однако автор не дает пояснения к этому рисунку.

Мы трактуем, что на рис. 2 А — это, возможно, острый серозный верхушечный периодонтит; 2 Б — острый гнойный верхушечный периодонтит. Далее А.В. Митронин пишет, что «...при прогрессировании процесса в периодонте возникает апикальный абсцесс» и дает ссылку на рис. 3 (рис. 13-6 в [3]).

Анализируя эту схему, можно, по нашему мнению, представить, что она отражает динамику распространения воспалительного процесса из апикального отверстия и прорыв скопившегося экссудата в костный

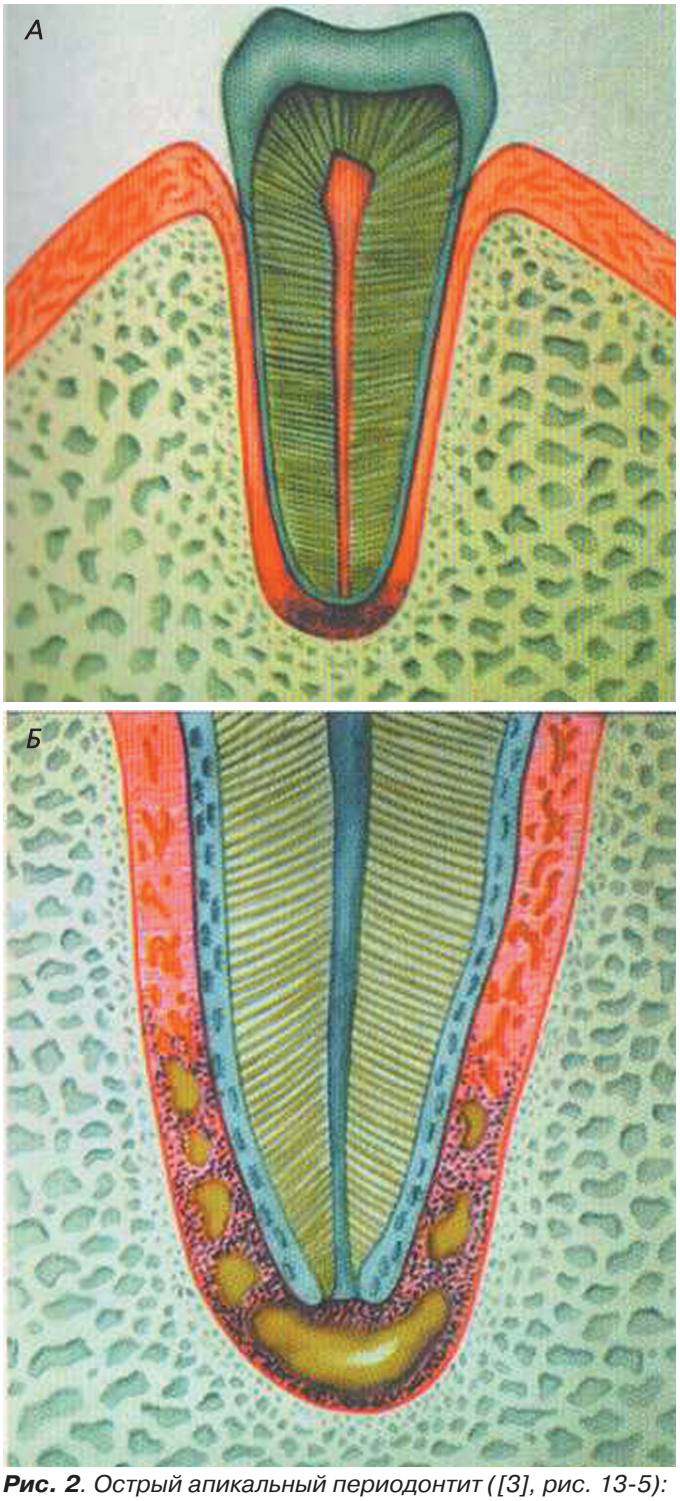

***Рис. 2**. Острый апикальный периодонтит ([3], рис. 13-5): А — стадия интоксикации, Б — стадия экссудации*
***Fig. 2**. Acute apical periodontitis ([3], Fig. 13-5): A — stage of intoxication, B — stage of exudation*

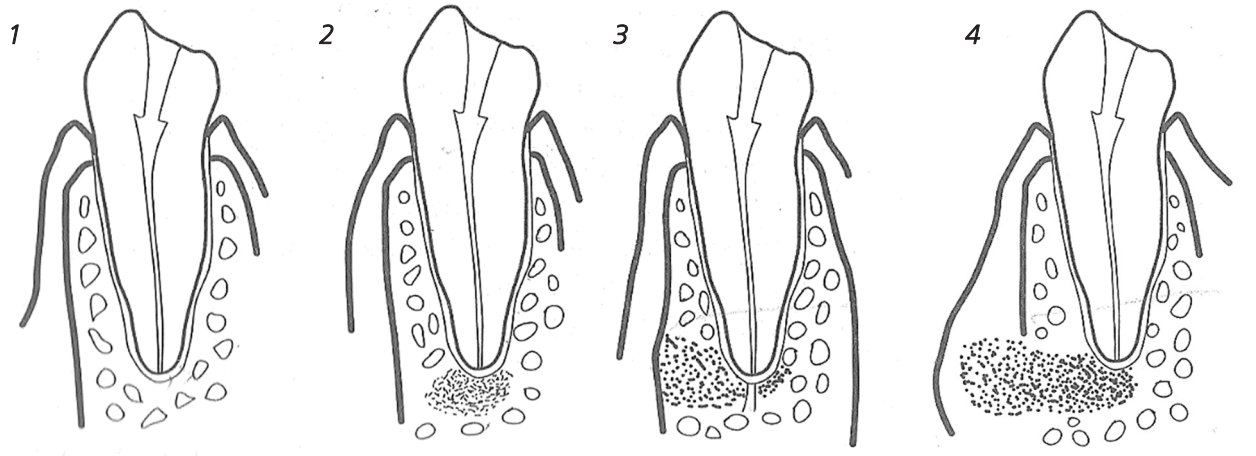

***Рис. 3**. Острый апикальный периодонтит ([3], рис. 13-6). Схема диффузии: 1 — стадия интоксикации (на схеме не дана интоксикация), 2 — стадия экссудации (апикальный абсцесс), 3 — прогрессирование воспалительного процесса при сохранении кортикальной пластинки альвеолы (поднадкостничный абсцесс), 4 — с разрушением кортикальной пластинки костной альвеолы (поддесневой абсцесс)*

***Fig. 3**. Acute apical periodontitis ([3], fig. 13-6). Diffusion scheme: 1 — stage of intoxication (intoxication is not given in the diagram), 2 — stage of exudation (apical abscess), 3 — progression of the inflammatory process with the preservation of the cortical plate of the alveoli (subcostal abscess), 4 - with the destruction of the cortical plate of the bone alveoli (subgingival abscess)*

мозг (2), его распространение в костномозговом пространстве (2, 3) и его прорыв под надкостницу с отслоением от компактной пластинки альвеолы. Это состояние можно оценить как острый гнойный остит или остеомиелит.

Острый гнойный периодонтит может завершиться выздоровлением (при адекватном своевременном лечении). Излечение периодонтита завершается замещением погибшего периодонта рубцовой (фиброзной) тканью, поэтому нет необходимости в выделении ее как заболевания. Или же скопившийся в апикальной зоне экссудат вызывает резорбцию костной ткани альвеолы и прорывается в костный мозг. Недолеченный острый гнойный остит переходит в хроническую стадию.

В хроническом течении периодонтита А.А. Тимофеев [8] выделяет две активные формы — гранулирующую и гранулематозную. Мы не можем согласиться с такой формулировкой патологического процесса: во-первых, он протекает в кости в пределах зубоальвеолярного сегмента одного зуба, во-вторых, в очаге хронического воспаления могут быть остатки периодонта, но периодонт там отсутствует. Если патологический процесс протекает в кости, то его следует назвать, по общепринятой формулировке терминов, оститом — хроническим гранулирующим оститом или хроническим гранулематозным оститом. В периапикальной костной ткани в ответ на внедрение инфекции активно развивается патологический процесс в виде деструкции с замещением костного мозга грануляционной тканью или в виде резорбции с формированием гранулемы. Этот процесс необходимо расценивать как остит с уточнением его формы.

С учетом вышеперечисленных фактов предлагается клинико-анатомическая классификация (табл. 1), в которой развитие патологических процессов в каждой ткани, входящей в структуры пародонта, выделяется как отдельная нозологическая форма болезни. За основу в этой классификации взята пораженная анатомическая структура.

Как видно из таблицы 1, все формы болезней адаптированы к кодам МКБ-10. Определены клинические признаки, характерные для пораженной ткани.

Клинические признаки острого серозного периодонтита: беспричинная, нерезко выраженная ноющая боль в пораженном кариесом зубе; боль обычно не иррадиирует, пациент точно указывает на зуб (с кариозной полостью или ранее леченный под пломбой); перкуссия вертикальная положительная; в общем состоянии организма изменений нет, припухлости мягких тканей нет; продолжительность острого серозного периодонтита 2—3 суток; своевременное и квалифицированно проведенное лечение обеспечит восстановление функциональной ценности зуба в 1—2 посещения терапевта стоматолога.

Клинические признаки острого гнойного периодонтита: интенсивность болей нарастает, боли становятся острыми, пульсирующими, возникают при любом прикосновении к зубу, иррадируют по ходу ветвей тройничного нерва, рот приоткрыт; зуб подвижен, возникает чувство выросшего зуба, из-за нарушения сна и приема пищи могут проявляться слабость, недомогание, температура тела без изменений. Продолжительность перехода острого гнойного ограниченного периодонтита к разлитому от 12 до 48 часов.

Клинические признаки острого серозного остита: скопившийся в апикальной зоне экссудат вызывает резорбцию костной ткани альвеолы и прорывается в костный мозг. После прорыва экссудата в костный мозг интенсивность болей снижается, исчезает чувство выросшего зуба, появляется отек лица, кожа в цвете не изменена, пальпация безболезненна, консистенция мягкая, зуб подвижен, перкуссия болезнена. На уровне причинного зуба десна гиперемирована, переходная складка отечна, пальпация болезненна. Повышается температура тела (37,1—37,5°С), появляются головная боль, потеря аппетита. Если на этапе острого серозного остита не будет оказана высококвалифицированная помощь — эвакуация гноя через корневой канал, периостотомия и антибактериальная терапия, то через 3—4 суток процесс перейдет в гнойную форму.

Клинические признаки острого гнойного остита: в кортикальной пластинке зубоальвеолярного сегмента возникают лакуны, что ведет к расширению отверстий костной стенки и прорыву экссудата под надкостницу в пределах 2—3 зубочелюстных сегментов, развивается картина гнойного периостита. Боль в причинном зубе стихает, появляется отек мягких тканей, локализация зависит от причинного зуба, по переходной складке формируется валикообразное выпячивание, слизистая над ним гиперемирована, отечна, при пальпации резко болезненна, в центре может быть очаг размягчения. Повышается температура в пределах субфебрильных цифр, жалобы на общее недомогание, головную боль, нарушение сна.

Острый гнойный остит требует неотложного устранения гнойного очага (отток через корневой канал, или

Таблица 1. Клинико-анатомическая классификация болезней пульпы и периапикальных тканей и соотнесение их кодам МКБ-10. Предложено проф. Азимовым М.И. и проф. Ризаевым Ж.А.

Анатомическая структура (орган)	Нозологическая форма	Клиническое течение болезни	Патоморфологическая форма болезни	Класс	Код	Название болезни (диагноз)
Пульпа зуба	Пульпит (К04.0)	Острый	Серозный	XI. Болезни органов пищеварения	К04.01	Острый серозный очаговый, диффузный пульпит
			Гнойный		К04.02	Острый серозно-гнойный, гнойный пульпит
		Хронический	Фиброзный		К04.03	Хронический фиброзный пульпит
			Гангренозный		К04.04	Хронический гангренозный пульпит
			Гипертрофический		К04.05	Хронический гипертрофический пульпит
Периодонт	Периодонтит (К04.4)	Острый	Серозный Гнойный		К04.4	Острый серозный периодонтит пульпарного происхождения
						Острый гнойный периодонтит
		Хронический	Гиперпластический		К04.5	Хронический гиперпластический периодонтит
Зубоальвеолярный сегмент челюсти	Остит (К10.2)	Острый	Серозный		К10.2.1	Острый серозный остит
			Гнойный		К10.2.2	Острый гнойный остит
		Хронический деструктивный	Гранулирующий		К10.2.3	Хронический деструктивный гранулирующий остит
			Гранулематозный		К10.2.4	Хронический деструктивный гранулематозный остит

удаление причинного зуба и вскрытие поднадкостничного абсцесса) и проведения антибактериальной, десенсибилизирующей терапии.

Клинические признаки хронического деструктивного (гранулирующего) остита: это заболевание обычно развивается вследствие недолеченного острого периодонтита, остита. Процесс переходит вначале в подострое течение, а затем в хроническое, заболевание протекает бессимптомно, зуб неподвижен, при перкуссии малоболезнен, проявляется в виде неприятных, иногда слабых, болевых ощущений (чувство тяжести, распирания, неловкости), незначительная болезненность при накусывании на больной зуб. Сопровождается появлением как в полости рта, так и на лице свища, который через некоторое время исчезает. Иногда из свища выделяется не только гной, но и грануляционная ткань.

Клинические признаки хронического гранулематозного остита: эта форма периапикального воспалительного процесса развивается из гранулирующего остита. В окружности верхушки корня разрастается грануляционная ткань. По ее периферии из созревшей ткани образуется фиброзная капсула, и таким образом формируется гранулема. Больные жалоб не предъявляют. Гранулема растет медленно, ее наличие выявляют случайно при рентгенологическом исследовании. На рентгенограмме при гранулематозном остите в околоверхушечной области определяется округлой формы очаг разряжения костной ткани с четкими ровными границами.

Заключение. Использование практическими врачами предложенной клинико-анатомической классификации болезней пульпы и периапикальных тканей может способствовать значительному снижению частоты осложнений и повышению эффективности их лечения.

Литература

1. Иванова Е.В. Воспаление пульпы зуба. Терапевтическая стоматология: национальное руководство (Под ред. Л.А. Дмитриевой, Ю.М. Максимовского). М.: ГЭОТАР-медиа, 2009, 912 с.
2. Лукомский И.Г. Терапевтическая стоматология. М.: Медгиз, 1955.
3. Митронин А.В. Болезни периапикальных тканей зубов. Периодонтит. Терапевтическая стоматология: национальное руководство (Под ред. Л.А. Дмитриевой, Ю.М. Максимовского). М.: ГЭОТАР-медиа, 2009, 912 с.
4. Михайлов С.С. и др. Анатомия человека. Учебник (Под ред. С.С. Михайлова). М.: Медицина, 1985.
5. Хирургическая стоматология. Учебник (Под ред. Т.Г. Робустовой). М.: Медицина, 2003.
6. Соловьев М.М., Худояров И. Одонтогенные воспалительные заболевания челюстей и прилежащих тканей. Ташкент: Медицина,1979, 164 с.
7. Терапевтическая стоматология. Учебник (Под ред. Е.В. Боровского и Ю.М. Максимовского, глава 10 Е.В. Боровский). М.: Медицина, 2002.
8. Тимофеев А.А. Руководство по челюстно-лицевой хирургии и хирургической стоматологии. Киев, 2002: 323—330, 1022 с.
9. Фаизов Т.Т., Афанасьев В.В. и др. Одонтогенные воспалительные процессы. Хирургическая стоматология. Учебник (Под ред. В.В. Афанасьева). М.: ГЭОТАР, 2010, 880 с.
10. Грудянов А.И., Фоменко Е.В. Новая Международная Классификация заболеваний пародонта и периимплантатных тканей. Критический обзор. *Стоматология для всех*. 2020, №3(92): 46-51. doi: 10.35556/idr-2020-3(92)46-51
11. Хирургическая стоматология и челюстно-лицевая хирургия". Национальное руководство (Под ред. А.А. Кулакова, Т.Г. Робустовой, А.И. Неробеева) М.: ГЭОТАР-медиа, 2010, 928 с.

References

1. Ivanova E.V. Inflammation of the tooth pulp. Therapeutic dentistry: National Leadership (Edited by L.A. Dmitrieva, Yu.M. Maksimovsky). Moscow: GEOTAR-media, 2009, 912 p.
2. Lukomsky I.G. Therapeutic dentistry. M.: Medgiz, 1955.
3. Mitronin A.V. Diseases of periapical tissues of teeth. Periodontitis. Therapeutic stomatology: national guidelines (Edited by L.A. Dmitrieva, Yu.M. Maksimovsky). Moscow: GEOTAR-media, 2009, 912 p.
4. Mikhailov S.S. et al. Human anatomy. Textbook (Edited by S.S. Mikhailov). M.: Medicine, 1985.
5. Surgical dentistry. Textbook (Edited by T.G. Robustova). M.: Medicine, 2003.
6. Soloviev M.M., Khudoyarov I. Odontogenic inflammatory diseases of the jaws and adjacent tissues. Tashkent: Medicine, 1979, 164 p.
7. Therapeutic dentistry. Textbook (Edited by E.V. Borovsky and Y.M. Maksimovsky, chapter 10 E.V. Borovsky). M.: Medicine, 2002.
8. Timofeev A.A. Manual of maxillofacial surgery and surgical dentistry. Kiev, 2002: 323-330, 1022 p.
9. Faizov T.T., Afanasyev V.V. and others. Odontogenic inflammatory processes. Surgical stomatology. Textbook (Edited by V.V. Afanasyev). Moscow: GEOTAR, 2010, 880 p.
10. Grudyanov A.I., Fomenko E.V. New International Classification of periodontal and periimplant tissue diseases. Critical review. *Dentistry for everyone*. 2020, №3(92): 46-51. doi: 10.35556/idr-2020-3(92)46-51
11. Surgical dentistry and maxillofacial surgery". National Leadership (Edited by A.A. Kulakov, T.G. Robustova, A.I. Nerobeev) M.: GEOTAR-media, 2010, 928 p.

PHARMADENTAL

Runyes®
FOCUS ON DENTAL

Автоклав WIND+
Будущее стерилизации

- Фронтальная сенсорная панель управления
- Объем 18 или 23 литра
- Увеличенный объем рабочей камеры
- Вывод результатов через USB-порт или подключение мини-принтера



- Система сбора конденсата
- Вмещает до 5 лотков 4 цикла стерилизации
- Электрический привод замка
- 1 год гарантии

Компания "Фармадентал"
Получите у наших менеджеров персональную скидку на оборудование:
+7 495 645-20-47 pharma-dental@bk.ru
Адрес: 121354, Москва, ул. Дорогобужская 14, стр. 6
www.pharma-dental.ru

PHARMADENTAL

Эпидемиология

Поступила 09.01.2023

Распространенность проявлений COVID-19 в полости рта у лиц в возрасте от 18 до 30 лет

https://doi.org/10.35556/idr-2023-2(103)52-57

Токмакова С.И.[1], д.м.н., профессор, зав. кафедрой терапевтической стоматологии, ORCID ID: 0000-0003-0437-0079
Бондаренко О.В.[1], к.м.н., доцент кафедры терапевтической стоматологии, ORCID ID: 0000-0001-7280-7709
Луницына Ю.В.[1], к.м.н., доцент кафедры терапевтической стоматологии, ORCID ID: 0000-0002-2442-3361
Чудова Л.В.[1], к.м.н., доцент кафедры терапевтической стоматологии, ORCID ID: 0000-0001-5002-9352
Зяблицкая К.В.[1], ассистент кафедры терапевтической стоматологии, ORCID ID: 0000-0002-6451-9421
Гуревич Ю.Ю.[1], к.м.н., доцент кафедры ортопедической стоматологии, ORCID ID: 0000-0003-1280-0702
Мокренко Е.В.[2], к.м.н., зав. кафедрой ортопедической стоматологии, ORCID ID: 0000-0002-4286-3993
Гайдарова Т.А.[2], д.м.н., профессор кафедры ортопедической стоматологии, ORCID ID: 0000-0002-6415-0767
[1] Алтайский государственный медицинский университет
[2] Иркутский государственный медицинский университет

Для переписки:
E-mail address: agmuterst@mail.ru

Резюме

В статье представлены результаты обследования молодых людей в возрасте от 18 до 30 лет, перенесших COVID-19. В ходе исследования проведен количественный и качественный анализ поражений слизистой оболочки рта у студентов медицинского вуза в период заболевания COVID-19 и после выздоровления и определены наиболее часто встречающиеся поражения слизистой оболочки рта, связанные с коронавирусной инфекцией. Выявлены патологические изменения в полости рта, в том числе при легком течении коронавирусной инфекции, снижающие качество жизни, здоровья и без своевременного лечения приводящие к тяжелым последствиям. Полученные результаты исследования и высокий процент проявлений, характеризующих постковидный синдром, обосновывают необходимость стоматологического осмотра данных пациентов после их клинического выздоровления. Выявлена взаимосвязь между течением основного заболевания COVID-19 и тяжестью поражения слизистой оболочки рта. Определено, что чем сложнее форма основного заболевания, тем длительнее и тяжелее продолжительность стоматологических симптомов. Показаны роль врача-стоматолога в своевременной диагностике стоматологических проявлений у пациентов, перенесших коронавирусную инфекцию, и подбор наиболее адаптированной схемы их лечения в зависимости от клинических проявлений в полости рта с целью профилактики развития осложнений и тяжелого течения выявленной патологии.

Ключевые слова: COVID-19, постковидный синдром, слизистая оболочка, полость рта, проявления COVID-19.

Для цитирования: Токмакова С.И., Бондаренко О.В., Луницына Ю.В., Чудова Л.В., Зяблицкая К.В., Гуревич Ю.Ю., Мокренко Е.В., Гайдарова Т.А. Распространенность проявлений COVID-19 в полости рта у лиц в возрасте от 18 до 30 лет. *Стоматология для всех*. 2023, №2(103): 52-57. doi: 10.35556/idr-2023-2(103)52-57

Prevalence of COVID-19 manifestations in the oral cavity among persons aged 18 to 30 years

Tokmakova S.I.[1], ORCID ID: 0000-0003-0437-0079, **Bondarenko O.V.**[1], ORCID ID: 0000-0001-7280-7709, **Lunitsina Yu.V.**[1], ORCID ID: 0000-0002-2442-3361, **Chudova L.V.**[1], ORCID ID: 0000-0001-5002-9352, **Zyablitskaya K.V.**[1], ORCID ID: 0000-0002-6451-9421, **Gurevich Yu.Yu.**[1], ORCID ID: 0000-0003-1280-0702, **Mokrenko E.V.**[2], ORCID ID: 0000-0002-4286-3993, **Gaidarova T.A.**[2], ORCID ID: 0000-0002-6415-0767
[1] Federal State Budgetary Educational Institution of Higher Education "Altay State Medical University" of the Ministry of Healthcare of the Russian Federation
Russia, 656038, Barnaul, Lenina Ave., 40
[2] Federal State Budgetary Educational Institution of Higher Education "Irkutsk State Medical University" of the Ministry of Healthcare of the Russian Federation
Russia, 664003, Irkutsk, Krasnoarmeyskaya St., 1

Summary

The article presents the results of a survey of young people from 18 to 30 years who have undergone COVID-19. The study conducted a quantitative and qualitative analysis of lesions of the oral mucosa in medical university students during the period of COVID-19 disease and after recovery and identified the most common lesions of the oral mucosa associated with coronavirus infection. Pathological changes in the oral cavity have been identified, including with a mild course of coronavirus infection, reducing the quality of life, health and without timely treat-

ment, leading to serious consequences. The obtained results of the study and the high percentage of manifestations characterizing postcovid syndrome justify the need for dental examination of these patients after their clinical recovery. The relationship between the course of the underlying disease COVID-19 and the severity of the lesion of the oral mucosa was revealed. It is determined that the more complex the form of the underlying disease, the longer and more severe the duration of dental symptoms. The role of a dentist in the timely diagnosis of dental manifestations in patients who have had a coronavirus infection and the selection of the most adapted treatment regimen depending on the clinical manifestations in the oral cavity in order to prevent the development of complications and the severe course of the identified pathology is shown.

Keywords: COVID-19, postcovid syndrome, oral mucous membrane, oral cavity, manifestations of COVID-19.

For citation: Tokmakova S.I., Bondarenko O.V., Lunitsina Yu.V., Chudova L.V., Zyablitskaya K.V., Gurevich Yu.Yu., Mokrenko E.V., Gaidarova T.A. Prevalence of COVID-19 manifestations in the oral cavity among persons from 18 to 30 years. *Stomatology for All / Int. Dental Review*. 2023, no.2(103): 52-57 (In Russian). doi: 10.35556/idr-2023-2(103)52-57

Коронавирус, являющийся РНК-геномным вирусом SARS-CoV-2, способен вызывать не только пневмонию, но и поражать слизистую оболочку рта, поскольку патогенный агент локализуется как на поверхности альвеол и легочных структур, так и на эпителиальных клетках слизистой ротовой полости, где вирус начинает активно размножаться [1, 2]. Научные исследования, проведенные в мире за последние два года в связи с распространением новой коронавирусной инфекции, показали неуклонный рост числа и тяжести заболеваний полости рта, в том числе слизистой оболочки рта (СОР), вызванных COVID-19. Большинство пациентов жалуются на резкое или постепенное ухудшение состояния полости рта во время и после перенесенной инфекции COVID-19 [3, 4]. По мнению исследователей, даже бессимптомно протекающий COVID-19 может иметь отдаленные неблагоприятные последствия в виде ослабления иммунитета, склонности к аутоиммунным процессам, в том числе и в полости рта, что получило название постковидного синдрома, имеющего в МКБ-10 отдельный код (U09.9). Тщательное изучение состояния пациентов, переболевших COVID-19, является важным для практической стоматологии и влияющим на выбор врачом тактики лечения. Поэтому сейчас для стоматологического сообщества столь актуально исследование взаимосвязи между заболеванием COVID-19 и различного рода патологий в полости рта.

Результат анализа литературных данных из библиографических источников Cyberleninka, PubMed, Elibrary, Академии Google, Wiley показывает, что в целом среди проявлений COVID-19 стоматологического характера встречаются: нарушение вкуса, ксеростомия, галитоз, эрозивно-язвенные и гиперкератотические поражения СОР и ККГ, грибковые заболевания, психалгия, стомалгия и многое другое. В настоящее время назрела необходимость углубленных исследований – от общей информации о связи COVID-19 с полостью рта до изучения особенностей его проявления в разные периоды течения заболевания, вызванного коронавирусной инфекцией, в различных возрастных группах с учетом общей реактивности организма и соматического статуса. Для этого и предпринято подробное изучение группы лиц в возрасте от 18 до 30 лет.

Целью работы было изучение стоматологических проявлений и их особенностей у молодых людей в возрасте от 18 до 30 лет, перенесших COVID-19, с целью повышения эффективности лечения патологии полости рта и профилактики осложнений.

Для достижения цели были поставлены следующие задачи:

1. Провести количественный и качественный анализ поражений слизистой оболочки рта у студентов медицинского вуза в период заболевания COVID-19, через 6 месяцев.
2. Установить зависимость тяжести клинических проявлений от течения коронавирусной инфекции.

Материал и методы. Для решения этих задач проведено клиническое обследование 1330 студентов медицинского университета г. Барнаула. Клиническое стоматологическое обследование проводилось по следующему алгоритму: выявление жалоб, сбор анамнеза жизни, анамнеза заболевания, осмотр слизистой оболочки полости рта, губ. В обследовании был сделан акцент на расширенный анамнез, предполагающий ответы на специально разработанные в соответствии с целью исследования вопросы.

Критерием включения в обследуемую группу было: лица в возрасте от 18 до 30 лет (796 женщин и 534 мужчины), средний возраст которых составил 24±3 года, перенесших подтвержденный COVID-19. Изучали характер изменений, особенности течения и выраженность клинических симптомов поражения СОР, время их появления и исчезновения.

Результаты и обсуждение. Из данных анамнеза выяснено, что 73,1% пациентов не имели хронических заболеваний, 26,9% отмечали хронические заболевания, такие как тонзиллит, бронхиальная астма, гастрит. Среди осмотренных, превалирующее большинство (842 чел., 63,3%) перенесли COVID-19 за 4–6 месяцев да начала исследования. Из них 544 (64,5%)

болели в легкой форме и после посещения врача и назначения препаратов лечились самостоятельно, 264 пациентам (32,7%) был поставлен диагноз: COVID-19 средней тяжести, при котором требовался дома длительный врачебный патронаж, и 13 (2,7%) перенесли заболевание в тяжелой форме в стационаре.

В результате исследования подтверждены различные изменения на фоне коронавирусной инфекции, при этом наиболее часто молодые лица (89,3%) испытывали проблемы с обонянием (дизосомния), особенно (76,0%) при легкой и средней форме тяжести COVID-19. Из них 376 (50,0%) наблюдали полную потерю обоняния (аносмию), 214 (28,4%) лиц наблюдали сниженную способность чувствовать запахи (гипосомнию), 10 (1,3%) отмечали обострение способности чувствовать запах (гиперосмию), 106 (14,1%) испытывали извращенное восприятие запахов (паросмия), 46 (6,1%) человек ощущали запах даже при отсутствии раздражителя (фантосмию). У лиц с извращенным чувством запахов у большинства наблюдалась непереносимость запаха мяса, табака и рыбы. У превалирующей части студентов обоняние исчезло в течение нескольких дней, а восстановилось через неделю после нарушения, у некоторых же (2,0%) не восстановилось даже на момент проведения исследования.

У 498 человек (51,0%) заболевание протекало с нарушением вкуса – дисгевзией, 59,0% из них были со средней и тяжелой формой течения COVID-19 в анамнезе. Почти половина обследованных с нарушением вкуса 44,2% наблюдали полную потерю вкуса (агевзию), 55,4% наблюдали пониженную чувствительность к различным видам вкусов (гипогевзию), 19,6% лиц имели нарушенные ощущения в полости рта, а 3,8% студентов наблюдали вкусовые галлюцинации. Изменения вкусовых ощущений и даже их нарушение наблюдалось у 53% студентов, которые отметили нарушение вкуса пикантной пищи (белковая пища, сыр, томаты, мясо, рыба и пр.), 14,4% пациентов указали нарушение кислого вкуса, столько же отметили нарушение сладкого, 12,3% человек – соленого и 5,9% человек – горького вкуса. У большинства (390 человек) вкус пропал в течение недели после начала заболевания, при этом у 60,5% лиц вкусовые ощущения восстановились достаточно быстро в период двух недель после начала заболевания. Однако есть лица (2,0%), у которых вкус не восстановился до момента исследования.

Каждый третий пациент (32,3%) указывал на признаки ксеростомии во время течения и после заболевания, вызванного коронавирусной инфекцией. У большинства из них (89,0%) отмечалась умеренная степень выраженности симптома сухости рта, у 11% студентов ксеростомия был выраженная. Практически все (86,8%) указывали ранние сроки возникновения нарушения функции слюноотделения – от нескольких дней до недели, лишь 13,2% лиц отметили ксеростомию только через две недели. Больше половины молодых людей (77,4%) отмечали достаточно быстрое восстановление слюноотделения, через неделю или две после нарушения. Однако 18,6% студентов указывали, что исчезновение симптома сухости рта произошло только через несколько месяцев после его нарушения, а у 4,0% слюноотделение не восстановилось (полностью или частично) до сих пор, что вынуждает к использованию дополнительных специальных средств.

Одновременно с симптомом ксеростомии пациенты отмечали появление в полости рта налета преимущественно белого цвета, 160 человек (12,0%) заметили образование налета на языке. Более чем у половины обследуемых налет появился в начале заболевания, у 50 человек – через неделю, у 18 студентов налет образовался через 2 недели от начала заболевания. Превалирующее большинство студентов не проводили лабораторное исследование микрофлоры на выявление грибов рода Candida для подтверждения диагноза, у 84 (9,9%) человек оно проводилось с отрицательным результатом и только у 18 (2,1%) из них в мазках были выявлены грибы рода Candida.

По данным исследования, 29,3% студентов, переболевших коронавирусной инфекцией, отмечали также дискомфорт в полости рта, 5,2% утверждали о чувстве жжения слизистой оболочки различных отделов полости рта, 14,6% предъявляли жалобы на болезненность при приеме пищи и разговоре. Указанные симптомы в основном возникали через несколько дней (48,9%), но наблюдались так же спустя одну (21,9%) или две (7,3%) недели после начала заболевания. Наряду с короткими сроками исчезновения ощущений (у 50,0%) в течение недели следует отметить, что каждый третий пациент (34,3%) указывал на исчезновение ощущений в более длительный период: через один (11,6%), два (22,7%) и несколько (7%) месяцев, а у 8,7% лиц нормализации в полости рта не наступило до момента обследования, либо имелись остаточные проявления и жалобы.

В небольшом проценте случаев (9,5%) студенты отмечали возникновение эрозий и язв слизистой оболочки полости рта на фоне тяжело протекающей коронавирусной инфекции. Чаще (40% из них) очаги возникали уже через несколько дней, либо спустя одну (27,0%) или две (21,0%) недели после начала заболевания Covid-19. Поздние сроки, а именно месяц от начала заболевания, указывали 12,0% молодых лиц. Больше была встречаемость единичных (92,9%), чем множественных (7,1%) очагов повреждения слизистой полости рта, заживление которых у 60,9% наблюдалось уже через неделю, а у 11,5% спустя две недели

после их обнаружения. В 16,1% случаев эрозивно-язвенные поражения слизистой оболочки эпителизировались только через один или несколько месяцев. Важно отметить, что у 11,5% пациентов единичные патологические очаги не исчезли (полностью/частично) до начала настоящего исследования.

Среди обследованных лишь 5,8% пациентов отметили, что коронавирусная инфекция повлекла за собой неприятный запах изо рта. Причем, у большинства из них галитоз возник через несколько дней после начала заболевания и исчез через неделю. Следовательно, данный симптом не характерен для молодого возраста и носит спорадический характер.

Проведенное исследование подтверждается данными литературы о преимущественно легком и бессимптомном течении инфекции у лиц молодого возраста. Только в 2,7% случаев имело место тяжелое течение заболевания. Это связано с отсутствием важных факторов риска тяжести COVID-19 — возраста и сопутствующих заболеваний сердечно-сосудистой системы, патологии легких, эндокринных нарушений, иммунодефицитных состояний и других хронических декомпенсированных заболеваний, а также отсутствием в подавляющем большинстве проводимой общей терапии при коронавирусной инфекции.

Наиболее ранними и продолжительными проявлениями коронавирусной инфекции были, по нашим данным, изменения восприятия вкуса и запаха. Возникающие в начале заболевания они сохранялись продолжительное время, причем длительность коррелировала со степенью изменений, что согласуется с проведенными ранее исследованиями [5—10]. Но при этом связи длительности отсутствия и/или нарушения вкуса/запаха с тяжестью заболевания установлено не было. Изменение обонятельных и вкусовых ощущений, а также сухость в полости рта имели место как при легком, так и при тяжелом течении коронавирусной инфекции. Почти половина обследованных наблюдали полную потерю вкуса. Однако длительность этих симптомов никак не зависела от тяжести основного заболевания. Обонятельная и вкусовая дисфункции — самые распространенные виды нарушения у молодых людей — являются удивительной особенностью COVID-19, проявляющейся как в легкой, так и в тяжелой формах. Имея разнообразные оттенки, такие нарушения могут возникнуть внезапно или постепенно нарастать, быть постоянными или временными. Улучшение хемоцептивной функции с течением времени, вероятнее всего, свидетельствует о действии вируса на рецепторы обонятельных и вкусовых клеток или местных воспалительных явлениях, а не о необратимом повреждении клеток.

До настоящего времени не выяснено, являются ли клинические проявления коронавирусной инфекции следствием прямого воздействия вируса на клетки слизистой оболочки, или стоматологическая патология обусловлена системным влиянием проводимого лечения и общего снижения иммунитета при данном заболевании [11, 12]. Гендерной предрасположенности к развитию того или иного проявления COVID-19 в полости рта авторами отмечено не было. В нашем исследовании подобная зависимость также не проявилась. Осложнения на слизистой оболочке полости рта являются неспецифическими и имеют, по данным разных исследователей, широкий спектр проявлений [13—15]. Так респонденты чаще всего отмечали возникновение эрозий, язв, налета на слизистой оболочке. Поражения слизистой оболочки рта характеризовались как субъективными, так и объективными симптомами, причем длительность и характер поражений слизистой рта зависел напрямую от тяжести коронавирусной инфекции. Эрозивно-язвенные процессы и грибковые поражения встречались у пациентов с тяжелой формой коронавирусной инфекции. Это может быть связано с иммуносупрессией, вызванной непосредственно как SARS-CoV-2, так и применением некоторых иммуносупрессивных препаратов и антибиотиков для лечения тяжелых форм заболевания, а также стрессом на фоне атипичной пневмонии, связанной с COVID-19.

Невысокие значения распространенности налета у молодых лиц, возможно, объясняются относительной сохранностью баланса микрофлоры полости рта, даже на фоне коронавирусной инфекции. В то время как в литературе угнетение иммунной системы и, как следствие, колонизация оппортунистическими патогенами у пожилых, особенно при наличии соматической патологиии, отмечаются часто. Вероятно, на фоне снижения иммунитета и приема антибактериальных препаратов широкого спектра действия создаются благоприятные условия для развития грибковых заболеваний в полости рта.

По данным литературы, пациенты с COVID-19 имеют повышенный риск развития различных микозов, в частности кандидоза. Это связано не только с клинической ситуацией, но также с иммунной перестройкой, вызванной SARS-CoV-2, и проводимым лечением (кортикостероиды, некоторые интерфероны, циклоспорин, ингибиторы ИЛ-6 и ИЛ-1) [16, 17]. Данные подтверждаются нашим исследованием, в котором установлено развитие кандидоза спустя две и более недель после начала заболевания, а, следовательно, и начала проведения терапии.

Часто у пациентов с коронавирусной инфекцией отмечается сухость в полости рта. Исследователи предполагают наличие тропизма SARSCOV-2 к слюнным железам [14], что подтверждается данными нашего исследования — выявлением ксеростомии различной степени выраженности у респондентов.

Возникновение дискомфорта в полости рта, связанного со жжением и развитием неприятных ощущений,

в нашем исследовании отмечал каждый третий респондент, хотя, по данным литературы, данный симптом встречается достаточно редко (менее 10% случаев) [18, 19].

Развитие галитоза на фоне COVID-19 может быть связано с нарушением функции слюнных желез, однако лишь небольшое количество пациентов указывают на возникновение данного симптома [19]. Низкий процент молодых пациентов с галитозом в нашем исследовании объясняется тем, что респираторная инфекция, возможно, являющаяся причиной галитоза, не была распространена среди данной исследуемой группы. По литературным данным [5], большинство (до 97%) пациентов старшей возрастной группы, находящихся в стационаре, отмечали неприятный запах изо рта в первую очередь при пневмонии (грамотрицательные инфекции), которая является одним из ведущих осложнений COVID-19.

Выводы. Полученные данные в целом согласуются с данными литературы. На сегодняшний день влияние COVID-19 на полость рта подтверждено, но не до конца изучено. Выявлена взаимосвязь патологий полости рта с COVID-19. Поэтому врачам-стоматологам необходимо активно выявлять и анализировать данные изменения у пациентов, перенесших коронавирусную инфекцию. Полученные результаты анкетирования и достаточно высокие проценты проявлений, характеризующих постковидный синдром у перенесших COVID-19, обосновывают необходимость стоматологического осмотра данных пациентов после их клинического выздоровления. Это будет способствовать своевременному выявлению развившихся изменений в полости рта, которые могут появляться как во время заражения вирусом COVID-19, так и в постковидном периоде как осложнение данного заболевания. Врачам-стоматологам необходимо при этом вовремя обнаружить изменения, провести дифференциальную диагностику и назначить наиболее верный алгоритм лечения и профилактики в зависимости от клинических проявлений в полости рта.

Даже у молодых людей, у которых коронавирусная инфекция протекает преимущественно в легкой форме, могут наблюдаться проявления в полости рта, снижающие качество жизни, здоровья и без своевременного лечения приводящие к тяжелым последствиям.

Литература

1. Brandini D.A., Takamiya A.S., Thakkar P., Schaller S., Rahat R., Naqvi A.R. Covid-19 and oral diseases: Crosstalk, synergy or association? *Reviews Medical Virologi*. 2021, 31(6): 22–26. doi: 10.1002/rmv.2226

2. Македонова Ю.А. и др. Проявление заболеваний слизистой полости рта у больных, перенесших COVID-19. *Вестник Волгоградского государственного медицинского университета*. 2021, №1(77): 110–115. doi: 10.19163/1994-9480-2021-1(77)-110-115

3. Gherlone E.F., Polizzi E., TetП G., et al. Frequent and Persistent Salivary Gland Ectasia and Oral Disease After COVID-19. *Journal of Dental Research*. 2021, 100(5): 464–471. doi: 10.1177/0022034521997112

4. Хабадзе З.С., Соболев К.Э., Тодуа И.М., Морданов О.С. Изменения слизистой оболочки полости рта и общих показателей при COVID 19 (SARS-CoV-2): одноцентровое описательное исследование. *Эндодонтия Today*. 2020, 18(2): 4–9. doi: 10.36377/1683-2981-2020-18-2-4-9

5. Klein H., Asseo K., Karni N., Benjamini Y., Nir-Paz R., Muszkat M., Israel S., Niv M.Y. Onset, duration and unresolved symptoms, including smell and taste changes, in mild COVID-19 infection: a cohort study in Israeli patients. *ClinMicrobiol Infect*. 2021, 27(5): 769–774. doi: 10.1016/j.cmi.2021.02.008

6. Vaira L.A., Salzano G., Fois A.G., Piombino P., De Riu G. Potential pathogenesis of ageusia and anosmia in COVID-19 patients. *International Forum Allergy Rhinology*. 2020, 10(9): 1103–1104. doi: 10.1002/alr.22593

7. Sakalli E., Temirbekov D., Bayri E., Alis E.E., Erdurak S.C., Bayraktaroglu M. Ear nose throat-related symptoms with a focus on loss of smell and/or taste in COVID-19 patients. *Am J Otolaryngol*. 2020, 41(6): 102622. doi: 10.1016/j.amjoto.2020.102622

8. Войтенков В.Б., Екушева Е.В., Бедова М.А. Аносмия и агевзия у пациентов с инфекцией COVID-19. *Folia Otorhinolaryngologiae et Pathologiae Respiratoriae*. 2020, 26(3): 23–28. doi: 10.33848/foliorl23103825-2020-26-3-23-28

9. Глущенко Е.И., Сымон А.М. Наиболее вероятные причины нарушения обоняния и восприятия вкуса при COVID-19. *Университетская медицина Урала*. 2021, №7(24): 16–17. eLIBRARY ID: 45682996

10. Бигдай Е.В., Самойлов В.О. Обонятельная дисфункция как индикатор ранней стадии заболевания COVID-19. *Интегративная физиология*. 2020, №1(3): 187–195. doi: 10.33910/2687-1270-2020-1-3-187-195

11. Hupsch-Marzec H., Dziedzic A., Skaba D., Tanasiewicz M. The spectrum of non-characteristic oral manifestations in COVID-19 – a scoping brief commentary. *Medycyna Pracy*. 2021, 72(6): 685–692. doi: 10.13075/mp.5893.01135

12. Egido-Moreno S., Valls-Roca-Umbert J., Jane-Salas E., Lopez-Lopez J., Estrugo-Devesa A. COVID19 and oral lesions, short communication and review. *Journal of clinical and experimental dentistry*. 2021, 13(3): 8. doi: 10.4317/jced.57981

13. Martin Carreras-Presas C., Amaro Sanchez J., Lopez-Sanchez A. F., Jane-Salas E., Somacarrera POrez M.L. Oral vesiculobullous lesions associated with SARS-CoV-2 infection. *Oral diseases*. 2021, 27(3): 710–712. doi: 10.1111/odi.13382

14. Rusu L.C., Ardelean L.C., Tigmeanu C.V., Matichescu A., Sauciur I., Bratu E.A. COVID-19 and Its Repercussions on Oral Health: *A Review. Medicina (Kaunas)*. 2021, 57(11): 11–89.

doi: 10.3390/medicina57111189
15. Sinadinos A., Shelswell J. Oral ulceration and blistering in patients with COVID-19. *Evidence Based Dentistry*. 2020, 21(2): 49. doi: 10.1038/s41432-020-0100-z
16. Сулаймонова Г.Т., Шомуратова Р.К., Ахмедова Ф.Н. Характеристика изменений слизистой оболочки и микрофлоры полости рта при короновирусной инфекции. *Science and education: problems and innovations*. 2021: 153—159. eLIBRARY ID: 45682996
17. Топорков А.В., Липницкий А.В., Половец Н.В., Викторов Д.В., Суркова Р.С. Инвазивные микозы-коинфекции COVID-19. *Статья в открытом архиве*. 2021, № 3111961: 4—6. https://covid19.neicon.ru/files/4028
18. Nuno Gonzalez A., Magaletskyy K., Martin Carrillo P., Lozano Masdemont B., Mayor Ibarguren A., Feito Rodriguez M., Herranz Pinto P. Are Oral Mucosal Changes a Sign of COVID-19? A Cross-Sectional Study at a Field Hospital. *Actas Dermosifiliogr (Engl Ed)*. 2021, 112(7): 640—644. doi: 10.1016/j.ad.2021.02.007
19. Surboyo M.D., Ernawati D.S., Budi H.S. Oral mucosal lesions and oral symptoms of the SARS-CoV-2 infection. *Minerva Dent Oral Sci*. 2021, 70(4): 161—168. doi: 10.23736/S2724-6329.21.04493-9

References

1. Brandini D.A., Takamiya A.S., Thakkar P., Schaller S., Rahat R., Naqvi A.R. Covid-19 and oral diseases: Crosstalk, synergy or association? *Reviews Medical Virologi*. 2021, 31(6): 22—26. doi: 10.1002/rmv.2226
2. Makedonova Yu.A. et al. Manifestation of diseases of the oral mucosa in patients with COVID-19. *Bulletin of the Volgograd State Medical University*. 2021, no.1(77): 110—115 (In Russian). doi: 10.19163/1994-9480-2021-1(77)-110-115
3. Gherlone E.F., Polizzi E., TetП G., et al. Frequent and Persistent Salivary Gland Ectasia and Oral Disease After COVID-19. *Journal of Dental Research*. 2021, 100(5): 464—471. doi: 10.1177/0022034521997112
4 Khabadze Z.S., Sobolev K.E., Todua I.M., Mordanov O.S. Oral mucosal and global changes in COVID 19 (SARS-CoV-2): a single center descriptive study. *Endodontics Today*. 2020, 18(2): 4—9 (In Russian). doi: 10.36377/1683-2981-2020-18-2-4-9
5. Klein H., Asseo K., Karni N., Benjamini Y., Nir-Paz R., Muszkat M., Israel S., Niv M.Y. Onset, duration and unresolved symptoms, including smell and taste changes, in mild COVID-19 infection: a cohort study in Israeli patients. *ClinMicrobiol Infect*. 2021, 27(5): 769—774. doi: 10.1016/j.cmi.2021.02.008
6. Vaira L.A., Salzano G., Fois A.G., Piombino P., De Riu G. Potential pathogenesis of ageusia and anosmia in COVID-19 patients. *International Forum Allergy Rhinology*. 2020, 10(9): 1103—1104. doi: 10.1002/alr.22593
7. Sakalli E., Temirbekov D., Bayri E., Alis E.E., Erdurak S.C., Bayraktaroglu M. Ear nose throat-related symptoms with a focus on loss of smell and/or taste in COVID-19 patients. *Am J Otolaryngol*. 2020, 41(6): 102622. doi: 10.1016/j.amjoto.2020.102622
8. Voitenkov V.B., Ekusheva E.V., Bedova M.A. Anosmia and ageusia in patients with COVID-19 infection. *Folia Otorhinolaryngologiae et Pathologiae Respiratoriae*. 2020, 26(3): 23—28 (In Russian). doi: 10.33848/foliorl23103825-2020-26-3-23-28
9. Glushchenko E.I., Symon A.M. The most likely causes of impaired smell and taste perception in COVID-19. *University medicine of the Urals*. 2020, no.7(24): 16—17 (In Russian). eLIBRARY ID: 45682996
10. Bigday E.V., Samoilov V.O. Olfactory dysfunction as an indicator of the early stage of COVID-19 disease. *Integrative Physiology*. 2020, no.1(3): 187—195 (In Russian). doi: 10.33910/2687-1270-2020-1-3-187-195
11. Hupsch-Marzec H., Dziedzic A., Skaba D., Tanasiewicz M. The spectrum of non-characteristic oral manifestations in COVID-19 — a scoping brief commentary. *Medycyna Pracy*. 2021, 72(6): 685—692. doi: 10.13075/mp.5893.01135
12. Egido-Moreno S., Valls-Roca-Umbert J., Jane-Salas E., Lopez-Lopez J., Estrugo-Devesa A. COVID19 and oral lesions, short communication and review. *Journal of clinical and experimental dentistry*. 2021, 13(3): 8. doi: 10.4317/jced.57981
13. Martin Carreras-Presas C., Amaro Sanchez J., Lopez-Sanchez A. F., Jane-Salas E., Somacarrera POrez M.L. Oral vesiculobullous lesions associated with SARS-CoV-2 infection. *Oral diseases*. 2021, 27(3): 710—712. doi: 10.1111/odi.13382
14. Rusu L.C., Ardelean L.C., Tigmeanu C.V., Matichescu A., Sauciur I., Bratu E.A. COVID-19 and Its Repercussions on Oral Health: *A Review. Medicina (Kaunas)*. 2021, 57(11): 11—89. doi: 10.3390/medicina57111189
15. Sinadinos A., Shelswell J. Oral ulceration and blistering in patients with COVID-19. *Evidence Based Dentistry*. 2020, 21(2): 49. doi: 10.1038/s41432-020-0100-z
16. Sulaymonova G.T., Shomuratova R.K., Akhmedova F.N. Characteristics of changes in the mucous membrane and microflora of the oral cavity during coronovirus infection. *Science and education: problems and innovations*. 2021: 153—159 (In Russian). eLIBRARY ID: 45682996
17. Toporkov A.V., Lipnitsky A.V., Polovets N.V., Viktorov D.V., Surkova R.S. Invasive mycoses-coinfections COVID-19. *Article in the open archive*. 2021, no.3111961: 4—6. (In Russian). https://covid19.neicon.ru/files/4028
18. Nuno Gonzalez A., Magaletskyy K., Martin Carrillo P., Lozano Masdemont B., Mayor Ibarguren A., Feito Rodriguez M., Herranz Pinto P. Are Oral Mucosal Changes a Sign of COVID-19? A Cross-Sectional Study at a Field Hospital. *Actas Dermosifiliogr (Engl Ed)*. 2021, 112(7): 640—644. doi: 10.1016/j.ad.2021.02.007
19. Surboyo M.D., Ernawati D.S., Budi H.S. Oral mucosal lesions and oral symptoms of the SARS-CoV-2 infection. *Minerva Dent Oral Sci*. 2021, 70(4): 161—168. doi: 10.23736/S2724-6329.21.04493-9

Ортодонтия

Поступила 10.11.2022

Клинические наблюдения отклеивания металлических брекетов от эмали зубов при использовании отечественного адгезивного комплекса

https://doi.org/10.35556/idr-2023-2(103)58-63

Хасан А.М., аспирант, ORCID ID: 0000-0001-5671-2240, SPIN-Code 3249-3712
Косырева Т.Ф., д.м.н., профессор, ORCID ID: 0000-0003-4333-5735
Тутуров Н.С., к.м.н., доцент, зав. кафедрой, ORCID ID: 0000-0001-8048-5703
Катбех И., к.м.н., ст. преподаватель, ORCID ID: 0000-0002-4591-7694
Гарави А.М.М., ординатор, ORCID ID: 0000-0003-3279-4119
Сальман И., ординатор , ORCID ID: 0000-0003-1461-8365
Российский университет дружбы народов, Медицинский институт, г. Москва
Кафедра стоматологии детского возраста и ортодонтии

Для переписки:
E-mail address: alexander.khasan@mail.ru

Резюме

Целью данного исследования было сравнительное изучение показателей отклеивания брекетов трех компаний при клиническом наблюдении в течение одного года после их фиксации с применением отечественного набора «Компофикс (орто)». В ходе исследования 30 пациентам были зафиксированы брекеты на обеих челюстях на 24 зубах (от первого моляра одного сегмента до первого моляра противоположного сегмента). Пациенты были разделены на 3 группы: I группа – 10 пациентов, которым были зафиксированы брекеты фирмы Equilibrium (Dentaurum, Германия). Во II группу вошло 10 пациентов, которым были зафиксированы брекеты G&H Orthodontics (G&H Wire Company, США). III группа – 10 пациентов с брекетами Hangzhou (JET Medical Equipment Co., Ltd China, Китай). Фиксация во всех группах была произведена по одному адгезивному протоколу с использованием ортодонтического комплекта «Компофикс (орто)» (Владмива, РФ). Показатели отклеивания распределились следующим образом: I группа – 12,5%., II группа – 5,83%, III группа – 28,75%.

Исследование показало, что брекеты G&H Orthodontics (G&H Wire Company, США) имели наилучшую фиксацию к эмали зубов. Брекеты Hangzhou (Китай) показали наихудшие показатели фиксаци. Отечественный комплекс «Компофикс (орто)» показал положительные клинические показатели фиксации.

Ключевые слова: адгезия, бонд, брекеты, сцепление, индекс адгезивных остатков (ARI).

Для цитирования: Хасан А.М., Косырева Т.Ф., Тутуров Н.С., Катбех И., Гарави А.М.М., Сальман И. Клинические наблюдения отклеивания металлических брекетов от эмали зубов при использовании отечественного адгезивного комплекса. *Стоматология для всех*. 2023, №2(103): 58-63. doi: 10.35556/idr-2023-2(103)58-63

Clinical observations of metal brackets detachment using a Russian adhesive complex

Khasan A.M., ORCID ID: 0000-0001-5671-2240, **Kosyreva T.F.**, ORCID ID: 0000-0003-4333-5735, **Tuturov N.S.**, ORCID ID: 0000-0001-8048-5703, **Katbeh I.**, ORCID ID: 0000-0002-4591-7694, **Gharawi A.M.**, ORCID ID: 0000-0003-3279-4119, **Salman I.**, ORCID ID: 0000-0003-1461-8365
Peoples' Friendship University of Russia (RUDN University), Medical Institute
Russia, 117198, Moscow, Miklukho-Maklaya St., 6

Summary

People are increasingly paying attention to their smile and occlusion. That led to the emergence of new adhesive materials, including domestic ones. The purpose of this study is to define the indicators of detachment of brackets from three companies during clinical observation within one year after their fixation using the domestic set "Compofix (ortho)". The study included 30 patients who had brackets fixed on both jaws on 24 teeth (from the first molar of one segment to the first molar of the opposite segment). The patients were divided into three groups: Group I included 10 patients who were fixed with brackets from Equilibrium (Dentaurum, Germany). Group II included patients who were fixed with G&H Orthodontics brackets (G&H Wire Company, USA). Group III included patients with Hangzhou brackets (JET Medical Equipment Co., Ltd China, China). Fixation in all groups was performed according to one adhesive protocol using the "Compofix (ortho)" orthodontic kit (Vladmiva, Russian Federation). The indicators were distributed as follows: Group I (12.5%) Group II (5.83%) Group III (28.75%). The study

showed that G&H Orthodontics brackets (G&H Wire Company, USA) showed the best fixation to tooth enamel. Hangzhou brackets (China) showed the worst indicators of fixation to tooth enamel. The domestic complex "Compofix (ortho)" showed positive clinical indicators of fixation.

Keywords: adhesion, Adhesive Remnant Index (ARI), bonding system, brackets.

For citation: Khasan A.M., Kosyreva T.F., Tuturov N.S., Katbeh I., Gharawi A.M., Salman I. Clinical observations of metal brackets detachment using a Russian adhesive com-plex. *Stomatology for All / Int. Dental Review*. 2023, no.2(103): 58-63 (In Russian). doi: 10.35556/idr-2023-2(103)58-63

Протоколы ортодонтического лечения и фиксации ортодонтических брекетов эволюционировали за последние десятилетия [1]. Активное ортодонтическое лечение фиксированными аппаратами обычно длится 2–2,5 года, а успешная фиксация обеспечивает хороший прогресс лечения. Поэтому постоянно прилагаются усилия для улучшения прочности сцепления, особенно в сложных ситуациях, таких как связывание с керамикой [2].

Адгезивная стоматология и техника соединения с эмалью развивались с момента работы Newman [3], которая проложила путь для первого успешного соединения пластиковых аттачментов к поверхности зуба с помощью эпоксидного клея. в период 1950–1955 гг. Buonocone M.G. [4] было проведено исследование, в котором он получил увеличение адгезии к эмали после нанесения 85% фосфорной кислоты в течение 30 секунд. В 1960 г. Bowen R.L. [5] обнаружил первое поколение адгезивов, которые наносятся на абсолютно сухую поверхность, в отличие от ранее сделанного исследования Buonocone M.G.

Ортодонты приняли эту технологию, перейдя от полностью цементированных колец к адгезивным брекетам, упростив клинические процедуры для стационарной терапии.

Адгезивная стоматология продолжила свое развитие в направлении сокращения времени предварительной обработки поверхности зуба и увеличения силы сцепления, что приводило к более экономичному лечению и более простой технике его выполнения [6].

В 1991–1992 гг. 3M (3M Unitek [3M], Монровия, Калифорния) внедрил адгезивные брекеты с предварительным бондингом с заявленным клиническим преимуществом снижения частоты отрыва от зубов за счет улучшения контроля брекетов и метода адгезии [6].

Недавно разработанный бесконтактный бонд для ортодонтического сцепления (APC Flash-Free, 3M Unitek [3M], Монровия, Калифорния) обещает исключить стадию удаления бонда. Свободный от вспышки бонд содержится в нетканой сетке из полипропиленового волокна на основании брекета, которая может быть нанесена на любой брекет во время процесса изготовления. При размещении такого брекета на зубе часть низковязкого бонда выдавливается из сетки и образует вокруг брекета закругленный край без вспышки для очистки [7]. Низкая вязкость достигается за счет более низкого содержания наполнителя в свободном от вспышки бонде по сравнению с обычными адгезивами [8]. В прошлом низкое содержание наполнителя было связано с пониженной прочностью сцепления [9], что, в свою очередь, может привести к увеличению разрушения брекета. Поскольку отклеивание брекета нежелательно как для пациента, так и для врача, хороший ортодонтический адгезив должен позволить брекету оставаться связанным с зубами в течение всей продолжительности лечения. В целом было высказано предположение, что показатели отклеивания брекетов ниже 10% являются клинически приемлемыми [10–12].

Минимальный диапазон прочности сцепления брекета и зуба при сдвиге составляет 6–8 МПа. Это часто упоминается в литературе как необходимость во избежание отклеивания брекетов во время приложения ортодонтических усилий [13]. Также прочность сцепления, равная 10,4±4,4 МПа, является допустимой [14].

Существует также Индекс адгезивных остатков (ARI), который был описан авторами Artun J. and Bergland S. [15] в 1984 г. Индекс ARI использовали как средство определения причины нарушения сцепления. Его показатель указывает на нарушение сцепления композита и зуба либо композита и брекета. Данный индекс формируется из следующих баллов (рис. 1–4):

0 баллов – на поверхности не осталось адгезива;

1 балл – менее 50% адгезива осталось на поверхности;

2 балла – более 50% клея осталось на поверхности;

3 балла – весь адгезив остался на поверхности.

Рис. 1. 0 баллов по индексу API
Fig. 1. 0 points on the API index

Рис. 2. 1 балл по индексу API
Fig. 2. 1 point on the API index

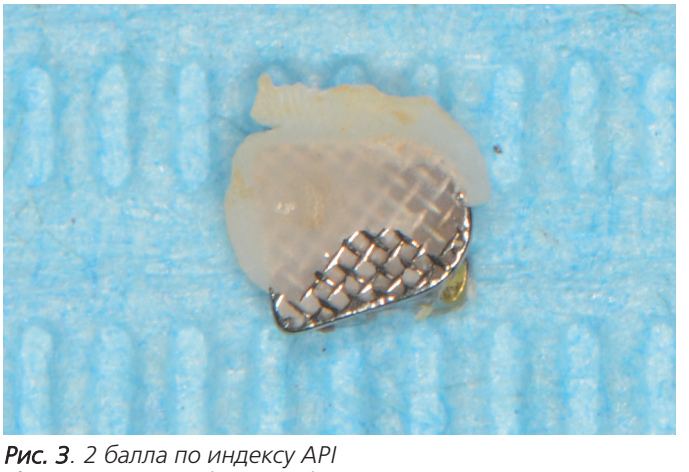

Рис. 3. 2 балла по индексу API
Fig. 3. 2 points on the API index



Рис. 4. 3 балла по индексу API
Fig. 4. 3 points on the API index

Многочисленными исследованиями показано, что при ортодонтическом лечении зубочелюстных аномалий съемными и несъемными аппаратами нарушается гигиена полости рта, возрастает поражаемость зубов кариесом, возникают заболевания тканей пародонта [16–19]. На сегодняшний день всем известно, что зубной налет, скапливающийся на зубах и на ортодонтическом аппарате, особенно опасен, если ортодонтическое лечение проводится в детском и подростковом возрасте, так как еще продолжаются процессы созревания эмали [20–23]. В связи с этим возникает необходимость в использовании современных средств первичной профилактики на этапах аппаратурного лечения пациентов [24].

Материалы и методы. Нами были выбраны 30 пациентов, которым было зафиксировано 600 брекетов. Критерием выбора были пациенты с брекетами на обеих челюстях. Они были разделены на 3 группы. Каждая группа включила 10 пациентов. Группы были сформированы строго по фирмам брекетов, до фиксации была проведена оценка гигиенического статуса по упрощенному индексу гигиены Грина-Вермиллиона (OHI-S). У всех пациентов значения находились в диапазоне 0–0,6 что соответствовало значению «Хорошо». Первой группе были зафиксированы брекеты фирмы Equilibrium (Dentaurum, Германия), второй группе была зафиксирована система металлических брекетов G&H Orthodontics (G&H Wire Company, США). Третья группа включила пациентов, которым были зафиксированы брекеты Hangzhou (JET Medical Equipment Co., Ltd China, Китай). Фиксация во всех группах была произведена по одному адгезивному протоколу с использованием ортодонтического комплекта «Компофикс (орто)» (Владмива, РФ). После фиксации брекетов во всех группах были даны рекомендации по уходу за гигиеной полости рта и приему пищи. Клиническое наблюдение продолжалось в течение 12 месяцев. Наблюдение производилось с периодичностью раз в 2 недели. Предметом наблюдения было отклеивание брекетов. Всеми пациентами были соблюдены рекомендации, которые были даны после фиксации брекетов.

Статистический анализ. После анализа данные собирались и анализировались статистически расчета процентов и одновыборочного t-критерия Стьюдента. Для анализа данных использовалась статистическая программа SPSS версии 20.0 (SPSS Inc., США). Результаты считались достоверными при $p<0,05$ (табл. 1).

Результаты и обсуждение. После истечения срока наблюдения нами были зафиксированы следующие результаты.

Из пациентов I группы у 4 пациентов отклеилось 30 брекетов на протяжении всего срока наблюдения. Это соответствует 12,5%.

Во II группе на всем протяжении наблюдения, у 3 пациентов было зафиксировано отклеивание 14 брекетов на протяжении 12 месяцев наблюдения. Это соответствует 5,83%.

В III группе у 6 пациентов было зарегистрировано отклеивание 69 брекетов, что соответствует 28,75%.

В I группе общее количество баллов по индексу адгезивных остатков (ARI) составило 13 [20(0), 7(1), 3(2)] и среднее значение составило 0,43.

Общая сумма баллов в группе II была равна 4 [10(0), 4(1)], среднее значение индекса ARI равно 0,28.

В группе III сумма баллов была равна 37 [44(0), 14(1), 10(2), 1(3)], среднее значение индекса ARI составило 0,53.

Анализируя аналогичные работы по данным литературы, можно отметить, что множественные исследования in vivo и in vitro в дополнение к рандомизированным клиническим испытаниям сравнивали производительность брекетов с предварительным бондингом и систем брекетов с непосредственным покрытием, но до настоящего времени они не подвергались систематическому обзору, чтобы предоставить ортодонту актуальные научно обоснованные рекомендации для клинической практики [6].

В работе Kenan Demirovic, et al. (2018) [25] было проведено сравнение сцепления металлических брекетов (Dentaurum, Ispringen, Germany) после прямого и непрямого бондинга. Брекеты были прикреплены к зубам, используя светоотверждаемый бонд и адгезив Transbond XT (3M Unitek, Монровия, Калифорния, США). В результате непрямой бондинг показал лучшее сцепление. Но разница показателей была незначительна.

В работе Laila Baidas et al. (2020) [26] были исследованы прочность сцепления металлических брекет-систем к зубам, которые подверглись отбеливанию 40% пероксидом водорода, влияние на фиксацию экстрактов зеленого чая, ромашки и прочность при сдвиге. Результаты показали, что адгезия брекетов к зубам до отбеливания выше, чем после. Также адгезию брекета к эмали зуба можно улучшить при помощи использования 0,5% или 1% экстракта зеленого чая либо 0,5% экстракта ромашки.

Таблица 1. Результаты клинических наблюдений и процент отклеивания металлических брекетов (P<0,5)

Зуб / Компания	Equilibrium (Dentaurum, Германия)		G&H Orthodontics (G&H Wire Company, США).		Hangzhou (JET Medical Equipment Co., Ltd China)	
1.6			1		2	1,25%
1.5					1	0,41%
1.4	2	0,83%	1		1	1,25%
1.3	2	0,83%			2	1,25%
1.2					1	0,41%
1.1					1	0,41%
2.1					1	0,41%
2.2	3	1,25%			2	1,66%
2.3			1	0,41%	1	1,25%
2.4					2	0,83%
2.5			1	0,41%	1	0,41%
2.6	1	0,41%			2	0,83%
3.6					2	0,83%
3.5					1	0,41%
3.4					1	0,41%
3.3	2	0,83%	3	1,25%	6	2,5%
3.2	4	1,66%	1	0,41%	8	3,33%
3.1	4	1,66%	2		9	3,75%
4.1	2	0,83%	1	0,41%	7	2,91%
4.2	5	2,08%	1		9	3,75%
4.3	3	1,25%			3	1,25%
4.4					1	0,41%
4.5					1	0,41%
4.6	2	0,83%	2		4	1,66%

Badar S. et al. (2022) [16] в своем исследовании проводил сравнительный анализ сил сцепления и показателей индекса адгезивных остатков (ARI) брекетов с нанесением бонда без композита и брекетов, на основание которых был нанесен композит. Авторами были получены результаты, которые свидетельствовали о более прочном сцеплении брекетов и эмали при использовании композита и бонда.

В нашем исследовании было выполнено сравнение силы сцепления конфигураций оснований брекетов различных фирм производителей. Все брекеты были обработаны одним методом. Результаты не были связаны с методом обработки зубов, методом бондинга или материалом брекета.

Выводы.

Брекеты второй группы G&H Orthodontics (G&H Wire Company, США) показали наилучшую фиксацию к эмали зубов при использовании отечественного комплекса «Компофикс (орто)».

Брекеты Hangzhou (Китай) показали наихудшие показатели фиксации к эмали зубов.

Отечественный набор «Компофикс (орто), РФ» показал хорошие клинические результаты сцепления с эмалью при фиксации металлических брекетов.

Литература

1. Cardoso R.M., Godinho J., Jardim L. Bond strength of orthodontic brackets to polymethylmethacrylate: effect of the surface treatment and adhesive system. 2021.
2. Sharma R., Kumar D., Verma M. Deproteinization of fluorosed enamel with sodium hypochlorite enhances the shear bond strength of orthodontic brackets: An In vitro study. *Contemporary clinical dentistry*. 2017, 8(1): 20.
3. Newman G.V. Epoxy adhesives for orthodontic attachments: progress report. *Am J Orthod*. 1965, 51(12): 901–912.
4. Buonocone M.G. A simple method of increasing the adhesion Mm filling materials to enamel surfaces. *J Dent Res*. 1955, 34: 849–853.
5. Bowen R.L. Adhesive bonding of various materials to hard tooth tissues. II. Bonding to dentin promoted by a surface-active comonomer. *J Dent Res*. 1965, 44(5): 895–902.
6. Bearn D.R., Aird J.C., McCabe J.F. Ex vivo bond strength of adhesive precoated metallic and ceramic brackets. Br J Orthod. 1995, 22(3): 233–236.
7. Alakttash A.M., Fawzi M., Bearn D. Adhesive precoated bracket systems and operator coated bracket systems: Is there any difference? A systematic review and meta-analysis. *The Angle Orthodontist*. 2019, 89(3): 495–504.
8. Grunheid T., Larson B.E. A comparative assessment of bracket survival and adhesive removal time using flash-free or conventional adhesive for orthodontic bracket bonding: A split-mouth randomized controlled clinical trial. *The Angle Orthodontist*. 2019, 89(2): 299–305.
9. Faltermeier A., Rosentritt M., Faltermeier R., Reicheneder C., Mussig D. Influence of filler level on the bond strength of orthodontic adhesives. *Angle Orthod*. 2007, 77: 494–498.
10. Mavropoulos A., Karamouzos A., Kolokithas G., Athanasiou A.E. In vivo evaluation of two new moisture-resistant orthodontic adhesive systems: a comparative clinical trial. *J Orthod*. 2003, 30: 139–147.
11. Cal-Neto J.P., Miguel J.A. An in vivo evaluation of bond failure rates with hydrophilic and self-etching primer systems. *J Clin Orthod*. 2005, 39: 701–702.
12. Cal-Neto J.P., Quintao C.A., Almeida M.A., Miguel J.A. Bond failure rates with a self-etching primer: a randomized controlled trial. *Am J Orthod Dentofacial Orthop*. 2009, 135: 782–786.
13. Reynolds I.R. A review of direct orthodontic bonding. *Br J Orthod*. 1975, 2: 171–178.
14. Frankenberger R., Lopes M., Perdigao J. et al. The use of flowable composites as filled adhesives. *Dent Mater*. 2002, 18: 227–238.
15. Artun J., Bergland S. Clinical trials with crystal growth conditioning as an alternative to acid-etch enamel pretreatment. *Am J Orthod*. 1984, 85: 333–340.
16. Badar S. et al. Comparison of Shear Bond Strength Between Pre-Coated and Non-Coated Orthodontic Attachments: An Ex Vivo Study. *NeuroQuantology*. 2022, 20(6): 4372–4379.
17. Бриль Е.А., Смирнова Я.В. Частота встречаемости зубочелюстных аномалий и деформаций в периоды формирования прикуса. *Современные проблемы науки и образования*. 2014, №6: 42–46.
18. Грудянов А.И. Изменения состава микрофлоры зубодесневой борозды в процессе ортодонтического лечения. *Стоматология*. 2012, №3: 61–64.
19. Павловская Я.В., Гиоева Ю.А., Царев В.Н. и др. Диагностика состава пародонтопатогенной микрофлоры у пациентов, нуждающихся в ортодонтическом лечении, с помощью молекулярно-генетического метода ПЦР. *Ортодонтия*. 2013, №4(64): 6–8.
20. Модина Т.Н., Мамаева Е.В., Цинеккер Д.А. Особенности формирования хронического гипертрофического гингивита у подростков 13–15 лет. *Стоматология детского возраста и профилактика*. 2013, №2: 28–34.
21. Улитовский С.Б. *Профессиональная гигиеническая программа стоматологического здоровья*. СПб: Человек, 2011, 132 с.
22. Улитовский С.Б. *Гигиена в ортодонтии*. СПб: Человек, 2012, 152 с.
23. Улитовский С.Б., Тэц В.В., Антипова А.В., Алескеров Д.Ш., Доморад А.А., Яковлева О.М. Клинико-лабораторная оценка эффективности применения бальзамов для десен в комплексном лечении воспалительных

заболеваний пародонта. *Стоматологический научно-образовательный журнал*. 2012, №3/4: 2–7.
24. Улитовский С.Б. Новые подходы к профилактике кариеса. *Клиническая стоматология*. 2014, №4: 20–24.
25. Demirovic K. et al. Comparison of shear bond strength of orthodontic brackets using direct and indirect bonding methods in vitro and in vivo. *Acta Informatica Medica*. 2018, 26(2): 125.
26. Baidas L. et al. Effects of Antioxidants on the Shear Bond Strength of Orthodontic Brackets Bonded to Bleached Human Teeth: An In Vitro Study. *The journal of contemporary dental practice*. 2020, 21(2) 141.

References

1. Cardoso R.M., Godinho J., Jardim L. Bond strength of orthodontic brackets to polymethylmethacrylate: effect of the surface treatment and adhesive system. 2021.
2. Sharma R., Kumar D., Verma M. Deproteinization of fluorosed enamel with sodium hypochlorite enhances the shear bond strength of orthodontic brackets: An In vitro study. *Contemporary clinical dentistry*. 2017, 8(1): 20.
3. Newman G.V. Epoxy adhesives for orthodontic attachments: progress report. *Am J Orthod*. 1965, 51(12): 901–912.
4. Buonocone M.G. A simple method of increasing the adhesion Mm filling materials to enamel surfaces. *J Dent Res*. 1955, 34: 849–853.
5. Bowen R.L. Adhesive bonding of various materials to hard tooth tissues. II. Bonding to dentin promoted by a surface-active comonomer. *J Dent Res*. 1965, 44(5): 895–902.
6. Bearn D.R., Aird J.C., McCabe J.F. Ex vivo bond strength of adhesive precoated metallic and ceramic brackets. *Br J Orthod*. 1995, 22(3): 233–236.
7. Alakttash A.M., Fawzi M., Bearn D. Adhesive precoated bracket systems and operator coated bracket systems: Is there any difference? A systematic review and meta-analysis. *The Angle Orthodontist*. 2019, 89(3): 495–504.
8. Grunheid T., Larson B.E. A comparative assessment of bracket survival and adhesive removal time using flash-free or conventional adhesive for orthodontic bracket bonding: A split-mouth randomized controlled clinical trial. *The Angle Orthodontist*. 2019, 89(2): 299–305.
9. Faltermeier A., Rosentritt M., Faltermeier R., Reicheneder C., Mussig D. Influence of filler level on the bond strength of orthodontic adhesives. *Angle Orthod*. 2007, 77: 494–498.
10. Mavropoulos A., Karamouzos A., Kolokithas G., Athanasiou A.E. In vivo evaluation of two new moisture-resistant orthodontic adhesive systems: a comparative clinical trial. *J Orthod*. 2003, 30: 139–147.
11. Cal-Neto J.P., Miguel J.A. An in vivo evaluation of bond failure rates with hydrophilic and self-etching primer systems. *J Clin Orthod*. 2005, 39: 701–702.
12. Cal-Neto J.P., Quintao C.A., Almeida M.A., Miguel J.A. Bond failure rates with a self-etching primer: a randomized controlled trial. *Am J Orthod Dentofacial Orthop*. 2009, 135: 782–786.
13. Reynolds I.R. A review of direct orthodontic bonding. *Br J Orthod*. 1975, 2: 171–178.
14. Frankenberger R., Lopes M., Perdigao J. et al. The use of flowable composites as filled adhesives. *Dent Mater*. 2002, 18: 227–238.
15. Artun J., Bergland S. Clinical trials with crystal growth conditioning as an alternative to acid-etch enamel pretreatment. *Am J Orthod*. 1984, 85: 333–340.
16. Badar S. et al. Comparison of Shear Bond Strength Between Pre-Coated and Non-Coated Orthodontic Attachments: An Ex Vivo Study. *NeuroQuantology*. 2022, 20(6): 4372–4379.
17. Bril E.A., Smirnova Ya.V. Frequency of occurrence of dental anomalies and deformities during the formation of the bite. *Modern problems of science and education*. 2014, 6: 42–46.
18. Grudyanov A.I. Changes in the composition of the microflora of the dental sulcus in the process of orthodontic treatment. *Dentistry*. 2012, 3: 61–64.
19. Pavlovskaya Ya.V., Gioeva Yu.A., Tsarev V.N. et al. Diagnosis of the composition of periodontopathogenic microflora in patients in need of orthodontic treatment using the molecular genetic PCR method. *Orthodontics*. 2013, 4(64): 6–8.
20. Modina T.N., Mamaeva E.V., Tsinekker D.A. Features of the formation of chronic hypertrophic gingivitis in adolescents aged 13-15 years. *Pediatric dentistry and prevention*. 2013, 2: 28–34.
21. Ulitovsky S.B. *Professional hygiene program of dental health*. Saint Petersburg: Man, 2011, 132 p.
22. Ulitovsky S.B. *Hygiene in orthodontics*. Saint Petersburg: Man, 2012, 152 p.
23. Ulitovsky S.B., Chp V.V., Antipova A.V., Aleskerov D.Sh., Domorad A.A., Yakovleva O.M. Clinical and laboratory evaluation of the effectiveness of gum balms in the complex treatment of inflammatory periodontal diseases. *Stomatological scientific and educational journal*. 2012, 3/4: 2–7.
24. Ulitovsky S.B. New approaches to caries prevention. *Clinical dentistry*. 2014, 4: 20–24.
25. Demirovic K. et al. Comparison of shear bond strength of orthodontic brackets using direct and indirect bonding methods in vitro and in vivo. *Acta Informatica Medica*. 2018, 26(2): 125.
26. Baidas L. et al. Effects of Antioxidants on the Shear Bond Strength of Orthodontic Brackets Bonded to Bleached Human Teeth: An In Vitro Study. *The journal of contemporary dental practice*. 2020, 21(2) 141.

Ортодонтия

Поступила 18.12.2022

Особенности ортодонтического лечения в процессе коррекции общесоматической патологии препаратами, замедляющими костную резорбцию

doi: 10.35556/idr-2023-2(103)64-70

Цветкова М.А., к.м.н., врач-ортодонт, ORCID ID: 0000-0003-2183-1623
Коваленко А.Ю., врач-стоматолог-ортопед
ГАУЗ «Стоматологическая поликлиника №50 ДЗМ»

Для переписки:
E-mail address:
tsvetkova-orthodont@inbox.ru

Резюме

По литературным данным, более 60% пациентов, обращающихся на консультацию и лечение к врачу-ортодонту, принимают те или иные лекарственные препараты и/или пищевые добавки на постоянной основе. Для повышения эффективности и качества лечения на основании систематических обзоров и мета-анализов разработан алгоритм ортодонтической помощи пациентам, принимающим бисфосфонаты, препараты для лечения сахарного диабета (кроме тиазолидиндионов и ингибиторов SGLT-2), гипотензивные, антигистаминные, статины, НПВС, эстроген-содержащие препараты, тетрациклин, интерферон-γ (св-во о депонировании № 2080699). Применение алгоритма позволяет определить режим активации аппаратуры, особенности планирования лечения и необходимость консультации со специалистами лечебного профиля с вопросом о течении основного заболевания, возможной замене препарата на аналог без побочного влияния на метаболизм костной ткани, выявлении возможных противопоказаний к ортодонтическому лечению.

Ключевые слова: анамнез, ортодонтическое лечение, лекарственные препараты.

Для цитирования: Цветкова М.А., Коваленко А.Ю. Особенности ортодонтического лечения в процессе коррекции общесоматической патологии препаратами, замедляющими костную резорбцию. *Стоматология для всех*. 2023, №2(103): 64-70. doi: 10.35556/idr-2023-2(103)64-70

Orthodontic treatment practical considerations during general somatic pathology correction with drugs that slow down bone resorption

Tsvetkova M.A., Kovalenko A.U.
GAUZ "Dental clinic №50 DZM"
Russia, 107140, Moscow, Verkhnyaya Krasnoselskaya St., 19

Summary

According to the literature, more than 60% of orthodontic patients take certain medications and/or nutritional supplements on regular basis. To improve the efficiency and quality of treatment, based on systematic reviews and meta-analyses, an orthodontic treatment algorithm has been developed for patients taking bisphosphonates, drugs for the treatment of diabetes (except thiazolidinediones and SGLT-2 inhibitors), antihypertensives, antihistamines, statins, NSAIDs, estrogen-containing drugs, tetracycline, interferon-γ (deposit certificate No. 2080699). Algorithm helps orthodontist to make correct treatment plan, select appropriate orthodontic appliance activation regime, choose additional diagnostic procedures and consultations with doctors of other medical specialities.

Keywords: anamnesis, orthodontic treatment, drugs.

For citation: Tsvetkova M.A., Kovalenko A.U. Orthodontic treatment practical considerations during general somatic pathology correction with drugs that slow down bone resorption. *Stomatology for All / Int. Dental Review*. 2023, no.2(103): 64-70 (In Russian). doi: 10.35556/idr-2023-2(103)64-70

Аномалии окклюзии на сегодняшний день являются одними из самых распространенных видов патологии челюстно-лицевой области. С возрастом у детей и подростков частота встречаемости нарушений окклюзии увеличивается. Так, распространенность зубочелюстных аномалий у детей в период сменного прикуса составляет 73,9% [1]. По данным Косюги С.Ю., к 12 годам этот показатель достигает 83,8% [2]. Не устраненные в детском возрасте аномалии прикуса с возрастом усугубляются. Нарушение положения зубов провоцирует развитие и прогрессирование гингивита, пародонтита, кариозных поражений. При отсутствии коррекции повышенная микробная обсемененность полости рта способствует снижению местного и общего иммунитета, оказывая негативное влияние на течение сахарного диабета, заболеваний сердца и почек [3].

Свыше 60% детей и взрослых, обратившихся на консультацию и лечение ко врачу-ортодонту, прини-

мают на постоянной основе лекарственные препараты или пищевые добавки [4].

Существенное увеличение сроков лечения, развитие побочных явлений и осложнений могут быть связаны не только с ошибками при планировании лечения и выборе биомеханики, но и с системным влиянием фармакологических препаратов на метаболизм костной ткани [5]. Широкий спектр лекарственных веществ способен как существенно замедлять ортодонтическое перемещение зубов, так и ускорять его. Снижение минеральной плотности кости как возможный побочный эффект при лечении некоторых общесоматических заболеваний способно негативно отразиться на течении ретенционного периода и стабильности результата ортодонтического лечения [6]. Нарушение биохимических процессов, приводящее к замедлению резорбции кости, существенно удлинит срок лечения, нарушит процесс закрытия постэкстракционных промежутков и увеличит вероятность резорбции корней [7, 8, 9].

Несмотря на динамичное развитие методов диагностики и значительно увеличившийся спектр лечебных аппаратов и методик, в своей ежедневной практике врач-ортодонт нередко сталкивается с пациентами, требующими индивидуального подхода и составления плана активного лечения и ретенционного периода с учетом общесоматического и лекарственного анамнезов.

Побочные эффекты множества лекарственных препаратов могут проявляться в полости рта в виде ксеростомии, эрозивно-язвенных поражений, гипертрофии десны и др. [10]. Все это также может существенно осложнять ход ортодонтического лечения.

Несмотря на актуальность проблемы, не разработан четкий алгоритм ортодонтического лечения пациентов с отягощенным лекарственным анамнезом, не определены дополнительные методы диагностики и порядок необходимых консультаций со смежными специалистами лечебного профиля.

Таким образом, разработка алгоритма ортодонтического лечения пациентов с отягощенным лекарственным анамнезом является актуальной задачей.

Цель работы – с учетом новейших научно-клинических исследований и принципов доказательной медицины обосновать и разработать алгоритм ортодонтического лечения пациентов, принимающих на постоянной основе лекарственные препараты, замедляющие метаболизм костной ткани.

Задачи:

1. Изучить результаты систематических обзоров и мета-анализов, проведенных по теме влияния лекарственных препаратов на метаболизм костной ткани и ортодонтическое лечение.

2. Разработать алгоритм ортодонтического лечения пациентов, принимающих на постоянной основе лекарственные препараты, способствующие увеличению плотности костной ткани.

3. Проанализировать эффективность предложенного алгоритма в условиях клинической практики врача-ортодонта.

Материалы и методы. Доказательной базой для разработки алгоритма являются опубликованные мета-анализы и систематические обзоры, вошедшие в электронные базы данных (Cochrane Library, EMBASE, MEDLINE, Web of Science). Глубина поиска составила 10 лет. Ссылки из найденных статей были просмотрены на предмет поиска дополнительных релевантных публикаций.

Критериями подбора опубликованных научных исследований были:

– клинические исследования или эксперименты с участием животных с наличием опытной группы и группы контроля;

– системное или местное применение лекарственного препарата, способного влиять на физиологические процессы костного ремоделирования в рамках как своего механизма действия, так и в результате побочного действия;

– подробное описание способа применения и дозировок;

– подробное описание ортодонтических аппаратов, используемых для перемещения зубов с указанием значений силы и режима активации, описание метода оценки скорости перемещения зубов.

Анализ данной научной литературы послужил основанием для разработки алгоритма ортодонтического лечения пациентов.

Общая информация о лечебных и побочных свойствах препаратов и их возможном влиянии на метаболизм костной ткани была получена из фармацевтических сборников РЛС, Vidal.

Клинический этап собственного исследования проводился с участием 348 пациентов в возрасте от 5 до 53 лет, обратившихся на консультацию и лечение к врачу-ортодонту, вне зависимости от вида аномалии окклюзии.

По результатам сбора анамнеза с помощью вычисления процента была определена доля пациентов, принимающих на постоянной основе лекарственные препараты, замедляющие метаболизм костной ткани, от общего числа обследованных пациентов. Необходимые расчеты проводились с помощью программы Google Spreadsheets.

Результаты. По результатам литературного поиска было отобрано 182 статьи.

На основании литературных данных был разработан алгоритм ортодонтического лечения пациентов, принимающих на постоянной основе препараты, способные замедлять метаболизм костной ткани и, как следствие, ортодонтическое перемещение зубов (св-

во о депонировании № 2080699). В алгоритме представлены рекомендации по лечению пациентов, принимающих следующие препараты: бисфосфонаты, гипогликемические препараты (кроме тиазолидиндионов и ингибиторов SGLT-2), гипотензивные, антигистаминные, статины, НПВС, эстроген-содержащие средства, тетрациклин, интерферон-γ. Алгоритм представлен в виде графической схемы, что позволит врачу быстро определять, какие действия следует выполнять на каждом этапе работы с пациентом. Точная и понятная схема алгоритма должна способствовать уменьшению частоты врачебных ошибок (рис. 1).

Среди 348 пациентов, обратившихся на консультацию и лечение к врачу-ортодонту, при анализе лекарственного анамнеза было выявлено 44 пациента (12,6 %) в возрасте от 14 до 53 лет, принимающих на постоянной основе лекарственные препараты, способные замедлять метаболизм костной ткани. Из них 47,7% (21 человек) принимали эстроген-содержащие препараты, применяемые в целях контрацепции или для профилактики остеопороза, 31,8% (14 человек) – гипотензивные средства, 9,1% (4 человека) – НПВС, 6,8% (3 человека) – антигистаминные и 4,5% (2 человека) – гипогликемические препараты (метформин и вилдаглиптин) (рис. 2).

Согласно предложенному алгоритму, всем пациентам, принимающим на постоянной основе лекарственные препараты, замедляющие метаболизм костной ткани (44 человека), в процессе активного ортодонтического лечения активация аппаратуры проводилась с

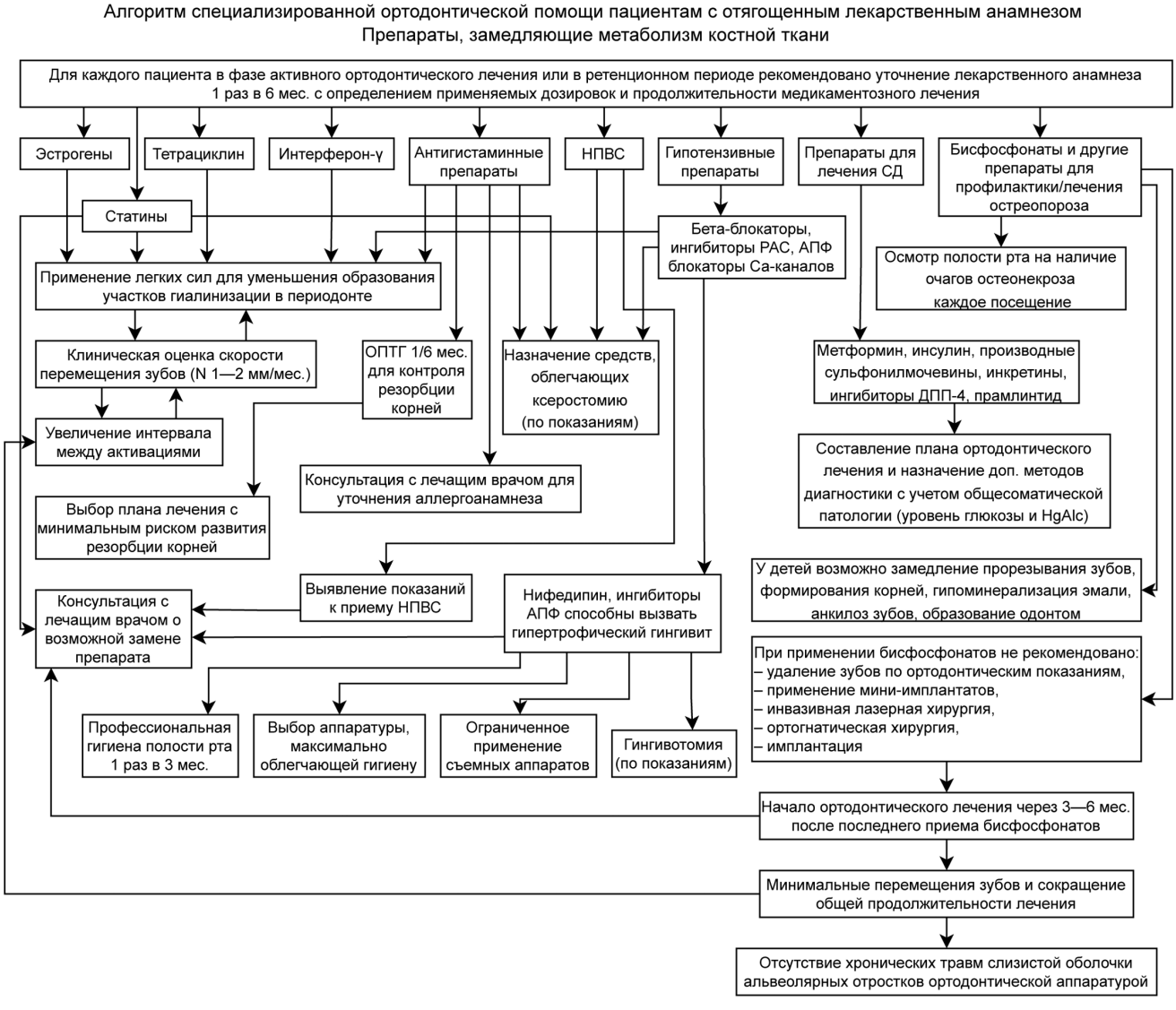

***Рис. 1**. Алгоритм специализированной ортодонтической помощи пациентам с отягощенным лекарственным анамнезом. Препараты, замедляющие метаболизм костной ткани*
***Fig. 1**. Algorithm of specialized orthodontic care for patients with a burdened medical history. Drugs that slow down the metabolism of bone tissue*

увеличенными интервалами, применялись легкие силы и каждое посещение проводилась клиническая оценка скорости перемещения зубов.

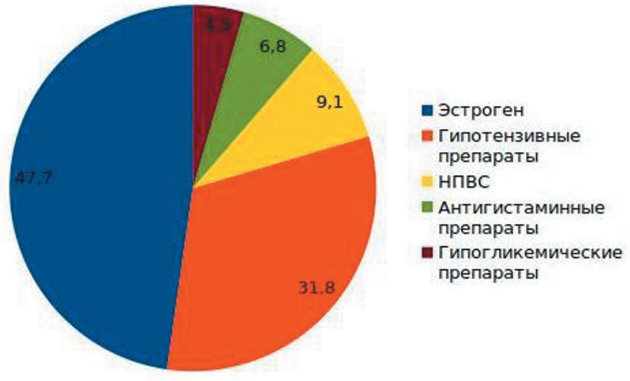

***Рис. 2**. Количество пациентов, принимающих на постоянной основе лекарственные препараты, способные замедлять метаболизм костной ткани (в %)*
***Fig. 2**. The number of patients taking medications on a regular basis that can slow down the metabolism of bone tissue (in %)*

Понимание возможного негативного влияния данных препаратов на продолжительность и эффективность перемещения зубов привело нас к необходимости в процессе планирования ортодонтического лечения направлять пациентов на консультацию к лечащим врачам с запросом о возможной замене препарата на аналог без побочного действия на метаболизм костной ткани (например, гипотензивных препаратов, статинов, НПВС) или полной отмене на весь период лечения (бисфосфонаты). Так, в нашем исследовании, согласно алгоритму, 1 пациент, принимающий препарат из группы блокаторов кальциевых каналов и предъявивший жалобы на кровоточивость десны и сухость в полости рта, а также 4 пациента, применяющие на постоянной основе НПВС для купирования болевого симптома при ревматоидном артрите и воспалительных заболеваниях опорно-двигательной системы, были направлены на консультацию к врачу-терапевту с вопросом о возможной замене препаратов.

Трем пациентам с отягощенным аллергологическим анамнезом, принимающим антигистаминные препараты, нами был рекомендован план ортодонтического лечения с минимальным риском развития резорбции корней (сокращение сроков активного лечения, применение легких сил, выбор плана лечения, не предусматривающий интрузию и перемещение зубов на большое расстояние), предполагающий также контрольные ОПТГ 1 раз в 6 мес. Консультация с лечащим аллергологом позволила исключить аллергию на никель, латекс, полимеры, композиты и др., что определило отсутствие противопоказаний к выбору аппаратуры.

Пациенты с сахарным диабетом (2 человека) были направлены к эндокринологу с целью получения данных о степени компенсации основного заболевания и последних результатах определения уровня глюкозы в крови и гликированного гемоглобина. Было установлено, что данные пациенты имели хорошо контролируемый сахарный диабет (показатели гликированного гемоглобина 6,5% и 7%, при норме 4–6%).

На всех этапах ортодонтического лечения мы поддерживали контакт с врачами соответствующих лечебных специальностей для выявления связи развития изменений на слизистой оболочке рта или десны с возможными побочными или аллергическими проявлениями от принимаемых препаратов. Так, прием ингибиторов АПФ или блокаторов кальциевых каналов может привести к развитию гипертрофического гингивита, что значительно усложнит ортодонтические манипуляции. Среди наблюдаемых пациентов у одного на фоне приема верапамила (препарат из группы блокаторов кальциевых каналов) наблюдали гипертрофический гингивит (рис. 3).

***Рис. 3**. Гипертрофический гингивит на фоне приема гипотензивных препаратов*
***Fig. 3**. Hypertrophic gingivitis against the background of taking antihypertensive drugs*

***Рис. 4**. Очаг остеонекроза на верхней челюсти*
***Fig. 4**. The focus of osteonecrosis in the upper jaw*

Лечебный курс приема бисфосфонатов может способствовать развитию эрозивно-язвенных процессов на слизистой оболочке рта с последующим осложнением в виде остеонекроза (рис. 4), что обязывает регулярно проводить тщательный осмотр слизистой оболочки рта.

При выявлении сухости слизистой оболочки рта лекарственного генеза (при прие-

ме гипотензивных, антигистаминных препаратов или статинов), способствующей травмированию слизистой и затрудняющей гигиену полости рта, мы рекомендовали пациентам прием местных средств заменителей слюны для облегчения состояния ксеростомии.

Таким образом, по каждой категории препаратов были сформулированы клинические рекомендации для врача-ортодонта, позволяющие оптимизировать лечебные ортодонтические мероприятия, что обеспечит повышение эффективности ортодонтического лечения.

Обсуждение результатов. Для достижения оптимальных результатов лечения нами был разработан и апробирован в клинических условиях алгоритм ортодонтического лечения пациентов, принимающих на постоянной основе лекарства, способные замедлять метаболизм костной ткани.

Эстроген-содержащие препараты, широко применяемые в целях контрацепции и в качестве заместительной терапии в период постменопаузы у женщин для профилактики и лечения остеопороза, обладают выраженным анаболическим эффектом на костную ткань. Его уровень отрицательно коррелирует с маркерами резорбции кости, принимающими активное участие в процессе ортодонтического перемещения зубов (ПГ Е2, ИЛ-1β, ИЛ-6, М-КСФ), что может негативно сказаться на скорости ортодонтического лечения [11].

Статины являются одними из самых широко применяемых препаратов для снижения уровня холестерина и профилактики сердечно-сосудистых заболеваний [12]. Липофильные статины оказывают анаболический эффект на костную ткань, положительно влияя на образование костной ткани, увеличение объема трабекулярной кости, минеральную плотность и снижая риск переломов [13], что способно достоверно снижать скорость ортодонтического перемещения зубов [14].

Тетрациклины, в том числе и химически модифицированные, обладают про-анаболическим действием на костную ткань, способствуя костеобразованию. Одним из механизмов антирезорбтивного действия является снижение числа остео- и одонтокластов вследствие нарушения их развития и дифференцировки, а также ускорения апоптоза [15]. Кроме того, тетрациклины обладают выраженной способностью ингибировать коллагеназы, матриксные металлопротеиназы, провоспалительные цитокины (фактор некроза опухоли, ИЛ-1 и др.) и метаболизм арахидоновой кислоты, играющие ключевую роль не только в патогенезе деструктивных заболеваний, но и во время физиологического ремоделирования [16].

Действие интерферона-γ на процессы ремоделирования кости схожи с влиянием индометацина. При введении интерферона-γ нарушается синтез простагландинов и замедляется резорбция кости, активируемая ИЛ-1. Данный эффект находится в прямой зависимости от дозировки применяемого интерферона-γ. Интеферон-γ способен блокировать остеокластогенез, вызванный механической нагрузкой, производимой ортодонтической аппаратурой, тем самым замедляя ортодонтическое лечение [17].

Нестероидные противовоспалительные средства (НПВС) обладают анальгетическим, жаропонижающим, противовоспалительным эффектом и применяются при широком спектре заболеваний (ревматоидный артрит, остеоартрит, подагра, дисменорея, мигрени, головные боли, постоперационные боли, а также для профилактики сердечно-сосудистых заболеваний и др). Блокирование циклооксигеназ (ЦОГ) подавляет продукцию простагландинов, негативно влияя на дифференцировку и активность остеокластов. В конечном итоге это приводит к замедлению процесса резорбции костной ткани [18]. Ряд общесоматических заболеваний (например, ревматоидный артрит) могут способствовать дегенеративным изменениям в пародонте и ВНЧС, что необходимо учитывать при составлении плана лечения.

Блокирование Н рецепторов на поверхности остеобластов антигистаминными препаратами нарушает процесс привлечения и дифференцировки остеокластов на стороне сдавления периодонтальных связок, замедляя процесс ортодонтического перемещения зубов. Особенно сильным подобное негативное влияние на движение зубов может быть при длительном приеме от 3-х недель и больше [19]. Известно, что наличие у пациента различных аллергических реакций является предрасполагающим фактором к повышенной резорбции корней [20].

Снижение скорости ортодонтического перемещения зубов наблюдается при применении бета-блокаторов, блокаторов Са-каналов, ингибиторов РАС и АПФ независимо от дозировок. Снижение скорости резорбции кости происходит за счет ингибирования дифференцировки и активности остеокластов, а также за счет блокирования выработки цитокинов (ИЛ-1β и ИЛ-6) [21, 22]. Одновременно прием гипотензивных препаратов приводит к увеличению уровня маркеров, характеризующих функцию остеобластов [23].

Бисфосфонаты широко применяются для профилактики и лечения остеопороза. Однако за счет блокирования функции остеокластов и снижения скорости образования капилляров препараты данной группы быстро снижают скорость движения зубов и могут скомпрометировать результаты лечения [24]. Нарушение васкуляризации, в свою очередь, может способствовать развитию остеонекроза [25]. В связи с этим план ортодонтического лечения должен учитывать повышенный риск развития остеонекроза при проведении хирургических

манипуляций, минимальные перемещения зубов, общую продолжительность лечения, возможные нарушения фомирования зачатков зубов и увеличение сроков их прорезывания у детей. При ортодонтическом лечении во время каждого планового посещения данной группе пациентов рекомендован осмотр полости рта с целью раннего выявления участков хронической травмы слизистой оболочки альвеолярного отростка ортодонтической аппаратурой, что может способствовать развитию очагов остеонекроза.

Всем пациентам, принимающим на постоянной основе препараты, замедляющие метаболизм костной ткани, в процессе активного ортодонтического лечения рекомендовано применение легких сил и увеличение интервала между активациями для уменьшения образования участков гиалинизации в периодонте. Ежемесячная оценка скорости перемещения зубов позволит клинически определить правильный режим активации (N 1—2 мм/мес.).

Некоторые категории лекарств (например, статины, гипотензивные и антигистаминные препараты) способны вызывать ксеростомию. При наличии несъемной аппаратуры в полости рта ксеростомия будет способствовать ускорению образования зубного налета и ухудшению кариесогенной ситуации. Назначение средств, облегчающих ксеростомию, является неотъемлемой частью профилактики кариеса в процессе ортодонтического лечения. Кроме того, препараты из группы блокаторов кальциевых каналов (нифедипин, верапамил и др.) провоцируют развитие гипертрофического гингивита. При наличии данного побочного эффекта рекомендовано проведение профессиональной гигиены полости рта не реже 1 раза в 3 месяца, выбор аппаратуры, максимально облегчающей гигиену, ограниченное применение съемных аппаратов ввиду их возможной неудовлетворительной фиксации. Также, по показаниям, показано проведение гингивотомии.

При планировании и проведении активного ортодонтического лечения пациентов с отягощенным лекарственным анамнезом своевременная и эффективная коммуникация с врачом лечебного профиля позволит оптимизировать сроки лечения и избежать осложнений. При приеме пациентом на постоянной основе статинов, НПВС, нифедипина и бисфосфонатов целесообразно обсудить с лечащим врачом возможность полной отмены препарата или замены на аналог без побочных действий, способных негативно отразиться на перемещении зубов. При отсутствии показаний к полной отмене бисфосфонатов начинать ортодонтическое лечение рекомендовано не ранее 3—6 мес. после последнего приема препарата.

Препараты для коррекции сахарного диабета (метформин, инсулин, производные сульфонилмочевины, инкретины, ингибиторы ДПП-4, прамлинтид) способны как напрямую стимулировать костеобразование, так и опосредованно за счет улучшения гликемического контроля [26], что следует учитывать и постоянно мониторировать уровень глюкозы в крови и показатель гликированного гемоглобина.

Таким образом, работа врача-ортодонта при лечении пациентов с общесоматической патологией, принимающих на постоянной основе различные лекарственные средства, должны осуществляться в тесной кооперации с врачами общего профиля, так как составление плана лечения, назначение дополнительных методов диагностики должно осуществляться с учетом общесоматического статуса и оценки возможного влияния фармакологических средств на эффективность ортодонтического лечения.

Выводы

1. Проведенный анализ опубликованных научных исследований выявил широкий спектр лекарственных препаратов, способных блокировать резорбцию, замедлять метаболизм костной ткани и негативно влиять на процесс ортодонтического лечения.

2. Алгоритм ортодонтического лечения пациентов, принимающих на постоянной основе препараты, замедляющие метаболизм костной ткани (св-во о депонировании № 2080699), представляет собой практическое руководство для определения тактики ортодонтического лечения, необходимых лечебных мероприятий, дополнительных методов диагностики и консультаций с профильными специалистами у пациентов с отягощенным лекарственным анамнезом. Своевременное выявление факторов, способных негативно отразиться на процессе перемещения зубов, позволит сократить вероятность развития осложнений, оптимизировать сроки и финансовые затраты на ортодонтическое лечение.

3. При использовании предложенного алгоритма для 12,6% пациентов (44 человека) планы ортодонтического лечения и режима активации были скорректированы с учетом отягощенного лекарственного анамнеза. Из них 22,7% пациентов (10 человек) были направлены на консультации к специалистам лечебного профиля с вопросом о течении основного заболевания, возможной замене препарата на аналог без побочного эффекта на метаболизм костной ткани, определения возможных противопоказаний к ортодонтическому лечению.

Литература / References

1. Каганова О.С., Олесов Е.Е., Тихонов В.Э., Рева В.В., Кащенко П.В., Микрюков В.В. Ортодонтический статус у детей в период сменного прикуса. *Российский стоматологический журнал.* 2018, 22(4): 203—205. doi: 10.18821/1728-2802-2018-22-4-203-205

Kaganova O.S., Olesov E.E., Tihonov V.E., Reva V.V., Kachenko P.V., Mikrukov V.V. Orthodontic status in children during the period of remov-

able bite. *Russian journal of dentistry*. 2018, 22(4): 203–205 (In Russian). doi: 10.18821/1728-2802-2018-22-4-203-205

2. Косюга С.Ю., Агутина А.С., Беляков С.А. Анализ функциональных расстройств зубочелюстной системы у школьников. *Российский стоматологический журнал*. 2016, 20(2): 88–90. doi: 10.18821/1728-28022016;20(2):88-90

Kosuga S.U., Agutina A.S., Belyakov S.A. Dental system functional disorders analysis in schoolchildren. *Russian Dental Journal*. 2016, 20(2): 88–90 (In Russian). doi: 10.18821/1728-28022016;20(2):88-90

3. Chauhan N., Parikh T., Patel S., Shah A., Pandya P., Shah K. Diabetes mellitus, a myth in orthodontics? *International Journal of Preventive and Clinical Dental Research*. 2018, 5(3): 24–28. doi: 10.4103/INPC.INPC_3_18

4. Сохов С.Т., Цветкова М.А. Первичная диагностика и планирование лечения у пациентов с сопутствующей патологией и лекарственной терапией. *Медицинские новости Грузии*. 2021, №7–8: 79–83.

Sohov S., Tsvetkova M. Primary diagnostics and orthodontic treatment planning for patients on medical regimen for concomitant pathologies. *Georgian Medical News*. 2021, no.7–8: 79–83 (in Russian).

5. Faruqui S., Fida M., Shaikh A. Factors affecting treatment duration – a dilemma in orthodontics. *J Ayub Med Coll Abbottabad*. 2018, 30(1): 16–21.

6. Gilbert M.P., Pratley R.E. The impact of diabetes and diabetes medications on bone health. *Endocr Rev*. 2015, 36(2): 194–213. doi: 10.1210/er.2012-1042

7. Venkataramana V., Chidambaram S., Reddy B.V., Goud E.S.S., Arafath M., Krishnan S. Impact of bisphosphonate on orthodontic tooth movement and osteoclastic count: an animal study. *Journal of International Oral Health*. 2014, 6(2): 1–8.

8. Lotwala R.B., Greenlee G.M., Ott S.M., Hall S.H., Huang G.J. Bisphosphonates as a risk factor for adverse orthodontic outcomes: a retrospective cohort study. *Am J Orthod Dentofacial Orthop*. 2012, 142(5): 625–634. doi: 10.1016/j.ajodo.2012.05.019

9. Zahrowski J.J. Optimizing orthodontic treatment in patients taking bisphosphonates for osteoporosis. *Am J Orthod Dentofacial Orthop*. 2009, 135(3): 361–374. doi: 10.1016/j.ajodo.2008.08.017

10. Аксамит Л.А., Цветкова А.А. *Заболевания слизистой оболочки рта. Связь с общей патологией. Диагностика*. М.: МЕДпресс-Информ, 2016, 288 с.

Aksamit L.A., Tsvetkova A.A. *Oral mucosa diseases. Relationship with general pathology. Diagnostics*. Moscow: Medpress-Inform, 2016, 288 p. (In Russian).

11. Celebi A. A., Demirer S., Catalbas B., Arikan S. Effect of ovarian activity on orthodontic tooth movement and gingival crevicular fluid levels of interleukin-1γ and prostaglandin E(2) in cats. *Angle Orthodontis*t. 2013, 83(1): 70–75. doi: 10.2319/012912-78.1

12. Gradosova I., Zivna H., Palicka V., Hubena S., Svejkovska K., Zivny P. Protective effect of atorvastatin on bone tissue in orchidectomised male albino Wistar rats. *Eur J Pharmacol*. 2012, 679(1–3): 144–150. doi: 10.1016/j.ejphar.2012.01.014

13. Tsartsalis A.N., Dokos C., Kaiafa G.D., Tsartsalis D.N., Kattamis A., Hatzitolios A.I., et. al. Statins, bone formation and osteoporosis: hope or hype? *Hormones*. 2012, 11(2): 126–139. doi: 10.14310/horm.2002.1339

14. Esfahani N.E., Sadeghian S., Razavi M., Minaiyan M., Afsari E. The effects of simvastatin on bone remodeling, tooth movement and root resorption in orthodontic treatments. *Biomedical and Pharmacology Journa*l. 2013, 6(2): 271–278. doi: 10.13005/bpj/414

15. Marcial B.L., Sousa S.F., Barbosa I.L., Dos Santos H.F., Ramos M.J. Chemically modified tetracyclines as inhibitors of MMP-2 matrix metalloproteinase: a molecular and structural study. *J Phys. Chem*. B. 2012, 116(46): 13644–13654. doi: 10.1021/jp3079748

16. Baysal A., Uysal T., Ozdamar S., Kurt B., Kurt G., Gunhan O. Comparisons of the effects of systemic administration of l-thyroxine and doxycycline on orthodontically induced root resorption in rats. *European Journal of Orthodontics*. 2010, 32(5): 496–504. doi: 10.1093/ejo/cjp124

17. Kohara H., Kitaura H., Yoshimatsu M., Fujimura Y., Morita Y., Eguchi T., et al. Inhibitory effect of interferon-γ on experimental tooth movement in mice. *J Interferon Cytokine Res*. 2012, 32(9): 426–431. doi: 10.1089/jir.2011.0124

18. Hashemi S.M., Otoofi A., Badiee M.R., Abdolazimi F. Orthodontic tooth movement and root resorption after different doses of Celecoxib drug treatment in Rats. *J Dent Sch*. 2012, 29(4): 230–241.

19. Meh A., Sprogar S., Vaupotic T., Cor A., Drevensek G., Marc J., et. al. Effect of cetirizine, a histamine (H(1)) receptor antagonist, on bone modeling during orthodontic tooth movement in rats. *American Journal of Orthodontics and Dentofacial Orthopedic*s. 2011, 139(4): e323–e329. doi: 10.1016/j.ajodo.2009.11.013

20. Aghili H., Ardekani M.D., Meybodi S.A.R.F., Toodehzaeim M.H., Modaresi J., Mansouri R., et. al. The effect of ovalbumin on orthodontic induced root resorption. *Dent Res J (Isfahan)*. 2013, 10(5): 630–635.

21. Rodrigues W.F., Madeira M.F., da Silva T.A., Clemente-Napimoga J.T., Miguel C.B., Diasda Silva V.J., et. al. Low dose of propranolol down-modulates bone resorption by inhibiting inflammation and osteoclast differentiation. *British Journal of Pharmacology*. 2012, 165(7): 2140–2151. doi: 10.1111/j.1476-5381.2011.01686.x

22. De Oliveira E.L., Freitas F.F., de Macedo C.G., Clemente-Napimoga J.T., Silva M.B.F., Manhaes-Jr L.R.C., et. al. Low dose propranolol decreases orthodontic movement. *Archives of Oral Biology*. 2014, 59(10): 1094–1100. doi: 10.1016/j.archoralbio.2014.06.006

23. Moura A.P., Montalvany-Antonucci C.C., de Albuquerque Taddei S.R., Queiroz-Junior C. M., Biguetti C.C., Garlet G.P. et. al. Effects of angiotensin II type I receptor blocker losartan on orthodontic tooth movement. *American Journal of Orthodontics and Dentofacial Orthopedics*. 2016, 149(3): 358–365. doi: 10.1016/j.ajodo.2015.09.019

24. Salazar M., Hernandes L., Ramos A.L., de Oliveira Salazar B., Micheletti K.R., Paranhos L.R. et. al. Effect of alendronate sodium on tooth movement in ovariectomized rats. *Archives of Oral Biology*. 2015, 60(5): 776–781. doi: 10.1016/j.archoralbio.2015.02.003

25. Seifi M., Asefi S., Hatamifard G., Lotfi A. Effect of local injection of Zolena, zoledronic acid made in Iran, on orthodontic tooth movement and root and bone resorption in rats. *Journal of Dental Research, Dental Clinics, Dental Prospects*. 2017, 11(4): 257–264. doi: 10.15171/joddd.2017.045

26. Lecka-Czernik B. Diabetes, bone and glucose-lowering agents: basic biology. *Diabetologia*. 2017, 60(7): 1163–1169. doi: 10.1007/s00125-017-4269-4

Москва, Россия
25–28.09.2023

ДЕНТАЛ ЭКСПО

54-Й МОСКОВСКИЙ МЕЖДУНАРОДНЫЙ СТОМАТОЛОГИЧЕСКИЙ ФОРУМ И ВЫСТАВКА

Москва, Крокус Экспо, павильон 2
www.dental-expo.com

На правах рекламы 16+

КРУПНЕЙШАЯ ВЫСТАВКА, ПЛОЩАДКА ОБУЧЕНИЯ И НЕТВОРКИНГА

Организатор:
DENTALEXPO®
+7 499 707 23 07 | info@dental-expo.com

Стратегический партнер:
Стоматологическая Ассоциация России (СтАР)

Генеральный спонсор:
GREEN DENT

vk.com/dentalexpomoscow
t.me/dentalexporussia

Издается с 1997 г. Founded in 1997

СТОМАТОЛОГИЯ ДЛЯ ВСЕХ

Stomatology for All / International Dental Review

Разнообразная специальная и общая информация для всех работающих в стоматологии
Информация для широкого круга читателей, связанная со стоматологией

Журнал распространяется по комплексной системе, в которую входят: подписка через агентство «Урал-Пресс» и другие агентства, прямая подписка и продажа через редакцию, целевая рассылка, розничная продажа через сеть организаций, распространяющих книжно-журнальную продукцию, продажа на выставках по стоматологической и медицинской тематике, в клиниках и учреждениях здравоохранения, организациях, реализующих стоматологические товары и предоставляющих стоматологические услуги

Журнал "Стоматология для всех" включен ВАК Минобрнауки РФ в "Перечень ведущих рецензируемых научных журналов и изданий, в которых должны быть опубликованы основные научные результаты диссертаций на соискание ученой степени доктора и кандидата наук"

Как подписаться на журнал "Стоматология для всех"

Подписку на журнал можно оформить через агентство «Урал-Пресс» https://www.ural-press.ru или непосредственно через редакцию.

Индексы журнала в каталоге «Урал-Пресс» – 47477 и 80711.

Подписку на журнал через редакцию можно сделать, начиная с любого номера. Подробная информация о порядке оформления подписки – на сайте журнала **www.sdvint.com**

Оплатив подписку, Вы будете получать журнал, **начиная с очередного номера**, выходящего после даты подписки.

Внимание! Перечисляя деньги за подписку на расчетный счет редакции или делая почтовый перевод, обязательно **укажите** в платежном поручении в графе "Назначение платежа" или на бланке почтового перевода **адрес, по которому должен быть доставлен журнал**.

Банковские реквизиты для перечислений по безналичному расчету: ООО "Редакция журнала "Стоматология для всех", ИНН 7704167552, КПП 770401001, р/с 40702810438260101570 в Московском банке Сбербанка России ОАО, г. Москва, БИК 044525225, к/с 30101810400000000225.

Для почтового перевода в графе "Кому" указать: 125955, Москва, ООО "Редакция журнала "Стоматология для всех", ИНН/КПП 7704167552/770401001, р/с 40702810438260101570 в Московском банке Сбербанка России ОАО, г. Москва, БИК 044525225, к/с 30101810400000000225.

Информация для авторов

Чтобы опубликовать статью в журнале "Стоматология для всех/International Dental Review" следует, сделав предварительный звонок, принести подготовленный для публикации материал (в соответствии с требованиями, указанными ниже) в редакцию или выслать его по электронной почте (E-mail: sdvint@mail.ru). Перед публикацией статьи рецензируются. Материалы аспирантов публикуются бесплатно.

Текст должен быть записан в формате Word, иллюстрации – в формате jpeg или tiff (отдельными файлами) с разрешением не менее 300 dpi. Статья должна включать аннотацию и ключевые слова на русском и английском языках.

Название статьи и фамилии авторов также следует указать на русском и английском языках. К информации на электронном носителе желательно приложить распечатанные текст статьи и иллюстрации, указать места работы (обязательно!), титулы и звания авторов, приложить цветные фотографии авторов в формате jpeg или tiff. Укажите свои контакты – ФИО (полностью), телефон, адрес электронной почты, выделив ту часть адресной информации, которая будет опубликована с пометкой "Для переписки".

Редакция и редакционный совет журнала "Стоматология для всех/International Dental Review" при рецензировании поступающих статей и принятии решения об их публикации руководствуются международными этическими принципами Committee on Publication Ethics (COPE) издания научного медицинского журнала и Положением об этике публикаций в журнале "Стоматология для всех/International Dental Review" (www.sdvint.com/ethics/).

Периодичность выхода журнала 1 раз в 3 месяца. Цена журнала при продаже в розницу – договорная. Тираж 5 000 экз.

Адрес редакции для переписки: 127473, Россия, Москва, а/я 109, Редакция журнала "Стоматология для всех"

Телефон/факс: +7(925) 035-34-35, +7 (925) 316-31-63; **E-mail**: sdvint@mail.ru; **Интернет**: www.sdvint.com

Главный редактор: Конарев Александр Васильевич

Подписано в печать: 27 июня 2023 г.

© «СТОМАТОЛОГИЯ ДЛЯ ВСЕХ/International Dental Review», 2023
© Издательство «Либри Плюс», 2023

German Dental Group

ПРЕДСТАВЛЯЕТ

ProFeel+ OPTIMA - оптимальное решение для многопрофильной российской стоматологии

10 лет гарантии

Ортопедическая стоматология

Терапевтическая стоматология

Хирургическая стоматология

ProFeel+ OPTIMA

Детская стоматология

Ортодонтия

Dentsply Sirona

Лучшее для лучших

GERMAN DENTAL GROUP

Официальный дилер фирмы Sirona Dental System GmbH в России ООО "Герман Дентал Групп И.Н.Т."
Тел./Факс: (495) 614-67-29, 614-56-23, 8-929-624-42-14.
E-mail: gdg-russia@mtu-net.ru

Стоматологические установки DARTA®

www.darta.top

DARTA®

Разработано и
произведено в России

Лицензия на производство № ФС-99-04-000358 от 13 сентября 2013 г.

www.coralspb.ru
тел.: +7 (812) 655-50-50
+7 (495) 663-77-26