СТОМАТОЛОГИЯ ДЛЯ ВСЕХ

International Dental Review

ISSN 1999-172X (Print)
ISSN 2408-9753 (Online)

№ 1 – 2016

Исследование факторов врожденного иммунитета в тканях пародонта у больных с переломами челюстей

Рентгенологические проявления травм средней и верхней зон лицевого отдела черепа

Особенности хирургического лечения кистозных образований нижней челюсти больших размеров

Комплексная терапия пародонтита с применением сочетанных ирригаций пародонта

Сравнительная оценка атрофии костной ткани в области дентальных внутрикостных имплантатов

Влияние пробиотиков на состояние мукозального иммунитета полости рта

Комплексное лечение

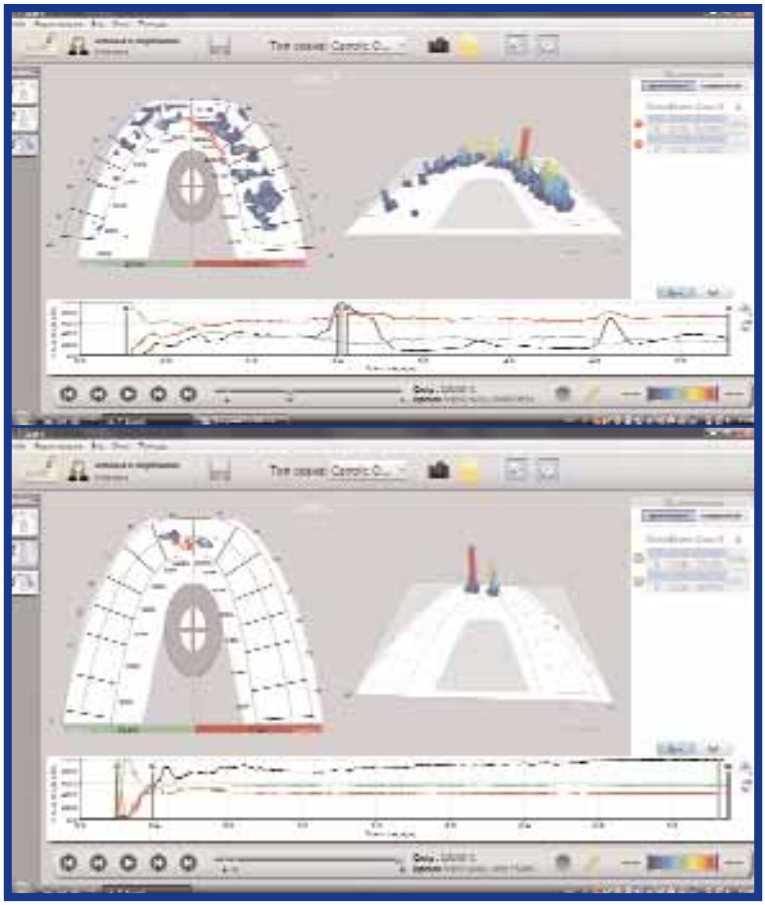

хронического апикального периодонтита

sdvint.com

Стоматология для всех/International Dental Review 1 – 2016

German Dental Group

ПРЕДСТАВЛЯЕТ

ProFeel+ OPTIMA - оптимальное решение для многопрофильной российской стоматологии

10 лет гарантии

Ортопедическая стоматология

Терапевтическая стоматология

Хирургическая стоматология

ProFeel+ OPTIMA

Детская стоматология

Ортодонтия

sirona

Лучшее для лучших

GERMAN DENTAL GROUP

Официальный дилер фирмы Sirona Dental System GmbH в России ООО "Герман Дентал Групп И.Н.Т."
Тел./Факс: (495) 614-67-29, 614-56-23, 8-929-624-42-14.
E-mail: gdg-russia@mtu-net.ru

Артикаин Orabloc ®, изготовитель Pierrel SpA, Италия

(артикаин гидрохлорид 4% и адреналин 1:100000 и адреналин 1:200000)

Только производители двух анестетиков на российском рынке используют при изготовлении технологию «Асептического заполнения».
С первым, вошедшим на рынок давно, Вы хорошо знакомы, и он уже стал анестетиком,пользующимся наибольшим доверием. Сейчас мы рады представить Вам Артикаин Orabloc®, обладающий теми же положительными свойствами,но по более доступной цене.

В зависимости от клинической ситуации вы можете выбрать Артикаин Orabloc® с необходимой концентрацией эпинефрина

Артикаин Orabloc® 1:200 000

Длительность анестезии 45 минут

Показания:

Инфильтрационная и проводниковая анестезия в стоматологии (особенно у больных с сопутствующими тяжелыми стоматическими заболеваниями), в том числе при проведении следующих манипуляций:

- неосложненное удаление одного или нескольких зубов;
- препарирование кариозных полостей и зубов перед протезированием.

Артикаин Перрель Orabloc® 1:100 000

Длительность Анестезии 75 минут

Показания:

- операции на пульпе зуба (ампутация или экстирпация)
- удаление сломанного зуба (остеотомия)
- удаление зуба, пораженного апикальным пародонтитом
- продолжительные хирургические вмешательства (например, операция по Колдуэллу-Люку)
- чрескожный остеосинтез
- эксцизия кист
- вмешательства на слизистой оболочке десны
- резекция верхушки корня зуба
- обработка полостей и обтачивание перед протезированием высокочувствительных зубов

ООО “Рокада Дент”
г.Казань,
ул. Петербургская, д. 26
тел. 8(843) 570-68-86

PIERREL

Артикаин Orabloc ®

СПЕЦИАЛЬНОЕ ПРЕДЛОЖЕНИЕ!

При покупке 30 упаковок* Артикаин Orabloc®

1:100 000 или 1:200 000, Вы получаете в

подарок **“говорящий” автоматический тонометр**

Talking B-Well WA -77.

*дополнительные скидки сохраняются

СТОМАТОЛОГИЯ ДЛЯ ВСЕХ

International Dental Review

СОДЕРЖАНИЕ

Стоматологическая Ассоциация России

Редакционный совет:

Алимский А.В., Боровский Е.В., Вагнер В.Д., Гуревич К.Г., Дунаев М.В., Иванов С.Ю., М. Кипп, Кисельникова Л.П., Козлов В.А., Козлов В.И., Колесник А.Г., Колесников Л.Л., Кузьмина Э.М., Кулаков А.А., Лебеденко И.Ю., Макеева И.М., Максимовская Л.Н., Митронин А.В., Пахомов Г.Н., Рабинович И.М., Рабинович С.А., Салеев Р.А., Сахарова Э.Б., Сорокоумов Г.Л., Сохов С.Т., И. Хен, Ющук Н.Д., Янушевич О.О.

Редакционная коллегия:

Конарев А.В.

Леонтьев В.К.

Садовский В.В.

Главный редактор:

Конарев А.В.

ВОЗМОЖНОСТИ СТОМАТОЛОГИИ СЕГОДНЯ

Терапевтическая стоматология

Исследование факторов врожденного иммунитета в тканях пародонта у больных с переломами челюстей. Н.М. Хелминская, Л.В. Ганковская, Е.А. Молчанова, О.А. Свитич, В.В. Греченко 6

Эндодонтия

Комплексное лечение хронического апикального периодонтита. Л.А. Мамедова, О.И. Ефимович, Т.Н. Сиукаева 12

Рентгенология в стоматологии

Рентгенологические проявления травм средней и верхней зон лицевого отдела черепа. А.П. Аржанцев 16

Челюстно-лицевая хирургия

Особенности хирургического лечения кистозных образований нижней челюсти больших размеров. Б.Я. Аснин, А.Ю. Дробышев, С.А. Аснина 22

Гигиена полости рта

Комплексная стоматологическая реабилитация пациентов с заболеваниями пародонта на фоне йододефицита. Г.И. Рогожников, Е.М. Караваева, М.В. Мартюшева, Э.С. Горовиц, Т.И. Карпунина 24

Пародонтология

Комплексная терапия пародонтита с применением сочетанных ирригаций пародонта ионизированной серебром водой и 4% водно-спиртовым раствором прополиса. М.С. Алиева, И.М.-К. Расулов, М.А. Магомедов, А.А. Османова, Х.М. Магомедов 32

Ортопедическая стоматология

Сравнительная оценка атрофии костной ткани в области дентальных внутрикостных имплантатов различного диаметра при ортопедическом лечении пациентов с полной потерей зубов. А.Э. Каламкаров 38

Электромиографическое исследование пациентов с различными видами съемных протезов и состоянием минеральной плотности костей. С.И. Абакаров, Д.В. Сорокин, П.С. Степанов 42

Микробиология и экология полости рта

Влияние пробиотиков на состояние мукозального иммунитета полости рта. Т.Л. Реминова, А.Ю. Зорин, А.А. Тимофеева, О.В. Третьякова, О.О. Биктимерова 46

№ 1(74) - 2016

СОБЫТИЯ В СТОМАТОЛОГИЧЕСКОМ МИРЕ

Семейный стоматолог – ключевая фигура в системе оказания стоматологической помощи. Интервью, данное академиком РАН В.К. Леонтьевым главному редактору журнала "Стоматология для всех" А.В. Конареву 4 февраля 2016 г. 52

Рабочая встреча участников стоматологического научно-образовательного медицинского кластера 56

Всемирный День стоматолога. Федеральный "Бал стоматологов России–2016" 56

Международный Симпозиум "Междисциплинарный подход к диагностике и лечению кранио-мандибулярных дисфункций" 60

Памяти Анатолия Брежнева 62

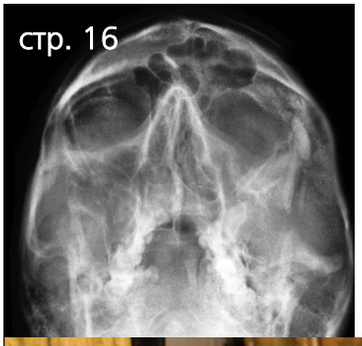

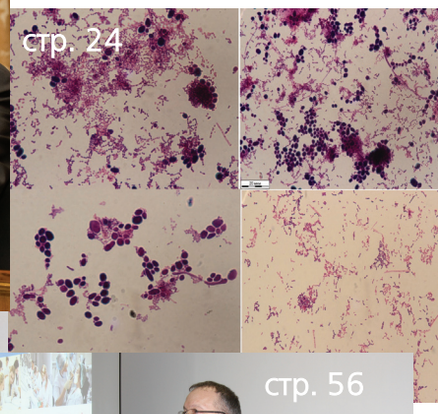

Журнал "Стоматология для всех" включен ВАК Минобрнауки РФ в "Перечень ведущих рецензируемых научных журналов и изданий, в которых должны быть опубликованы основные научные результаты диссертаций на соискание ученой степени доктора и кандидата наук".
С полной версией статей журнала "Стоматология для всех" можно ознакомиться в Научной электронной библиотеке на сайте www.elibrary.ru, а также на сайте журнала www.sdvint.com.
Публикации в журнале "Стоматология для всех" включены в национальную информационно-аналитическую систему РИНЦ (Российский индекс научного цитирования).
Журнал "Стоматология для всех" имеет статус печатного органа, аккредитованного при Стоматологической ассоциации России (СтАР)

Редакция журнала «Стоматология для всех/International Dental Review»

Адрес: 121099, Россия, г. Москва, ул. Новый Арбат, д. 34
Для переписки: 127473, Россия, Москва, а/я 109, редакция журнала "Стоматология для всех"
Телефон/факс: (495) 609-24-40
E-mail: sdvint@mail.ru

Редакция не несет ответственности за содержание рекламных объявлений.
Мнение авторов публикаций может не совпадать с мнением редакции, редакционной коллегии и редакционного совета.
Перепечатка – только с согласия редакции.

Официальный сайт журнала "Стоматология для всех" в **Интернете**: www.sdvint.com

© «СТОМАТОЛОГИЯ ДЛЯ ВСЕХ/International Dental Review», 2016

СТОМАТОЛОГИЯ ДЛЯ ВСЕХ

ISSN 1999-172X (Print)
ISSN 2408-9753 (Online)

№ 1 (74) – 2016

POSSIBILITY OF DENTISTRY TODAY

Conservative dentistry

Innate immunity factors of periodontal tissues in patients with jaw fractures. N.M. Helminskaya, L.V. Gankovskaya, E.A. Molchanova, O.A. Svitich, V.V. Grechenko 6

Endodontics

Complex treatment of chronic apical periodontitis. L.A. Mamedova, O.I. Efimovich, T.N. Siukaeva 12

X-ray in stomatology

Radiologically manifestations of the injuries upper and middle zone facial region skull. A.P. Arzhantsev 16

Maxillofacial surgery

Especially of surgery treatment of large cysts of the mandible. B.Ya. Asnin, A.Yu. Drobishev, S.A. Asnina 22

Oral hygiene

Multimodality dental rehabilitation of patients with periodontal disease and iodine deficiency. G.I. Rogozhnikov, E.M. Karavaeva, M.V. Martysheva, E.S. Gorovitz, T.I. Karpunina 24

Periodontics

Complex therapy of periodontitis using combined periodontal irrigations by water ionized with silver and 4% aqueous-alcoholic solution of propolis. M.S. Aliyeva, I.M-K. Rasulov, M.A. Magomedov, A.A. Osmanova, Kh.M. Magomedov 32

Prosthetic dentistry

Comparative assessment of an atrophy of a bone tissue in area the dental implants of various diameter at orthopedic treatment of patients with total loss of teeth. A.E. Kalamkarov 38

Electromyographic study of patients with different types of dentures and indicators of bone mineral density. S.I. Abakarov, D.V. Sorokin, P.S. Stepanov 42

Microbiology and ecology of the oral cavity

Effect of probiotics on the state of oral mucosal immunity. T.L. Redinova, A.Yu. Zorin, A.A. Timofeeva, O.V. Tretyakova, O.O. Biktimerova 46

EVENTS

The family dentist – the dominant figure in the system of the rendering dental care. Interview of academician RAS V.K. Leont'ev to editor-in-chief of the journal "International Dental Review" A.V. Konarev, 4 february 2016 52

Working meeting of members of the stomatological scientifically educational medical cluster 56

World Dentist Day. Federal "Ball dentists of the Russia-2016" 56

International symposium "The multidisciplinary approach to diagnostics and treatment of the craniomandibular dysfunctions" 60

In memory of Anatoliy Brezhnev 62

PHILIPS

ЭТО НЕ ЩЕТКА, ЭТО **Philips Sonicare!**

2 min

Только Philips Sonicare
за 2 минуты чистки совершает больше движений, чем обычная мануальная щетка за 2 часа

Только Philips Sonicare
на 50% аккуратнее воздействует на ткани зуба*

Только Philips Sonicare
создает динамический поток жидкости для эффективного очищения налета в том числе из межзубных промежутков и вдоль линии десен

Реклама

www.philips.ru

*De Jager M, Nelson R, Schmitt P, Moore M, Putt MS, Kunzelmann KH, Nyamaa I, Garcia-Godoy F, Garcia-Godoy C. Compend Cont Educ Dent. 2007; 28.

PHILIPS

Терапевтическая стоматология

Исследование факторов врожденного иммунитета в тканях пародонта у больных с переломами челюстей

Н.М. Хелминская, профессор кафедры стоматологии лечебного факультета, декан стоматологического факультета РНИМУ им. Н.И. Пирогова
Л.В. Ганковская, профессор, д.м.н., зав. кафедрой иммунологии МБФ РНИМУ им. Н.И. Пирогова
Е.А. Молчанова, аспирант кафедры стоматологии лечебного факультета РНИМУ им. Н.И. Пирогова
О.А. Свитич, д.м.н., зав. лабораторией молекулярной иммунологии ФГБУ НИИ вакцин и сывороток им. И.И. Мечникова
В.В. Греченко, к.м.н., старший преподаватель кафедры иммунологии МБФ РНИМУ им. Н.И. Пирогова

Для переписки:
Тел.: +7 (495) 410-82-84
E-mail: lizadent@yandex.ru

Резюме

Целью исследования было сравнительное изучение состояния и динамики некоторых факторов врожденного иммунитета, а именно TLR2, HBD-2, TNF-α и TGF-β в тканях пародонта у пациентов с переломами челюстей, лечение которых осуществлялось методом иммобилизации – двучелюстными назубными шинами.

Показано, что оценка состояния и динамики отдельных факторов врожденного иммунитета в тканях пародонта позволяет прогнозировать риск развития пародонтита при переломах челюстей.

***Ключевые слова**: перелом челюсти, пародонтит, врожденный иммунитет, Toll-подобные рецепторы (TLR2), дефенсины (HBD-2), цитокины (TNF-a and TGF-β).*

Innate immunity factors of periodontal tissues in patients with jaw fractures

N.M. Helminskaya, L.V. Gankovskaya, E.A. Molchanova, O.A. Svitich, V.V. Grechenko

Summary

The purpose of this research was the comparative study of selected innate immunity factors such as TLR2, HBD-2, TNF-α and TGF-b in periodontal tissues in healthy subjects as well as in patients with jaw fractures treated by the immobilization using two jaws overteeth splints.

This research demonstrated that the assessment of selected innate immunity factors in periodontal tissues can predict the development of periodontitis in patients with jaw fractures.

***Keywords**: jaw fracture, periodontitis, innate immunity, Toll-like receptors (TLR2), defensisns (HBD-2), cytokines (TNF-α and TGF-β), TLRs agonists.*

Общемедицинская и социальная значимость воспалительных заболеваний пародонта определяется частотой распространенности среди населения, в том числе у людей молодого возраста. Как правило, заболевание приводит к потере зубов и к отрицательному влиянию пародонтальных очагов инфекции на организм в целом [1]. Данные литературы свидетельствуют о распространенности пародонтита среди различных групп населения (80–90%) с тенденцией к увеличению и омоложению [2]. В то же время молекулярные механизмы пародонтита и оптимальные способы его профилактики и лечения в значительной степени остаются малоизученными.

Серьезной проблемой в хирургической стоматологии, особенно в связи с наблюдаемым увеличением травматизма челюстно-лицевой области, являются воспалительные заболевания пародонта, возникающие в процессе лечения больных с переломами челюстей [3, 4]. Посттравматический пародонтит в значительной степени обусловлен тем, что при лечении переломов челюстей в практике ургентной хирургии широко применяются назубные шины с наложением межчелюстной резиновой тяги. Неблагоприятное влияние на ткани пародонта с последующим развитием в нем воспалительных процессов оказывают наличие лигатур в межзубных промежутках, неконтролируемое давление на ткани эластичных резиновых тяг, а также некачественный уход больного за полостью рта, что способствует накоплению зубного налета, размножению и повышению активности патогенных микроорганизмов в полости рта [5, 6].

Нарушение процессов межклеточного взаимодействия на уровне зубодесневого соединения является одной из составляющих причин развития пародонтита [9]. В последнее время все больше внимания уделяется роли факторов врожденного иммунитета в возникновении и развитии пародонтита у больных с переломами челюстей [10]. Исследования показывают, что контроль состояния некоторых из этих факторов может использоваться как для оценки динамики и тяжести этого заболевания на различных этапах наблюдения, так и для определения эффективности проводимых

мероприятий по его профилактике и лечению.

Известно, что механизмы врожденного иммунитета активируются через Toll-подобные рецепторы (TLRs), которые распознают консервативные (устойчивые) молекулярные структуры патогенных микроорганизмов, известные как "патоген ассоциированные молекулярные паттерны" – PAMP [7]. Воздействие патогенной микрофлоры полости рта приводит к активации TLRs, присутствующих на эпителиальных клетках пародонта. Сигналы с TLRs индуцируют выработку провоспалительных цитокинов и противомикробных пептидов β-дефенсинов. Экспрессия Toll-подобных рецепторов, распознающих патогенную микрофлору в области соединения эпителия десны с зубом, и реализуемая этими рецепторами сигнальная функция, сопровождающаяся выработкой различных защитных дефинсинов и цитокинов, имеют значение как для поддержания здорового состояния пародонта, так и для развития пародонтита [10].

Целью настоящего **исследования** было сравнительное изучение экспрессии генов TLR2 и HBD-2, а также продукции TNF-α и TGF-β в тканях пародонта у пациентов с переломами челюстей, лечение которых осуществлялось методом иммобилизации двучелюстными назубными шинами.

Материалы и методы. В исследование были включены 27 пациентов в возрасте от 18 до 35 лет с переломами верхней или нижней челюстей, находившихся на стационарном лечении в отделении челюстно-лицевой хирургии ГКБ № 1 им. Н.И. Пирогова Департамента здравоохранения г. Москвы. Больные распределялись по возрастным группам следующим образом: от 18 до 24 лет – 40%; от 25 до 30 лет – 37%; от 31 до 35 лет – 22%. Большую часть (97%) пациентов составляли мужчины. Клиническое обследование и забор биологического материала у пациентов с переломами челюстей проводились при поступлении пациентов в стационар до наложения назубных шин, а также на 7-й, 14-й и 21-й дни. У всех включенных в исследование лиц по стандартным методикам определялись три наиболее популярных показателя состояния здоровья полости рта (индексы гигиены): индекс налета (OHI-S, Green J., Vermillion J., 1969), индекс оценки тяжести гингивита (PMA, Parma G, 1960) и пародонтальный индекс (CPITN, ВОЗ,1978).

Для определения уровня экспрессии генов TLR2 и HBD-2 проводили соскоб эпителиальных клеток из зубодесневой борозды. Из полученных клеток проводили выделение РНК с использованием набора RNeasyMiniKit (Quagen, Германия). После этого проводилась реакция обратной транскрипции (ОТ) и полимеразная цепная реакция (ПЦР). ОТ-реакция осуществлялась с применением компонентов из набора "ОТ-1" (Синтол, РФ). Праймеры и зонды для ОТ-реакции и ПЦР моделировались в компьютерной программе Vector NTI 8,0 в соответствии с последовательностями ДНК исследуемых генов (последовательности ДНК были взяты из базы GenBank) и синтезировались фирмой Синтол (Россия). Для приготовления ПЦР-смеси в реакциях использовали ферментный агент HotStartTaq DNA Polymerase (Синтол, РФ), а также "Набор реактивов для проведения ПЦР-РВ в присутствии интеркалирующего красителя SYBR Green I (Буфер Б)" (Синтол, РФ). ПЦР-РВ проводили в амплификаторе ДТ-96 (ДНК-технология, РФ) с заданной программой: 95°С – 10 минут, (95°С – 20 сек., 60°С – 40 сек.) 40 циклов. Программное обеспечение прибора ДТ-96 позволяет получить данные по пороговому циклу. Определение уровня экспрессии генов TLR2 и HBD-2 проводилось относительно экспрессии гена β-актина. Данные по экспрессии исследуемых генов представлялись в виде десятичного логарифма от числа копий соответствующего гена относительно 106 копий гена актина.

Для определения концентрации цитокинов ФНО-α и ТФР-β использовались заборы жидкости из зубодесневой борозды. Концентрацию цитокинов ФНО-α и ТФР-β в зубодесневой жидкости из зубодесневой борозды проводили с помощью метода иммуноферментного анализа, применяя коммерческие тест-системы фирмы "Biosource".

Результаты на диаграммах представлены в виде медианы и интерквартильного диапазона (25–75-й процентили). Статистическую обработку проводили с использованием программы "StatsoftStatistica v. 6.0". Достоверность получаемых различий между группами оценивали с помощью критерия Манна-Уитни. Различия между группами считали достоверными при $p < 0,05$ [12].

Результаты исследования. По результатам исследования все больные были разделены на две группы: пациенты 1-й группы соблюдали правила индивидуальной гигиены полости рта с использованием дополнительных средств, таких как мягкая зубная щетка, межзубные ершики, ирригаторы и ополаскиватели для полости рта (17 человек). Пациенты 2-й группы не соблюдали правила гигиены полости рта или делали это неудовлетворительно (10 человек).

В ходе исследования оценка клинических показателей пациентов проводилась 4 раза: в день поступления в стационар до шинирования, через 7 дней, через 14 дней и на 21-й день при снятии иммобилизующей шины (табл. 1). Оценка состояний тканей пародонта показала, что на момент поступления у 37% пациентов имелся хронический катаральный гингивит на фоне неудовлетворительной гигиены полости рта. У 63% пациентов ткани пародонта были здоровы.

На 7-й день в обеих группах отмечалось увеличение индексов гигиены, что, возможно, было обусловлено

ограничением открывания полости рта, наличием процессов воспаления в тканях пародонта и вынужденно щадящим режимом проведения гигиенических мероприятий.

Таблица 1. *Оценка индексов гигиены в период наблюдения у пациентов 1-й и 2-й групп*

1-я группа (адекватная гигиена полости рта)				
Индексы гигиены	1-й день	7-й день	14-й день	21-й день
PMA	0	18,2	14,2	11,3
OHI-S	0,49	2,1	1,8	0,98
CPITN	0,21	2,2	1,9	1,07
2-я группа пациентов (неудовлетворительная гигиена полости рта)				
Индексы гигиены	1-й день	7-й день	14-й день	21-й день
PMA	21,5	40,2	43,1	45,6
OHI-S	1,49	2,2	2,3	2,6
CPITN	2,12	2,9	3,2	3,3

На 14 день у пациентов 1-й группы, следивших за гигиеной полости рта, индексы налета уменьшались, а у пациентов 2-й группы с неудовлетворительной гигиеной полости рта указанные индексы либо продолжали увеличиваться, либо оставались на прежнем уровне.

В день снятия шины (21-й день) у пациентов 1-й группы с хорошей гигиеной полости рта отмечалась выраженная тенденция снижения индексов налета, в то время как у пациентов с неудовлетворительной гигиеной наблюдались дальнейшее увеличение налета, кровоточивость десен, а у трех пациентов появились признаки нарушения зубодесневого прикрепления.

На следующем этапе проводили исследование показателей врожденного иммунитета. Динамика экспрессии гена TLR2 в эпителиальных клетках зубодесневой борозды была различной у пациентов 1-й и 2-й групп (рис. 1 а, б, соответственно). Так, у пациентов 1-й группы, которые проводили адекватные мероприятия по гигиене полости рта, после операции экспрессия исследуемого рецептора была на низком уровне и на протяжении всего периода лечения статистически значимо не изменялась. Единственное, на что можно обратить внимание, это тенденция к увеличению показателя экспрессии TLR2 в два раза на 7-е сутки после операции.

У пациентов 2-й группы с недостаточной гигиеной полости рта на протяжении всего периода наблюдения показатель экспрессии гена TLR2 был резко увеличен — в 6—9 раз относительно этого же показателя в группе с адекватной гигиеной полости рта. Особенно значимые отличия наблюдались через 7 и 21 день после проведения операции. Резкое увеличение экспрессии гена TLR2 у пациентов 2-й группы можно объяснить тем, что у них в связи с отсутствием необходимой гигиены в полости рта активно развивалась патогенная микрофлора, устойчивые молекулярные паттерны которой (PAMPs) стимулировали экспрессию генов, распознающих структуру врожденного иммунитета. Для подтверждения или опровержения данной гипотезы было проведено исследование экспрессии гена дефенсина HBD-2 и продукции цитокинов ФНО-α и ТФР-β.

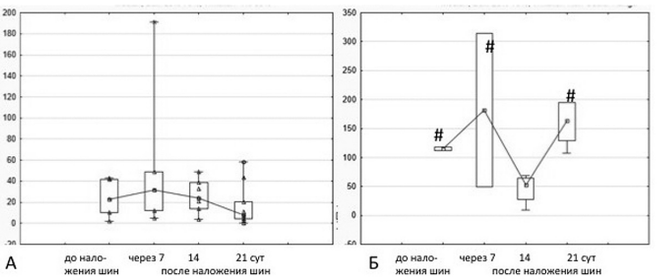

Рис. 1. *Динамика экспрессии гена TLR2 в тканях пародонта у больных с переломами челюстей*
*а — пациенты 1-й группы (соблюдали правила индивидуальной гигиены полости рта); б — пациенты 2-й группы (не соблюдали правила гигиены полости рта). По оси абсцисс — время (сутки); по оси ординат — кол-во копий гена TLR2 относительно 106 копий гена актина. Данные на графиках представлены в виде медианы и интерквартильного диапазона (25—75-й процентили). * — показатель достоверно отличается от показателя в первой точке исследования, p <0,05; # — показатель достоверно отличается от показателя в группе 2, p <0,05*

Динамика экспрессии гена дефенсина HBD-2 (рис. 2) была сходной с рассмотренной выше экспрессией гена TLR2. В группе пациентов с адекватной гигиеной полости рта не наблюдалось статистически значимых отличий в уровне экспрессии этого гена на протяжении всего периода наблюдения. В то же время во 2-й группе пациентов, характеризовавшейся неадекватной гигиеной полости рта, экспрессия гена HBD-2 увеличивалась значительно: в 4—9 раз через 7 и 14 суток после операции и практически на два порядка к моменту снятия иммобилизующей шины (21-й день). Как и в случае с динамикой экспрессии TLR2, увеличение продукции индуцибельного дефенсина HBD-2 в эпителиальных клетках зубодесневой борозды можно объяснить значительным ростом численности патогенных микроорганизмов в условиях плохой гигиены полости рта.

При индивидуальном анализе показателей врожденного иммунитета во 2-й группе у двух пациентов были выявлены высокий уровень экспрессии HBD-2 при отсутствии признаков нарушения зубодесневого прикрепления. В 80% случаев у пациентов 2-й группы наблюдался дисбаланс показателей факторов врожденного иммунитета, проявлявшийся в снижении уровня HBD-2. У 37% пациентов этот факт ассоциировался с нарушением зубодесневого прикрепления.

Таким образом, сочетание дисбаланса факторов врожденного иммунитета, последствий операции шинирования и плохой гигиены полости рта могло способствовать ускорению процесса возникновения и развития пародонтита.

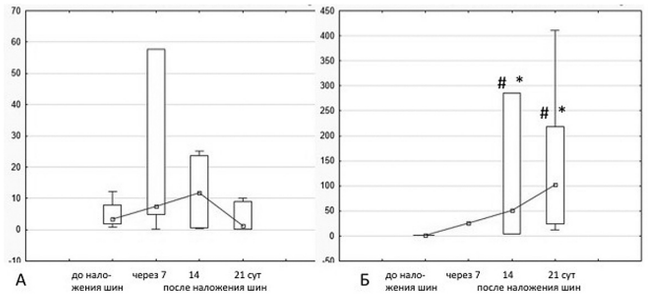

***Рис. 2**. Динамика экспрессии гена HBD-2 в тканях пародонта у больных с переломами челюстей*
*а – пациенты 1-й группы (соблюдали правила индивидуальной гигиены полости рта); б – пациенты 2-й группы (не соблюдали правила гигиены полости рта). По оси абсцисс – время (сутки); по оси ординат – кол-во копий гена TLR2 относительно 106 копий гена актина. Данные на графиках представлены в виде медианы и интерквартильного диапазона (25–75-й процентили). * – показатель достоверно отличается от показателя в первой точке исследования, p <0,05; # – показатель достоверно отличается от показателя в группе 2, p <0,05*

При исследовании продукции провоспалительного цитокина ФНО-α и противовоспалительного цитокина ТФР-β выявлены следующие закономерности. В двух исследуемых группах пациентов концентрации обоих цитокинов в первые сутки после операции были статистически значимо более высокими, после чего на 7-е и 14-е сутки они постепенно снижались. Данный факт можно объяснить тем, что через одну–две недели после операции реакция воспаления сменялась реакцией репарации. При этом на 21-е сутки после операции у пациентов обеих групп уровень противовоспалительного цитокина ТФР-β стабилизировался (рис. 3).

В то же время через три недели в 1-й группе пациентов наблюдался внезапный рост (в 3,5 раза) уровня провоспалительного цитокина ФНО-α в 3,5 раза (рис. 4). Это увеличение продукции цитокина ФНО-α и коррелирует с усилением экспрессии генов TLR2 и HBD-2, подтверждая гипотезу о том, что увеличение численности патогенных микроорганизмов в полости рта в отсутствие ее адекватной гигиены приводит к активации факторов врожденного иммунитета, свидетельствующей о высоком риске возникновения различных воспалительных заболеваний.

Сопоставление данных клинической оценки состояния пародонта у больных 2-й группы с показателями исследовавшихся факторов врожденного иммунитета свидетельствует о том, что высокие уровни TLR2, HBD-2 и ФНО-α, указывающие на протекание активной борьбы иммунной системы организма с патогенной микрофлорой в области зубодесневой борозды, хотя и отражают высокую вероятность развития пародонтита в случае прорыва микроорганизмов через защитный иммунный барьер, но все же не детерминируют такой исход. В частности, в настоящем исследовании только у 3-х пациентов из 2-й группы на 21-й день появились отчетливые признаки пародонтита в виде пародонтальных карманов, свидетельствующих о разрушении зубодесневого прикрепления. У остальных 7 пациентов этой группы риска, несмотря на высокие уровни показателей активности системы врожденного иммунитета, прямых доказательств возникновения пародонтита на момент снятия шины не наблюдалось.

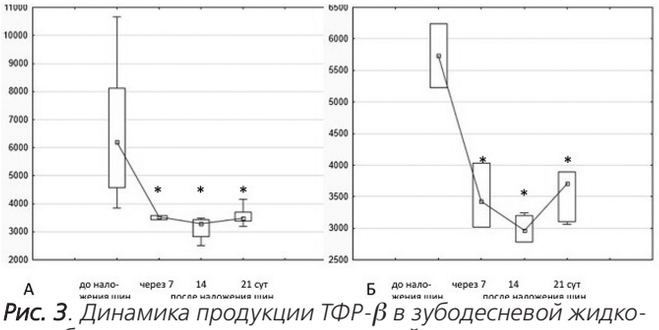

***Рис. 3**. Динамика продукции ТФР-β в зубодесневой жидкости у больных с переломами челюстей*
*а – пациенты 1-й группы (соблюдали правила индивидуальной гигиены полости рта); б – пациенты 2-й группы (не соблюдали правила гигиены полости рта). По оси абсцисс – время (сутки); по оси ординат – концентрация ТФР-β, пг/мл. Данные на графиках представлены в виде медианы и интерквартильного диапазона (25–75-й процентили). * – показатель достоверно отличается от показателя в первой точке исследования, p <0,05; # – показатель достоверно отличается от показателя в группе 2, p <0,05*

При индивидуальном анализе у пациентов 1-й группы также в 94% случаев обнаруживался дисбаланс факторов врожденного иммунитета, однако в результате адекватной гигиены признаки воспаления пародонта, как и признаки нарушения зубодесневого прикрепления, не проявлялись.

Можно сделать предположение о том, что изначально повышенный уровень активности систем врожденного иммунитета может рассматриваться как прогностический индикатор повышенного риска возникновения пародонтита, как у пациентов с переломами челюстей, так и у здоровых людей, у которых отсутствуют внешние клинические признаки этого заболевания. Конечно, данное предположение требует дальнейшего клинико-иммунологического изучения и подтверждения.

Сравнительные результаты двух исследуемых групп пациентов свидетельствуют о том, что если в сложный посттравматический период обострения борьбы иммунной системы с внешней инфекцией оказать организму дополнительную поддержку, например, путем повышения эффективности гигиенических мероприя-

тий, направленных на активное снижение численности микроорганизмов в полости рта, то победителем может оказаться иммунная система, и вероятность возникно-вения и развития пародонтита резко уменьшится.

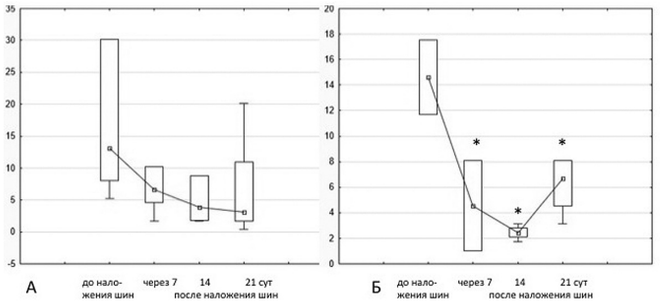

***Рис. 4**. Динамика продукции ФНО-α в зубодесневой жидко-сти у больных с переломами челюстей*
*а — пациенты 1-й группы (соблюдали правила индивиду-альной гигиены полости рта); б — пациенты 2-й группы (несоблюдали правила гигиены полости рта). По оси абсцисс —время (сутки); по оси ординат — концентрация ФНО-α, пг/мл. Данные на графиках представлены в виде медианы и интерквартильного диапазона (25 —75-й процентили). * — показатель достоверно отличается от показателя в первой точке исследования, p <0,05; # — показатель достоверно отличается от показателя в группе 2, p <0,05*

Таким образом, результаты проведенного исследо-вания подтверждают, что контроль уровня отдельных факторов врожденного иммунитета у пациентов с переломом челюстей на 3-й неделе пребывания в ста-ционаре может выявлять больных, у которых имеется повышенный риск возникновения пародонтита и кото-рым следует своевременно проводить необходимые профилактические мероприятия, направленные на снижение риска заболевания и его осложнений.

В связи с полученными данными можно рекомен-довать включение определения экспрессии генов врожденного иммунитета (TLR2 и HBD2) в алгоритм прогноза течения иммунологических процессов в ткани пародонта у пациентов с переломами челюстей с различной степенью санации ротовой полости. Поскольку у пациентов с травмами челюстей наблюда-ется снижение показателей экспрессии гена дефенси-на, целесообразно рассмотреть вопрос о возможности включения в комплексную терапию препаратов, акти-вирующих TLR-опосредованную активацию выработки противомикробных пептидов, например, некоторых агонистов TLRs. К сожалению, в настоящее время край-не мало допущено агонистов TLRs для клинического применения, как в виде самостоятельных агентов, так и в форме добавок к вакцинам [12], хотя исследования в этом направлении активно продолжаются. В частности, в целях профилактики и лечения пародонтита интерес может представлять групповой агонист Imiquimod, раз-работанный фирмой InvivoGen [13], который активиру-ет TLR2 и/или TLR7 и усиливает иммунный ответ про-тив инфекционных заболеваний.

Выводы

1. Оценка состояния, динамики и взаимного балан-са отдельных факторов врожденного иммунитета в зубодесневой борозде, например, таких Toll-подоб-ный рецептор TLR2, дефенсин HBD-2 и провоспали-тельный цитокин ФНО-α, разрешает рассматривать их как индикаторы, позволяющие прогнозировать риск развития пародонтита у пациентов с переломами челю-стей, а также контролировать эффективность применяе-мых мер профилактики и лечения этого заболевания.

2. Проведенное исследование с применением современных технологий анализа молекулярных меха-низмов врожденного иммунитета еще раз подтвердило давно и хорошо известный в стоматологии факт важ-нейшей роли правильной гигиены полости рта как наи-более эффективного способа предотвращения и лече-ния воспалительных заболеваний тканей пародонта.

3. Последние достижения в области создания новых иммунотерапевтических средств — групповых агони-стов TLRs — открывают новые перспективы в области профилактики и лечения пародонта у пациентов с переломами челюстей с различной степенью санацииротовой полости.

Литература

1. Боровский Е.В., Иванов В.С., Максимовский Ю.М., Максимовская Л.Н. Терапевтическая стоматология. — М.: Медицина, 1998. — С. 365—458.
2. Грудянов А.И. Заболевания пародонта. — М.: Московское инфор-мационное агентство, 2009. — С. 336.
3. Леонтьев В.К., Безруков В.М. Стоматология в XXI веке. Попытка прогноза // Стоматология. — 2000. — № 6. — С. 4—5.
4. Шаргородский А.Г., Семки В.А., Ипполитов В.П. и др. Травмы мяг-ких тканей и костей лица. Руководство для врачей. — М., 2004. — С. 384.
5. Робустова Т.Г. Хирургическая стоматология: Учебник. — М.: Медицина, 2003. — С. — 268—366.
6. Feddi P.F. The Periodontic Syllabus.Lippincott Williams & Wilkins, 2000. 287 p.
7. Ковальчук Л.В., Ганковская Л.В., Мешкова Р.Я. Клиническая имму-нология и аллергология. — М., 2011.
8. Yoshihiro Abiko, MastoSaitoh, Michiko Nishimura et al. Med MolMorphol (2007) 40: 179—184.
9. Иванюшко Т.П., Ганковская Л.В., Ковальчук Л.В. и др. Комплексное изучение механизмов развития хронического воспаления при паро-донтите // Стоматология. — 2000. — № 4. — С. 5—8.
10. Хелминская Н.М., Ганковская Л.В., Молчанова Е.А., Свитич О.А., Греченко В.В., Зайцева. Исследование факторов врожденного имму-нитета (TLR2, HBD2, TNF-*a*, TGF-*β*) в патогенезе пародонтита //Журнал микробиологии, эпидемиологии и иммунологии. — 2015, 6: 93—97 с.
11. Di Benedetto A., Gigante I., Colucci S., Grano M. Periodontal Disease: Linking the Primary Inflammation to Bone Loss, Clinical and Developmental Imminology, 2013: Article ID 503754.
12. Galluzzi L. et al., Trial Watch: Experimental Toll-like receptor agonists for cancer therapy. 2012, Oncoimmunology. 1 (5): 699—716.
13. Kidner T.B. et al., 2012. Combined intralesionalBacilleCalmette-Guerin (BCG) and topical imiquimod for in-transit melanoma. 2012, J Immunother. 35 (9): 716—720.

References

1.Borovskii E.V.,Ivanov V.S.,Maksimovskii Y.M.,Maksimovskaya L.N. *Terapevticheskaya stomatologia*,Moscow,Meditsina Publ., 1998. pp.365-458
2.Grudyanov A.I. *Zabolevaniya parodonta*, Moscow, Moskovskoe informatsionnoe agentstvo, 2009. 336p.
3.Leont'ev V.K.,Bezrukov V.M. *Stomatologiya v XXI veke.Popytka prognoza,* Stomatologiya Publ.,2000, no. 6, pp.4-5
4. Shargorodskii A.G., Semki V.A., Ippolitov V.P. et al. *Travmy myagkih tkanei I kostei litsa. Rukovodstvo dlya vrachei*, Moscow, 2004. 384p.
5. Robustova T.G. *Khirurgicheskaya stomatologiya: Uchebnik,* Moscow, Meditsina Publ., 2003. pp.268-366
6. Feddi P.F. *The Periodontic Syllabus*.Lippincott Williams & Wilkins, 2000. 287 p.
7. Koval'chuk L.V., Gankovskaya L.V., Meshkova R.Y. *Klinicheskaya immunologiya I allergologiya*, Moscow,2011.
8.Yoshihiro Abiko, MastoSaitoh, Michiko Nishimura et al. Med MolMorphol (2007) 40: 179—184.
9. Ivanyushko T.P., Gankovskaya L.V., Koval'chuk L.V. et al. *Kompleksnoe izuchenie mekhanizmov pazvitiya khronicheskogo vospaleniya pri parodontite,* Stomatologiya Publ.,2000, no. 4, pp.5-8
10. Khelmnskaya N.M., Gankovskaya L.V., Molchanova E.A., Svitich O.A., Grechenko V.V., Zaitseva. Issledovanie faktorov vrozhdennogo immuniteta (TLR2, HBD2, TNF-a, TGF-β) v patogeneze parodontita.*Zhurnal mikrobiologii, epidemiologii I immunologii,* 2015, no.6, pp.93-97.
11. Di Benedetto A., Gigante I., Colucci S., Grano M. Periodontal Disease: Linking the Primary Inflammation to Bone Loss, Clinical and Developmental Imminology, 2013: Article ID 503754.
12. Galluzzi L. et al., Trial Watch: Experimental Toll-like receptor agonists for cancer therapy. 2012, Oncoimmunology. 1 (5): 699—716.
13. Kidner T.B. et al., 2012. Combined intralesionalBacilleCalmette-Guerin (BCG) and topical imiquimod for in-transit melanoma. 2012, J Immunother. 35 (9): 716—720.

Попробуйте, испытывайте...

Вы в поиске чего-то нового?

С «DSP Biomedical» - новые концепты в Вашей практике. Качество и плодотворная работа!
Больше времени в жизни!

OSTEOFIT®
DENTAL IMPLANTS

DSP
BIOMEDICAL

www.dspbiomedical.eu
www.osteofit.ru

www.dspbiomedical.com.br

zakaz@osteofit.ru

Эндодонтия

Комплексное лечение хронического апикального периодонтита



Л.А. Мамедова, зав. кафедрой, профессор, д.м.н.

О.И. Ефимович, к.м.н., доцент

Т.Н. Сиукаева, аспирант

Кафедра стоматологии ФУВ МОНИКИ им. М.Ф. Владимирского, г. Москва

Для переписки:
E-mail: siukaeva90@ mail.ru

Резюме

В статье представлен современный алгоритм проведения эндодонтического лечения апикального периодонтита зубов с учетом сложной анатомии корневых каналов и сохраняющейся биопленки. С учетом выявленных особенностей предложен протокол проведения комплексного эндодонтического лечения зубов с устранением травматической нагрузки для уменьшения сроков заживления.

***Ключевые слова**: апикальный периодонтит, биопленка, современный протокол лечения, заживление, окклюзия.*

Complex treatment of chronic apical periodontitis
L.A. Mamedova, O.I. Efimovich, T.N. Siukaeva

Summary

This article provides an overview of modern ideas about the causes of conservation periapical foci of destruction with chronic apical periodontitis. In view of the identified etiologic features of the proposed protocol is complex endodontic treatment of teeth with the elimination of traumatic stress to reduce the terms of healing.

***Keywords**: apical periodontitis, biofilm, modern protocol treatment, healing, occlusion.*

На протяжении нескольких веков, вплоть до середины XX века, зубные врачи при апикальном периодонтите проводили удаление зубов. Лишь в середине 60-х гг. XX века началось возрождение эндодонтического лечения и появилась возможность сохранения зубов с диагнозом апикальный периодонтит [3]. Сегодня эндодонтия располагает обширными сведениями о строении системы корневых каналов, появились современные методики, инструменты, микроскопы и др. Но несмотря на внедрение новых технологий осложнения после эндодонтического лечения встречаются часто, и если на рентгеновском снимке имеются очаги деструкции периапикальных тканей, то врачи-стоматологи вместо перелечивания зуба предлагают пациенту его удаление и замещение дефекта имплантатом, считая данный метод лечения лучшим по сравнению с попыткой сохранения собственного зуба [2, 7].

В 2013 г. на Всемирном эндодонтическом конгрессе в Токио канадский профессор Шимон Фридман в своем докладе подтвердил сложившуюся ситуацию в стоматологии и привел данные исследования ученых своего университета, которые показали, что даже при диагнозе апикальный периодонтит со значительным очагом разряжения зуб можно вылечить, и он будет выполнять свою функцию. Ш. Фридман отметил, что зубы с положительной динамикой, даже без полного заживления периапикального очага, в 95–97% случаев могут продолжать нести функциональную нагрузку. Только для этого нужно проводить динамическое наблюдение (рентгенологический контроль в течение 2–4 лет) и коррекцию окклюзии, так как супраконтакты будут влиять на заживление периапикальных тканей, снижая скорость регенерации [16].

Известно, что первопричиной апикального периодонтита является внутриканальная инфекция, в корневых каналах преобладают факультативно-анаэробные, α-гемолитические стрептококки, Enterococcus faecalis, грибы рода Candida и др. [5, 9].

Согласно современной концепции, микроорганизмы в корневых каналах присутствуют в виде бактериальной биопленки, которая представляет собой сообщество микроорганизмов, окруженных внеклеточным матриксом, который препятствует проникновению внутрь ее антибактериальных агентов, поэтому для устранения биопленки необходимо сочетание как механического фактора, разрушающего структуру биопленки, так и дезинфицирующего агента [8].

Использование компьютерных технологий позволило увидеть сложность корневой системы. Существуют различные варианты строения анатомо-морфологических особенностей корневой системы. Ученые W. Hess и Vertucci F.J. в 1984 г. впервые описали 8 типов корне-

вых каналов (I—VIII тип), а турецкие ученые Sert et.al в 2004 г. дополнили эту классификацию, введя IX тип канала [15].

Кроме основных магистральных каналов существуют многочисленные латеральные каналы, "плавники", анастомозы, дельтовидные разветвления и перешейки, ласты, ниши, петли и другие аномалии, которые могут находиться в любой части корня, в любых группах зубов и на любом уровне канала. Они могут заканчиваться слепо или сообщаться с периодонтом не только через магистральный канал, но и через дополнительные ответвления. Поэтому многие из проблем, возникающие во время эндодонтического лечения зуба, связаны с тем, что в сложной корневой системе создаются благоприятные условия для развития биопленки.

Кроме того, в подавляющем большинстве корневые каналы имеют неправильную форму, различный диаметр в щечнолингвальном и мезиодистальном направлении. В связи с этим становится очевидным, что традиционно очистить корневой канал от микроорганизмов хемо-механически сложно, некоторые участки канала и оставшаяся инфекция будут служить причиной воспаления в периодонте после проведенного эндодонтического лечения [14].

Необходимо отметить, что лечение апикального периодонтита отечественные врачи стоматологи проводят на основании стандартов Европейского эндодонтического общества, которые были разработаны еще в 1994 г. В них были определены критерии, необходимые для получения гарантированного лечения: определение рабочей длины корневого канала, прохождение, расширение, а также ирригация дезинфицирующими растворами и плотная обтурация.

В настоящее время показатели качества эндодонтического лечения расширились, они основаны на рекомендациях Европейского эндодонтического общества в 2006 г., которые включают: постановку диагноза; знание анатомии корневой системы; создание эндодонтического доступа; очистку, формирование, дезинфекцию; обтурацию корневых каналов; восстановление коронковой части зуба [13].

30 сентября 2014 г. Постановлением № 15 Совета Ассоциации общественных объединений "Стоматологическая Ассоциация России" были утверждены отечественные клинические рекомендации (протоколы лечения) при диагнозе болезни периапикальных тканей.

На основании этих рекомендаций разработан протокол лечения апикального периодонтита:

1. Сбор анамнеза, клинический осмотр.

2. Дополнительные методы обследования. Перед лечением апикального периодонтита необходимо изучить диагностическую рентгенограмму, показывающую, как минимум, всю длину корня (корней) и примерно 2—3 мм периапикальной области.

3. Проведение местной анестезии (при необходимости и при отсутствии общих противопоказаний).

4. Препарирование зуба. Необходимо удалить все кариозные ткани и неполноценные реставрации. Зуб должен подлежать восстановлению, а пародонт должен быть здоров.

5. Изоляция зуба. Лечение корневых каналов возможно лишь в том случае, когда зуб можно изолировать от слюны при помощи коффердама, чтобы предотвратить попадание бактерий, проглатывание инструментов, а также попадание ирригационных растворов в полость рта.

6. Создание прямолинейного доступа. Для обеспечения беспрепятственного введения инструментов в корневые каналы и во избежание таких ошибок как пропущенный канал, образование уступа, перфорации дна полости зуба необходимо создание прямолинейного эндодонтического доступа. В правильном доступе судьба эндодонтического лечения.

7. Определение рабочей длины. Для определения рабочей длины используются электронный и рентгенографический методы. Инструмент, введенный в канал, должен быть такого размера, чтобы его верхушку было видно на рентгенограмме.

8. Препарирование системы корневого канала. В ходе препарирования корневого канала необходимо удалить дентинные опилки, ликвидировать микроорганизмы и придать корневому каналу такую форму, чтобы его можно было полноценно очистить и запломбировать. Использование увеличения и дополнительных источников света способствует более точному выявлению строения корневого канала.

9. Ирригация корневого канала. Задачи ирригации состоят в следующем: активация ирриганта с помощью ультразвука, для устранения биопленки, растворение органических остатков, вымывание дентинных опилок из системы корневых каналов.

10. Дезинфекция между посещениями. Для профилактики инфицирования между визитами необходима установка герметичной временной пломбы. Дезинфицирующий препарат, применяемый между визитами, должен обладать продолжительным дезинфицирующим эффектом, таким, как гидроокись кальция.

На кафедре стоматологии ФУВ МОНИКИ были проведены исследования по сравнительной оценке антибактериальной активности препарата гидрооксида кальция и лазерной обработки на патологическую микрофлору корневых каналов с диагнозом апикальный периодонтит. Было установлено, что при лазерной обработке эффект дезинфекции корневых каналов достигался в 96,8%, а после временного пломбирования канала пастой гидроокиси кальция — в 94,5% [4].

Применение лазера при обработке канала позволяет провести лечение апикального периодонтита в одно посещение.

11. Обтурация системы корневого канала. Достичь апикального герметизма можно за счет запечатывания оставшихся микроорганизмов и некротических тканей с помощью методов латеральной конденсации или термопластификации, что позволит предотвратить повторное инфицирование. Качество обтурации следует проверить рентгенографически. Корневой канал не должен просматриваться за конечной точкой пломбирования. Контрольный осмотр и рентгенограмма должны проводиться через 6 мес., 2,4 лет.

12. Восстановление коронковой части зуба. После обтурации корневого канала следует адекватно восстановить зуб во избежание повторного бактериального инфицирования системы корневого канала.

13. Коррекция окклюзии проводится с целью увеличения скорости регенерации периапикальных тканей (необходимо устранить супраконтакты с помощью метода избирательного пришлифовывания) [16].

В рамках проводимого на нашей кафедре исследования по разработке комплексного подхода к лечению зубов с диагнозом хронический апикальный периодонтит была изучена эффективность воздействия на микробную биопленку с использованием хемо-механической обработки каналов самоадаптирующейся системой SAF и ультразвуковых систем в сочетании с 2% гипохлоридом натрия [16, 14, 12].

Клинический случай.

На кафедру в июле 2015 г. обратилась пациентка Н.В., 43 года, с жалобами на боль и припухлость в области зуба 1.1.

Хронические заболевания и аллергические реакции пациентка отрицает.

Объективно: Зуб 1.1. серого цвета. На десне в области 1.1 и 1.2 имеется свищевой ход. Из анамнеза выявлено, что зуб был ранее лечен по поводу осложненного кариеса. При пальпации лимфатические узлы не увеличены, безболезненны. Отмечается отек переходной складки в области обследуемого зуба. Реакция на перкуссию зуба 1.1. слабоболезненна. Реакция на температурные раздражители отсутствует.

При проведении рентгенологического исследования зуба 1.1 был обнаружен очаг деструкции костной ткани с ровными четкими контурами, более 0,5 мм; корневой канал запломбирован на две трети рентгеноконтрастным веществом, не гомогенно.

Диагноз: хронический апикальный периодонтит (К 04.05.) зуб 11 (рис. 1).

Перед эндодонтическим лечением было проведено исследование на аппарате T-scan, которое выявило перегрузку в области фронтальной группы зубов (рис. 2).

На окклюзограмме "T-Scan" пациентки Н.В. отмечает-

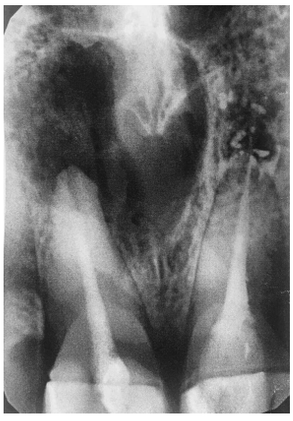

Рис. 1

Рис. 3

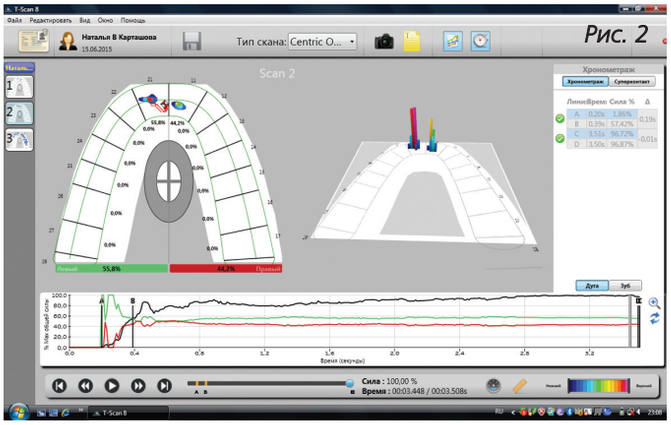

Рис. 2

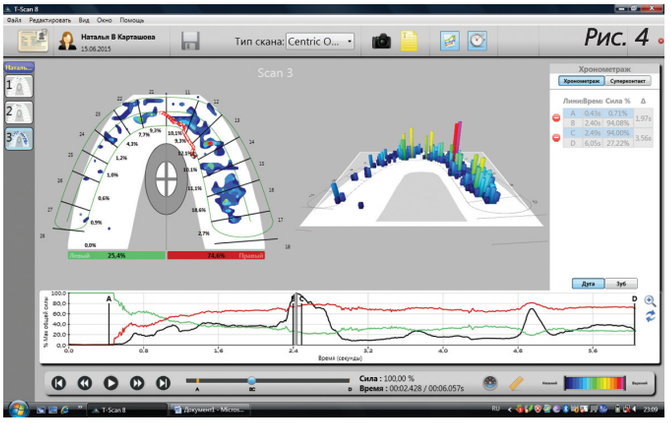

Рис. 4

Рис. 5

ся наличие супраконтактов в области реставраций 1.1, 2.1, а также концентрация суммарной окклюзионной нагрузки в области фронтальных зубов. Поэтому до начала эндодонтического лечения было принято решение о проведении окклюзионного редактирования.

Лечение: Под инфильтрационной анестезией было проведено перелечивание зуба 1.1, удалена пломба, создан прямолинейный доступ к каналу. Корневой канал был распломбирован с помощью никель-титановых инструментов M2 R. Проведена дополнительная его механическая обработка и ирригация с использованием 2% гипохлорита натрия системой SAF. Высушивание корневых каналов бумажными штифтами.

Корневой канал был запломбирован методом латеральной конденсации с применением силера "АН+". Зуб после эндодонтического лечения был восстановлен композитным материалом Estelite Sigma Quick A3 (рис. 3).

Профессор Л.А. Мамедова, профессор Р. Кирштейн (США) – разработчик компьютерной программы T-scan и аспирант А. Смотрова

После проведения эндодонтического лечения были проведены коррекция окклюзии и исследование на аппарате T-scan, которое выявило перераспределение жевательной нагрузки с фронтальной группы зубов на жевательную и равномерность окклюзионных контактов с правой и левой сторон. Траектория вектора суммарной нагрузки (окклюзионного баланса) направлена более прямолинейно (рис. 4).

Осмотр через 6 мес. после проведенного лечения. Пациент жалоб не предъявлял. Пальпация переходной складки в области 1.2 и 1.1. и перкуссия зуба 1.1. безболезненны. При рентгенологическом исследовании выявлен процесс репарации в области обширного очага деструкции зуба 1.1. (рис. 5). Следующий контроль – через 12 мес.

Таким образом, для сохранения зуба с действующей функцией необходим комплексный подход: уменьшение количества внутриканальных микроорганизмов, достижение апикального герметизма, восстановление коронковой части зуба, коррекция окклюзии с помощью метода избирательного пришлифовывания под контролем компьютерной программы T-scan.

Литература

1. Аржанцев А.П. Методики рентгенологического исследования и рентгенодиагностика в стоматологии. – М., 2015. – 260 с.
2. Дмитриева Л.А. Эффективность использования самоадаптирующихся файлов SAF по результатам лабораторных исследований / Л.А. Дмитриева [и др.]. – С. 39–42.
3. Мамедова Л.А. Кариес зубов и его осложнения: от древности до современности. – М.: Медицинская книга, 2002.
4. Мамедова Л.А., Дмитриева Н.А., Хасанова Е.В. Применение диодного лазера при лечении хронического апикального периодонтита / Л.А. Мамедова // Маэстро в стоматологии. – 2008. – № 1. – С. 10–12.
5. Микробиология, вирусология и иммунология / Под ред. Царева В.Н. – М.: ГЭОТАР-Медиа, 2013.
6. Рабухина Н.А., Аржанцев А.П. Рентгенодиагностика в стоматологии. – М., 2003 – 452 с.
7. Friedman Sh. The prognosis and expected outcome endodontic treatment. Volume 11, Endodontic topicIssue 1, pages 219–262, July 2005.
8. Hoiby N., Bjarnsholt T., Givskov M., Molin S. & Ciofu O. (2010) Antibiotic resistance of bacterial biofilms. International Journal of Antimicrobial Agents, 35 (4), 322–332.
9. Kakehashi S., Stanley H.R. & Fitzgerald R.J. (1965). The effects of surgical exposures of dental pulps in germfree and conventional laboratory rats. Oral Surgery, Oral Medicine and Oral Pathology, 20, 340–349.
10. McDougald D., Rice S.A., Barraud N., Steinberg P.D. & Kjelleberg S. (2012) Should we stay or should we go: mechanisms and ecological consequences for biofilm dispersal. Nature Reviews Microbiology, 10 (1), 39–50.
11. Nair P.N., Henry S., Cano V. & Vera J. (2005) Microbial status of apical root canal system of human mandibular first molars with primary apical periodontitis after "one-visit" endodontic treatment. Oral Surgery, Oral Medicine, Oral Pathology, Oral Radiology and Endodontics, 99 (2), 231–252.
12. Review of Instrumentation Kinematics of Engine-Driven Nickel Titanium Instruments I.D. Capar, H. Arslan International Endodontic Journal. 2015.
13. Quality guidelines for endodontic treatment: consensus report of the European Society of Endodontology European Society of Endodontology.: International Endodontic Journal. – 2006. – N 39. – P. 921–930.
14. De-Deus G., Souza E.M., Barino B., Maia J., Zamolyi R.Q., Reis C., Kfir A. The self-adjusting file optimizes debridement quality in oval-shaped root canals. J Endod 2011; 5: 701–705.
15. Vertucci F.J. Root canal morphology and its relationship to endodontic procedures // Endodontic Topics. – 2005. – 10. – P. 3–29.
16. Yu Cy Role of occlusion in endodontic management: report of two cases // Aust. endodontic journal. – 2004. – № 30. – № 3 – P. 88–162.

Рентгенология в стоматологии

Рентгенологические проявления травм средней и верхней зон лицевого отдела черепа

А.П. Аржанцев, д.м.н., зав. рентгенологическим отделением ФГБУ "ЦНИИС и ЧЛХ" Минздрава России, профессор кафедры хирургической стоматологии и челюстно-лицевой хирургии ГБОУ ДПО РМАПО Минздрава России

Для переписки: andrey-p-a@mail.ru

Резюме

Представлены сведения о диагностических возможностях рентгенологических методик, применяемых при выявлении травм данной локализации. Рентгеновская компьютерная томография рассматривается как оптимальная методика диагностики, при отсутствии которой на первых этапах исследования пациентов применяется рациональное сочетание распространенных на практике рентгенологических методик.

Поскольку только по данным рентгеновской компьютерной томографии диагностируются переломы тонких костных структур, при повреждениях костей средней и верхней зон лица использование рентгеновской компьютерной томографии является необходимым.

***Ключевые слова**: травма, перелом, повреждение, средняя и верхняя зоны лицевого отдела черепа, рентгенография, зонография, рентгеновская компьютерная томография.*

Radiologically manifestations of the injuries upper and middle zone facial region skull

A.P. Arzhantsev

Summary

Provides information about the diagnostic possibilities of x-ray techniques used in the detection of injuries of the localization. X-ray computed tomography is considered as the best method of diagnosis, in the absence of which in the early stages of the study patients it is advisable to use the rational combination common in practice x-ray techniques.

Because only according to x-ray computed tomography diagnosed fractures of thin bone structures, when damaged bones of the middle and upper areas of the face using x-ray computed tomography is necessary.

***Keywords**: trauma, fracture, damage, upper and middle zone facial region skull, radiography, zonography, x-ray computed tomography.*

Травмы костей средней и верхней зон лица чаще возникают вследствие дорожно-транспортных происшествий и чрезвычайных ситуаций, отличаются многообразием проявлений и тяжестью последующих осложнений [4, 6, 11].

Несвоевременно диагностированные переломы данной локализации могут привести к возникновению посттравматических деформаций с изменением конфигурации лица, нарушением функции зрения, жевания, носового дыхания, обоняния, речеобразования. Это обусловливает длительность сроков лечебно-реабилитационных мероприятий и нетрудоспособности данной категории больных [1, 5, 8]. Поэтому рентгенологическое исследование должно осуществляться в минимальные сроки после получения пациентом травмы, в том числе при отсутствии явных клинических симптомов переломов костей [3, 9].

Перед рентгенодиагностикой повреждений лицевых костей ставятся задачи по выявлению переломов различных по объему и толщине костных структур, соотношения переломов с расположенными рядом анатомическими деталями, костных осколков, их количества и направления смещения [2, 7, 10, 12].

Целью исследования является улучшение качества диагностики травм средней и верхней зон лицевого отдела черепа путем изучения особенностей их рентгеноскиалогических проявлений и совершенствования рентгенодиагностического процесса.

Материал и методы исследования. Проанализированы рентгеновские материалы более 350 больных в возрасте от 20 до 65 лет с переломами костей средней и верхней зон лица. Рентгенодиагностика осуществлялась с учетом данных клинического исследования и анамнеза заболевания. Использовались результаты рентгенологических исследований, выполненных пациентам в других лечебных учреждениях.

Изучались зонограммы средней и верхней зон лицевого отдела черепа и телерентгенограммы черепа, полученные по специальным программам на ортопантомографах, рентгенограммы, конусно-лучевые и мультиспиральные компьютерные томограммы черепа.

Зонография средней и верхней зон лицевого скелета и телерентгенография черепа проводились на аппаратах "Proscan" фирмы Planmeca (Финляндия) при

напряжении 60–80 кВ, силе тока 5–8 мА, времени экспозиции 16 с и "Orthophos XG5 DS Ceph" фирмы Sirona Dental System GmbH (Германия) при 60–90 кВ, 12 мА, 14,9 с и 9.1 с.

Использовался конусно-лучевой компьютерный томограф New Tom 3G (NIM S.r.l., Италия) при поле детектора 9 дюймов, напряжении 110 кВ, экспозиции 3,24 мАс. Выполнялось построение серии реконструированных аксиальных срезов и реформатированных косых срезов.

Обсуждение результатов и выводы. Повреждения костей средней и верхней зон лицевого отдела черепа в основном характеризовались односторонними или двусторонними переломами скуло-орбитального и носо-орбитального комплексов.

Переломы скуло-орбитального комплекса проявлялись сочетанием нарушения целостности наружных отделов орбитального кольца, глазничных поверхностей скуловой и большого крыла клиновидной костей, наружного отдела глазничной поверхности лобной кости. Повреждались стенки и дно орбиты, тело скуловой кости, передняя, боковая и задняя стенки верхнечелюстной пазухи, скуло-альвеолярный гребень. Происходил разрыв скуло-лобного шва. Деформировался контур верхне- и нижнеглазничной щели, нижнеглазничного канала. При тяжелых травмах повреждались глазничная поверхность верхней челюсти и скуловая дуга. Как правило, смещение костей скуло-орбитального комплекса происходило вниз, кзади и кнаружи (рис. 1 а, б).

Травма носо-орбитального комплекса сопровождалась переломами носовых и слезных костей, глазничной пластинки и ячеек решетчатой кости, внутреннего отдела глазничной поверхности лобной кости, стенок (чаще нижней и передней) лобной пазухи, глазничного отростка небной кости, глазничных поверхностей

***Рис. 1**. Повреждение скуло-орбитального комплекса слева. На рентгенограмме черепа в полуаксиальной (а) и боковой (б) проекциях визуализируются переломы дна лобной пазухи, верхней, наружной и нижней стенок орбиты, скуловой кости и дуги, скуло-альвеолярного гребня со смещением отломков. Снижена прозрачность верхнечелюстной пазухи слева*

верхней челюсти и малого крыла клиновидной кости. Повреждались носовая часть лобной кости, лобный отросток верхней челюсти, перегородка носа, перпендикулярная пластинка небной кости (сошник), передняя и внутренняя стенки верхнечелюстной пазухи (рис. 2 а–д). Деформировался контур нижнеглазничного края и канала, дна орбиты. Нередко происходили повреждения чешуи лобной кости и отрыв носовых

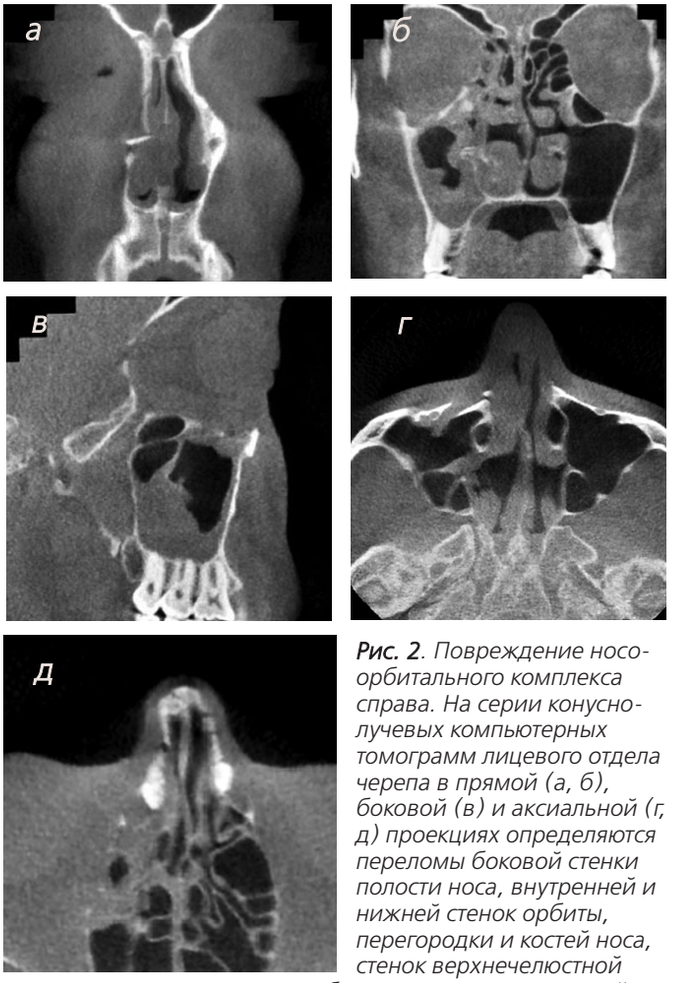

***Рис. 2**. Повреждение носо-орбитального комплекса справа. На серии конусно-лучевых компьютерных томограмм лицевого отдела черепа в прямой (а, б), боковой (в) и аксиальной (г, д) проекциях определяются переломы боковой стенки полости носа, внутренней и нижней стенок орбиты, перегородки и костей носа, стенок верхнечелюстной пазухи. Утолщена слизистая оболочка в верхнечелюстной и лобной пазухах, решетчатом лабиринте справа*

раковин.

При значительной травмирующей силе повреждения костей средней зоны лица возникали в различной комбинации и сочетались с переломами верхней зоны лицевого скелета.

Изолированные повреждения дна орбиты по типу "взрывного перелома" характеризовались наличием отраженного многооскольчатого перелома тонкостенных костных структур, образующих дно орбиты, при отсутствии переломов костей в месте нанесения удара (рис. 3 а, б, в).

Классические переломы верхней челюсти по Лефору возникали крайне редко.

Поскольку при переломах средней и верхней зон лицевого отдела черепа соединительнотканная мозоль не превращается в костную мозоль, рентгенологически повреждения костей данной локализации обнаруживались на протяжении всей жизни пострадавшего также отчетливо, как и недавняя травма. В связи с этим не следует на основании рентгеноскиалогической картины пытаться определять сроки давности возникновения переломов данной локализации, что имеет существенное значение при судебно-медицинской экспертизе.

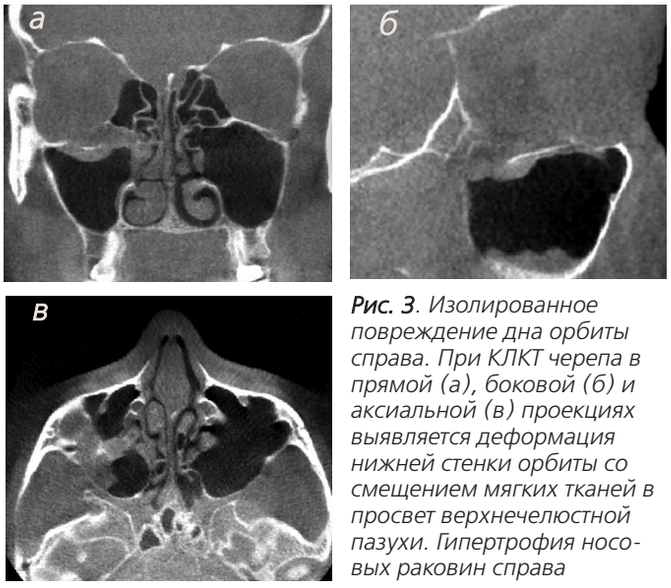

***Рис. 3**. Изолированное повреждение дна орбиты справа. При КЛКТ черепа в прямой (а), боковой (б) и аксиальной (в) проекциях выявляется деформация нижней стенки орбиты со смещением мягких тканей в просвет верхнечелюстной пазухи. Гипертрофия носовых раковин справа*

Своевременно не диагностированные и не устраненные смещения костных фрагментов являлись причиной формирования посттравматических деформаций лицевого скелета. Повреждения орбитального дна впоследствии вызывали изменение положения глазного яблока, со смещением его в сторону верхнечелюстной пазухи, сопровождающееся ухудшением зрения. Травма и рубцовая деформация носо-орбитального комплекса обусловливала нарушение функции слезоотводящих путей. Повреждение стенок нижнеглазничного отверстия приводило к изменению чувствительности кожных покровов лица.

В травматологических пунктах и некоторых общепрофильных лечебных учреждениях отсутствует возможность использовать рентгеновскую компьютерную томографию (РКТ) при диагностике повреждений костей лица, поэтому первый этап диагностики осуществляется на рентгенодиагностических аппаратах общего профиля, позволяющих исследовать череп в различных проекциях. При травме средней и верхней зон лица целесообразно использовать рентгенографию черепа в полуаксиальной, боковой и эксцентрической прямой проекциях, из которых большей информативностью обладает полуаксиальная проекция (рис. 1 а, рис. 4).

Наличие томографической приставки к рентгенодиагностическому аппарату или специальной программы на ортопантомографе дает возможность выполнять соответственно линейную или панорамную зонографию передних и задних отделов лицевого отдела черепа. На зонограммах, в сравнении с рентгенограммой черепа в полуаксиальной проекции, более объективно передается направление смещения отломков, лучше выявляется изменение слизистой оболочки верхнечелюстных и лобных пазух, решетчатого лабиринта, переломы перегородки носа и носовых раковин (рис. 5).

***Рис. 4**. Рентгенограмма черепа в полуаксиальной проекции. Изолированный перелом скуловой дуги слева. Отображается наружно-внутреннее и вертикальное смещение отломков*

Однако на рентгенограммах и зонограммах черепа выявляются в основном грубые костные деформации

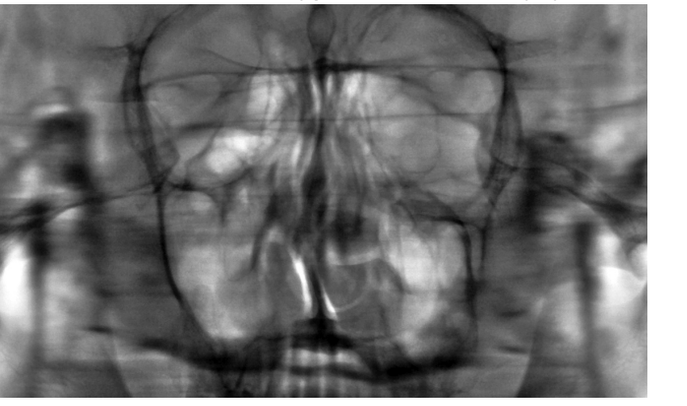

***Рис. 5**. Зонограмма средней зоны лицевого отдела черепа. Переломы нижнеглазничного края со смещением вниз, задней стенки дна орбиты, внутренней стенки верхнечелюстной пазухи слева, перегородки носа, гипертрофия носовых раковин*

со значительным смещением отломков, в то время как переломы тонкостенных структур (внутренней стенки и дна орбит, задних отделов стенок орбит и верхнечелюстных пазух, клеток решетчатого лабиринта) могут быть не распознаны. На панорамных зонограммах переломы заднего отдела дна орбит могут диагностироваться при наличии прерывистости или исчезновения контура выпуклой линии глазничной поверхности верхней челюсти и глазничного отростка небной кости, которая проецируется на фоне просвета орбит.

При переломах костей носа переднее-заднее и вертикальное смещение отломков выявляется на рентгенограммах носа или телерентгенограммах черепа в боковой проекции (рис. 6). Для обнаружения наружно-внутреннего смещения отломков костей носа и носовой перегородки производится рентгенография черепа в полуаксиальной проекции.

***Рис. 6**. Фрагменты телерентгенограммы черепа в боковой проекции. Перелом костей носа с вертикальным смещением отломков*

Использование РКТ необходимо при повреждениях и посттравматических деформациях костей лица, связанных с нанесением значительной травмирующей силы, как, например, при автокатастрофах. РКТ является единственной из имеющихся рентгенологических методик, предоставляющей информацию не только о повреждении массивных костных анатомических деталей лица, но и о переломах тонкостенных костных структур орбит, верхнечелюстных пазух, решетчатого лабиринта. Особую ценность имеет информация о повреждении орбитального дна, так как его последствием может стать нарушение функции зрения, вплоть до потери пациентом трудоспособности.

При выявлении травм данной локализации мультидетекторная спиральная компьютерная томография (МСКТ) имеет преимущества перед конусно-лучевой компьютерной томографией (КЛКТ) в большей широте обзора черепа, четкости отображения тонких костных структур и слизистой оболочки околоносовых пазух (рис. 7 а–г). На мультиспиральных компьютерных томограммах выявляется смещение глазного яблока, глазодвигательных мышц, зрительного нерва (рис. 7 д). Для оптимального восприятия картины повреждения черепа выполняется построение трехмерного изображения (рис. 8 а, б). Посредством использования измерения плотностных характеристик в ед. Хаунсфильда определяется характер изменений слизистой оболочки околоносовых пазух. Визуализируются внутримозговые гематомы и кисты, осумкованные субдуральные гематомы.

На основании данных РКТ проводятся точные измерения смещенных фрагментов и образовавшихся

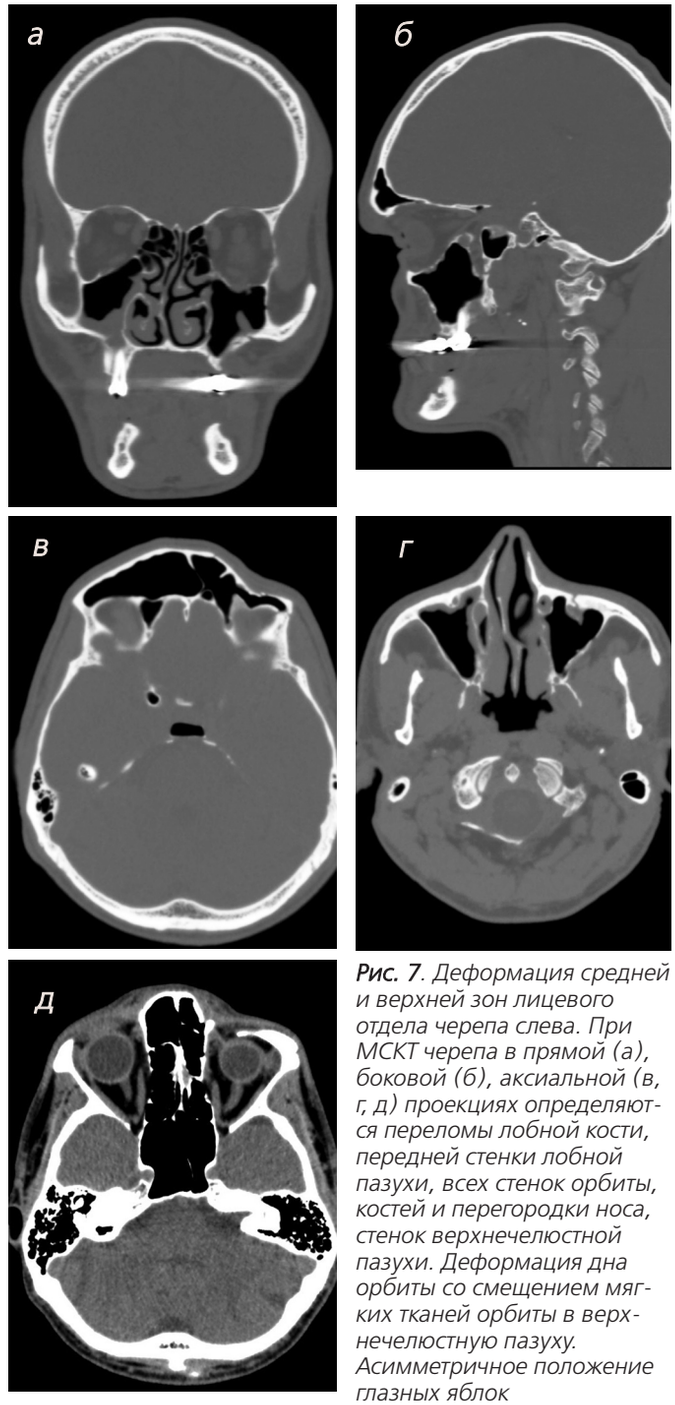

***Рис. 7**. Деформация средней и верхней зон лицевого отдела черепа слева. При МСКТ черепа в прямой (а), боковой (б), аксиальной (в, г, д) проекциях определяются переломы лобной кости, передней стенки лобной пазухи, всех стенок орбиты, костей и перегородки носа, стенок верхнечелюстной пазухи. Деформация дна орбиты со смещением мягких тканей орбиты в верхнечелюстную пазуху. Асимметричное положение глазных яблок*

дефектов лицевых костей, осуществляется компьютерное моделирование и проектирование при планировании костно-реконструктивных операций.

РКТ исследование с построением трехмерной реконструкции изображения дает возможность объективно оценить результаты оперативного устранения

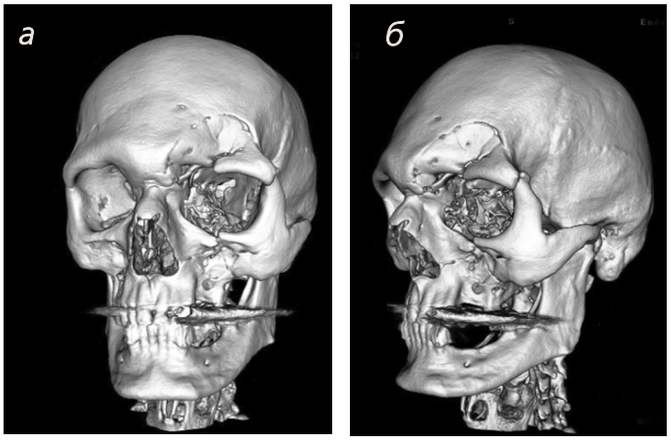

***Рис. 8**. Трехмерная реконструкция МСКТ изображения черепа того же больного (а, б)*

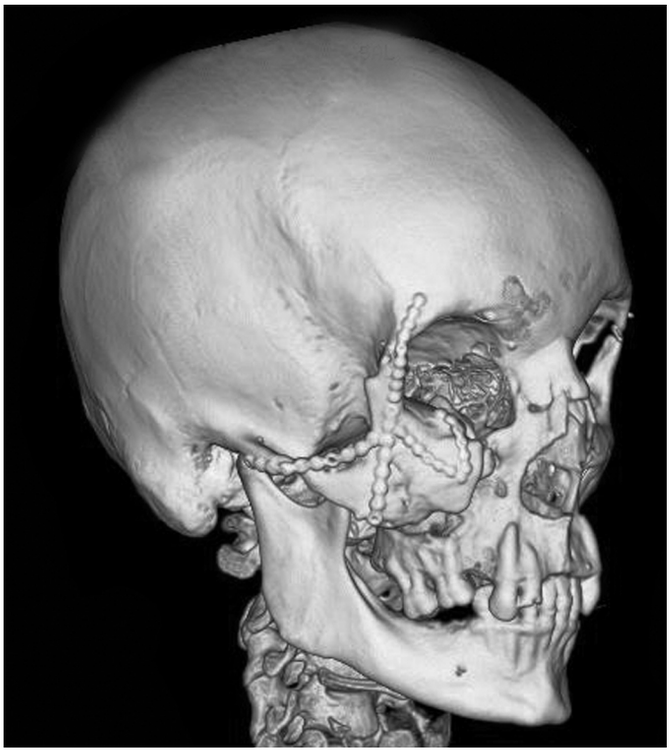

***Рис. 9**. Трехмерная реконструкция МСКТ изображения черепа. Состояние после костно-реконструктивной операции на средней зоне костей лица справа*

посттравматической деформации (рис. 9).

Таким образом, повреждения костей средней и верхней зон лица характеризуются многообразием проявлений и сложностью диагностики. РКТ имеет значительные преимущества перед другими рентгенологическими методиками, позволяя с минимальными временными потерями выявить наличие костных переломов любой локализации, определить точное количество и направление смещения костных отломков. При отсутствии возможности использовать РКТ требуется рациональное применение распространенных рентгенологических методик, таких как рентгенография, панорамная и линейная зонография черепа с учетом границ их диагностических возможностей.

Литература

1. Аржанцев А.П. Методики рентгенологического исследования и рентгенодиагностика в стоматологии. – М.: "Мегаполис", 2015. – 260 с.
2. Васильев А.Ю., Воробьев Ю.И., Трутень В.П. Лучевая диагностика в стоматологии. – М., 2007. – 496 с.
3. Васильев А.Ю., Лежнев Д.А. Синдромальный подход в лучевой диагностике травм челюстно-лицевой области // Вестник рентгенологии. – 2007. – № 3. – С. 4–10.
4. Лучевая диагностика в стоматологии: национальное руководство / Гл. ред. тома Васильев А.Ю. – М.: ГЭОТАР-Медиа, 2010. – 288 с.
5. Рабухина Н.А., Аржанцев А.П. Рентгенодиагностика в стоматологии. – М.: ООО "Медицинское информационное агентство", 2003. – 452 с.
6. Рабухина Н.А., Голубева Г.И., Перфильев С.А., Караян А.С. Общие принципы рентгенологического исследования при дефектах и деформациях лицевого скелета // Медицинский алфавит. Стоматология. – 2010. – № 2. – С. 7–9.
7. Ружило-Калиновка И., Ружило Т.-К. Трехмерная томография в стоматологической практике. Перевод с польск. – Львов: ГалДент, 2012. – 584 с.
8. Травмы мягких тканей и костей лица (руководство для врачей) / Под ред. А.Г. Шаргородского. – М.: ГЭОТАР-МЕД, 2004. – 384 с.
9. Brisco J. Cone beam computed tomography for imaging orbital trauma-image quality and radiation dose compared with conventional multislice computed tomography // British Journal of Oral and Maxillofacial Surgery. – 2014. – Vol. 52, № 1. – P. 76–80.
10. Drage N., Sivarajasingam V. The use of cone beam computed tomography in the management of isolated orbital floor fractures // Brit. J. Oral Maxillofac. Surg. – 2009. – Vol. 47, № 1. – P. 65–66.
11. Harris R., Harris S.P. Intraoperative Computed Tomography for Complex Midfacial and Orbital Trauma // Journal of Oral and Maxillofacial Surgery. – 2012. – Vol. 70, № 9. Suppl. 2. – P. 18.
12. Pasler F.A., Visser H. Рентгенодиагностика в практике стоматолога / Пер. с нем.; Под общ. ред. Н.А. Рабухиной. – М.: МЕДпресс-информ, 2007. – 352 с.

ОБУЧЕНИЕ ДЛЯ СТОМАТОЛОГОВ

"Dental Education" - единый портал всех ведущих обучающих центров по всей России

Представленные рубрики на портале "Dental Education":

- Терапия
- Детская стоматология
- Эндодонтия
- Гигиена, профилактика, сестринское дело
- Хирургия и имплантология
- Рентгенология, дентальная фотография
- Пародонтология
- Зуботехника, CAD/CAM
- Ортопедия
- Общие тематики
- Ортодонтия
- Менеджмент, маркетинг, право

Расписание обновляется ежедневно

Менеджер отдела обучения: 8 (495) 508-22-11; 8 (495) 663-22-11 доб. 137
education@geosoft.ru / Чапурин Виталий
Менеджер по размещению курсов: 8 (495) 663-22-11 доб. 150
org-edukation@geosoft.ru / Артюховская Наталья

www.dental-education.geosoft.ru

Челюстно-лицевая хирургия

Особенности хирургического лечения кистозных образований нижней челюсти больших размеров

Б.Я. Аснин, аспирант
А.Ю. Дробышев, зав. кафедрой, профессор
С.А. Аснина, доцент
Кафедра челюстно-лицевой и пластической хирургии МГМСУ им. А.И. Евдокимова

Для переписки:
E-mail: asnina-s@yandex.ru

Резюме

В статье представлены методики усовершенствования операции цистотомии, которая может использоваться при проведении операции расширенная биопсия по типу цистотомии.

***Ключевые слова**: цистотомия, эпителизированный лоскут, обтуратор.*

Especially of surgery treatment of large cysts of the mandible

B.Ya. Asnin, A.Yu. Drobishev, S.A. Asnina

Summary

This article presents techiques of improving the operation "cystotomy", which can be used during the extended biopsy operation by the type of cystotomy.

***Keywords**: cystotomy, epithelizing graft, obturator.*

Среди операций, выполняемых хирургами-стоматологами в амбулаторных условиях, операции по поводу кист челюстей занимают второе место после удаления зуба [6]. Особое внимание следует обратить на кисты, а, лучше сказать, кистовидные образования нижней челюсти больших размеров. По данным И.С. Карапетяна и соавт. [4], к одонтогенным опухолям относится амелобластома, а к кистам одонтогенного происхождения кетатокиста и зубосодержащая киста. Клиническая картина данных трех кистозных образований имеет сходную рентгенологическую картину, когда амелобластома еще не проросла в окружающие ткани, а кератокистозная опухоль (ранее кератокиста) содержит в полости ретенированный зуб.

Цель исследования – усовершенствовать операцию цистотомия при кистозных образованиях нижней челюсти больших размеров.

Материалы и методы. Нами обследовано и прооперировано 44 пациента: 12 с амелобластомой, 14 – с кератокистозными опухолями, 18 – с зубосодержащими кистами. У 40 пациентов в полости кистозного образования проецировался ретенированный зуб.

Всем пациентам для гистологической верификации кистозных образований больших размеров проводилась операция расширенная биопсия по типу цистотомии.

При больших кистах нижней челюсти, с резким истончением тела челюсти, частичное сохранение кистозной оболочки является одной из мер профилактики патологического перелома.

Операцию "цистотомия" разработал Partsch в 1892 г., которая сводится к иссечению передней стенки кисты без полного удаления оболочки. Основанием для проведения данного метода оперативного вмешательства послужило анатомическое сродство эпителия стенки кисты с эпителием слизистой оболочки полости рта, которые при соприкосновении срастаются и полость кисты, таким образом, превращается в добавочную бухту ротовой полости. Цистотомия известна под названием "Partsch 1", однако предложена значительно раньше Dupuytren. Заслуга Парча состоит в том, что он детально разработал этот метод и описал его.

При иссечении передней стенки кисты Partsch считал необходимым придать образуемому в преддверии полости рта отверстию такую форму, которая соответствовала бы наибольшему диаметру полости кисты.

Операция цистотомия используется при кистах больших размеров, кистах, оттеснивших дно или проросших в верхнечелюстной синус и нос [1, 3]. По данным литературы, цистотомия преимущественно проводится у лиц пожилого и старческого возраста и больных, ослабленных какими-либо заболеваниями, а также у детей, у которых вылущивание кисты не всегда проходит без повреждения фолликулов постоянных зубов [2].

Считается, что метод цистотомии неудобен для больного из-за длительности послеоперационного лечения, хотя переносится намного легче пациентом и сопровождается меньшим количеством осложнений, чем после цистэктомии. При цистотомии основным в лечении является поддержание декомпрессии в течение длительного времени, с этой целью пациентам после удаления йодоформного тампона из костной полости и полной эпителизации краев раны изготавливается обтуратор. Обтуратор впервые использовал еще в XVI веке Амбруаз Паре для разобщения ротовой полости и полости носа при расщелинах твердого неба и дефектах мягкого неба (Л.С. Персин, 2004). Из отечественных авторов научно обосновал необходимость применения обтуратора как важной составной методики цистотомии А.Г. Кац [5]. Изготовление и припасовка

обтуратора, как правило, проводится через 4 недели после операции, когда края раны эпителизированы. Смена йодоформного тампона осуществляется 5–6 раз, что не очень удобно для пациента. Мы предлагаем вашему вниманию методику получения эпителизированных краев раны уже к концу второй недели, а, следовательно, сокращения сроков изготовления и припасовки обтуратора.

При рентгенологическом обследовании у пациента Т., 30 лет, с деформацией левой половины лица обнаружено кистовидное образование, в полости которого находится ретенированный зуб 3.8.

Цитологическое исследование не позволило поставить диагноз.

Больному проведена операция расширенная биопсия по типу цистотомии.

Операция проводилась по стандартной методике с удалением зуба 3.8. После проведения намеченного разреза и иссечения передней стенки кистозного образования слизисто-надкостничный лоскут прошивается 6–8 нитями (рис. 1), которые объединяются в единый узел на расстоянии 1–2 см от края лоскута (рис. 2). После иссечения стенки кистозного образования по всему периметру костного дефекта и промывания полости растворами антисептиков узел укладывается на дно костной полости и прижимается йодоформным тампоном (рис. 3).

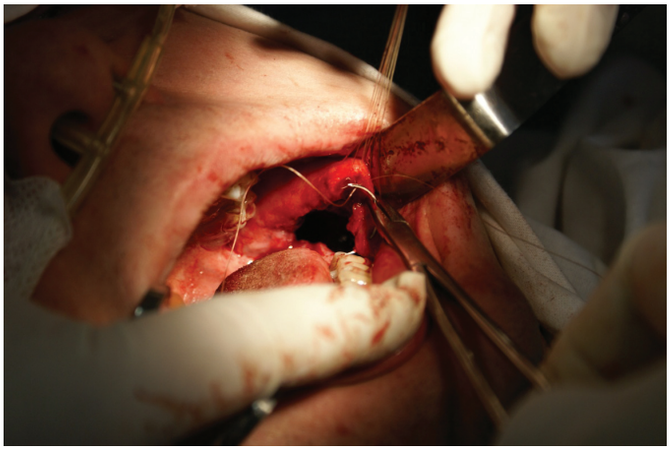

***Рис. 1**. Прошивание слизисто-надкостничного лоскута*

***Рис. 2**. Нити связаны в единый узел*

Таким образом, за нити слизисто-надкостничный лоскут вворачивается в полость кисты. Через две недели нити удаляются. Края раны покрыты эпителизированной слизистой оболочкой, и можно снять слепки для изготовления обтуратора.

Результаты. Использование предложенной методики раннего формирования эпителизированного лоскута при расширенной биопсии методом цистотомии позволяет сократить сроки реабилитации пациентов с кистозными образованиями нижней челюсти больших размеров.

Выводы

1. Расширенная биопсия по типу цистотомии является необходимым этапом диагностики и лечения кист нижней челюсти больших размеров.

2. Наблюдение за пациентами в течение года позволяет решить вопрос о необходимости проведения последующего этапа хирургического лечения.

Литература

1. Аснина С.А. Одонтогенные кисты челюстей. Учебное пособие. – М.: Практическая медицина, 2012. – С. 1–69.
2. Бернадский Ю.И. Основы челюстно-лицевой хирургии и хирургической стоматологии DOC. 3-е изд., перераб. и доп. – Витебск: Белмедкнига, 1998.
3. Галецкий Д.В., Соловьев М.М. и др. Оперативное лечение одонтогенных кист: рук-во для врачей. – СПб.: Спец. лит., 2004. – 126 с.
4. Карапетян И.С., Губайдулина Е.Я., Цегельник Л.Н. Опухоли и опухолеподобные поражения органов полости рта, челюстей, лица и шеи. – М.: МИА, 2004.
5. Кац А.Г. Регенерация костной ткани после некоторых оперативных вмешательств на челюстях (клинико-экспериментальное исследование): автореф. дис. ... канд. мед. наук. – М., 1966. – С. 17.
6. Соловьев М.М., Семенов Г.М., Галецкий Д.В. Оперативное лечение одонтогенных кист. – СПБ., 2004.

***Рис. 3**. За нити лоскут ввернут в костную полость, узел прижат йодоформным тампоном*

Гигиена полости рта

Комплексная стоматологическая реабилитация пациентов с заболеваниями пародонта на фоне йододефицита

Г.И. Рогожников, зав. кафедрой ортопедической стоматологии ПГМУ, д.м.н., профессор, засл. деятель науки РФ
Е.М. Караваева, ст. лаборант кафедры ортопедической стоматологии ПГМУ
М.В. Мартюшева, к.м.н., учебный доцент кафедры ортопедической стоматологии ПГМУ
Э.С. Горовиц, зав. кафедрой микробиологии и вирусологии с курсом клинической лабораторной диагностики ПГМУ, д.м.н., профессор, засл. деятель науки РФ
Т.И. Карпунина, д.б.н., профессор кафедры микробиологии и вирусологии с курсом клинической лабораторной диагностики ПГМУ

Для переписки:
E-mail:
Martyushevamari@mail.ru

Резюме

С целью оценки стоматологического статуса пациентов с заболеваниями пародонта на фоне йододефицита (ЙД) было проведено клиническое и микробиологическое обследование. Всего было обследовано 120 пациентов с заболеваниями пародонта (60 мужчин, 60 женщин) в возрасте от 25 до 57 лет. По данным исследования, пациенты с ЙД имеют отягощенный стоматологический статус. Дана оценка клинической и микробиологической эффективности орошений полости рта сероводородной минеральной водой ЗАО "Курорт Ключи" в сравнении со стандартной терапией заболеваний пародонта, в том числе в группах пациентов с ЙД и без него. Эффективность орошений была выше среди пациентов с ЙД заболеваниями и значительно выше в сравнении со стандартной терапией в обеих группах. В отдаленные сроки также оценивали стоматологический и микробиологический статус всех пациентов. На данном этапе было выделено две подгруппы пациентов в зависимости от применяемых ими средств гигиены. Согласно полученным данным, пациенты с ЙД нуждаются в применении дополнительных мер по уходу за полостью рта ввиду низкой эффективности стандартных мер, применение зубной пасты "Parodontax® с фтором" позволяет повысить эффективность лечения заболеваний пародонта у лиц с соматической патологией и без нее.

Ключевые слова: *заболевания пародонта, стоматологическое лечение, зубная паста, йододефицит.*

Multimodality dental rehabilitation of patients with periodontal disease and iodine deficiency

G.I. Rogozhnikov, E.M. Karavaeva, M.V. Martysheva, E.S. Gorovitz, T.I. Karpunina

Summary

In order to assess the status of dental patients with periodontal disease and iodine deficiency was a clinical and microbiological examination.120 patients with periodontal disease (60 men, 60 women) aged 25 to 57 years took part in the research. According to this study, patients with iodine deficiency hasmore severe of stomatological status. Next, we had to evaluate the clinical and microbiological efficacy of oral irrigation hydrogensulphide mineral water of "Kluchi Resort", compared with the standard treatment of periodontal disease. Also, compared the efficacy in patients with iodine deficiency group relative to healthy individuals. Irrigation efficiency was higher among patients withiodine deficiency, and significantly higher compared with standard therapy in both groups. In the long-term period also evaluated dental and microbiological status of all patients. At this point it has been allocated two subgroups of patients depending on the used means of hygiene. According to the study, patients with iodine deficiency require the application of additional measures to oral care, due to the low efficiency of standard measures, at that time, as the use of toothpaste "Parodontax® witn fluorine" allows to increase the efficacy of treatment of periodontal disease in patients with somatic pathology and without it.

Keywords*: periodontal disease, dental treatment, toothpaste, iodine deficiency.*

По данным ВОЗ, четверть населения земного шара имеет риск формирования йоддефицитных заболеваний. В Российской Федерации проблема йодного дефицита имеет особую актуальность, так как около 100 млн человек проживают в условиях естественной геохимической провинции с дефицитом микронутриентов, имеют недостаток поступления йода с водой и продуктами питания местного происхождения [1, 2]. Эти факторы формируют высокий уровень йодзависимой тиреоидной патологии в целом в популяции.

Нарушение функции щитовидной железы приводит к изменениям в тканях организма, в том числе и в тканях пародонта [3]. Так, при снижении функции щитовидной железы, обусловленной недостатком поступления йода, наблюдается резкое угнетение в тканях пародонта окислительно-восстановительных процессов, диффузное поражение гистогематических барьеров с резким нарушением проницаемости, развитием отека окружающих тканей, нарастанием тканевой гипоксии, снижением перфузии, развитием хронического вялотекущего воспалитель-

ного процесса [4]. Именно поэтому при лечении пародонтитов у таких пациентов необходимо нормализовать окислительно-восстановительные процессы в пародонте и восстановить клеточную проницаемость. Достичь необходимого эффекта можно с применением физиотерапевтических или бальнеологических факторов.

Цель исследования – оценить эффективность применения бальнеологических ресурсов и зубной пасты "Parodontax® с фтором" у пациентов с ЙД в различные сроки наблюдения.

Задачи:

1. Оценить стоматологический статус пациентов с ЙД
2. Оценить клиническую и микробиологическую эффективность курса орошений сероводородной минеральной водой у пациентов с пародонтитом и ЙД
3. Оценить эффективность применения зубной пасты "Parodontax® с фтором" в отдаленные сроки наблюдения у пациентов с пародонтитом и ЙД в качестве поддерживающей терапии.

Материалы и методы. Стоматологическое обследование было проведено всем пациентам, находящимся на санаторно-курортном лечении в ЗАО "Курорт Ключи" в период с января по август 2014 г. Из числа обследованных методом случайной выборки было отобрано 120 пациентов с заболеваниями пародонта (60 мужчин, 60 женщин) в возрасте от 25 до 57 лет. Далее пациенты были разделены на две группы. В основную группу были включены 60 человек (30 мужчин, 30 женщин) с диагнозом эндемический зоб, наблюдавшиеся у эндокринолога не менее года. Диагноз был поставлен на основании клинических, лабораторных и инструментальных методов исследования. Все пациенты на момент исследования находились в стадии ремиссии основного заболевания и получали медикаментозное лечение. В группу контроля вошли 60 человек (30 мужчин, 30 женщин) с заболеваниями пародонта, но без патологии щитовидной железы. Пациенты были разделены на три группы по возрасту: от 25 до 34 лет; 35–44; 45–57. Все группы были сопоставимы по полу и возрасту.

Стоматологическое обследование включало осмотр полости рта и индексную оценку состояния зубов и тканей пародонта. Интенсивность кариеса определялась при помощи индекса КПУ по методу Боровского Е.В. (1989), уровень гигиены при помощи индекса гигиены по J.C. Green, J.R. Vermillion (1964). Остроту воспалительного процесса оценивали по данным индексов папиллярно-маргинально-альвеолярного (PMA) по Parma (1960) и пародонтального (ПИ) по Russell (1956).

Также было проведено динамическое исследование микробного числа содержимого зубодесневого кармана. Оценка степени обсемененности патологического материала из зубодесневого кармана проводилась с помощью модифицированной методики подсчета микроорганизмов на мембранных фильтрах, основанной на методе А.С. Разумова (1974). Морфологию и тинкториальные свойства микробов оценивали на световом микроскопе "Olympus" (Япония) под иммерсией и посредством компьютерной микроскопии с использованием установки через фильтры зеленого цвета при инструментальных увеличениях 100х15 и 100х1, 36х10.

С помощью комплекса морфологических, культуральных и биохимических признаков устанавливали вид выделенных бактерий.

Чистые культуры облигатно-анаэробных и факультативно-анаэробных бактерий в анаэробных условиях получали, используя 5% гемагар, с добавлением гемина (5 мкг/мл) и менадиона (0,1 мкг/мл), с обязательным помещением посевов в анаэростаты с бескислородной газовой смесью, содержащей 80% азота, 10% водорода, 10% углекислого газа. Для редукции остатков кислорода использовали палладиевый катализатор.

Изолированные колонии бактерий и грибов в аэробных условиях получали, используя: 5% гемагар, 10% желточно-солевой агар, среду Эндо, среду Сабуро.

После описания полученных изолированных колоний и подсчета их количества получали чистые культуры бактерий на скошенной плотной или полужидкой среде. Культивирование микроорганизмов в анаэробных условиях проводили до 10 суток, аэробных – до 3 суток, их подсчет производили в колониеобразующих единицах – КОЕ/мл.

Биохимическую идентификацию чистых культур анаэробных бактерий, стрептококков и грамотрицательных бактерий проводили с помощью тест-систем фирмы Lachema (Чехия).

Культивирование грибов проводили в аэробных условиях 24 часа при температуре 37°С, а затем – при комнатной температуре (до 5 суток). Их вид устанавливали с помощью комплекса морфологических, культуральных и биохимических признаков. Для дифференциации с сахаромицетами (истинными дрожжами) определяли наличие спор при окраске карболовым фуксином Циля. Для оценки типа филаментации использовали рисовый агар и проводили учет типа филаментации. Биохимическую идентификацию чистых культур дрожжеподобных грибов проводили классическим методом с помощью сред Гисса с углеводами и индикатором бромтимоловый синий.

После стоматологического обследования всем пациентам была проведена профессиональная гигиена. Затем 47 (78%) пациентам основной группы и 43 (72%) группы сравнения были проведены орошения сероводородной минеральной водой ЗАО "Курорт Ключи" при концентрации раствора 120–130 мг/л, температуре воды 36°С, давлении 1 атм. в течение 10–15 минут, № 7. А оставшимся 13 (22%) и 17 (28%) пациентам, которым противопоказаны орошения, было проведено стандартное лечение с использованием противовоспалительных и антисептических препаратов. После курса лечения у всех обследован-

ных были вновь определены индекс гигиены и пародонтальные индексы, а также даны рекомендации по уходу за полостью рта. Всем пациентам было рекомендовано использование натуральных зубных паст с противовоспалительными компонентами. 60 пациентам (30 человек основной группы и 30 группы сравнения) была назначена зубная паста Parodontax® с фтором. Эффективность проводимого лечения была оценена в отдаленные сроки наблюдения, через 6 месяцев, с использованием пародонтальных и гигиенических индексов.

Результаты. При обследовании пациентов с заболеваниями пародонта и эндемическим зобом и без патологии щитовидной железы получили следующие результаты.

Интенсивность кариеса была достоверно выше ($p<0,5$) (табл. 1) в основной группе и равнялась 21,2±1,2, в то время как в группе контроля этот показатель составил 14,1±0,6. Причем у пациентов с гипотиреозом преобладал показатель У, а дефекты коронок имели тотальный или субтотальный характер, что свидетельствует о более агрессивном течении кариеса. В связи с преобладанием показателя У в основной группе чаще обнаруживались дефекты зубных рядов (у 47 человек – 78%) в сравнении с контрольной группой (у 30 человек – 50%).

Таблица 1. Значение индекса КПУ в основной и контрольной группах

Возраст, в годах	Основная группа	Контрольная группа
25–34	12,7±0,8	6,3±0,4
35–44	23±1,0	13,6±0,8
45–57	28,1±1,8	22,4±0,6
Среднее значение по группе	21,2±1,2	14,1±0,6

Таблица 2. Значение индекса гигиены в основной и контрольной группах

Возраст, в годах	Основная группа	Контрольная группа
25–34	0,9±0,2	0,5±0,1
35–44	1,8±0,4	1,5±0,3
45–57	2,7±0,6	2,2±0,5
Среднее значение по группе	1,8±0,4	1,4±0,3

Таблица 3. Значение ПИ в основной и контрольной группах

Возраст, в годах	Основная группа	Контрольная группа
25–34	1,8±0,3	1,1±0,1
35–44	6,0±0,6	1,9±0,4
45–57	7,5±0,9	2,7±0,4
Среднее значение по группе	5,1±0,6	1,9±0,3

Таблица 4. Значение индекса РМА в основной и контрольной группах

Возраст, в годах	Основная группа	Контрольная группа
25–34	52,4±10,5	23,1±9,7
35–44	81,9±29,1	52,4±10,5
45–57	93,5±15,2	71,1±20,3
Среднее значение по группе	76±18,3	49,1±13,5

Увеличение интенсивности кариозного процесса у пациентов с эндемическим зобом также связано с ухудшением гигиенического состояния полости рта, о чем свидетельствуют показания индекса гигиены: в основной группе среднее значение составило 1,8±0,4 (табл. 2), а в группе сравнения этот показатель оказался равным 1,4±0,3. Ухудшение индекса гигиены у данной группы пациентов связано с повышением вязкости слюны, что приводит к нарушению функции самоочищения в полости рта.

В связи с неудовлетворительной гигиеной полости рта у пациентов с эндемическим зобом при индексной оценке состояния тканей пародонта наблюдались сравнительно тяжелые формы патологии пародонта. Так, например, в группе сравнения значение ПИ составило 1,9±0,3 (табл. 3), а в основной группе 5,1±0,6. Значения индекса РМА также выше в основной группе (табл. 4).

Стоит заметить, что в группе сравнения преобладали гингивит (30 человек, 50%) и пародонтит легкой степени тяжести (25 человек, 42%) и только у 8% (5 человек) обследованных наблюдался пародонтит средней степени тяжести. Пародонтит тяжелой степени в группе сравнения не встречался, в то время как в основной группе пародонтит тяжелой степени обнаружился у 16% (10 человек) пациентов, на пародонтит средней степени тяжести пришлось 50% (30 человек), обследованных в данной группе, а у 34% (20 человек) был диагностирован пародонтит легкой степени тяжести (рис. 1). Также обнаруживалась прямая зависимость тяжести пародонтита от тяжести и длительности зоба (рис. 2).

Во всех наших наблюдениях содержимое десневых карманов было инфицировано. Общая численность микроорганизмов в содержимом десневых карманов достоверно не различалась у больных обеих групп до проводимого лечения, а разброс показателей зависел лишь от степени тяжести воспалительного процесса в пародонте. В то же время применение микроскопического метода позволило установить следующее. Во всех мазках, окрашенных по Грамму, обнаружены разнообразные морфотипы (рис. 3, 4). Важно подчеркнуть, что в составе микрофлоры пациентов из группы сравнения доминировала кокковая флора (рис. 3), в то время как у пациентов с эндемическим зобом микробный пейзаж был весьма пестрым и включал не только представителей шаровидных бактерий, но и разнообразные палочки, нитевидные и извитые формы, а также бластоспоры и псевдомицелий грибов рода Candida (рис. 3), то есть у пациентов основной группы отмечено значительное морфологическое разнообразие микроорганизмов, "заселивших" пародонт.

Выполненное нами бактериологическое исследование позволяло оценить видовой состав аэробных и факультативно-анаэробных микроорганизмов, анаэробная флора идентифицирована лишь до рода. Всего выделено и идентифицировано в основной группе 127 и в группе сравнения 79 микробных культур.

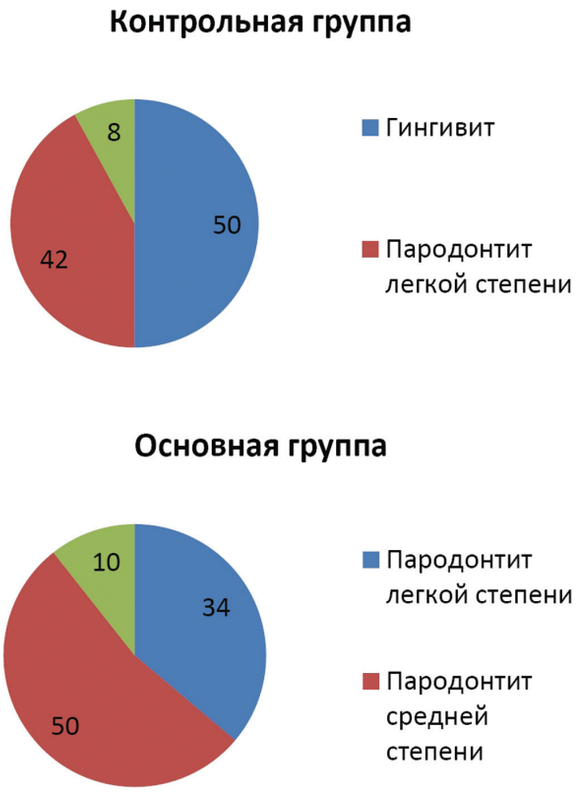

***Рис. 1**. Встречаемость заболеваний пародонта в основной и контрольной группах*

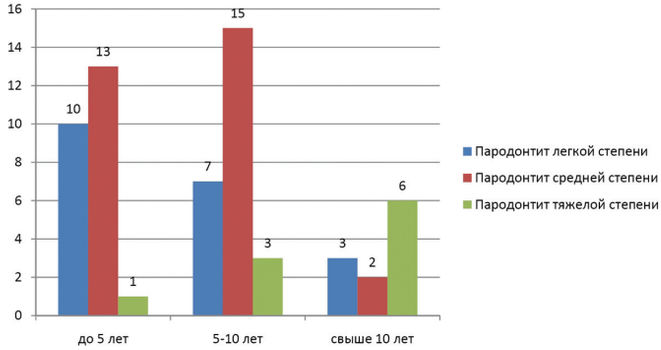

***Рис. 2**. Зависимость тяжести пародонтита от длительности основного заболевания*

В обеих группах абсолютное большинство идентифицированных культур – 86 (41,75 %) приходилось на долю микроаэрофильных стрептококков (МАФ-стрептококки) с гамма- или альфа-гемолитической активностью. Однако, если число штаммов стрептококков видов S. mutans, S. salivarius, S. sanguis, S. agalactia было практически одинаково и различия по группам были несущественны (p>0,05), то у больных с эндемическим зобом достоверно чаще встречали варианты S. mitis с выраженной β-гемолитической активностью, а также гемолитический стрептококк S. milleri, который практически не встречался в группе сравнения.

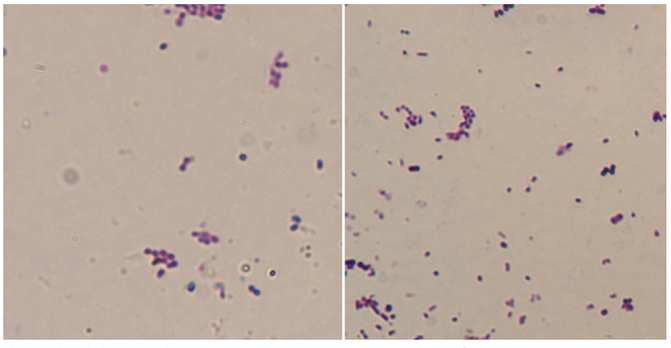

***Рис. 3**. Микрофлора десневых карманов больных пародонтитом без явной соматической патологии*

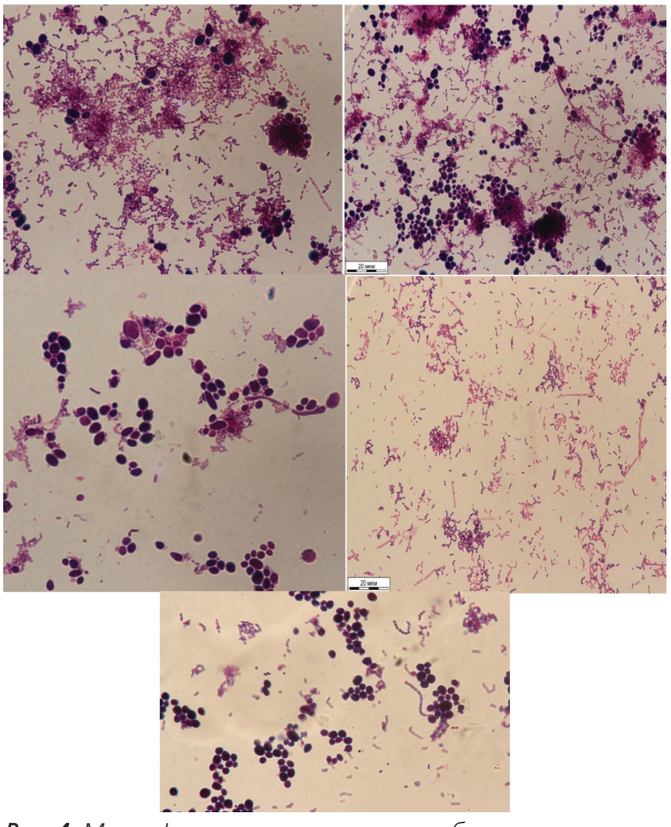

***Рис. 4**. Микрофлора десневых карманов больных пародонтитом на фоне ЙД*

Во всех наших наблюдениях микрофлора десневых карманов была смешанной. Помимо стрепто- и стафилококков среди ассоциантов встречались грамположительные палочки, преимущественно дифтероиды и лактобактерии, а также грамотрицательные анаэробные и энтеробактерии. Дрожжеподобные грибы рода Candida выделены у 25% больных диабетом в количестве >104 КОЕ/мл, а

у соматически здоровых людей в диагностически значимых титрах грибы не определялись.

После проведения лечебных мероприятий значения пародонтальных индексов снизились в обеих группах (рис. 5). Так, после профессиональной гигиены и орошений полости рта сероводородной минеральной водой индекс РМА снизился на 55%, ПИ на 1,2 в основной группе и на 22% и 0,3 в группе контроля соответственно. У пациентов, которым бальнеотерапия не проводилась, значения индексов РМА и ПИ снизились менее заметно: на 16% и 0,5 в основной группе и 14% и 0,1 в группе контроля соответственно. Таким образом, значительное снижение воспалительных пародонтальных индексов у пациентов основной группы, которым проводились профессиональная гигиена и бальнеотерапия, свидетельствует о наибольшей эффективности применения орошений полости рта по сравнению с пациентами группы сравнения. Высокая клиническая эффективность сероводородной минеральной воды связана, по нашему мнению, с ее способностью восстанавливать клеточную проницаемость и

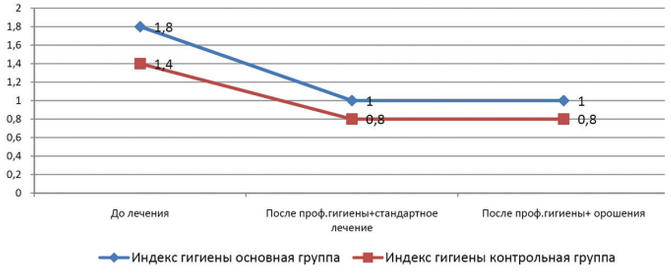

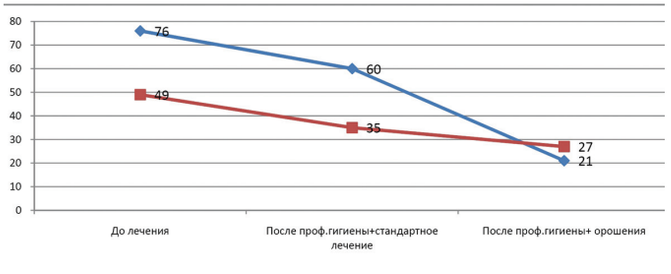

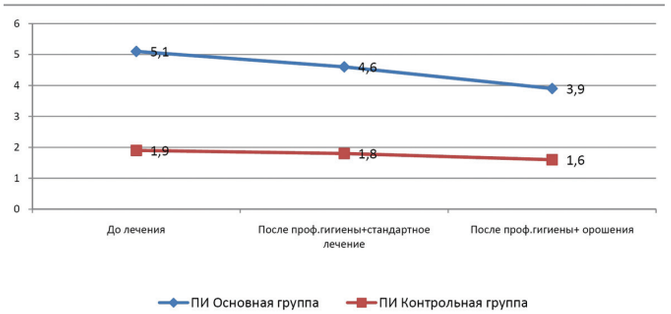

***Рис. 5**. Средние значения индекса гигиены, РМА и ПИ до и после лечения*

окислительно-восстановительные процессы в тканях пародонта.

Значительное снижение обсемененности десневых карманов происходило независимо от степени тяжести пародонтита и соматического статуса пациентов (рис. 6). Результаты бактериологического анализа, выполненного после лечения, позволили заключить, что представители многих видов микроорганизмов на фоне лечения полностью элиминировались из десневых карманов, численность других снизилась на 2–3 порядка. Так в образцах, полученных от больных эндемическим зобом, практически перестали определяться грибки Candida, энтеробактерии, псевдомонады, уменьшилось количество и сузился видовой спектр выделяемых стафилококков, численность стрептококков также заметно снизилась. Стоит заметить, что эффективность орошений также более заметна в основной группе, что может быть связано со способностью сероводородных орошений активизировать неспецифический иммунитет в полости рта у пациентов с ЙД.

Анализируя данные отдаленных результатов исследо-

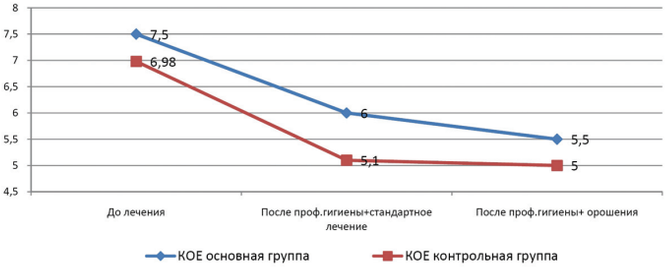

***Рис. 6**. Показатели общей микробной обсемененности до и после лечения*

вания через 6 месяцев, пациенты основной и контрольной групп были поделены на две подгруппы, в зависимости от используемых ими средств гигиены. В первую подгруппу вошли 34 (56,7%) человека основной группы и 36 (60%) человек группы контроля, которые в течение 6 месяцев пользовались зубной пастой "Parodontax с фтором" по нашей рекомендации или своему выбору. Остальные 26 (43,3%) и 24 (40%) (рис. 7) человек использовали другие зубные пасты (Лесной бальзам, Colgate, Silca, Lacalut), данные пациенты были объединены в одну группу, так как достоверных различий в их стоматологическом статусе, спустя 6 месяцев, выявлено не было. Основными причинами выбора зубной пасты в данной подгруппе по результатам анкетирования были цена, реклама в СМИ, совет знакомых, а также предыдущий опыт использования.

Согласно полученным данным (рис. 8, 9), можно заключить, что наилучшие результаты (индекс гигиены, пародонтальный индекс и показатель общей микробной обсемененности) были зафиксированы в контрольной группе, в подгруппе пациентов, использующих зубную пасту "Parodontax® с фтором" для ежедневного ухода за полостью рта. При этом, в основной группе у пациентов,

пользующихся "Parodontax® с фтором" все показатели также достоверно выше, чем у пациентов, использующих другие зубные пасты, что свидетельствует о высокой очистительной способности пасты, ее антимикробной активности и противовоспалительных свойствах. Также стоит заметить, что в сопоставимых подгруппах все исследуемые показатели выше в основной группе, что свидетельствует об отягощенном стоматологическом статусе у пациентов с ЙД и недостаточной эффективности стандартных мер по уходу за полостью рта. По нашему мнению, данной группе пациентов необходимо рекомендовать дополнительные меры по улучшению состояния здоровья тканей пародонта между курсами основной терапии в виде физиопроцедур, применения ирригаторов для ежедневной гигиены.

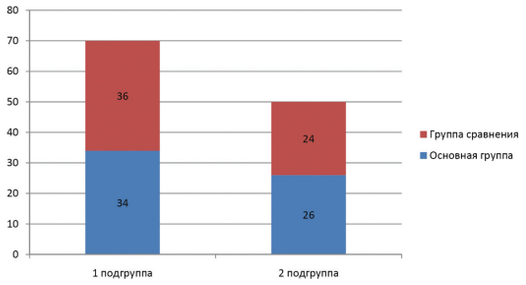

***Рис. 7**. Распределение пациентов по подгруппам в отдаленные сроки наблюдения*

***Рис. 8**. Средние значения индекса гигиены, РМА и ПИ в основной и контрольной группах в отдаленные сроки исследования*

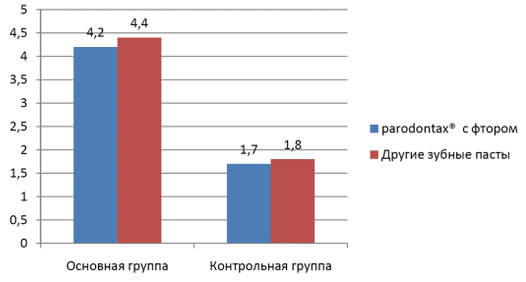

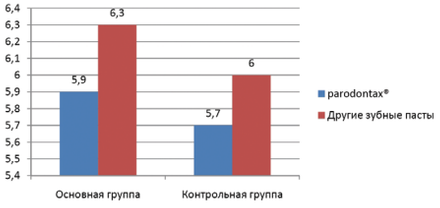

***Рис. 9**. Показатели общей микробной обсемененности в основной и контрольной группах в отдаленные сроки исследования*

Выводы

1. Установлено, что интенсивность и распространенность кариеса и заболеваний пародонта у пациентов с ЙД выше, чем у пациентов без данной патологии, поэтому в подобных случаях больные нуждаются в более пристальном внимании стоматолога.

2. Значительное снижение значений пародонтальных индексов и микробной обсемененности после бальнеотерапии у пациентов с ЙД свидетельствует об эффективности применения сероводородной минеральной воды в патогенетической терапии заболеваний пародонта у данной категории больных.

3. Применение зубной пасты "Parodontax® с фтором" позволяет повысить эффективность лечения заболеваний пародонта у лиц с соматической патологией и без нее.

4. Пациенты с ЙД нуждаются в применении дополнительных мер по уходу за полостью рта, ввиду низкой эффективности стандартных мер.

Литература

1. Дедов И.И. Йододефицитные заболевания в Российской Федерации (эпидемиология, диагностика, профилактика): Метод, пособие / И.И. Дедов, Г.А. Герасимов, Н.Ю. Свириденко. – М., 2000. – 9 с.

2. Онищенко Г.Г. Профилактика зобной эндемии на территориях с сочетанным воздействием химических факторов технологического и природного генеза / Г.Г. Онищенко, Н.В. Зайцева, М.А. Землянова // Гигиена и санитария. – 2004. – № 1. – С. 10.

3. Мартюшева М.В. Оптимизация стоматологической помощи пациентам с заболеваниями пародонта при сахарном диабете 2 типа в санаторно-амбулаторных условиях: дис. ... канд. мед. наук. – Пермь, 2007. – 37 с.

4. Керимов Э.Э. Патогенез болезней пародонта при патологии щитовидной железы и особенности их профилактики в очагах зобной эндемии Азербайджанской ССР (клиническое и экспериментальное исследование): автореф. дис. ... д-ра. мед. наук. – Киев, 1989. – 25 с.

Статья опубликована при финансовой поддержке компании ГлаксоСмитКляйн. Включенная информация отражает мнение автора и может не совпадать с позицией ГлаксоСмитКляйн. Компания ГлаксоСмитКляйн не несет ответственности за возможные нарушения авторских прав и иных прав третьих лиц в результате публикации и распространения данной информации.

parodontax®

зубная паста, которая удаляет зубной налет в труднодоступных местах[1]

НА 31.8%
БОЛЕЕ ЭФФЕКТИВНОЕ УДАЛЕНИЕ ЗУБНОГО НАЛЕТА*
на язычной поверхности зуба
(p = 0,0011)

НА 55,8%
БОЛЕЕ ЭФФЕКТИВНОЕ УДАЛЕНИЕ ЗУБНОГО НАЛЕТА*
между зубами
(p = 0,0007)

**Включите зубную пасту parodontax®
в число Ваших рекомендаций пациентам,
чтобы помочь им предотвратить заболевания десен[2,3]**

* процентное превосходство зубной пасты **parodontax®** в сравнении с зубной пастой, не содержащей бикарбонат натрия, согласно модифицированному индексу зубного налета Турески по расположению зубов

Список литературы:
1. Akwagyriam I, *et al.* Poster 174485 presented at the International Association of Dental Research, Seattle, WA. March 2013.
2. Yankell SL, *et al.* J Clin Dent 1993;4(1):26–30. 3. Data on file, RH01530, January 2013.

parodontax® является зарегистрированной торговой маркой, другие элементы дизайна также являются торговыми марками, принадлежащими группе компаний ГлаксоСмитКляйн.
АО «ГлаксоСмитКляйн Хелскер», РФ, 123317, г. Москва, Пресненская наб., д. 10. Тел. +7 (495) 777-98-50.
Материал предназначен для сотрудников системы здравоохранения. CHRUS/CHSENO/0074/15e

39-й Московский
международный
стоматологический
форум и выставка

DENTAL® SALON

Дентал Салон

18-21 апреля 2016

Москва, Крокус Экспо
павильон 2, залы 7, 8
Проезд: м. “Мякинино”

На правах рекламы

www.dental-expo.com

Устроитель: DENTALEXPO®

Стратегический партнер

Спонсор выставки: DentIman.ru Интернет-дело стоматологических товаров

Спонсор выставки: Rocada med

Генеральный информационный партнер: Стоматология сегодня

Генеральный научно-информационный партнер: Dental Tribune The World's Dental Newspaper

Пародонтология

Комплексная терапия пародонтита с применением сочетанных ирригаций пародонта ионизированной серебром водой и 4% водно-спиртовым раствором прополиса

М.С. Алиева, соискатель кафедры ортопедической стоматологии ДГМА, врач-стоматолог Республиканской стоматологической поликлиники
И.М.-К. Расулов, д.м.н., доцент, зав. кафедрой ортопедической стоматологии ДГМА
М.А. Магомедов, к.м.н., профессор кафедры патологической анатомии ДГМА
А.А. Османова, к.м.н., ассистент кафедры патологической анатомии ДГМА
Х.М. Магомедов, к.м.н., ассистент кафедры патологической анатомии ДГМА

Для переписки:
E-mail: marjana77t@mail.ru

Резюме

В статье представлены результаты клинико-лабораторной оценки эффективности комплексного лечения хронического генерализованного пародонтита (ХГП) с применением сочетанных ирригаций пародонта ионизированной серебром водой и 4% водно-спиртовым раствором прополиса. Установлено, что ирригации пародонта ионизированной водой и водно-спиртовым раствором прополиса способствуют более выраженному, чем в контроле, улучшению клинического состояния полости рта, нормализации микроциркуляции, регионарного кровотока пародонта и микробиоценоза содержимого пародонтальных карманов независимо от степени тяжести ХГП.

***Ключевые слова**: хронический генерализованный пародонтит, ирригации пародонта ионизированной серебром водой и раствором прополиса.*

Complex therapy of periodontitis using combined periodontal irrigations by water ionized with silver and 4% aqueous-alcoholic solution of propolis

M.S. Aliyeva, I.M-K. Rasulov, M.A. Magomedov, A.A. Osmanova, Kh.M. Magomedov

Summary

The article presents the results of clinical and laboratory evaluation of the effectiveness of complex treatment of chronic generalized periodontitis (CGP) with the use of combined periodontal irrigations silver ionized water and 4% aqueous-alcoholic solution of propolis. It was found that the combined periodontal irrigation ionized water and water-alcohol solution of propolis promotes more pronounced than in the control of clinical improvement of the oral cavity, the normalization of microcirculation, regional blood flow, and periodontal microbiocenosis contents of periodontal pockets regardless of the severity of the CGP.

***Keywords**: chronic generalized periodontitis, periodontal irrigation silver ionized water and solution of propolis.*

Одной из актуальных проблем современной стоматологии являются воспалительные заболевания пародонта, что связано с их высокой распространенностью, наличием клинических форм, приводящих к серьезным нарушениям зубочелюстной системы [1, 2, 3]. Среди этиологических факторов пародонтита рассматриваются как общие, так и местные причины, четко прослеживается зависимость воспалительных процессов в пародонте от уровня гигиенического состояния полости рта [1, 3, 6]. Установлено, что прогрессирование заболеваний пародонта может быть связано с воздействием 6–10 видов микроорганизмов, патогенных в любой комбинации. При развитии пародонтита точкой приложения патогенных факторов является сосудистое русло, особенно на уровне микроциркуляции. Установлено, что микробные токсины способны вызвать снижение кровотока и агрегацию форменных элементов крови в микрососудах [6, 7]. Таким образом, можно отметить ведущую роль нарушений микроциркуляции и биоценоза ротовой полости в патогенезе воспалительных поражений пародонта, коррекция которых является определяющим моментом в поиске успешных, патогенетически обоснованных методов лечения. В ходе консервативного лечения воспалительных заболеваний пародонта водные орошения используются как лаваж, для механического снижения количества бактерий зубного налета. Известно, что даже ополаскивание полости рта хлоргексидином существенно уступает ирригациям водой [4].

Прополис, обладая уникальными бактерицидными и бактериостатическими свойствами, повышает иммунитет, стимулирует регенерацию тканей, является мощным антиоксидантом, снижает свертываемость крови, снимает спазм сосудов, являясь мембранопротектором, укрепляет стенки микрососудов [5]. Известно, что серебро обладает более мощным антимикробным действием, чем антибиотики, губительно действует на антибиотикоустойчивые штаммы бактерий. Местное применение водных растворов ионного серебра при лечении гнойно-воспалительных процессов способствует снижению гиперемии, отека тканей, быстрому очищению ран от некротических масс и заживлению. Учитывая выше-

изложенное, представляется актуальной и патогенетически обоснованной оценка эффективности применения ирригаций ионизированной серебром водой и 4% водно-спиртовым раствором прополиса при комплексном лечении хронического генерализованного пародонтита (ХГП).

Цель исследования – оптимизация комплексного лечения ХГП различной степени тяжести с применением сочетанных ирригаций ионизированной серебром водой и 4% водно-спиртовым раствором прополиса.

Материал и методы исследования. Проведено клиническое обследование и лечение 184 пациентов с ХГП в возрасте от 20 до 60 лет на базе пародонтологического кабинета Республиканской стоматологической поликлиники МЗ РД, а также стоматологического центра Дагестанского стоматологического медицинского института в период с 2009 по 2013 гг. Исследование выполнено с соблюдением положений Хельсинской декларации "Этические принципы проведения научных медицинских исследований с участием человека" с поправками 2000 г. и одобрено Этическим комитетом Дагестанской медицинской академии.

В соответствии с целью исследования все пациенты с ХГП (184) были стратифицированы на 3 группы: I – до лечения (92); II – после традиционного лечения (группа сравнения) (46); III – после опытного лечения (основная группа) (46). В I группе: пациенты с ХГП легкой степени (ХГПЛ ст.) составили – 27 (14%); с ХГП средней степени (ХГПС ст.) – 41 (22%) и с ХГП тяжелой степени (ХГПТ ст.) – 24 (13%). Во II группе: пациенты с ХГПЛ ст. – 14 (8%); ХГПС ст. – 20 (11%); ХГПТ ст. – 12 (7%). В III группе: пациенты с ХГПЛ ст. – 13 (7%); ХГПС ст. – 21 (11%); ХГПТ ст. – 12 (7%).

В работе использовались следующие методы исследования:

1. Клиническое обследование с количественной оценкой состояния тканей пародонта по индексам: интердентальный гигиенический индекс (ИГИ) (Rateischak E., 1989); индекс Силнеса – Лоэ (1962) (ИГ); пародонтальный индекс (ПИ) или индекс Рассела; капиллярно-маргинально-альвеолярный индекс (ПМА) Парма (1960); индекс Мюллемана (PBi) в модификации Коуэл (1975); индекс подвижности зубов (ПЗ) в модификации Флезара (1980); определение глубины пародонтальных карманов (ПК).

2. Микробиологические исследования содержимого ПК, которые включали фазово-контрастную микроскопию (ФКМ) и метод секторальных посевов по Gold (1965) с расчетом количества аэробных микроорганизмов в материале, проведенные в баклаборатории НИИ "Питательные среды", г. Махачкала.

3. Функциональные методы исследования локальной микроциркуляции пародонта и регионарного кровообращения верхней челюсти проводились с использованием лазерного анализатора капиллярной крови НПП "Лазма" (Россия) [5] и реоплетизмографа "РПГ-2-02" (Россия) в области фронтального отдела верхней челюсти [4]. При оценке микроциркуляции тканей пародонта определялись показатель микроциркуляции (ПМ) и интенсивность кровотока (σ), а при оценке реопародонтограммы определялись цифровые выражения временных и амплитудных показателей в виде: индекса периферического сопротивления сосудов (ИПС), индекса эластичности сосудов (ИЭ), периферического тонуса сосудов (ПТС) и реологического индекса (РИ).

4. Статистическая обработка цифровых результатов исследования проводилась с помощью пакета прикладных программ Excel 2000 (Microsoftinc, 1999; Statistica for Windows 5.0 (Statsoftinc, 1995); Biostatistics v. 4.03. Результаты в таблицах представлены в виде средней арифметической и ее стандартной ошибки (M±m). Для определения статистически значимых различий между парами значений до и после лечения использовали парный критерий Стьюдента, значимыми считали различия при $P<0,05$.

Пациентам группы сравнения (2) и основной группы (3) лечение ХГП начинали со стоматологического обследования, обучения правилам гигиены и проведения профессиональной гигиены полости рта. Дальнейшее лечение было направлено на снятие воспаления и устранение ПК. Во 2-й группе (группа сравнения) пациентам проводилась антисептическая обработка полости рта 0,1% раствором хлоргексидина в виде ротовых ванночек. При ХГПС ст. и ХГПТ ст. проводилась антибиотикотерапия, иммунотерапия. После купирования острого воспалительного процесса пациентам с ХГПС ст. проводили открытый кюретаж ПК по традиционной схеме, а пациентам с ХГПТ ст. применяли лоскутную операцию. В 3-й группе (основной) на 6-й день после кюретажа при отсутствии осложнений проводили ирригацию пародонта ионизированной серебром водой и 4% водно-спиртовым раствором прополиса, чередуя через день. Пациентам с ХГПТ ст. ирригации ионизированной серебром водой и раствором прополиса проводили на 10-й день после лоскутной операции, аналогично как и пациентам с ХГПС ст. Ирригации проводили с помощью ирригатора "AQUA-JET LD-47" (Сингапур, разрешенный к использованию МЗ РФ – рег. № 2001/28), ежедневно, сначала на верхней челюсти, а затем на нижней (всего 6–10 процедур). Ионизированная серебром вода и 4% водно-спиртовый раствор прополиса готовились ex tempore. Ионизация серебром воды проводилась с помощью бытового электроионатора воды.

Результаты исследования. Обследование пациентов с ХГП в 1-й группе наблюдения (до лечения) обнаружило при ХГПЛ ст. соответствие ИГ "удовлетворительному" уровню гигиены полости рта, что составляет в среднем 1,80±0,11 баллов. Обращает на себя внимание высокий уровень поражения зубов кариесом. Слизистая полости рта у пациентов с ХГПЛ ст. в целом до лечения выглядела без изменений, за исключением легкой гиперемии десневых сосочков. Индекс ПМА в среднем составил 26,3±0,5% с диапазоном индивидуальных колебаний от 8,9±43,6%. Глубина ПК колебалась от 1,8 мм до 3,7 мм и в среднем составляла 2,8±0,12 мм. Значения индекса PBi варьировали в пределах от 0,75 до 1,10 баллов и в среднем составили 0,93±0,15 баллов (табл. 1). У пациентов данной группы с ХГПС ст. основными жало-

бами были: неприятный запах изо рта (41%), периодическая кровоточивость десен после чистки зубов (90%), подвижность зубов (40%), зуд, жжение в области десен (100%). У 90% пациентов данной группы наблюдения ИГ в среднем составлял 2,39±0,16 баллов, гигиена полости рта оценивалась как "неудовлетворительная". Определение глубины ПК показало, что она достигает 4,8±0,70 мм. При этом ПМА в среднем составлял 37,4±0,83%, в 2 раза по сравнению с ХГПЛ ст. увеличивался индекс PBi, который составлял в среднем 2,40±0,22 (табл. 1). Пациенты с ХГПТ ст. предъявляли жалобы не только на кровоточивость десен, неприятный запах изо рта, но и на подвижность, выпадение зубов, их повышенную чувствительность. У них гигиена полости рта оценивалась как "неудовлетворительная". ИГ в среднем составлял 3,42±0,23 балла, ИГИ составлял 47,8±1,27%, а ПИ возрастал в 2 раза по сравнению с ХГПС ст. и составлял в среднем 6,20±0,31 балла. Индекс ПМА увеличился на 29% по сравнению с ХГПС ст. и в среднем составил 52,9±0,44%, при этом глубина ПК увеличилась на 30% по сравнению с ХГПС ст. и составила 6,9±0,13 мм (табл. 1). Исследование состояния локальной микроциркуляции в тканях пародонта и регионарного кровотока в верхней челюсти у пациентов с ХГПЛ ст. до лечения показало определенное снижение уровня кровотока, обусловленное хроническим воспалением. Так, по данным ЛДФ, у пациентов с ХГПЛ ст. до лечения уровень кровотока (ПМ) в микрососудах снижается на 6,13% по сравнению с нормой, а его интенсивность (σ) уменьшается на 20,3%, что свидетельствует о достоверном ухудшении локальной микроциркуляции пародонта (табл. 2). У пациентов с ХГПС ст. уровень кровотока прогрессивно снижается на 10,6% по сравнению с ХГПЛ ст., а у пациентов с ХГПТ ст. уменьшается на 8% по сравнению с ХГПС ст. (табл. 2). Подобная динамика ухудшения кровотока отмечается и в результате реоплетизмографии (табл. 3). У пациентов с ХГПЛ ст. до лечения наблюдается заметное, по сравнению с нормой, ухудшение реопародонтологических индексов: так, ИПС возрастает на 41%; ПТС на 18%, а ИЭ достоверно уменьшается на 15% (P<0,05).

***Таблица 1**. Средние значения индексов оценки клинического состояния пародонта у пациентов до и после комплексного лечения ХГП (M±m)*

		До лечения (1 группа)			Группа сравнения (2 группа)			Основная группа (3 группа)		
Исследов. индексы	Ед. Измер-я	ХГПЛ ст. n=58	ХГПС ст. n=82	ХГПТ ст. n=44	ХГПЛ ст. n=14	ХГПС ст. n=20	ХГПТ ст. n=12	ХГПЛ ст. n=13	ХГПС ст. n=21	ХГПТ ст. n=12
ИГИ	%	85,8±1,40	62,4±1,33	47,8±1,27	79,3±0,82	50,1±1,10	40,5±0,36	67,28±0,61	44,9±1,30	38,3±0,19
ИГ	Баллы	1,80±0,11	2,39±0,16	3,42±0,23	1,44±0,20	1,96±0,12	2,50±0,18	1,10±0,33	1,80±0,15	2,0±0,22
ПИ	Баллы	1,25±0,27	3,17±0,20	6,20±0,31	1,10±0,28	2,43±0,19	5,71±0,24	0,92±0,17	1,93±0,13	5,10±0,13
ПМА	%	26,3±0,50	37,4±0,83	52,9±0,44	21,3±1,30	31,3±1,10	48,3±1,44	17,2±1,24	25,5±0,32	44,3±0,81
PBI	Баллы	0,93±0,15	2,40±0,22	3,27±0,12	0,80±0,11	2,26±0,63	2,20±0,33	0,59±0,18	1,90±0,41	2,0±0,21
ПЗ (по Miller)	Степень	0,87±0,05	1,92±0,07	3,21±0,04	0,51±0,04	1,71±0,08	2,37±0,05	0,42±0,02	0,93±0,07	2,0±0,04
ПК	мм	2,8±0,12	4,8±0,70	6,9±0,13	2,3±0,16	3,7±0,26	5,43±0,12	1,3±0,14	2,10±0,16	4,0±0,36

Примечание: P<0,05 при сравнении с 1 и 2 группами

***Таблица 2**. Сравнительная оценка показателей локальной микроциркуляции десны у пациентов с ХГП после курса традиционного и опытного лечения (по данным ЛДФ; M±m)*

Исследованные показатели:	Един. измерения	Норма	До лечения			Традиционное лечение (контроль)			Орошения ионизированной серебром водой + прополис		
			ХГПЛ n=58	ХГПС n=82	ХГПТ n=44	ХГПЛ n=14	ХГПС n=20	ХГПТ n=12	ХГПЛ n=13	ХГПС n=21	ХГПТ n=12
Средний показатель микроциркуляции (М)	Перфуз. един.	17,29± 1,36	16,23± 0,25	14,50± 0,33	13,34± 0,61	16,56± 0,35	15,0± 0,20	13,40± 0,29	18,86± 0,49	17,56± 0,27	16,60± 0,43
Среднеквадратичное отклонение (σ)	Перфуз. един.	2,70± 0,50	2,15± 0,17	1,60± 0,22	0,92± 0,37	2,35± 0,11	2,0±0,21	1,80± 0,34	2,66± 0,13	2,60± 0,29	2,56± 0,23

Примечание: P<0,05 — по сравнению с группой традиционного лечения (контроль), группой до лечения

У пациентов с ХГПС ст. ИПС увеличивался на 10% (по сравнению с ХГПЛ ст.). ИЭ снижается на 3,4%, а ПТС увеличивается на 7% (P<0,05). У пациентов с ХГПТ ст. ИПС возрос на 6% (по сравнению с ХГПС ст.), ПТС возрос на 19%, а ИЭ уменьшился на 9% (по сравнению с ХГПС ст.; P<0,05) (табл. 3).

Микробиологические исследования качественного состава содержимого ПК у пациентов с ХГПЛ ст. до лечения показали, что у большинства из них, по сравнению с нормой, заметно возрастают подвижные и извитые формы факультативных анаэробных микроорганизмов. При ХГПЛ ст. коэффициент КУ (соотношение неподвижных и подвижных микроорганизмов) снижается по сравнению с нормой в 3 раза (табл. 4).

Анализ концентрации стрептококковой и стафилококковой флоры в содержимом ПК у пациентов с ХГПЛ ст. до лечения обнаружил, что показатели их суммарной концентрации в виде средней величины логарифма (КОЕ/мл) составили: стрептококков – 3,0±0,19 КОЕ/мл, а стафилококков – 2,36±0,25 КОЕ/мл (табл. 5).

Обследование больных с ХГПС ст. и ХГПТ ст. выявило большее, по сравнению с ХГПЛ ст., ухудшение микробиоценоза содержимого ПК (табл. 4). При этом количество подвижных палочек увеличивается на 30% у пациентов с ХГПТ ст. (по сравнению с ХГПЛ ст.), а коэффициент устойчивости (КУ) возрастает на 40% (P<0,05). Средняя концентрация стафилококков у пациентов с ХГПТ ст. увеличивается на 15% (по сравнению с ХГПС ст.; P<0,05), а стрептококков на 24% (табл. 5). Во 2-й группе наблюдения (группа сравнения) после курса традиционного лечения большинство пациентов с ХГП отмечали снижение кровоточивости десен, уменьшение неприятного запаха изо рта и дискомфорта. Однако указанные симптомы в достаточной мере сохранялись у 55–60% пациентов с ХГПС ст. и ХГПТ ст., которые не отмечали комфортного состояния полости рта после курса лечения.

Проведенные клинические и лабораторные исследования пациентов данной группы показателями свидетельствовали об определенной эффективности лечения, преимуще-

***Таблица 3**. Изменения регионарного кровообращения в пародонте у пациентов с ХГП до и после курса комплексного лечения с применением орошений ионизированной водой и водно-спиртовым раствором прополиса (по данным РПГ; M±m)*

Исследов. показатели	Ед. изм.	Норма	До лечения 1 гр.			Традиционное лечение (контроль) 2 гр.			Орошения ионизир. сер. водой + орошения прополисом 3 гр.		
			ХГПЛ n=58	ХГПС n=82	ХГПТ n=44	ХГПЛ n=14	ХГПС n=20	ХГПТ n=12	ХГПЛ n=13	ХГПС n=21	ХГПТ n=12
ИПС	в %	80–90	127,0± 1,83	140,0± 1,16	148,9± 2,10	110,5± 1,95	123,0± 1,85	131,0± 2,20	86,3± 2,41	92,5± 1,43	98,10± 2,31
ИЭ	в %	70–80	68,41± 1,92	66,11± 2,20	60,3± 1,10	73,5± 1,60	71,4± 1,71	65,5± 2,70	79,1± 1,95	80,0± 3,21	74,7± 2,10
ПТС	в %	13–15	17,7± 0,25	19,0± 1,0	23,5± 0,91	15,2± 0,72	17,6± 1,0	20,1± 1,18	13,5± 0,76	14,7± 0,29	16,0± 0,42
РИ	в Ом	0,01–0,1	0,02± 0,003	0,08± 0,003	0,09± 0,002	0,02± 0,001	0,04± 0,002	0,08± 0,004	0,01± 0,001	0,02± 0,001	0,02± 0,001

Примечание: P<0,05 по сравнению с показателями до лечения и показателями после контрольного лечения (с группой сравнения)

***Таблица 4**. Средние величины количества микроорганизмов в содержимом ПК у больных ХГП до и после традиционного и опытного лечения (по данным ФКМ; M±m)*

		До лечения (1 гр.)			После традиционного лечения (2 гр.)			После опытного лечения (3 гр.)		
Исследованные группы микроорганизмов	Показ-ли нормы в %	ХГПЛ ст. n=58	ХГПС ст. n=82	ХГПТ ст. n=44	ХГПЛ ст. n=14	ХГПС ст. n=20	ХГПТ ст. n=12	ХГПЛ ст. n=13	ХГПС ст. n=21	ХГПТ ст. n=12
Неподвижные палочки	30	32,3±1,70	28,1±1,16	27,2±1,57	30,1±1,60	25,3±1,15	26,0±1,20	20,9±1,50	22,3±1,32	19,2±0,27
Подвижные палочки	10	19,2±1,10	21,3±1,0	27,9±1,24	17,3±1,10	19,7±1,0	25,9±1,18	12,9±0,96	14,9±0,28	23,2±0,73
Кокки	47	39,8±4,10	54,3±3,11	58,1±2,70	34,9±1,24	46,5±1,15	52,7±1,63	27,5±1,20	29,6±0,77	32,7±1,24
Филаменты	10	6,9±1,70	7,2±1,30	9,0±0,50	5,3±1,58	6,2±1,10	8,5±0,51	3,7±0,32	4,8±0,51	5,7±0,48
Извитые формы	3	19,7±1,0	25,3±1,34	27,0±1,90	16,3±1,30	22,0±0,97	25,6±1,10	12,6±1,0	18,5±1,70	21,6±1,20
КУ-коэфф. устойчивости	3,70	2,58±0,10	1,76±0,19	2,96±0,10	1,97±0,41	1,24±0,17	2,80±0,28	1,07±0,23	0,97±0,14	1,10±0,35

ственно у пациентов с ХГПЛ ст. и ХГПС ст. Так, после традиционного лечения ИГ при ХГПЛ ст. снизился на 20%, при ХГПС ст. на 17%, а при ХГПТ ст. на 15% (по сравнению с показателями до лечения; P<0,05). ПИ при ХГПЛ ст. уменьшился на 12%, при ХГПС ст. на 23%, а при ХГПТ ст. на 8% (по сравнению с показателями до лечения; P<0,05) (табл. 1). ЛДФ выявила, что средний уровень микроциркуляции (М) у пациентов с ХГПЛ и ХГПС ст. после традиционного лечения увеличился на 2 и 3,4% (по сравнению с показателями до лечения; P<0,05), а при ХГПТ ст. это увеличение статистически недостоверно и составляет 0,4% (табл. 2). Подобная динамика прослеживается и при оценке реопародонтологических индексов (табл. 3). Так, ИПС у пациентов с ХГПЛ ст. снижается на 13%, а при ХГПС ст. на 12% (по сравнению с показателями до лечения; P<0,05), ПТС уменьшается на 14%, при ХГПС ст. на 7,3% (по сравнению с показателями до лечения; P<0,05). Микробиологический анализ содержимого ПК у пациентов с ХГП после традиционного лечения обнаружил снижение общего числа микроорганизмов, более выраженное у пациентов с ХГПЛ ст. и ХГПС ст. При этом КУ у пациентов с ХГПЛ ст. снижается на 17%, при ХГПС ст. на 29%, а при ХГПТ ст. на 6% (табл. 4). Сравнительный анализ концентрации облигатно-анаэробных бактерий в содержимом ПК подтвердил указанную динамику. Так, после традиционного лечения ХГПЛ КОЕ/мл стрептококков снижается на 40%, а стафилококков на 17% (по сравнению с показателями до лечения; P<0,05), при ХГПС стрептококков уменьшается на 48,2%, стафилококков на 17%, а при ХГПТ ст. стрептококков уменьшается на 34%, а стафилококков на 9% (по сравнению с показателями до лечения; P<0,05) (табл. 5). В 3-й группе наблюдения у пациентов с ХГП после проведения курса сочетанных ирригаций ионизированной серебром водой и 4% водно-спиртовым раствором прополиса наблюдалась более выраженная, чем в группе сравнения, коррекция клинического состояния полости рта, показателей микроциркуляции, регионарного кровообращения и микробиоценоза содержимого ПК с максимальным их приближением к таковым в норме.

Так, при оценке пародонтальных индексов у пациентов с ХГПЛ ст. после лечения ПИ снизился больше, чем во 2-й группе на 14%, индекс ПМА уменьшился более чем на 16%, глубина ПК уменьшилась более чем на 43% (табл. 1). У пациентов с ХГПТ ст. ПИ снижался больше, чем в группе сравнения, на 8,9%, индекс ПМА уменьшился на 7,3% больше, глубина ПК уменьшилась на 21% больше, чем в группе сравнения. В 3-й группе наблюдается большее, чем в группе сравнения, увеличение уровня микроциркуляции (М) (табл. 2): при ХГПЛ ст. – на 14%; при ХГПС ст. – на 17,6% и при ХГПТ ст. – на 24% (P<0,05). У пациентов данной группы наблюдения максимально улучшается большинство реопародонтологических индексов (табл. 3). Так, ИПС снижается больше, чем в группе сравнения, у пациентов с ХГПЛ ст. на 18%, у ХГПС ст. больше на 21,8%, при ХГПТ ст. на 22% (P<0,05). Микробиологический мониторинг содержимого ПК у пациентов 3 гр. показал наибольшую эффективность настоящего курса лечения в снижении как количества, так и концентрации микроорганизмов, по отношению к группе сравнения. При этом КУ снижается больше, чем в группе сравнения: при ХГПЛ ст. на 26,2%, при ХГПС ст. – на 15,3%, при ХГПТ ст. – на 27% (табл. 4). Средняя концентрация стрептококков и стафилокок-

***Таблица 5**. Сравнительная динамика концентраций облигатно анаэробных бактерий в содержимом ПК у пациентов с ХГП до и после лечения (M±m)*

Группы наблюдений	До лечения			Традиц. лечен. (контроль)			Орош. Ag + р-р прополиса		
Степень ХГП / Виды микроорганизмов	ХГПЛ n=58	ХГПС n=82	ХГПТ n=44	ХГПЛ n=14	ХГПС n=20	ХГПТ n=12	ХГПЛ n=13	ХГПС n=21	ХГПТ n=12
1. Стрептококки (число/ %)									
Средняя концентрация КОЕ/мл.	3,0±0,19	5,6±0,30*	5,89±0,21*	1,8±0,50	2,9±0,30*	3,6±0,66*	0,9±0,12*	1,1±0,31*	2,0±0,70*
2. Стафилококки (число/ %)									
Средняя концентрация КОЕ/мл	2,36±0,25	4,0±0,70*	4,5±0,18*	1,96±0,48	3,8±0,78	4,1±0,51	1,31±0,12*	2,0±0,17*	3,1±0,16*

Примечание: P<0,05 при сравнении с результатами до лечения и группой сравнения*

ков у пациентов 3-й группы также больше снижается, чем в группе сравнения: при ХГПЛ ст. на 30 и 28%, при ХГПС ст. на 32 и 45% и при ХГПТ ст. на 17 и 22% соответственно (P<0,05) (табл. 5).

Заключение. Таким образом, результаты проведенного исследования показали большую чем в контроле эффективность комплексной терапии хронического генерализованного пародонтита при использовании сочетанных ирригаций ионизированной серебром водой и 4% водно-спиртовым раствором прополиса в коррекции практически всех изученных показателей с улучшением клинического состояния пародонта.

Выводы:

1. Использование сочетанных ирригаций ионизированной серебром водой и 4% водно-спиртовым раствором прополиса при комплексном лечении ХГП способствует более эффективному, чем при традиционной терапии улучшению клинического состояния, кровоснабжения и микробиоценоза пародонта.

2. Предложенный метод комплексной терапии ХГП с применением курса сочетанных ирригаций ионизированной серебром водой и 4% водно-спиртовым раствором прополиса рекомендуется для широкого внедрения в клиническую практику медикаментозного лечения с целью повышения её эффективности.

Литература

1. Барер Г.М. Терапевтическая стоматология. Заболевания слизистой оболочки полости рта. – М., ГЭОТАР-Медиа, 2010. – 3. – С. 148–156.
2. Грудянов А.И. Заболевания пародонта. – М.: МИА, 2010. – 336 с.
3. Дмитриева Л.А. Пародонтит. – М., 2007. – 504 с.
4. Домашева Н.Н. Клинико-лабораторное обоснование использования гидроорошений в комплексном лечении больных с воспалительными заболеваниями пародонта: автореф. дис. ... канд. мед. наук. – М., 2008. – 26 с.
5. Кречина Е.К. Лазерная допплеровская флоуметрия в диагностике микроциркуляторных нарушений контрольного гингивита у подростков /Е.К. Кречина, Е.Г. Гордеева // Проблемы теоретической и практической медицины в начале XXI века. Материалы межинст. конф., МГМСУ. – М., 2001. – 61 с.
6. Ламонт Дж. Ричард. Микробиология и ммунология для стоматологов / Ричард Дж. Ламонт, Мэрилин А. Берне, Дональд Дж. Леблан // Практическая медицина. – М., 2010. – 180 с.
7. Bodet C., Chandad F., Grenier D. Patogenic potential of Porphyromonas gingivalis, Treponema denticola and Tannerella forsithia, the red bacterial complex associated with periodontis // Pathol. Biol., 2007. – V. 55. – P. 154–162.

Клуб Руководителей
«ЭКОНОМИКА И МЕНЕДЖМЕНТ В СТОМАТОЛОГИИ»
managerstom.ru
электронная регистрация на сайте

Приглашаем организаторов здравоохранения в стоматологии и врачей- стоматологов принять участие в Целевом проекте – Симпозиум: «Клуб руководителей - Экономика и менеджмент в стоматологии».

Клуб руководителей является образовательной площадкой, где в формате конструктивного диалога будут затронуты следующие тематики:

- Нововведения в законодательстве и министерских директивах с 1 января 2016 г.
- Допуск к специальности.
- Непрерывное медицинское образование (НМО).
- Применение клинических рекомендаций (протоколов лечения) СтАР.
- "ЭЛЕСТОМ" - электронный дневник карты стоматологического больного.
- Система менеджмента качества стоматологической организации.
- Рекомендации по приемке товара.
- Профилактические программы.

"Мы живем во времена перемен и реформ, поэтому так важно держать руку на пульсе происходящих изменений, чтобы уметь реагировать на них с должным профессионализмом"
Президент СтАР Садовский В.В.

Под эгидой
Официальный печатный орган СтАР
ЭКОНОМИКА И МЕНЕДЖМЕНТ В СТОМАТОЛОГИИ

Организатор
НИИАМС

Соорганизаторы
СТОМАТОЛОГИЧЕСКАЯ АССОЦИАЦИЯ РОССИИ
РЕГИОНАЛЬНЫЕ ОБЩЕСТВЕННЫЕ ОБЪЕДИНЕНИЯ ЧЛЕНЫ СтАР

Целевой проект пройдет в 14 городах России:

г. Омск, 1 марта, 2016 г.
г. Красноярск, 16 марта, 2016 г.
г. Ставрополь, 30 марта, 2016 г.
г. Воронеж, 23 мая, 2016 г.
г. Казань, май, 2016 г.
г. Нижний Новгород, май, 2016 г.
г. Тюмень, июнь, 2016 г.
г. Ростов-на-Дону, 13 октября, 2016 г.
г. Волгоград, октябрь, 2016 г.
г. Владивосток,октябрь, 2016 г.
г. Санкт-Петербург, окт-нояб, 2016 г.
г. Самара, ноябрь, 2016 г.
г. Новосибирск, ноябрь, 2016 г.
г. Екатеринбург, ноябрь, 2016 г.

8 800 500 52 62
бесплатный звонок по России
congress1-star@mail.ru
электронная почта

LACALUT R.O.C.S. Rocada med

Ортопедическая стоматология

Сравнительная оценка атрофии костной ткани в области дентальных внутрикостных имплантатов различного диаметра при ортопедическом лечении пациентов с полной потерей зубов

А.Э. Каламкаров, к.м.н., кафедра ортопедической стоматологии ГБОУ ВПО Тверская ГМА

Для переписки:
E-mail: info@tvergma.ru,
armenkalamkarov@mail.ru

Резюме

В статье отражены результаты изучения динамики атрофии альвеолярной кости у пациентов, завершивших ортопедическое лечение с использованием полных съемных протезов, опирающихся на дентальные внутрикостные имплантаты различного диаметра. Динамику резорбции костной ткани оценивали в течение 5 лет в 2-х группах пациентов: у пациентов с дентальными внутрикостными имплантатами стандартного диаметра и с дентальными внутрикостными миниимплантатами в разные сроки с момента фиксации постоянных ортопедических конструкций. В результате анализа рентгенологических исследований было проведено изучение динамики резорбции уровня костной ткани в области шеек имплантатов, использованных для опоры полного съемного протеза. Проведена сравнительная оценка данных показателей, на основании которых были сформулированы выводы о динамике показателей атрофии костной ткани в области дентальных внутрикостных имплантатов у данной категории пациентов и даны соответствующие рекомендации для практики.

***Ключевые слова**: показатели атрофии костной ткани, дентальный имплантат, полная потеря зубов, ортопедическая конструкция, протезное поле.*

Comparative assessment of an atrophy of a bone tissue in area the dental implants of various diameter at orthopedic treatment of patients with total loss of teeth

A.E. Kalamkarov

Summary

Results of studying of dynamics of an atrophy of an alveolar bone of a prosthetic field at the patients who finished orthopedic treatment with use of the full removable artificial limbs leaning on dental implants of various diameter are reflected in article. Dynamics of a resorption of a bone tissue was estimated within 5 years in 2 groups of patients: at patients with dental implants of standard diameter, and with dental miniimplants in different terms from the moment of fixing of constant orthopedic designs. As a result of the analysis of radiological researches studying of dynamics of a resorption of level of a bone tissue in necks of the implants used for a support of a full removable artificial limb was carried out. The comparative assessment of these indicators on the basis of which conclusions about loudspeakers of indicators of an atrophy of a bone tissue in area the dental implants at this category of patients were formulated is carried out and the corresponding recommendations for practice are made.

***Keywords**: indicators of an atrophy of a bone tissue, dental implant, total loss of teeth, orthopedic design, prosthetic field.*

Протезирование пациентов с полной потерей зубов до настоящего времени остается одной из актуальных и важных проблем ортопедической стоматологии. Лечение данной категории больных при помощи "традиционных" съемных протезов не может успешно решить задачу обеспечения полноценного функционирования жевательной системы и повышения качества жизни, связанного со стоматологическим здоровьем. В связи с этим система реабилитации больных с полным отсутствием зубов требует дальнейшего совершенствования с применением современных научных и практических достижений.

В практике стоматолога широко и успешно используется метод дентальной имплантации. С этим направлением связывают решение ряда проблем не только протезирования, но и профилактики распространенных стоматологических заболеваний. Результативность и возможности дентальных внутрикостных имплантантов больше не вызывают сомнений. Сегодня вектор переместился на многообразие механических и эстетических проблем, которые остаются пока до конца нерешенными, как на хирургическом, так и на ортопедическом этапах [2, 3]. Спектр возможностей применения дентальных имплантатов весьма широкий – от замещения одного зуба до восстановления участка челюсти [1, 4]. Однако сложность протезирования обусловлена осо-

бенностями строения альвеолярной кости беззубых челюстей [7]. Имплантат для своего успешного функционирования должен обеспечить перераспределение жевательной нагрузки на опорные ткани полости рта таким образом, чтобы сохранить их нормальную функцию и не вызывать морфологических изменений в костной ткани [5, 8]. Одним из определяющих факторов, обеспечивающих успех ортопедического лечения, является характер контактного взаимодействия имплантата с костной частью челюсти. В результате остеоинтеграции устанавливается морфологическая и функциональная непосредственная связь между биологически активной, динамично обновляемой костной тканью челюсти и поверхностью дентального внутрикостного имплантата [6]. При этом нарушения процесса остеоинтеграции приводят к ускорению резорбции костной ткани и, вследствие этого, увеличению подвижности и последующему удалению имплантата за счет уменьшения рабочей длины его внутрикостной части [9, 10].

Целью нашего **исследования** было изучение динамики атрофии костной ткани протезного поля у пациентов, завершивших ортопедическое лечение с использованием полных съемных протезов, опирающихся на дентальные внутрикостные имплантаты различного диаметра.

Материалы и методы исследования. Для оценки атрофических изменений костной ткани протезного ложа в области дентальных внутрикостных имплантатов различного диаметра, а также для получения полной количественной и качественной характеристики костной ткани был использован рентгенологический метод, что позволило определить форму, высоту и ширину атрофированного альвеолярного отростка, соотношение губчатого и кортикального слоев, плотность костной ткани, толщину слизистой оболочки, расположение естественных анатомических образований. Компьютерная томография проводилась на плоскосенсорном специализированном максиллофациальном компьютерном томографе "Picasso Trio (EXP-Impla)" со следующими параметрами съемки: анодное напряжение 85kV, сила тока 5mA, толщина среза 1 мм.

Компьютерная томография позволила получить фронтальные, аксиальные, профильные срезы челюстей; информацию о плотности костной ткани в любом интересующем участке, истинных размерах анатомических образований, фенотипе архитектоники кости. Высоту нижней челюсти измеряли параллельно контрфорсам.

При получении рентгенограмм на протезное ложе накладывали диагностический шаблон. На его поверхность, прилежащую к слизистой оболочке, по вершине гребня альвеолярной части фиксировали металлическую проволоку диаметром 1 мм.

Состояние костной ткани в области предполагаемой операции имплантации так же оценивали с помощью ортопантомографии (Ортопантомограф – Planmeca PM 2002 EC Ploline Panoramic X-ray unit).

Под высотой костной ткани понимается расстояние от гребня альвеолярного отростка до границ анатомических образований: дна верхнечелюстных пазух, грушевидного отверстия или нижнечелюстного канала; таким образом, нами исследовался вертикальный компонент деструкции альвеолярного отростка.

Прицельная внутриротовая рентгенологическая диагностика проводилась с использованием радиовизиографа Sirona с экспозицией 0,08 для определения положения между имплантатами, а также наличия резорбции костной ткани в области шеек имплантатов.

Компьютерные томографии и ортопантомограммы проводились до лечения и на этапах 6, 12 месяцев, 2 года, 3 года, 4 года, 5 лет после фиксации протезной конструкции. Полученные данные заносились в таблицы и анализировались.

Результаты исследования и их обсуждение

Динамику резорбции костной ткани оценивали в течение 5 лет в 2-х группах пациентов: у пациентов с дентальными внутрикостными имплантатами ø 4,0 мм и с дентальными внутрикостными имплантатами ø 2,0 мм в разные сроки с момента фиксации постоянных ортопедических конструкций (через 6, 12 месяцев, 2 года, 3 года, 4 года, 5 лет). В результате анализа рентгенологических исследований было проведено изучение динамики резорбции уровня костной ткани в обла-

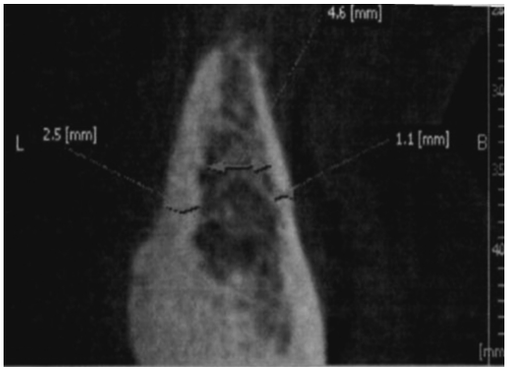

Рис. 1. Определение ширины альвеолярной части нижней челюсти, толщины кортикальной пластинки и межкортикального расстояния на томограммах

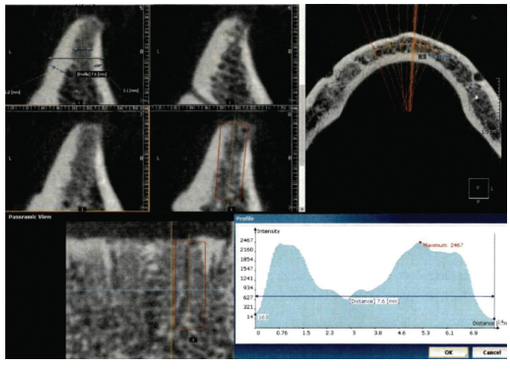

Рис. 2. Компьютерная 3-D томограмма нижней челюсти пациента В., 35 лет

сти шеек 180 имплантатов, использованных для опоры полного съемного протеза.

В 1 группе пациентов, протезированных с использованием имплантатов ø 4,0 мм, через 6 месяцев после фиксации протезов (через 9 месяцев после инсталляции имплантатов) результаты показали, что резорбция составила 0,58±0,01 мм с медиальной и 0,59±0,01 мм с дистальной сторон, что в среднем составило 0,59 мм.

В то же время исследования во 2 группе (протезирование с использованием имплантатов ø 2,0 мм) показали, что резорбция костной ткани в пришеечной области в первые шесть месяцев составила 0,38±0,01 мм с дистальной стороны и 0,42±0,01 мм с медиальной, что в среднем составило 0,39 мм.

В интервале от 6 до 12 месяцев нами было установлено, что в 1 группе пациентов, протезированных с использованием имплантатов ø 4,0 мм, через 12 месяцев после фиксации протезов (через 15 месяцев после инсталляции имплантатов) уровень резорбции кости составил 0,36±0,01 мм с медиальной и 0,38±0,01 мм с дистальной сторон, в среднем 0,37 мм. Во 2 группе пациентов резорбция костной ткани с медиального и дистального краев происходит практически одинаково (0,22±0,01 мм и 0,23±0,01 мм), что в среднем составляет 0,22 мм.

Таким образом, через год после установки постоянных ортопедических конструкций уровень резорбции кости во 2 группе стабилизировался, тогда как резорбция костной ткани в 1 группе исследуемых продолжала прогрессировать.

Результаты исследований, проведенных в интервале от 12 до 24 месяцев, показали, что резорбция костной ткани в 1 группе пациентов, протезированных с использованием имплантатов ø 4,0 мм, через 2 года после фиксации протезов (через 27 месяцев после инсталляции имплантатов) имеет показатели 0,18±0,01 мм и 0,22±0,01 мм с медиального и дистального края имплантатов и в среднем составила 0,20 мм; во 2 группе пациентов, протезированных с использованием имплантатов ø 2,0 мм, составила 0,20±0,01 и 0,16±0,01 мм с медиальной и дистальной поверхностей опорных зубов, что в среднем показало уровень резорбции кости 0,18 мм.

В интервале от 24 до 36 месяцев резорбция костной ткани составила в 1 группе пациентов, протезированных с использованием имплантатов ø 4,0 мм, через 36 месяцев после фиксации протезов (через 39 месяцев после инсталляции имплантатов) показатели резорбции составили 0,10±0,01 мм и 0,12±0,01 мм с медиального и дистального края имплантатов и в среднем составила 0,11 мм; во 2 группе пациентов, протезированных с использованием имплантатов ø 2,0 мм, показатели резорбции составили 0,17±0,01 и 0,13±0,01 мм с медиальной и дистальной поверхностей опорных зубов, что в среднем показало уровень резорбции кости 0,15 мм.

Результаты исследований, проведенных в интервале от 36 до 48 месяцев, показали, что резорбция костной ткани в 1 группе пациентов, протезированных с использованием имплантатов ø 4,0 мм, через 4 года после фиксации протезов (через 51 месяц после инсталляции имплантатов) составила 0,10±0,01 мм и 0,14±0,01 мм с медиального и дистального края имплантатов и в среднем составила 0,12 мм; во 2 группе пациентов, протезированных с использованием имплантатов ø 2,0 мм, составила 0,11±0,01 и 0,13±0,01 мм с медиальной и дистальной поверхностей опорных зубов, что в среднем показало уровень резорбции кости 0,12 мм.

В интервале от 48 до 60 месяцев нами было установлено, что в 1 группе пациентов, протезированных с использованием имплантатов ø 4,0 мм, через 5 лет после фиксации протезов (через 63 месяца после инсталляции имплантатов) уровень резорбции кости составил 0,10±0,01 мм с медиальной и 0,12±0,01 мм с дистальной сторон, в среднем 0,11 мм. Во 2 группе пациентов, протезированных с использованием имплантатов ø 2,0 мм уровень резорбции кости составил 0,12±0,01 мм с медиальной и 0,14±0,01 мм с дистальной сторон, что в среднем составляет 0,13 мм.

Выводы:

1. Результаты рентгенологического исследования показали, что при ортопедическом лечении пациентов с полной потерей зубов, завершивших ортопедическое лечение с использованием дентальных внутрикостных имплантатов ø 4,0 мм и миниимплантатов, за 60 месяцев исследования более значительная резорбция уровня костной ткани зафиксирована в 6–12 месяцев у всех пациентов, которым установили дентальные внутрикостные имплантаты. Наиболее выраженно данная патология зафиксирована в первой группе пациентов, которым установили дентальные внутрикостные имплантаты ø 4,0 мм. Причиной повышенной атрофии костной ткани у данной группы пациентов является травматичность хирургического вмешательства.

2. Результаты рентгенологического исследования указывают, что резорбция костной ткани через 24 месяца указывает на стабилизацию процессов атрофии в области имплантатов, и данный показатель приближается к уровню резорбции костной ткани у пациентов 2 группы, которым установили дентальные внутрикостные миниимплантаты ø 2,0 мм. Кроме того, через 36 месяцев уровень резорбции костной ткани у пациентов 1 группы оказался меньше, чем у пациентов второй группы.

3. Проведенные исследования через 4 и 5 лет также указывают, что уровень резорбции костной ткани у пациентов 1 группы меньше, чем у пациентов второй группы.

4. Данные проведенного параклинического метода

исследования свидетельствуют о хороших результатах ортопедического лечения пациентов с полным отсутствием зубов с опорой на внутрикостные дентальные имплантаты по научно-обоснованной оптимальной методике.

Литература

1. Перова М.Д. Реабилитация тканей дентоальвеолярной области. Клинико-теоретические исследования в современной пародонтологии и имплантологии. Часть V. Характеристика ответных тканевых реакций на имплантацию различных внутрикостных внутренних опор // Новое в стоматологии. – 2001. – 3 (специальный выпуск). – С. 63–84.
2. Чумаченко Е.Н., Лебеденко И.Ю., Чумаченко С.Е., Козлов В.А. Математическое моделирование напряженно-деформированного состояния металлокерамических конструкций зубных протезов // Вестник машиностроения. – 1997. – 10. – С. 12–18.
3. Качанов Л.М. Основы механики разрушения. – М.: Наука, 1974. – 312 с.
4. Арутюнов С.Д., Чумаченко Е.Н., Копейкин В.Н., Козлов В.А., Лебеденко И.Ю. Математическое моделирование и расчет напряженно-деформированного состояния металлокерамических зубных протезов // Стоматология. – 1997. – 76. – 4. – С. 47–51.
5. Чумаченко Е.Н., Воложин А.И., Портной В.К., Маркин В.А. Гипотетическая модель биомеханического взаимодействия зубов и опорных тканей челюсти при различных значениях жевательной нагрузки // Стоматология. – 1999. –78. – 5. – С. 4–8.
6. Саакян Ш.Х. Применение штифтовых вкладок с эстетическим покрытием при полном разрушении коронковой части зуба: дис. ... канд. мед. наук. – М., 1984. – 147 с.
7. Чумаченко Е.Н., Арутюнов С.Д., Лебеденко И.Ю., Ильиных А.Н. Анализ распределения нагрузок и вероятности необратимых изменений в костных тканях челюсти при ортопедическом лечении с использованием дентальных внутрикостных имплантатов // Клиническая стоматология. – 2002. – 2. – С. 44–48.
8. Демидова И.И., Лисенков В.В. Пародонт: биомеханические свойства // Пародонтология. – 1998. – 4 (ч. 1). – С. 6–8; – 1999. – 1 (ч. 2). – С. 22–26.
9. Чумаченко Е.Н., Арутюнов С.Д., Лебеденко И.Ю. Математическое моделирование напряженно-деформированного состояния зубных протезов. – М., 2003. – С. 181–182, 221.
10. Шварц А.Д. Биомеханика и окклюзия зубов. – М: Медицина, 1994. – 203 с.
11. Branemark P-i, et 3l: Osseosntegraied implants in the Treatment of the Edentulous Jaw Experience from a 10-year Period. 1977: 64–72.

СТОМАТОЛОГИЯ
САНКТ-ПЕТЕРБУРГ

19-я Международная выставка оборудования, инструментов, материалов и услуг для стоматологии

11–13 мая 2016
Санкт-Петербург, КВЦ «ЭКСПОФОРУМ»

0+

Получите электронный билет
stomatology-expo.ru

Организаторы:
primexpo ITE
+7 (812) 380 60 06/00
dental@primexpo.ru
stomatology-expo.ru

DENTALEXPO
+7 (495) 921 40 69
region@dental-expo.com
dental-expo.com/stomatology

Генеральный информационный партнер:
Стоматология сегодня

Ортопедическая стоматология

Электромиографическое исследование пациентов с различными видами съемных протезов и состоянием минеральной плотности костей

С.И. Абакаров, профессор, зав. кафедрой
Д.В. Сорокин, профессор
П.С. Степанов, аспирант
Кафедра ортопедической и общей стоматологии РМАПО, г. Москва

Для переписки:
E-mail: lepr80@mail.ru

Резюме

В статье представлены результаты электромиографического исследования у пациентов с различными видами съемных протезов и показателями минеральной плотности костей. Показано, что ортопедическое лечение пациентов традиционными пластиночными и нейлоновыми протезами с зубоальвеолярными кламмерами не восстанавливает координированную работу жевательных мышц (особенно у пациентов с остеопорозом), даже через 2 года наблюдений функциональная активность возрастает лишь на 30%.

***Ключевые слова**: остеопения, остеопороз, съемные протезы, электромиографическое исследование.*

Electromyographic study of patients with different types of dentures and indicators of bone mineral density

S.I. Abakarov, D.V. Sorokin, P.S. Stepanov

Summary

The article presents the results of electromyographic study of patients with different types of dentures and indicators of bone mineral density. It is shown that the orthopedic treatment of patients traditional plate and nylon prostheses with dentoalveolar clasps, does not restore the coordinated work of the masticatory muscles (especially in patients with osteoporosis), even after 2 years of observations functional activity increases by only 30%.

***Keywords**: osteopenia, osteoporosis, removable prostheses, electromyographic studies.*

Несвоевременное восстановление целостности зубных рядов при их частичном отсутствии обусловливает развитие таких функциональных нарушений, как перегрузка пародонта оставшихся зубов, развитие патологической стираемости, нарушения биомеханики зубочелюстной системы [3].

Несвоевременное или некачественное лечение частичного отсутствия зубов ведет к развитию таких заболеваний зубочелюстной системы, как болезни пародонта, а в отдаленной перспективе к полной утрате зубов – полной вторичной адентии обеих челюстей [1].

Отсутствие жевательных зубов обусловливает нарушения функции жевания, больные жалуются на плохое пережевывание пищи. В ряде случаев значительная частичная адентия сопровождается привычным подвывихом или вывихом височно-нижнечелюстного сустава [6].

Также после удаления зубов происходит атрофия периодонтальных связок на соответствующих участках челюстей, при утрате большого количества зубов или полной адентии постепенно развивается атрофия самих альвеолярных отростков, прогрессирующая с течением времени [6].

Известно, что наличие суперконтактов может вызывать максимальное напряжение в жевательных мышцах и приводить к изменению их электрической активности [2, 3].

Дезокклюзия также оказывает негативное влияние на электрический потенциал жевательной мускулатуры. Существует линейная зависимость между активностью жевательных мышц и создаваемой ими силой. При потере зубов жевательная сила уменьшается [7].

Целью исследования было изучение электромиографических показателей у пациентов с различными видами съемных протезов и параметрами минеральной плотности костей. Всего обследован 121 пациент (из них 17 с остеопенией и 42 с остеопорозом). Электромиографическое исследование проводилось всем пациентам, принятым на лечение, до протезирования съемными протезами через 6, 12 месяцев после протезирования, а также через 2 года после протезирования.

Исследование проводили с использованием электромиографа "Нейромиан" (модель 4 01 фирмы "Медиком", Россия).

Результаты исследований в группе пациентов с частичными акриловыми протезами с кламмерной фиксацией показали, что у пациентов с частичной утратой зубов до протезирования отмечались в покое очень слабые колебания биоэлектрической активности (БЭА) во всех жевательных мышцах, более выраженные в височных мышцах.

В процессе ортопедического лечения пациентов с частичной утратой зубов, отсутствием изменений минеральной плотности кости (МПК) или остеопенией колебания БЭА в "покое" сохранялись очень небольшой величины – значения кислой фосфатазы ($А_{ср.}$) не превышали 3 мкв. Это свидетельствует о том, что при частичной утрате зубов имелась незначительная напряженность в жевательных мышцах. Характерным было увеличение $А_{ср.}$ в "покое" через 6 мес. после протезирования, что было связано с периодом адаптации к съемному протезу. В срок 1 год и 2 года, вероятно в связи с уменьшением окклюзионной нагрузки на искусствен-

ные зубы, напряженность всех жевательных мышц в покое оставалась увеличенной (в жевательных мышцах до 5 мкВ, в височных мышцах до 6 мкВ).

При функциональной пробе "напряжение" у пациентов с частичными протезами до протезирования регистрировалась электромиограмма небольшой величины. Так, в собственно жевательных мышцах $A_{ср.}$ была в пределах 10–30 мкв, в височных – в пределах 15–70 мкв. Обращает на себя внимание тот факт, что в височных мышцах амплитуда биопотенциалов больше, чем в собственно жевательных, что может свидетельствовать о большей силе сокращения височных мышц как более мощных и тренированных жевательными нагрузками, по сравнению с собственно жевательными мышцами. Анализ в другие сроки наблюдения при пробе "напряжение" этот факт подтвердил. Однако координированная работа мышц была существенно нарушена, о чем свидетельствуют значения коэффициента асимметрии ($K_{acc.}$). Величина $K_{acc.}$ небольшая и колеблется в обеих группах жевательных мышц – в пределах 0,3–0,2, то есть отличие от нормы координационной работы жевательных мышц составляет 50%–60%, что весьма существенно.

Через 6 мес. после ортопедического лечения пациентов с использованием традиционных частичных съемных протезов средняя амплитуда электромиографии (ЭМГ) увеличилась очень незначительно (на 4–6 мкв) в собственно жевательных мышцах и существенно (в 2–3 раза) – в височных. При этом улучшалась координированная работа всех пар жевательных мышц: значения $K_{acc.}$ возрастали практически в 2 раза.

Через 1 год после протезирования вновь отмечали дисбаланс в работе жевательных мышц: координированная работа собственно жевательных мышц ухудшилась в 2,5–3 раза, а в височных – даже в 3,5–4. Это следует отнести к приспособительной адаптационной работе жевательной мускулатуры при ортопедическом лечении традиционными частичными съемными протезами, что связано с проблемами устойчивости таких протезов в полости рта.

Через 2 года после протезирования пациентов без изменений МПК и с остеопенией БЭА всех жевательных мышц продолжали увеличиваться, судя по значениям $A_{ср.}$ при пробе "напряжение" жевательных мышц – 36 мкв, 63 мкв, височных мышц 37 мкв и 161 мкв. При этом координированная работа жевательных мышц не достигала нормы и отличалась от нее на 30–40% ($K_{acc.}$=0,7 и 0,6).

Проведенный анализ ЭМГ у пациентов с постменопаузальным и сенильным остеопорозом до протезирования показал, что колебания БЭА в "покое" практически отсутствовали и не превышали 3 мкв. Однако по мере увеличения сроков эксплуатации частичных акриловых протезов происходило увеличение напряжения в жевательных и височных мышцах, что было связано с включением адаптационных механизмов из-за дезокклюзии искусственных зубов съемного протеза через 1 год использования. Через 2 года показатели достигали для жевательных мышц 9 мкв, височных мышц до 8 мкв. При функциональной пробе "напряжение" до протезирования выявлялась достаточно координированная работа мышц ($K_{acc.}$ 0,5–0,6).

Через 6 месяцев после ортопедического лечения имело место незначительное увеличение средней амплитуды ЭМГ как в жевательных, так и в височных мышцах. При этом показатели мышечной координации почти оставались на прежних позициях.

Через 1 и 2 года наблюдений дискоординация работы мышц увеличивалась и отличалась от нормы на 70–80% ($K_{acc.}$ 0,2), при этом значения $A_{ср.}$ имели значительный разброс (для жевательных мышц разница составила 3 раза, для височных – 2,5).

Таким образом, можно заключить, что ортопедическое лечение пациентов с частичной адентией традиционными пластиночными протезами с проволочными кламмерами не позволяет полностью восстановить функционирование жевательного аппарата как у пациентов без изменений МПК, так и с измененными ее показателями. Однако у пациентов с остеопорозом из-за атрофии альвеолярного отростка показатели значительно хуже, сила мышечной активности существенно не увеличивается и имеет место дискоординированная работа жевательных мышц, которая не только не восстанавливается в отдаленные сроки наблюдения, но ухудшается, что свидетельствует о невозможности использования таких протезов у пациентов с остеопорозом.

Проведенный ЭМГ анализ пациентов с различным состоянием МПК и нейлоновыми протезами с зубоальвеолярными кламмерами по всем видам исследуемых параметров показал соответствие с данными, полученными при исследовании пациентов с акриловыми частичными протезами с проволочной кламмерной фиксацией. При этом отсутствовала статистически достоверная разница в показателях ЭМГ между двумя видами протезов.

Таким образом, пациентам, страдающим постменопаузальным и сенильным остеопорозом, не рекомендуется проводить ортопедическое лечение данными протезами.

Анализ напряженности в жевательных мышцах пациентов с различными показателями МПК, пользующихся бюгельными протезами с опорно-удерживающими кламмерами и шариковыми креплениями в "покое", показал, что у пациентов без изменений МПК и с остеопенией она была достаточно слабой и колебалась от 2 до 5 мкв. У пациентов с замковыми креплениями проявление напряженности жевательных мышц в "покое" было наименьшим в пределах 2–3 мкв. Это регистрировалось как до протезирования, так и в последующие сроки наблюдения.

В целом явление напряженности жевательных мышц в "покое" (до функциональной пробы "напряжение") в группе пациентов с бюгельными протезами независимо от типа их фиксации в среднем выражено в меньшей степени (приблизительно на треть), чем у пациентов с частичными съемными и нейлоновыми протезами, что можно объяснить большей устойчивостью бюгельных протезов на протезном ложе.

До начала протезирования бюгельными протезами функ-

циональная проба "напряжение" показала, что нарушение координации в работе жевательных мышц в группе пациентов с бюгельными протезами было таким же большим, как в группе пластиночных ($K_{acc.}$=0,3) и БЭА жевательных мышц была такой же небольшой – в пределах 10–80 мкв. При этом подтвердился факт, установленный выше, что БЭА в височной мышце, особенно справа, существенно больше, чем собственно жевательных мышц.

Через 6 мес. у пациентов с опорно-удерживающими кламмерами координированная работа всех жевательных мышц ($K_{acc.}$) существенно возросла – более чем в 2 раза. В группе пациентов с замковыми креплениями эти цифры были больше в 3 раза, а отличие от нормы составило – 10–20% (опорно-удерживающие кламмеры – 30%). Это означает, что протезирование бюгельными протезами с опорой на аттачменах позволяет лучше восстанавливать координированную работу жевательных мышц, чем конструкциями с опорно-удерживающими и зубоальвеолярными кламмерами.

Через 1 год после протезирования бюгельными протезами с опорой на аттачменах полностью восстанавливается координированная работа ($K_{acc.}$) всех жевательных мышц. Это происходит при ортопедическом лечении протезами с опорно-удерживающими кламмерами только к сроку 2 года.

Таким образом, проведенные электромиографические исследования у пациентов без изменений МПК и с остеопенией и с частичной утратой зубов показало, что функционально более рационально проведение ортопедического лечения бюгельными протезами с замковыми креплениями.

Однако исследование, проведенное у пациентов с постменопаузальным и сенильным остеопорозом, показало, что имеют место особенности в электромиографических показателях этой группы пациентов.

Так, исследования в "покое" до протезирования показали, что колебания БЭА были очень незначительными (не превышали 4±0,24 мкв). Увеличение напряжения в жевательных и височных мышцах происходило постепенно, начиная со срока использования 1 год и достигало к окончанию второго года среднего показателя 4,5 мкв.

При пробе "напряжение" до ортопедического лечения разброс в показателях практически отсутствовал и не превышал 25 мкв. Однако в последующие сроки наблюдения он постепенно увеличивался и не восстанавливался ни через 1, ни через 2 года наблюдений. Полученные данные свидетельствуют о недостаточной функциональной активности жевательных мышц у пациентов с остеопорозом, пользующихся бюгельными протезами, независимо от типа их фиксации, вероятно так же, как и при использовании акриловых и нейлоновых частичных протезов, связанной с имеющей место дезокклюзией, за счет атрофии костной ткани под протезным ложем.

У пациентов с полной адентией прежде всего обращает на себя внимание факт существенно более выраженной напряженности (изменение амплитуды осцилляций) жевательных мышц в "покое" по сравнению с пациентами с частичной вторичной адентией. У пациентов с полной утратой зубов $A_{cp.}$ в "покое" достигает 18 мкв, что превосходит БЭА жевательных мышц при пробе "напряжение" у пациентов с частичной утратой зубов. Особенно высокие показатели были получены у 15 пациентов, имеющих только полные протезы нижней челюсти. Вероятно, это связано с неустойчивым положением беззубой нижней челюсти при открытом рте пациента. Наибольшая активность в покое отмечалась в височных мышцах после протезирования, что можно объяснить недостаточной устойчивостью полного съемного протеза на протезном ложе.

В целом на функциональную пробу "напряжение" жевательные мышцы у пациентов с полными съемными протезами отвечали очень слабой биоэлектрической активностью (минимальная выраженность амплитуды осцилляций). Практически значения $A_{cp.}$ не превышали 100 мкВ, даже в отдаленные сроки наблюдения.

На всех сроках после протезирования сохранялась дискоординация в работе жевательных мышц. Так, в собственно жевательных мышцах $K_{acc.}$ составлял 0,6–0,7, а в височных мышцах 1,1–1,3, то есть была полная разбалансировка в работе жевательных мышц. Различия в величине $K_{acc.}$ слева и справа составляли 50–60%.

Таким образом, электромиографические исследования выявили различия в работе жевательных мышц у пациентов с частичной и полной утратой зубов при протезировании различными видами протезов. Весьма наглядными были сравнительные данные в показателях электромиограмм у пациентов с частичной утратой зубов и полным их отсутствием. В последнем случае было показано, что протезирование не восстанавливает функциональную активность жевательных мышц, особенно у пациентов с постменопаузальным и

Рис. 1. Динамика изменений средней амплитуды электромиограмм при "напряжении" височных мышц у пациентов с остеопорозом и съемными протезами различной конструкции

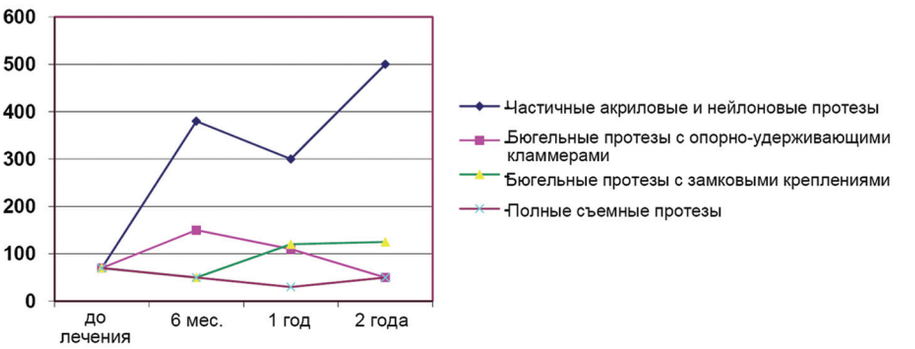

сенильным остеопорозом.

Сравнительный анализ эффективности ортопедического лечения пациентов с остеопорозом и различной утратой зубов разными видами конструкций протезов представлен на рис. 1.

Показано, что наиболее выражена активация деятельности жевательных мышц при бюгельном протезировании с опорой на замковые крепления, в то время как повышение функциональной активности в других группах пациентов с остеопорозом и утратой зубов при протезировании традиционными частичными или нейлоновыми съемными протезами без опорно-удерживающих элементов увеличивается незначительно. Практически отсутствуют положительные изменения активности жевательных мышц у пациентов с полной утратой зубов, независимо от состояния МПК.

Анализ изменений коэффициента ассиметрии работы височных мышц у пациентов без изменений МПК и с остеопенией, утратой зубов и съемными конструкциями протезов показал, что после ортопедического лечения у них постепенно восстанавливается координированная работа жевательных мышц (рис. 2).

Совсем без динамики происходит восстановление координированной работы жевательных мышц при протезировании съемными протезами пациентов с полным отсутствием зубов. При этом график показывает, как сразу после протезирования резко возрастает симметричность в работе жевательных мышц, но в динамике она остается практически на одном уровне.

Таким образом, проведенные электромиографические исследования у пациентов с частичной утратой зубов позволили установить, что ортопедическое лечение бюгельными протезами на замковых креплениях пациентов без изменений МПК и остеопенией к 6 месяцам исследования многократно увеличивает функциональную активность жевательных мышц и к 1 году полностью восстанавливает их координированную работу (у пациентов с остеопорозом восстановление не происходит и через 2 года).

При бюгельном протезировании с опорно-удерживающими кламмерами к 1 году наблюдений увеличивается функциональная активность жевательных мышц не более чем в 2 раза, а их координированная работа восстанавливается лишь к 2 годам исследования (у пациентов с остеопорозом не восстанавливается).

Протезирование пациентов с частичной утратой зубов традиционными съемными пластиночными протезами с кламмерной фиксацией или нейлоновыми протезами с зубоальвеолярными кламмерами не восстанавливает координированную работу жевательных мышц, независимо от показателей МПК даже через 2 года наблюдений, а функциональная активность жевательных мышц у таких пациентов возрастает в среднем только на 30%.

Кроме того, проведенные электромиографические исследования показали, что наибольшей функциональной активностью обладают височные мышцы по сравнению с собственно жевательными.

Полученные результаты дают основание рекомендовать использование метода электромиографии жевательных мышц для оценки эффективности в восстановлении жевательного аппарата с помощью различного вида протезных конструкций.

Рис. 2. Динамика изменений коэффициента ассиметрии работы височных мышц при лечении пациентов без изменений МПК и остеопенией, съемными конструкциями протезов

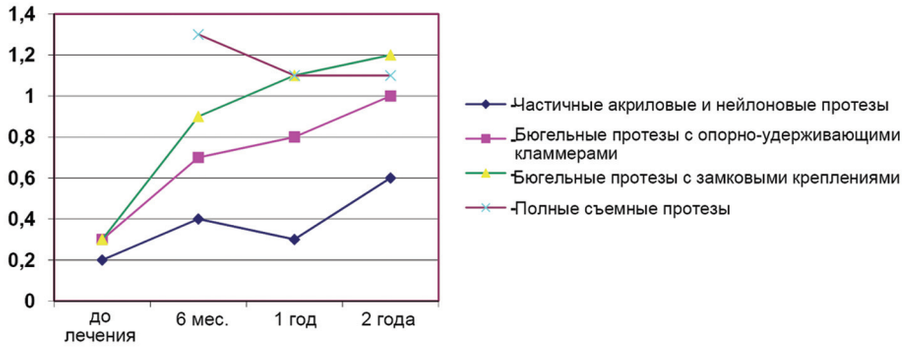

Литература

1. Афанасьев В.В. Травматология челюстно-лицевой области. – М.: ГЭОТАРМедиа, 2010. – 256 с.
2. Брагин Е.А., Вакушина Е.А. Современные методы диагностики, прогнозирования и лечения нарушений смыкания зубных рядов. – Ставрополь, 2006. – 162 с.
3. Калинин Ю.А. Особенности артикуляции и окклюзии зубных рядов у пациентов с генерализованной формой повышенного стирания: дис. ... канд. мед. наук., М., 2009. – 176 с.
4. Кречина Е.К., Лисовская В.Т., Погабало И.В. Электромиографическая оценка функционального состояния височных и жевательных мышц у пациентов с тесным положением фронтальных зубов при различной окклюзии // Стоматология. – 2010. – № 3. – С. 69–71.
5. Лакшина Т.А. Возможности использования электромиографии в стоматологии // Матер. XII и XIII Всерос. науч.-практ. конф. и тр. IX съезда Стоматологической ассоциации России. – М., 2004. – С. 371–373.
6. Расулов И.М. Одонтология и современная стоматология // Институт стоматологии. – 2009. – № 11. – С. 87–89.
7. Шутов К.А., Иванова Г.Г. Миофункциональные показатели при подготовке к ортопедическому лечению // Российский стоматологический журнал. – 2006. – № 2. – С. 21–23.

Микробиология и экология полости рта

Влияние пробиотиков на состояние мукозального иммунитета полости рта

Т.Л. Рединова, д.м.н., профессор, зав. кафедрой терапевтической стоматологии ГБОУ ВПО "Ижевская государственная медицинская академия" Минздрава РФ
А.Ю. Зорин, лауреат Государственной премии, чл.-корр. Академии РИА, директор ЗАО "Катарсис"
А.А. Тимофеева, аспирант кафедры терапевтической стоматологии ГБОУ ВПО "Ижевская государственная медицинская академия" Минздрава РФ, стоматолог-терапевт
О.В. Третьякова, заочный аспирант кафедры терапевтической стоматологии ГБОУ ВПО "Ижевская государственная медицинская академия" Минздрава РФ, стоматолог-терапевт
О.О. Биктимерова, заочный аспирант кафедры терапевтической стоматологии ГБОУ ВПО "Ижевская государственная медицинская академия" Минздрава РФ, стоматолог-терапевт

Для переписки:
426034, г. Ижевск, ул. Коммунаров, 281, ГБОУ ВПО "Ижевская государственная медицинская академия" Минздрава РФ
Тел.: +7 (963) 483-43-83
E-mail: timosha1904@gmail.com

Резюме

В статье представлены результаты изучения влияния пробиотиков на мукозальный иммунитет и гигиену полости рта, состояние тканей пародонта и показатели здоровья. Под наблюдением находились 326 человек разного возраста. Различным группам пациентов назначался пероральный прием пробиотиков и пробиотики в виде инстилляции пародонтальных карманов. Было обнаружено, что пробиотики способствуют повышению мукозального иммунитета полости рта, снижению общей заболеваемости, улучшению гигиенического состояния полости рта и уменьшению признаков воспаления в пародонте при пародонтите.

***Ключевые слова**: пробиотики, мукозальный иммунитет полости рта, подростки, пародонтит, гигиена полости рта.*

Effect of probiotics on the state of oral mucosal immunity

T.L. Redinova, A.Yu. Zorin, A.A. Timofeeva, O.V. Tretyakova, O.O. Biktimerova

Summary

The article presents the results of studying the effect of probiotics on mucosal immunity and oral hygiene, periodontal tissue condition and health indicators. Under supervision there were 326 people of different ages. Different groups of patients have been administered with oral probiotics and probiotics in the form of instillation of periodontal pockets. It has been found that probiotics help to improve oral mucosal immunity, reduce overall morbidity, improve the hygienic condition of the mouth and reduce the signs of inflammation in the periodontal tissues.

***Keywords**: probiotics, oral mucosal immunity, adolescents, periodontal disease, oral hygiene.*

Известно, что аутофлора ротовой полости играет важную роль в поддержании гомеостаза и мукозального иммунитета человека [1, 9]. При дисбиозе, который развивается в результате приема лекарственных препаратов, применения зубных паст с антибактериальными добавками, курения, облучения, тяжелой соматической патологии, хронического эмоционального стресса и т.д., уровень содержания привычной для биотопа резидентной микрофлоры снижается, но при этом снижается и местный иммунитет полости рта [3, 6], что повышает риск развития не только стоматологических заболеваний, но и соматической патологии [2, 4].

Для восстановления баланса в составе аутофлоры человека, которая играет роль не только защитного экрана от патогенных микроорганизмов, но и стимулятора факторов защиты организма, а также катализатора метаболических процессов в пищеварительной системе, в настоящее время разрабатываются и применяются различные микробные препараты [5, 12, 13, 14, 15].

Чаще всего из микробных препаратов в клинике назначают пробиотикии синбиотики [7, 8]. Данные препараты выпускаются как в виде высушенных лиофилизированных препаратов, так и в виде живых культур, которые, как правило, добавляются в пищевые продукты: йогурты, молоко, кефир и др. [11].

Однако эффективность пробиотиков в повышении мукозального иммунитета полости рта и здоровья человека изучена недостаточно.

Цель исследования: изучить влияние пробиотиков, состоящих из лиофилизированных и живых культур микроорганизмов, на мукозальный иммунитет полости рта и показатели здоровья.

Для реализации данной цели были поставлены следующие задачи:

1. Изучить показатели здоровья и мукозального

иммунитета полости рта у детей, получавших пробиотики в виде биологически активных добавок с продуктами питания.

2. Оценить динамику изменения показателей здоровья и мукозального иммунитета полости рта у детей, получавших внутрь сухие лиофилизированные препараты пробиотиков и живые культуры лактобацилл курсами в течение года.

3. Определить динамику изменения показателей, отражающих здоровье пародонта у пациентов с хроническим генерализованным пародонтитом легкой и средней степени тяжести, в комплекс лечения которых были включены пробиотики с живыми культурами микроорганизмов.

Материал и методы. Для выполнения поставленной цели было обследовано 326 человек различного возраста.

Для реализации первой задачи обследовано 62 подростка в возрасте от 12 до 15 лет школ-интернатов г. Ижевска (РДД и школы-интерната № 96). В зависимости от рациона питания дети разделены на две группы. В первую группу вошли 33 ребенка, в рацион питания которых в течение трех лет включали пробиотический препарат "Эуфлорин-В", содержащий нелиофилизированные культуры Bifidobacteriumbifidum, Bifidobacteriumlongum B379M в концентрации 10^8—10^{10} КОЕ в 1 мл препарата (производитель ЗАО "Катарсис", г. Ижевск; свидетельство о государственной регистрации № RU.77.99.23.3.У.9696.11.08 от 14.11.2008 г.). "Эуфлорин-В" добавляли в компот в количестве 10 мл 2 раза в день курсом 30 дней 2 раза в год, затем по 1,25 мл на 200 мл путем разведения в компоте ежедневно. Во вторую группу вошли 29 подростков другой школы-интерната такого же возраста, но не получавшие какие-либо биологические добавки с продуктами питания.

Оценка здоровья этих детей проводилась по группам здоровья [10], а также по числу случаев заболевания и числу пропущенных учебных дней в среднем на одного школьника в течение учебного года.

Мукозальный иммунитет полости рта определяли по реакции адсорбции микроорганизмов клетками эпителия слизистой оболочки полости рта (РАМ) по методике Н.Ф. Данилевского, Т.А. Беленчук (1988) в модификации Е.С. Васильевой (1995), содержанию секреторного IgA в слюне методом радиальной иммунодиффузии по Manchini (1961) и фагоцитарной активности нейтрофилов. При этом определяли фагоцитарный индекс (ФИ), фагоцитарное число (ФЧ), НСТ-тест и индекс активации нейтрофилов (ИАН) в базовых и активируемых условиях. Иммунологические исследования проводили в ООО "Центр новых диагностических технологий. Медицинская лаборатория" г. Ижевска.

Для реализации второй задачи было обследовано 164 подростка в возрасте от 14 до 18 лет различных школ г. Ижевска. В зависимости от назначаемого вида пробиотика выделено 4 группы: две группы детей 14-ти лет (первая группа сравнения — 34 человека; первая основная группа — 30 человек, где назначали пробиотик) и две группы молодых лиц в возрасте от 15 до 18 лет (вторая группа сравнения — 51 обследованный; вторая основная группа — 49 человек, которым назначали пробиотик). Все школьники обучались гигиене полости рта, кроме того, с ними в начале обследования проводили занятия по контролируемой гигиене. Школьники, составившие первую основную группу, принимали биологически активную добавку к пище — синбиотик "НормобактJunior", содержащий пробиотик и пребиотик (производитель: Anlit Ltd Advanced Nutrition Supplements Granot Center, Израиль; свидетельство о государственной регистрации № KZ.16.01.78.003.E.001974.04.12 от 02.04.2012 г.), по 1 таблетке 2 раза в день в течение 10 дней двумя курсами в течение 12 месяцев. Обследованные второй основной группы принимали внутрь пробиотик "Эуфлорин-L", содержащий концентрат живых лактобактерий Lactobacillusacidophilus и Lactobacillusplantarum (св-во о гос. регистр. № 77.99.23.3.У.9697.11.08 от 14.11.2008 г., производитель ЗАО "Катарсис", г. Ижевск), в течение 10 дней по 10 мл 1 раз в день с интервалом в 6 месяцев 2 раза в год.

Оценка общего здоровья обследованных детей проводилась при анализе данных их медицинских карт. Для оценки показателей мукозального иммунитета полости рта забиралась слюна и мазки со слизистой оболочки полости рта и направлялись на исследование в ООО "Центр новых диагностических технологий. Медицинская лаборатория" г. Ижевска.

Для реализации третьей задачи проведено пародонтологическое обследование и лечение 100 человек трудоспособного возраста (20—65 лет) с диагностированным клиническими и рентгенологическими методами хроническим генерализованным пародонтитом легкой и средней степени тяжести. В зависимости от выбранного лечения пациенты были рандомизированы на 2 группы, сходные по тяжести заболевания пародонта, возрастному и гендерному составу. В основную группу вошли 50 человек, которым в комплекс лечения пародонтита включали пробиотики в виде инстилляций пародонтальных карманов. В качестве пробиотика использовали препарат "Эуфлорин-L", включающий

в свой состав штаммы Lactobacillusacidophilus и Lactobacillusplantarum не менее 108–1010 КОЕ (свво о гос. регистр. № 77.99.23.3.У.9697.11.08 от 14.11.2008 г., производитель ЗАО "Катарсис"). Инстилляции проводили из шприца с мягкой насадкой после снятия зубных отложений (с помощью ультразвуковых скейлеров и механических инструментов), кюретажа и обработки пародонтальных карманов антисептиками (0,05% раствором хлоргексидина). В группу сравнения также вошли 50 пациентов, которым проведен такой же объем местного лечения по показаниям, но инстилляции с пробиотиками не проводились. Курс лечения в амбулаторных условиях поликлиники у этих пациентов составил 3–5 процедур в зависимости от степени тяжести хронического пародонтита. В домашних условиях были даны рекомендации по соблюдению гигиены полости рта и правильной чистке зубов.

Оценка состояния пародонта у всех обследуемых пациентов проводилась по индексам: Podshadley, Haley (1968); Green, Vermillion (1964); Muhlemann и Son (1971); PMA (1960); CPI (1980) и путем рентгенологического обследования.

Мукозальный иммунитет полости рта у пациентов с пародонтитом определяли в медицинской лаборатории "Центра новых диагностических технологий" г. Ижевска.

Оценка иммунологических показателей полости рта проводилась в начале наблюдения и спустя 6 (у пациентов с пародонтитом) и 12 (у подростков) месяцев.

Все цифровые показатели, полученные в результате исследования, подвергали статистической обработке с помощью стандартного пакета прикладных программ "Microsoft Excel", "Statistica 6.0" при помощи методов параметрической и непараметрической статистики. Сравнение средних значений двух выборок производили с помощью t-критерия Стьюдента. Различия между сравниваемыми показателями считались достоверными при $p<0,05$. На малых выборках применяли непараметрические критерии Вилкоксона и Манна-Уитни.

Результаты исследования. Обследование детей, получавших продукты питания с добавками пробиотиков, показало (табл. 1), что в основной группе количество детей, относящихся ко второй группе здоровья, составляет 45,5% против 27,6% – в группе сравнения ($t=1,48$, $p>0,05$). Процент детей с третьей группой здоровья равен 45,5% и 48,3%, соответственно ($t=0,21$, $p>0,05$), а четвертая группа здоровья в основной группе определена у 9% против 24,1% – в группе сравнения ($t=1,59$, $p>0,05$). Иными словами, обнаружено, что в основной группе преобладают практически здоровые дети и дети с хроническими заболеваниями в стадии компенсации, то есть с сохраненными функциональными возможностями организма, а в группе сравнения в 2,7 раза больше детей, страдающих хроническими заболеваниями в стадии субкомпенсации и со сниженными функциональными возможностями организма. Количество заболеваний, зарегистрированных в течение года в основной группе, составило 1,61±0,15 против 2,09±0,16 в группе сравнения ($p<0,01$). Количество учебных дней, пропущенных из-за заболеваний, в основной группе оказалось существенно меньше (7,76±0,82), чем в группе сравнения (10,24±0,9) ($p<0,01$).

Показатели местного иммунитета полости рта в обследованных группах детей существенно различались (табл. 2). В основной группе обнаружена выраженная адсорбционная активность эпителиоцитов ($p<0,01$), повышенный уровень секреторного IgA ($p<0,05$), увеличенное фагоцитарное число ($p<0,01$) и достоверно высокая спонтанная бактерицидность фагоцитов ($p<0,01$) по отношению к группе сравнения.

***Таблица 1**. Заболеваемость детей, получавших продукты питания с пробиотиками и без них*

Группа	Количество заболеваний за год		Количество пропущенных дней из-за заболеваний		Соотношение групп здоровья, %		
	всего	В среднем на человека	всего	В среднем на человека	Вторая группа здоровья, %	Третья группа здоровья, %	Четвертая группа здоровья, %
Основная	53	1,61±0,15	256	7,76±0,82	45,5±8,66	45,5±8,66	9±4,97
Сравнения	60	2,09±0,16	297	10,24±0,9	27,6±8,44	48,3±9,43	24,1±8,08
t		2,19		2,04	1,48	0,21	1,59
p		<0,01		<0,01	>0,05	>0,05	>0,05

***Таблица 2**. Показатели местного иммунитета полости рта детей, получавших продукты питания с пробиотиками и без них*

Группа	ФИ, %	ФЧ, усл. ед.	НСТб, %	НСТа, %	ИАНб, усл. ед.	ИАНа, усл. ед.	sIgA, г/л	РАМ, %
Основная	24,60±1,59	2,38±0,19	11,50±1,13	33,64±1,5	0,106±0,012	0,34±0,016	1,93±0,09	37,03±1,10
Сравнения	22,24±1,07	1,73±0,16	8,10±0,5	30,90±1,03	0,080±0,006	0,31±0,011	1,68±0,09	32,89±1,64
t	1,23	2,62	2,75	1,51	1,94	1,55	1,96	2,10
p	>0,05	<0,01	<0,01	>0,05	>0,05	>0,05	<0,05	<0,01

При реализации второй задачи изучали динамику изменения показателей мукозального иммунитета и здоровья у детей, получавших с целью профилактики сухие лиофилизированные пробиотики ("НормобактJunior") и живые ("Эуфлорин-L"). Обнаружено, что при приеме сухих лиофилизированных пробиотиков динамика оцениваемых показателей в течение года наблюдения имела благоприятную тенденцию (табл. 3, 4).

Из таблицы 3 видно, что если в группе сравнения все показатели, отражающие местный иммунитет полости рта, за 12 месяцев наблюдения не изменились, то в основной группе существенно увеличился ФИ и ФЧ, достоверно увеличилась фагоцитарная активность нейтрофилов (НСТ в базовых и активированных условиях), существенно увеличился индекс их активности в базовых условиях (ИАНб), существенно возрос уровень секреторного иммуноглобулина А и адсорбционная активность эпителиоцитов.

***Таблица 3**. Динамика изменения показателей местного иммунитета у детей первой группы сравнения и первой основной группы наблюдения*

Группа / сроки наблюдения	ФИ, %	ФЧ, отн. ед.	НСТб, %	НСТа, %	ИАНб, отн. ед.	ИАНа, отн. ед.	sIgA, г/л	РАМ, %
Сравнения / исходные данные	25,26±0,37	2,75±0,12	22,20±0,39	41,50±0,32	0,24±0,01	0,46±0,01	0,37±0,01	35,56±0,35
Сравнения / спустя 12 мес.	24,59±0,26	2,56±0,07	21,85±0,24	40,97±0,25	0,23±0,01	0,45±0,01	0,36±0,01	35,35±0,29
t	1,50	1,40	0,76	1,30	1,30	0,97	0,60	0,46
p	>0,05	>0,05	>0,05	>0,05	>0,05	>0,05	>0,05	>0,05
Основная / исходные данные	25,10±0,44	2,78±0,10	22,73±0,37	41,13±0,37	0,24±0,01	0,46±0,01	0,36±0,01	35,90±0,40
Основная / спустя 12 мес.	26,93±0,33	3,07±0,09	23,80±0,37	42,03±0,26	0,26±0,01	0,48±0,01	0,40±0,01	36,97±0,18
t	3,30	2,16	2,00	1,99	2,60	1,80	2,60	2,40
p	<0,01	<0,01	<0,01	<0,05	<0,01	>0,05	<0,01	<0,01

***Таблица 4**. Общая заболеваемость детей в исследуемых группах за 12 месяцев наблюдения*

Группы	Среднее количество острых респираторных заболеваний на одного ребенка за 12 месяцев (M±m)	Среднее количество дней на одного ребенка, пропущенных из-за заболеваний в течение 12 месяцев (M±m)
Сравнения	0,91±0,12	5,12±0,63
Основная	0,50±0,09	3,03±0,57
t	2,70	2,46
p	<0,01	<0,01

Данные медицинских карт детей представлены в таблице 4. Анализ медицинских карт детей показал, что число острых респираторных заболеваний в среднем на одного ребенка в основной группе было в 1,8 раз меньше, чем в группе сравнения (табл. 4). Кроме того, в основной группе зарегистрировано в 1,7 раз меньше число пропущенных дней детьми по болезни, чем в группе сравнения (табл. 4).

Положительная динамика показателей мукозального иммунитета полости рта получена и у детей, получавших курсами в течение года препараты с живыми культурами лактобацилл (табл. 5).

***Таблица 5**. Динамика изменения показателей местного иммунитета у детей второй группы сравнения и второй основной группы наблюдения*

Группа / сроки наблюдения	ФИ, %	ФЧ, отн. ед.	НСТб, %	НСТа, %	ИАНб, отн. ед.	ИАНа, отн. ед.
Сравнения / исходные данные	32,53±1,98	2,25±0,16	23,53±2,62	48,13±2,98	0,25±0,02	0,58±0,05
Сравнения / спустя 12 мес.	38,52±1,86	2,52±0,16	17,71±1,24	36,33±1,61	0,18±0,01	0,39±0,01
t	2,20	1,19	2,00	3,48	3,13	3,72
p	<0,05	>0,05	<0,05	<0,01	<0,01	<0,01
Основная/ исходные данные	25,86±1,86	1,92±0,18	20,4±1,79	42,6±3,59	0,21±0,01	0,47±0,04
Основная/ спустя 12 мес.	50,25±3,09	2,95±0,12	20,08±1,39	39,41±2,53	0,20±0,01	0,42±0,03
t	6,76	4,76	0,14	0,72	0,70	1,00
p	<0,01	<0,01	>0,05	>0,05	>0,05	>0,05

Из таблицы 5 видно, что у детей группы сравнения спустя 12 месяцев достоверно увеличился фагоцитарный индекс, но при этом снизилась активность нейтрофилов, как в базовых, так и активированных условиях по НСТ и ИАН; в то время как в основной группе показатели сохранились достаточно стабильными, а фагоцитарный индекс и фагоцитарное число возросли почти в 2 раза по сравнению с исходными значениями (P<0,01).

Результаты динамического наблюдения показателей местного иммунитета полости рта у пациентов

с хроническим генерализованным пародонтитом, которым в комплекс лечения включали пробиотики в виде инстилляции пародонтальных карманов, представлены в таблицах 6, 7, 8.

Из таблицы 6 видно, что при случайной выборке в группу сравнения вошли пациенты, у которых были более благоприятные показатели местного иммунитета, а именно: существенно выше оказался фагоцитарный индекс нейтрофилов и достоверно выше отмечена адсорбционная активность эпителиоцитов.

Из таблиц 7 и 8 видно, что спустя неделю после лечения в обеих группах изменилась только адсорбционная активность эпителиальных клеток, причем в основной группе она существенно увеличилась (с 45,6±1,7% до 51,7±1,2%, p<0,05), а в группе сравнения – достоверно снизилась (с 61,9±2,3% до 51,7±2,6%, p<0,01). Спустя 3 месяца после лечения в исследуемых группах также отмечены различия. Так, если в основной группе (табл. 7) увеличился фагоцитарный индекс и фагоцитарное число, то в группе сравнения (табл. 8)

***Таблица 6**. Сравнительное сопоставление исходных показателей местного иммунитета у пациентов обследуемых групп*

Группы	ФИ, %	ФЧ, отн. ед.	НСТб, %	НСТа, %	ИАНб, отн. ед.	ИАНа, отн. ед.	sIgA, мг/мл	РАМ, %
Основная	27,5±3,1	1,7±0,1	17,8±4,0	35,3±4.5	0,18±0,04	0,40±0,10	2,10±0,13	45,6±1,7
Сравнения	39,3±3,8	2,1±0,2	18,2±3,1	36,9±4,5	0,24±0,06	0,40±0,10	2,09±0,15	61,9±2,3
p	<0,05	>0,05	>0,05	>0,05	>0,05	>0,05	>0,05	<0,001

***Таблица 7**. Динамическое изменение показателей местного иммунитета у пациентов основной группы (M±m, n=15)*

№	Сроки исследования	ФИ, %	ФЧ, отн. ед.	НСТб, %	НСТа, %	ИАНб, отн.ед.	ИАНа, отн.ед.	sIgA, г/л	РАМ, %
1.	Исходные данные	27,5±3,1	1,7±0,1	17,8±4,0	35,3±4,5	0,18±0,04	0,40±0,10	2,10±0,13	45,6±1,7
2.	Через неделю	28,7±3,5	1,7±0,1	17,4±2,4	33,5±2,9	0,18±0,03	0,36±0,03	2,31±0,16	51,6±1,5
	p_{1-2}	>0,05	>0,05	>0,05	>0,05	>0,05	>0,05	>0,05	<0,05
3.	Спустя 3 месяца	42,0±3,1	2,2±0,2	14,9±1,3	29,5±2,5	0,15±0,01	0,32±0,09	2,05±0,30	44,2±1,2
	p_{1-3}	<0,01	<0,01	>0,05	>0,05	>0,05	>0,05	>0,05	>0,05
	p_{2-3}	<0,01	<0,01	>0,05	>0,05	>0,05	>0,05	>0,05	<0,01
4.	Спустя 6 месяцев	45,1±3,0	2,4±0,2	23,5±1,5	37,2±3,0	0,25±0,02	0,45±0,02	1,63±0,20	51,7±1,2
	p_{1-4}	<0,001	<0,01	>0,05	>0,05	>0,05	>0,05	>0,05	<0,01
	p_{2-4}	<0,001	<0,01	<0,01	>0,05	>0,05	<0,01	<0,01	>0,05
	p_{3-4}	>0,05	>0,05	<0,001	>0,05	<0,001	>0,05	>0,05	<0,01

***Таблица 8**. Динамическое изменение показателей местного иммунитета у пациентов группы сравнения (M±m, n=15)*

№	Сроки исследования	ФИ, %	ФЧ, отн. ед.	НСТб, %	НСТа, %	ИАНб, отн.ед.	ИАНа, отн.ед.	sIgA, г/л	РАМ, %
1.	Исходные данные	39,3±3,8	2,1±0,2	18,2±3,1	36,9±4,5	0,24±0,06	0,40±0,10	2,09±0,15	61,9±2,3
2.	Через неделю	39,0±4,9	1,9±0,1	18,3±1,5	33,1±2,2	0,19±0,02	0,36±0,02	2,31±0,20	51,7±2,6
	p_{1-2}	>0,05	>0,05	>0,05	>0,05	>0,05	>0,05	>0,05	<0,01
3.	Спустя 3 месяца	32,3±3,0	1,9±0,1	17,2±1,7	31,9±2,4	0,18±0,02	0,34±0,02	1,42±0,30	45,2±1,9
	p_{1-3}	>0,05	>0,05	>0,05	>0,05	>0,05	>0,05	>0,05	<0,001
	p_{2-3}	>0,05	>0,05	>0,05	>0,05	>0,05	>0,05	<0,01	<0,05
4.	Спустя 6 месяцев	41,6±3,3	2,1±0,2	21,6±2,0	42,6±1,8	0,23±0,02	0,47±0,02	0,40±0,05	47,7±1,5
	p_{1-4}	>0,05	>0,05	>0,05	>0,05	>0,05	>0,05	<0,001	<0,01
	p_{2-4}	>0,05	>0,05	>0,05	<0,01	>0,05	<0,001	<0,001	>0,05
	p_{3-4}	<0,01	>0,05	>0,05	<0,001	>0,05	<0,001	<0,001	>0,05

***Таблица 9**. Динамическое изменение клинических показателей в основной группе пациентов (M±m)*

№	Сроки исследования	PHP, баллы	Гр.-Верм., баллы	PMA, баллы	Кр-ть, баллы	CPI, баллы
1.	Исходные данные	1,66±0,09	1,39±0,08	30,22±1,87	1,60±0,11	2,18±0,09
2.	Через неделю	0,77±0,07	0,53±0,05	11,26±1,66	0,54±0,09	1,24±0,18
	p_{1-2}	<0,001	<0,001	<0,001	<0,001	<0,01
3.	Спустя 3 месяца	1,39±0,09	1,01±0,08	27,86±1,88	0,68±0,08	1,88±0,13
	p_{1-3}	<0,05	<0,001	>0,05	<0,001	>0,05
	p_{2-3}	<0,001	<0,001	<0,001	>0,05	<0,05
4.	Спустя 6 месяцев	1,26±0,08	0,84±0,06	19,82±1,73	0,48±0,09	2,1±0,10
	p_{1-4}	<0,001	<0,001	<0,001	<0,001	>0,05
	p_{2-4}	<0,001	<0,01	<0,01	>0,05	<0,01
		>0,05	<0,1	<0,01	<0,001	>0,05

***Таблица 10**. Динамическое изменение клинических показателей у пациентов группы сравнения (M±m)*

№	Сроки исследования	PHP, баллы	Гр.-Верм., баллы	PMA, баллы	Кр-ть, баллы	CPI, баллы
1.	Исходные данные	1,69±0,10	1,41±0,09	29,04±1,84	1,48±0,11	2,24±0,09
2.	Через неделю	0,63±0,07	0,57±0,06	9,36±1,34	0,42±0,08	1,28±0,19
	p_{1-2}	<0,001	<0,001	<0,001	<0,001	<0,01
3.	Спустя 3 месяца	1,43±0,09	1,09±0,09	25,86±1,60	0,96±0,09	1,96±0,11
	p_{1-3}	>0,05	<0,01	>0,05	<0,01	>0,05
	p_{2-3}	<0,001	<0,01	<0,001	<0,001	<0,01
4.	Спустя 6 месяцев	1,77±0,10	1,24±0,10	30,88±2,22	1,04±0,08	2,12±0,09
	p_{1-4}	>0,05	>0,05	>0,05	<0,01	>0,05
	p_{2-4}	<0,001	<0,001	<0,001	<0,001	<0,01
	p_{3-4}	<0,01	>0,05	>0,05	>0,05	>0,05

еще в большей степени снизилась адсорбционная активность эпителиоцитов (с 61,9±2,3% до 45,2±1,9%, P<0,001). Спустя 6 месяцев после проведенного лечения в основной группе пациентов (табл. 7) возросли ФИ, ФЧ и адсорбционная активность эпителиальных клеток (p<0,01); в то время как в группе сравнения (табл. 8) в эти сроки наблюдения в слюне существенно снизился уровень секреторного иммуноглобулина А и достоверно уменьшилась адсорбционная активность эпителиоцитов.

Клинические показатели пациентов исследуемых групп представлены в таблицах 9 и 10.

Из таблицы 9 видно, что даже спустя 6 месяцев после лечения у пациентов основной группы практически все показатели (кроме индекса CPI) остаются на существенно более низком уровне по сравнению с исходными данными; в то время как в группе сравнения (табл. 10) спустя 6 месяцев после лечения все показатели, кроме одного, отражающего признак кровоточивости десен, возвращаются к исходному значению.

Таким образом, установлено, что пробиотики положительно влияют на организм человека, способствуя:

– повышению мукозального иммунитета полости рта;

– снижению общей заболеваемости;

– улучшению гигиенического состояния полости рта и уменьшению признаков воспаления в пародонте при пародонтите.

Кроме того, обнаружено, что независимо от вида (лиофилизированные или живые) применения (внутрь или в виде орошений полости рта) и сроков назначения (в течение года, коротким курсом до 3–5 дней) пробиотиков, их эффект проявляется иммунокорригирующим действием, способствуя оздоровлению полости рта и организма в целом.

Литература

1. Борисов Л.Б. Медицинская микробиология, вирусология, иммунология: учебник. – М.: ООО Медицинское информационное агентство, 2001. – 736 с.
2. Гаврилова О.А., Червинец В.М.,Червинец Ю.В. Микробиоценоз различных отделов полости рта у детей с патологией желудочно-кишечного тракта // Материалы межрегиональной научно-практической конференции. – Тверь, 2007. – С. 24–26.
3. Гожая Л.Д., Ножницкая Я.М., Исакова Т.Г. Влияние гальваноза на развитие кандидоза полости рта // Стоматология для всех. – 2007. – № 1. – С. 22–26.
4. Горбачёва И.А., Кирсанова А.И. Хроническая одонтогенная очаговая инфекция и соматические заболевания // Пародонтология. – 2001. – № 4. – С. 35–39.
5. Грудянов А.И., Фоменко Е.В. Применение бактериальных препаратов в практике пародонтологии // Новое в стоматологии. – 2004. – № 4. – С. 17–24.
6. Давыдова Т.Р., Карасенков Я.Н., Хавкина Е.Ю. К проблеме дисбиоза в стоматологической практике // Стоматология. – 2001. – № 2 (Т. 80). – С. 23–24.
7. Калмыкова А.И. Пробиотики: Терапия и профилактика заболеваний. Укрепление здоровья // НПФ " Био-Вест"; СибНИПТИП СО РАСХН. – Новосибирск, 2001. – 208 с.
8. Кузнецова Т.А., Макаренкова И.Д., Конева Е.Л., Аминина Н.М., Якуш Е.В. Влияние пробиотического продукта, содержащего бифидобактерии и биогель из бурых водорослей, на кишечную микрофлору и показатели врожденного иммунитета у мышей с экспериментальным лекарственным дисбактериозом кишечника // Вопросы питания. – 2015. – № 1. – Том 84. – С. 73–79.
9. Ламонт Р.Д., Ланц М.С., Берне Р.А., Лебланк Д.Д. Микробиология и иммунология для стоматологов / перевод с англ. Под ред. В.К. Леонтьева – М.: Практическая медицина, 2010. – 504 с.
10. Приказ Минздрава РФ от 30.12.2003 № 621 "О комплексной оценке состояния здоровья детей".
11. Терехова Т.Н., Шаховец Н.В., Ковальчук Н.В. Применение пробиотического напитка с целью профилактики кариеса зубов у дошкольников // Клиническая стоматология. – 2013. – № 3 (67). – С. 4–8.
12. Червинец Ю.В., Беляева Е.Л., Ганина Е.Б., Трошина А.В., Червинец А.В. Антагонизм лактобацилл, стрептококков и стафилококков полости рта // Стоматология. – 2015. – № 1. – С. 4–6.
13. Keller M., Bardow A., Jensdottir T., Lykkeaa J. Twetman S. Effect of chewing gums containing the probiotic bacterium Lactobacillus reuteri on oral-malodour // ActaOdontol Scand. – 2012, May. – 70 (3): 246–250.
14. Matsuoka T., Sugano N., Takigawa S., Takane M., Yoshinuma N., Ito K. et al. Effect of oral Lactobacillus salivarius TI 2711 administration on periodontopathic bacteria in subgingival plaque // JpnSoc Periodontol – 2006 – 48: 315–324.
15. Vicario M., Santos A., Violant D., Nart J., Gine L. Clinical changes in periodontal subjects with the probiotic Lactobacillus reuteri Prodentis: A preliminary randomized clinical trial // ActaOdontol Scand. – 2013, May–July. – 71 (3–4): 813–819.

Семейный стоматолог – ключевая фигура в системе оказания стоматологической помощи

Интервью, данное академиком РАН В.К. Леонтьевым главному редактору журнала "Стоматология для всех" А.В. Конареву 4 февраля 2016 г.

А. Конарев: Одна из ключевых фигур в предлагаемой Вами концепции развития стоматологии в Российской Федерации – это семейный стоматолог. Каковы функции семейного стоматолога? Что из системы оказания стоматологической помощи он должен взять на себя? И что должно остаться вне рамок его деятельности?

В. Леонтьев: Во многих странах мира (пожалуй, в большинстве!) семейный стоматолог является ключевым фигурантом в стоматологии.

За состояние челюстно-лицевой системы каждого человека прежде всего должен отвечать сам пациент, а во вторую очередь должен отвечать врач. Этим врачом, который может по своей функции отвечать за состояние зубочелюстной системы пациента, является семейный стоматолог. Что есть семейный стоматолог? Это врач-стоматолог, который способен квалифицированно оказывать все виды стоматологической помощи, диагностировать заболевания, предотвращать их осложненные формы. Его знания в связи с этим должны распространяться на терапию, хирургию, рентгенологию, детскую стоматологию, ортопедическую стоматологию. Эти знания и умения должны иметь определенный объем, причем обычно описывается минимум той помощи, которую семейный стоматолог должен уметь оказать. Его преимущество заключается в том, что он может составить план лечения для своих пациентов, вести их согласно этому плану, оказывать все виды стоматологической помощи в течение длительного срока. За рубежом семейные стоматологи, или стоматологи общей практики составляют до 60–80% всех врачей-стоматологов. Когда эта должность будет введена в полной мере у нас, процент семейных стоматологов в России составит, я думаю, примерно те же цифры.

Главная задача семейного стоматолога – хорошо знать своих больных, их заболевания, знать, в каком наблюдении, в каком лечении, в какой диагностике они нуждаются. И, что самое главное, предотвращать осложненные формы заболеваний и стоматологические заболевания вообще. Семейный стоматолог в этом заинтересован, потому что система оплаты у этих врачей отличается от той системы, по которой работают другие доктора. Семейный стоматолог получает деньги не за прием пациента, а за наблюдение за ним. Его зарплата зависит от количества пациентов, которые по собственному желанию пришли к нему для того, чтобы он за ними наблюдал. Чаще всего такой врач-стоматолог работает со всеми членами семьи. Он, во-первых, должен быть способен к такой работе. Во-вторых, он должен знать семейную патологию, влияние каких-то привычек, каких-то особенностей членов семьи. Этот специалист является единственным, кто заинтересован в поддержании, сохранении и улучшении стоматологического здоровья пациента. Если он предотвращает осложненные формы заболевания, ему с каждым годом предстоит все меньше и меньше работать с этим пациентом. Он искренне заинтересован в том, чтобы профилактировать, вовремя санировать своего пациента, проводить надежное лечение, делать хорошие пломбы. Основной метод, которым он должен работать с людьми – диспансеризация. Потому что диспансеризация в данном случае подразумевает и лечение, и профилактику, и диагностику, то есть все формы наблюдения за пациентом. Чем больше людей к нему придут, тем больше его оплата. Чем лучше он вылечит, тем больше людей сможет набрать, и они пойдут к нему. Стоматологу общей практики или семейному стоматологу достаточно обладать какими-то хорошо изученными, достаточно отработанными навыками для того, чтобы иметь хороший контакт с семьей, лечить простые формы заболеваний, предотвращать сложные. Можно сказать, что практически большинство стоматологов могут быть хорошими семейными стоматологами.

Семейный стоматолог должен вовремя диагностировать любые состояния у пациентов. Если у него возникают какие-то сложности, затруднения, он должен иметь контакты с высококвалифицированными узкими специалистами. Каким образом эти контакты реализуются? Если семейный стоматолог не может поставить точный диагноз или, поставив диагноз, не обладает тем или иным видом дальнейшей диагностики или лечения, он направляет своих пациентов к тому доктору, с которым имеет контакт, например, к детскому стоматологу, хирургу, эндодонту и т.д. Пациенты получают необходимое специализированное лечение и возвращаются к семейному стоматологу, потому что они наблюдаются у него 3, 5, 10 лет, он знает их и их здоровье. От такого взаимодействия выигрывают все: и узкий специалист, и пациент, и семейный стоматолог. Обычно между семейным стоматологом и узкими специалистами есть материальная связь. Часть своего гонорара за пациента узкий специалист направляет в адрес семейного стоматолога. Я разъяснил здесь общую идеальную картину работы. На самом деле не все может идти так гладко. Но сами принципы работы семейного стоматолога заключаются примерно в том, о чем я сказал.

Главный редактор журнала "Стоматология для всех" А.В. Конарев

Академик РАН, профессор В.К. Леонтьев

В Советском Союзе и России не было никогда семейных стоматологов. Но если мы такую единицу не сможем сделать, и он не станет главным фигурантом, мы никогда не сможем наладить на должном уровне индивидуальное лечение, индивидуальную профилактику, индивидуальную ответственность за больного, составление индивидуальных планов лечения и их реализацию. Быстро такую перестройку сделать нельзя. Ее можно сделать только медленно, постепенно, за 5—10 лет, может быть за 20 лет. Но если мы не начнем это делать сейчас, мы не сможем этого сделать никогда.

А. Конарев: Где принимает больных семейный стоматолог? Какое помещение для работы он использует?

В. Леонтьев: Это очень важный вопрос. За рубежом семейные стоматологи в основном имеют свои частные клиники. Причем понятие "клиника" можно разбить на две части: это, во-первых, тот кабинет, где работает семейный стоматолог, а, во-вторых, это тот список больных, которые прикреплены к нему. И ценность второй части гораздо важнее, чем ценность первой части, потому что чем больше пациентов к нему записаны, тем более он популярен, более компетентен в своей работе и тем большую личную оплату имеет. Так это обстоит за рубежом. Я уже сказал, что это может быть реализовано у нас только за длительные сроки. Но с чего начинать? Чтобы начинать эту работу всерьез и по-настоящему, нужны как минимум две вещи. Первая — это найти место, где сможет работать семейный стоматолог. У нас в стране возможна, на мой взгляд, реализация варианта, при котором часть наших государственных поликлиник будет сдана в аренду на хороших условиях для работы семейных стоматологов. Этот путь, при котором каждый будет иметь свой личный кабинет, ускорит решение проблемы, станет важным первым шагом в этой работе. Я думаю, что при хорошей организации этот этап может быть реализован главным специалистом-стоматологом совместно с государственными органами здравоохранения.

Вторая очень важная проблема: для этих специалистов должна быть совершенно иная форма оплаты. Они не могут обслуживать большое количество пациентов за одни и те же деньги, потому что сам принцип их работы, следуя тому, о чем мы уже говорили, основан на совершенно ином. Его работа не может быть точно нормирована. Одному пациенту нужно делать только осмотр и профилактику, а другому нужно провести санирование, лечение, наблюдать 3—4 раза в год активные формы заболевания и т.д. Поэтому здесь должна быть иная форма оплаты прикрепленных пациентов. Наиболее удобно в этом случае наличие стоматологической страховки. Если пациент имеет стоматологическую страховку, он прикрепляется к своему доктору, и тогда решаются все проблемы. Насколько это реалистично? Я думаю, что мы медленно, но идем к решению этого вопроса. В частности, нынешний главный стоматолог Минздрава РФ, проф. О.О. Янушевич хорошо понимает эти проблемы и понимает, что создание нового экономического механизма, а именно, механизма страхования стоматологической помощи, является реальным путем к развитию, достижению нового уровня стоматологической помощи в стране.

А. Конарев: Как должно осуществляться снабжение семейного стоматолога оборудованием, инструментами, материалами?

В. Леонтьев: Это его личное дело. Если помещение арендуется, то оборудование может предоставлять арендодатель, что-то новое может покупаться на свои деньги и т.д. Но в любом случае, здесь никто никому не должен что-то навязывать. Здесь система откатов не может работать. Это сильнейший способ борьбы с коррупцией. Семейный стоматолог не может взять то, что ему не подходит, потому что он тогда не сможет работать.

А. Конарев: Какова юридическая основа работы семейного стоматолога?

В. Леонтьев: Такой человек должен иметь самостоятельное юридическое лицо. Это в идеальном варианте. Для того, чтобы разработать соответствующую систему, нужна кропотливая работа хороших специалистов примерно в течение года. Эту систему нужно сделать очень разумной, хорошо подходящей к условиям нашей страны.

А. Конарев: Нужно ли специальное лицензирование, аккредитация?

В. Леонтьев: Обязательно. Без этого невозможно. Причем они должны иметь профессиональный характер.

А. Конарев: Какова роль государства в работе системы, включающей в качестве центрального элемента семейного стоматолога?

В. Леонтьев: Я не представляю переход к такой работе без государственной помощи. Первый этап должен обязательно быть при государственной поддержке. Причем эта поддержка может быть самых различных видов. Минимальный уровень, который позволит решать проблему – это или безарендная работа семейного стоматолога на рабочем месте, или работа его на том месте, которое ему предоставит государство, с минимальными арендными платежами. Что выигрывает государство при этом? Во-первых, оно не платит семейному стоматологу зарплату. Во-вторых, мы получаем на много лет связанных между собой врача и пациента, которые искренне заинтересованы в важнейшем показателе стоматологии – стоматологическом здоровье.

А. Конарев: То есть тем самым отношения "врач–пациент" становятся в естественное положение – когда оба по сути заинтересованы в здоровье?

В. Леонтьев: Да. Вы меня поняли правильно. Потому что на сегодняшний день у нас врачи заинтересованы вылечить то заболевание, с которым пришли пациенты. То есть они оказывают помощь по обращаемости. Раньше при Советской власти у нас прилично работала санационная система. Сейчас, к сожалению, она разрушена. Особенно в том, что касается детского возраста, школьников. Поэтому, если уже делать дело, то делать его серьезно, глубоко, надолго. Еще раз подчеркну: диспансеризация должна стать основным методом работы стоматолога. Именно в диспансеризации сочетаются все основные методы работы стоматолога – диагностика, санация полости рта, профилактика и постоянное наблюдение.

А. Конарев: Нужна ли специальная подготовка семейных стоматологов? Либо они будут выделяться из общего числа докторов?

В. Леонтьев: Всех таких специалистов должен готовить вуз. Из вуза должны выходить семейные стоматологи или стоматологи общей практики. У нас имеется соответствующий приказ Минздрава РФ, который обязывает выпускать только стоматологов общей практики. Но этот приказ неработоспособен, пока не решена экономическая часть проблемы – семейный стоматолог не может работать на окладе, а также необходимо решить вопрос с его рабочим местом. Конечно, при том, как мы сейчас обучаем специалистов, мы не можем выпустить врача, который сразу сможет работать как семейный стоматолог. Но если создать необходимые условия, то в течение года–двух после окончания вуза вполне можно подготовить такого специалиста. Вместе с тем, подобрать врачей для такой работы мы можем и сейчас. И наши коллеги стоматологи знают немало специалистов, которые не только способны работать семейными стоматологами, но и владеют очень глубоко рядом специализаций и кроме помощи по семейной стоматологии могут оказать некоторые другие виды помощи. Хотя принципиально задача семейного стоматолога – оказывать все виды помощи при неосложненных формах заболеваний.

Если семейный стоматолог хочет изучить какой-то вид стоматологии более детально и оказывать специализированную помощь, он имеет право дополнительно пройти совершенствование по этому виду помощи. Если ему понравится какой-то отдельный вид работы, например, хирургический, он может получить дополнительное образование и уйти на этот вид специальности. Здесь не должно быть искусственных ограничений. Ограничения даст сама жизнь. Дело в том, что не все стоматологи могут работать по узкой специальности. Это связано с их личными особенностями, как говорят, "рукастостью", и еще с рядом других вопросов. А вот семейным стоматологом, по тому, какой имеется международный опыт, способны работать большинство стоматологов. И это очень важно. Эта система, если она начнет работать, безусловно, станет выдвигать лучших, то есть тех, которые за счет подготовки, таланта и т.д. будут рекордсменами по количеству пациентов. Альтернатива такой системе – конвейер. Да, конвейер в стоматологии может быстро улучшить уровень оказываемой помощи большинству людей. Но как только возникнут осложненные формы заболевания, а они обязательно будут, конвейер себя исчерпает.

А. Конарев: Какими могут быть временные рамки перехода к системе семейного стоматолога? Какие выгоды получат от ее внедрения государство, общество, граждане, семьи?

В. Леонтьев: Эта система, в принципе, подразумевает частный прием. Клиники семейных стоматологов в большинстве стран частные. Это не обязательно, но желательно, чтобы они были частными. Промежуток времени между тем, что мы имеем в России сейчас, и образованием частных стоматологических клиник – это непростой длительный путь. И в ряде случаев он может начать сейчас с каких-то партнерских взаимоотношений с государством. Частично эти клиники могут быть частными сразу, но их нужно поставить в определенные рамки, разработать соответствующие законопроекты, чтобы дело пошло. Здесь важно одно: с этим нельзя торопиться, принимать непродуманные решения. Эту систему нужно вводить

очень разумно, и государство должно понимать, что оно решает здесь в первую очередь не финансовые проблемы, а получает здоровых в стоматологическом плане людей. Во вторую очередь, да, экономия средств для государства здесь также может быть очень большая.

К сожалению, то, что мы сейчас наблюдаем, например, слияние целого ряда стоматологических клиник, чрезмерный надзор за работой многих из них и т.д. — это путь в никуда. Свою работу должен контролировать сам специалист в первую очередь. А плохая оценка его работы ведет к жалобам и к тому, что к этому доктору не пойдут пациенты. Никогда никакой надзор не сможет осуществлять такой контроль достаточно эффективно административным способом. Эффективность работы могут оценить только коллеги, только пациенты.

Сама система должна контролировать себя и работать на себя. Систему, о которой мы говорим, придумал мировой стоматологический опыт. Она себя оправдала. Семейными бывают не только стоматологи. Есть семейные врачи общей практики, а также семейные врачи по педиатрии, в некоторых случаях — по акушерству и гинекологии. Таким же семейным специалистом обычно бывает семейный стоматолог. Хотим мы этого или нет, в нашей стране это реально есть уже сейчас в некоторых частных клиниках. Но все эти три специалиста работают сейчас как бы нелегально. Семейным врачом был у нас по сути участковый терапевт. Но та система оплаты, которая была у него и которая есть сейчас, совершенно не соответствует этой специальности. Система оплаты здесь должна также быть принципиально новой. А семейный педиатр? Посмотрите: люди, которые более—менее материально обеспечены, уже имеют такого врача! Если мы реально введем работу специалистов, о которых было сказано выше, они могут перевернуть наше здравоохранение. И, я думаю, каждая семья проголосует за то, чтобы это было.

А. Конарев: Спасибо за беседу!

В. Леонтьев: Спасибо!

Рабочая встреча участников стоматологического научно-образовательного медицинского кластера

8 февраля 2016 г. в день открытия 13-го Всероссийского стоматологического форума "Стоматологическое образование. Наука. Практика" и выставки "Дентал-Ревю" состоялась рабочая встреча участников стоматологического научно-образовательного кластера.

Во встрече приняли участие министр здравоохранения РФ В.И. Скворцова, ряд ректоров и деканов вузов-участников кластера.

Председателем Совета кластера избран ректор МГМСУ им. А.И. Евдокимова, профессор О.О. Янушевич.

Выступает министр здравоохранения РФ В.И. Скворцова

Рабочую встречу ведет ректор МГМСУ им. А.И. Евдокимова О.О. Янушевич

ПРОВОДИТСЯ ПОД ЭГИДОЙ

ОРГАНИЗАТОР

НИИАМС

Всемирный День стоматолога. Федеральный "Бал стоматологов России–2016"

9 февраля 2016 г. в самом центре Москвы в банкетно-концертном зале "Известия Hall" состоялось одно из самых ожидаемых и престижных светских событий во врачебной среде – "Бал стоматологов России–2016". Отметить свой профессиональный праздник в этот вечер прибыло более полутысячи гостей – ведущих специалистов стоматологической отрасли со всей страны.

Федеральный "Бал стоматологов России" ежегодно проводится под эгидой СтАР и ведущего стоматологического вуза в стране МГМСУ им. А.И. Евдокимова. Традиционно организатором торжества выступает НИИАМС.

К празднованию присоединились сотрудники стоматологических клиник России и признанные лидеры российской и зарубежной стоматологии, профессорско-преподавательский состав ведущих медицинских вузов страны, а также представители стоматологической индустрии.

Гости сменили свои белые халаты на элегантные смокинги и бабочки, а дамы в роскошных вечерних туалетах приковывали к себе восторженные взгляды.

Праздничная программа продолжалась более трех часов. Вечер вел известный телеведущий, певец и композитор Роман Будников. Старт программе дал сборный танцевальный студенческий коллектив МГМСУ им. А.И. Евдокимова с костюмированным танцем, который стал отличным прологом к предстоящему торжеству. Под аплодисменты студенческого коллектива и гостей вечера на сцену поднялись лидеры российской стоматологической отрасли: главный стоматолог Министерства здравоохранения Российской Федерации Олег Янушевич и президент СтАР Владимир Садовский, которые по традиции открыли праздничный вечер. Со сцены также прозвучали поздравления от партнеров мероприятия: директора компании Rocada Med Александра Максимова (гене-

ральный партнер бала), представителя компании Ivoclar Vivadent доктора Александра Сидорова (платиновый партнер), коммерческого директора компании "Н.СЕЛЛА" – эксклюзивного представителя системы AlphaBio в России Тимура Ильягуева (золотой партнер), основателя клуба "Эффективных менеджеров в стоматологии" Ильи Фридмана и многолетнего стратегического партнера СтАР, генерального директора выставочной компании "Dental Expo" Ильи Бродецкого.

Программу вечера продолжило яркое шоу танцевального коллектива "Crazy Samba". Зажигательные бразильские ритмы окунули гостей в атмосферу вечного лета и карнавала. Не оставили равнодушными полюбившиеся всем музыкальные хиты, исполненные кавер-группой "Music City". Участники праздника с удовольствием танцевали под звуки любимых мелодий.

Настоящей интригой вечера стала праздничная лотерея – розыгрыш уникальных призов от компаний-партнеров "Бала стоматологов". Победители лотереи, чьи билеты оказались счастливыми, не скрывали свою искреннюю радость, ведь им достались по-настоящему ценные подарки! Свои призы среди гостей разыграл генеральный партнер Бала компания Rocada Med, которая предоставила три комплекта ирригаторов. Необычные подарки подготовил и платиновый партнер – компания Ivoclar Vivadent: участие в Международном симпозиуме экспертов в Мадриде с двухдневным проживанием в гостинице, светополимеризационная лампа и книга о цельной керамике. Золотой партнер, эксклюзивный представитель системы AlphaBio в России разыграл подарочный сертификат известного винного дома номиналом 10 000 рублей. Для розыгрыша призов компания NSK предоставила одноименный наконечник, в качестве приза от компании MERZ была разыграна художественная картина, компания Emmi-dent предоставила для лотереи две зубные ультразвуковые щетки, от компании Harico DentaMed победителям достались ирригатор и гигиенический набор для полости рта, от представительства Klox Россия были представлены инновационные системы клинического отбеливания зубов II поколения "Клокс" и сертификаты на бесплатное участие в семинаре и мастер-классе по продукту, разработчики проекта "Элестом" разыграли три бесплатных годовых и пять бесплатных полугодовых подписок на пользование программой ведения медицинской документации в соответствии с клиническими рекомендациями СтАР "Элестом".

Особым разнообразием и изысканностью отличалось банкетное меню. Гастрономическая тема была отражена в выступлении коллектива поющих официантов, которое стало приятным сюрпризом для гостей. Кульминацией вечера стал четырехъярусный праздничный торт, декорированный под тематику мероприятия.

Финальный аккорд торжества прозвучал глубоко за полночь. Бал дарит уникальную возможность профессионалам стоматологии разделить радость общения с коллегами и единомышленниками в непринужденной атмосфере праздника. Приятно отметить, что с каждым годом событие приобретает все больший интерес и резонанс в обществе. Организаторы "Бала стоматологов России–2016" благодарят партнеров мероприятия и выражают искреннюю признательность всем, кто пришел в этот вечер разделить радость торжества и присоединился к празднованию Всемирного дня стоматолога. До новых встреч в следующем году, дорогие друзья!

Учебный центр современных технологий в стоматологии и челюстно-лицевой хирургии ФГБУ "ЦНИИС и ЧЛХ" Минздрава России

В 2016–2017 гг. ФГБУ "ЦНИИС и ЧЛХ" Минздрава России **на платной основе проводит повышение квалификации врачей от 16 до 72 часов с выдачей удостоверения о повышении квалификации** и обучающие семинары с выдачей сертификата участника семинара по следующим направлениям:

- **"Челюстно-лицевая хирургия";**
- **"Имплантология в стоматологии";**
- **"Заболевания пародонта";**
- **"Эндодонтия и кариесология";**
- **"Заболевания слизистой оболочки рта";**
- **"Ортодонтия";**
- **"CAD/CAM технологии в стоматологии";**
- **"Функциональная диагностика в стоматологии".**

По вопросам обучения обращаться: 8 (499) 766 47 17 (9.00–17.00 – пн.–пт.) – Учебный центр современных технологий в стоматологии и челюстно-лицевой хирургии ФГБУ "ЦНИИС и ЧЛХ" МЗ РФ.

Обучение платное.

Наш адрес: 119991, г. Москва, (ст. м. "Парк культуры"), ул. Тимура Фрунзе, д. 16, каб. 701А (7 этаж – поликлинический корпус).

Заявки на обучение направлять: obrazovanie@cniis.ru

Челюстно-лицевая хирургия

В 2016–2017 учебном году в целях повышения качества оказания медицинской помощи населению Российской Федерации по профилю "челюстно-лицевая хирургия" ФГБУ "ЦНИИС и ЧЛХ" Минздрава России организует подготовку врачей – челюстно-лицевых хирургов (повышение квалификации продолжительностью 24 и 36 часов) под руководством ведущих специалистов в области челюстно-лицевой хирургии – авторские циклы по следующим направлениям:

1. "Нейропатия лицевого нерва" под руководством профессора Неробеева А.И. (лекционно-практические занятия, обучение на рабочем месте).

В программе:

1. Анатомия и физиология мимической мускулатуры.
2. Анатомия и физиология лицевого нерва.
3. Клиника парезов мимической мускулатуры.
4. Клиника параличей мимической мускулатуры.
5. Методы лечения парезов и параличей мимической мускулатуры.

Сроки проведения: сентябрь 2016 г.–апрель 2017 г. (по мере комплектования групп); продолжительность: 36 часов – 5 дней.

2. "Сосудистая патология головы-шеи: диагностика, лечение" под руководством профессора Рогинского В.В. (лекционно-практические занятия, обучение на рабочем месте).

В программе:

1. Вопросы классификации сосудистых поражений головы-шеи.
2. Гиперплазия кровеносных сосудов у детей.
3. Радиочастотная абляция поражений кровеносных сосудов головы-шеи у детей.
4. Поражение лимфатической системы головы-шеи у детей.

Сроки проведения: апрель 2016 г.—апрель 2017 г. (по мере комплектования групп); продолжительность: 36 часов — 5 дней.

3. "Ортогнатическая хирургия" под руководством д.м.н. Набиева Ф.Х. (лекционно-практические занятия, обучение на рабочем месте).

В программе:

1. Этиология, патогенез и классификация сочетанной патологии челюстей.
2. Анатомо-функциональные особенности зубочелюстной системы у больных с патологией прикуса.
3. Особенности диагностики деформации прикуса.
4. Планирование при проведении ортогнатических операций.
5. Методы лечения сочетанных деформаций челюстей.

Сроки проведения: апрель 2016 г.—апрель 2017 г. (по мере комплектования групп); продолжительность: 36 часов — 5 дней.

4. "Объемно-контурная пластика челюстно-лицевой области" под руководством профессора Брусовой Л.А. (лекционно-практические занятия, обучение на рабочем месте).

В программе:

1. Материалы и методы объемно-контурной пластики.
2. Контурная пластика с использованием силиконовых имплантатов.
3. Липофиллинг в реконструктивной хирургии челюстно-лицевой области.

Сроки проведения: май 2016 г.—апрель 2017 г. (по мере комплектования групп); продолжительность: 36 часов — 5 дней.

5. "Особенности выбора пластических материалов для устранения дефектов лица" под руководством д.м.н. Вербо Е.В. (лекционно-практические занятия, обучение на рабочем месте).

В программе:

1. Топографо-анатомические особенности лица и шеи.
2. Основные виды реваскуляризированных аутотрансплантатов и особенности их формирования.

3. Моделирование реваскуляризированной кости по форме лицевого скелета.
4. Методы местной пластики при коррекции пересаженных аутотрансплантатов.
5. Новые методы пластического устранения дефектов с использованием осевых и перфорантных лоскутов.

Сроки проведения: апрель 2016 г.—апрель 2017 г. (по мере комплектования групп); продолжительность: 36 часов — 5 дней.

6. "Травматическое повреждение средней зоны лица" под руководством к.м.н. Буцана С.Б. (лекционно-практические занятия, обучение на рабочем месте).

В программе:

1. Анатомия средней зоны лица.
2. Клиническая классификация травматических повреждений средней зоны лица.
3. Методы хирургического лечения травматических изолированных повреждений глазницы.
4. Методы хирургического лечения травматических повреждений скуло-глазничного комплекса.
5. Методы хирургического лечения травматических повреждений скуло-носо-лобно-глазнично-верхнечелюстного комплекса.

Сроки проведения: сентябрь 2016 г.—апрель 2017 г. (по мере комплектования групп); продолжительность: 36 часов — 5 дней.

7. "Первичные операции при устранении расщелин губы и неба" под руководством к.м.н. Иванова А.Л. (лекционно-практические занятия, обучение на рабочем месте — в операционной).

В программе:

1. Анатомо-физиологические особенности при расщелине верхней губы и неба.
2. Алгоритм лечения детей с различными видами расщелин.
3. Методы хирургического лечения расщелины верхней губы.
4. Методы хирургического лечения расщелины неба.
5. Особенности ухода в раннем и отдаленном послеоперационном периоде.

Сроки проведения: апрель 2016 г.—апрель 2017 г. (по мере комплектования групп); продолжительность: 24 часа — 3 дня.

Внимание! Ближайший цикл: 27—29 апреля 2016 г.

Международный симпозиум "Междисциплинарный подход к диагностике и лечению кранио-мандибулярных дисфункций"

9 февраля 2016 г. в рамках Дентал-Ревю-2016 состоялся Международный Симпозиум "Междисциплинарный подход к диагностике и лечению кранио-мандибулярных дисфункций".

Сопредседателем симпозиума был президент Ассоциации гнатологов и зубных техников Германии, профессор Олаф Винзен, всемирно известный ученый в области функциональной медицины.

Среди почетных гостей симпозиума был бывший зав. кафедрой ортопедической стоматологии ФПДО МГМСУ, профессор Г.В. Большаков, ученик профессора В.Ю. Курляндского (основателя ведущей в СССР школы врачей стоматологов-ортопедов). С приветственной речью перед участниками выступила профессор Л.Н. Максимовская. Профессор Риккардо Розатти (Италия) сделал доклад о новых научных разработках в области диагностики нейро-мышечных нарушений с помощью электромиографии. Доклад о миофункциональном методе исследования представил доктор Крис Фаррелл (Австралия). От России были представлены доклады Е.П. Ивановой, Н.М. Фокиной по исследованию лицевых и головных болей, которое ведется под руководством проф. Олафа Винзена в рамках соглашения между МГМСУ и Франкфуртским университетом Гете, а также доклад проф. С.Н. Ермольева "Разработка и совершенствование функционально-диагностических технологий в стоматологии".

Е.П. Иванова, председатель симпозиум

В президиуме симпозиума

Доктор Р. Розатти

Профессор Г.В. Большаков

Runyes®
FOCUS ON DENTAL

PHARMADENTAL

АВТОКЛАВЫ В КЛАССА

TCO CERTIFIED

Tinhero 12/16

Wind 18/23

Wave 18/23

ЛУЧШИЕ ЦЕНЫ!

Одним из крупнейших производителей стоматологического оборудования является компания Runyes. Компания уже на протяжении нескольких лет является лидером азиатского региона в производстве стерилизационного оборудования для стоматологии. Всегда в наличии большой выбор. Любые возникшие у вас вопросы можно задать специалисту по контактному телефону или получить контакты на свой телефон, распознав qr-код.

PHARMA-DENTAL.RU

+7 495 645 2047

Памяти Анатолия Брежнева

9 декабря 2015 г. после тяжелой болезни ушел из жизни наш товарищ Анатолий Брежнев.

Мы виделись с ним в течение ряда лет на стоматологических выставках, где он представлял рекламную службу журнала "Институт стоматологии".

Уже при кратком общении с Анатолием чувствовались его острота ума, нацеленность на результат, эрудиция, контактность, жизненный опыт. Сблизились после того, как узнали о литературном творчестве Анатолия. Он передал в наше издательство рукопись своей книги "Мысли на прямой пробор. Афоризмы. Рассказы. Сказки". Вместе работали над книгой. Вместе радовались ее выходу в свет... Собирались опубликовать подборку афоризмов в нашем журнале. Выполняем этот наш совместный план. К сожалению, уже после безвременного ухода Анатолия.

Главный редактор журнала
"Стоматология для всех" А.В. Конарев

Брежнев Анатолий Иванович
9 октября 1949 г. – 9 декабря 2015 г.

Анатолий Иванович Брежнев родился в Ленинграде в семье кадрового военного-связиста, прошедшего войну, что обусловило выбор профессии. После окончания школы поступил в Киевское высшее военное инженерное училище связи. Второе высшее образование получил на командном факультете Военной академии связи в Ленинграде. Проходил службу в Архангельске, Вологде, Алма-Ате, Ташкенте, Риге, Калининграде, Ленинграде. Но, безусловно, особый отпечаток на его жизнь наложила служба в рядах ограниченного контингента советских войск в Афганистане. Из-за смерти офицера, присланного ему на смену, срок службы увеличился вдвое. За службу в Афганистане Анатолий Иванович был награжден орденом Красной звезды, которым гордился он и гордится его семья.

Всю жизнь Анатолий Иванович увлекался литературой. Начиная с курсантских времен, всегда носил с собой тетрадку, в которую записывал свои наблюдения, афоризмы, мысли, удачные фразы товарищей. В 20-летнем возрасте начал публиковаться в "Литературной газете". В один из самых сложных периодов своей жизни – в Афганистане – написал мудрую, добрую, остроумную сказку "Алари – Волшебный камень". Тогда же начал делать зарисовки для романа об Афгане "Не герой Советского Союза". Для своей дочери Ксении, родившейся в 1990-м году, написал несколько детских сказок.

Анатолий Иванович внимательно изучал творчество русских и зарубежных писателей. Собрал великолепную коллекцию афоризмов. Был очень требователен к себе – постоянно редактировал, правил, переписывал свои тексты. Порой казалось, что ему доставляет удовольствие не результат, а процесс. Он чувствовал вкус фразы, очень тщательно подбирал слова, добивался интонационной выразительности. Результат – более 4-х тысяч афоризмов, многие из которых опубликованы в сборниках и в авторской книге. Некоторые из них давно уже "ушли в народ" и живут своей жизнью на различных сайтах в Интернете или в разговорной речи.

Анатолий Иванович очень любил жизнь. В его безвременный уход трудно поверить.

Анатолий Брежнев.
Из книги "Мысли на прямой пробор"
Москва, Издательство "Либри Плюс", 2013

Афоризмы

Дипломатия – это умение выкурить трубку мира на бочке с порохом.

В театре мы платим за то, чего не замечаем в жизни.

Во всем надо знать меру. Даже в воздержании.

Ничто так не требует признания, как бездарность.

Не каждому падению предшествует взлет.

О добре не говорят. Его делают.

Планка у человека в голове, а не перед глазами.

Чем ближе к истине, тем дороже обходится каждый шаг.

В шутку иногда можно сказать то, о чем всерьез даже подумать страшно.

Возвращая долг, чувствовал себя обворованным.

Парадокс: исторические параллели все чаще пересекаются.

Взлеты вспоминаешь всю жизнь. Падения напоминают о себе сами.

— Мрачные времена наступили, — жаловался инквизитор. — Все почему-то к солнцу тянутся.

Как хочется воскреснуть, не умирая!

Почему если счастливые, то мгновения, а как неудавшаяся — так жизнь?

Одиночество одиночеству рознь, — многозначительно сказал холостяк заключенному.

Был так разборчив в связях, что не имел их вообще.

Не завидуй чужому счастью. Тебе что, своего горя мало?

Нравы падают, нравы падают... Можно подумать, что они когда-нибудь поднимались!

Хочешь научиться жить вдвоем? Научись жить один.

Есть женщины, от холода которых бросает в жар.

Не рой другому яму. Он сделает из нее окоп.

Одна голова хорошо, а с телом лучше.

Смелый презирает опасность. Умный избегает ее.

Утопающие в роскоши редко зовут на помощь.

Лгать не могу. Приходится фантазировать.

Ради чистоты эксперимента решено было не вылезать из грязи.

Русская мечта: чтоб мы так работали, как американцы отдыхают.

Невезение — это когда все получается. Но не у тебя.

Обидно конечно! Как только достигаешь своего потолка, тут же выясняется, что это всего лишь чей-то пол.

От великого до смешного один шаг. А ты попробуй его сделать!

Эпитафия: Хотел все знать!

Если все будет хорошо

Напишу один рассказ. Если все будет хорошо — редакция благосклонно примет. Напечатают. Если все будет хорошо — вышлют гонорар. Получу. Если все будет хорошо — в редакцию пойдут восторженные письма. Похвалят. Если все будет хорошо — премируют за лучший рассказ года. Войду в сборник.

Если все будет хорошо — заметят критики. Восхитятся. Если все будет хорошо — экранизируют. Дадут "Оскара". Если все будет хорошо — переведут на все языки мира. Получу Нобелевскую премию. Если все будет хорошо — выйдет собрание сочинений. Поставят памятник. Если все будет хорошо...

Из рассказа "Пессимистическая оптимиада"

Оптимист верит в любовь с первого взгляда. Пессимист не согласен: "Любовь слепа"!

Оптимист считает, что все женщины доступны. Пессимист так не считает, но надеется.

Оптимист уверен, что второй брак будет лучше первого. Пессимист и от первого не ждет ничего хорошего.

Оптимист мечтает иметь пять детей. Пессимист их уже имеет.

А жизнь проходит. Пессимист в панике: "Мне уже пятьдесят"! Оптимист в ответ: "А мне всего лишь семьдесят"!

И, умирая, Пессимист шепчет: "Это конец"!

А Оптимист:

ВСЕ ЕЩЕ ТОЛЬКО НАЧИНАЕТСЯ!

Издается с 1997 г.

Founded in 1997

СТОМАТОЛОГИЯ ДЛЯ ВСЕХ

Разнообразная специальная и общая информация для всех работающих в стоматологии
Информация для широкого круга читателей, связанная со стоматологией

Журнал распространяется по комплексной системе, в которую входят: подписка через «Роспечать» и другие агентства, прямая подписка и продажа через редакцию, целевая рассылка, розничная продажа через сеть организаций, распространяющих книжно-журнальную продукцию, продажа на выставках по стоматологической и медицинской тематике, в клиниках и учреждениях здравоохранения, организациях, реализующих стоматологические товары и предоставляющих стоматологические услуги

Журнал "Стоматология для всех" включен ВАК Минобрнауки РФ в "Перечень ведущих рецензируемых научных журналов и изданий, в которых должны быть опубликованы основные научные результаты диссертаций на соискание ученой степени доктора и кандидата наук"

Как подписаться на журнал "Стоматология для всех"

Подписку на журнал можно оформить в любом отделении связи или непосредственно через редакцию.

Индексы журнала в каталоге агентства "Роспечать" – 47477 и 80711.

Подписку на журнал через редакцию можно сделать, начиная с любого номера.

Оплатив подписку, Вы будете получать журнал, **начиная с очередного номера**, выходящего после даты подписки.

Внимание! Перечисляя деньги за подписку на расчетный счет редакции или делая почтовый перевод, обязательно **укажите** в платежном поручении в графе "Назначение платежа" или на бланке почтового перевода **адрес, по которому должен быть доставлен журнал**.

* Банковские реквизиты для перечислений по безналичному расчету: ООО "Редакция журнала "Стоматология для всех", ИНН 7704167552, КПП 770401001, р/с 40702810438260101570 в Московском банке Сбербанка России ОАО, г. Москва, БИК 044525225, к/с 30101810400000000225.

* Банковские реквизиты для перечислений в Евро: Deutsche Bank AG, Frankfurt/Main, SWIFT: DEUTDEFF; for SBERBANK Moscow, Russia, SWIFT: SABR RU MM; for "Stomatologia dlya vsieh", account 40702978238260201570.

* Для почтового перевода в графе "Кому" указать: 125955, Москва, ООО "Редакция журнала "Стоматология для всех", ИНН/КПП 7704167552/770401001, р/с 40702810438260101570 в Московском банке Сбербанка России ОАО, г. Москва, БИК 044525225, к/с 30101810400000000225.

Информация для авторов

Чтобы опубликовать статью в журнале "Стоматология для всех/International Dental Review" следует, сделав предварительный звонок, принести подготовленный для публикации материал (в соответствии с требованиями, указанными ниже) в редакцию или выслать его по электронной почте (E-mail:sdvint@mail.ru). Перед публикацией статьи рецензируются. Материалы аспирантов публикуются бесплатно.

Текст должен быть записан в формате Word, иллюстрации – в формате jpeg или tiff (отдельными файлами) с разрешением не менее 300 dpi. Статья должна включать аннотацию и ключевые слова на русском и английском языках. Название статьи и фамилии авторов также следует указать на русском и английском языках. К информации на электронном носителе желательно приложить распечатанные текст статьи и иллюстрации, указать места работы (обязательно!), титулы и звания авторов, приложить цветные фотографии авторов в формате jpeg или tiff. Укажите свои контакты – ФИО (полностью), телефон, адрес электронной почты, выделив ту часть адресной информации, которая будет опубликована с пометкой "Для переписки".

Редакция и редакционный совет журнала "Стоматология для всех/International Dental Review" при рецензировании поступающих статей и принятии решения об их публикации руководствуются международными этическими принципами Committee on Publication Ethics (COPE) издания научного медицинского журнала и Положением об этике публикаций в журнале "Стоматология для всех/International Dental Review" (www.sdvint.com/ethics/).

Периодичность выхода журнала 1 раз в 3 месяца. Цена журнала при продаже в розницу – договорная. Тираж 8 000 экз.

Адрес редакции для переписки: 127473, Россия, Москва, а/я 109, Редакция журнала "Стоматология для всех"

Телефон/факс: (495) 609-24-40; **E-mail**: sdvint@mail.ru; **Интернет**: www.sdvint.com

Главный редактор: Конарев Александр Васильевич

Подписано в печать: 14 марта 2016 г.

© «СТОМАТОЛОГИЯ ДЛЯ ВСЕХ/International Dental Review», 2016

ПРОФЕССИОНАЛЬНО
ПРОФЕССИОНАЛАМ

У вас проблема с запчастями на установки завода A-dec?

Не может быть!!!

a dec

Поставка запасных частей и комплектующих на все модели стоматологических установок A-DEC начиная с 1995 года

Обращайтесь за бесплатными каталогами

Стома-Дентaль www.dent.ru

Москва: (495) 781-00-36, 781-00-76. E-mail: info@dent.ru
Хабаровск: (4212) 460-070, 460-071. E-mail: mail@dent.ru


Новый уровень комфорта.
DARTA. Сделано в России.
Регистрационное удостоверение РОСЗДРАВНАДЗОРА
Декларация Соответствия
Лицензия на производство
DARTA
Приглашаем к сотрудничеству региональных дилеров!
Coral
тел./факс: (812) 655-50-50
(495) 785-37-43
www.coralspb.ru
vk.com/centr_coral
Акции, новинки, розыгрыш
на нашем стенде
B12.2 на «Дентал-Салон»
18-21 апреля в Москве