ISSN 1999-172X (Print)
ISSN 2408-9753 (Online)

СТОМАТОЛОГИЯ ДЛЯ ВСЕХ

International Dental Review

№ 4 – 2024

Оценка биомеханики дистализации боковой группы зубов верхней челюсти

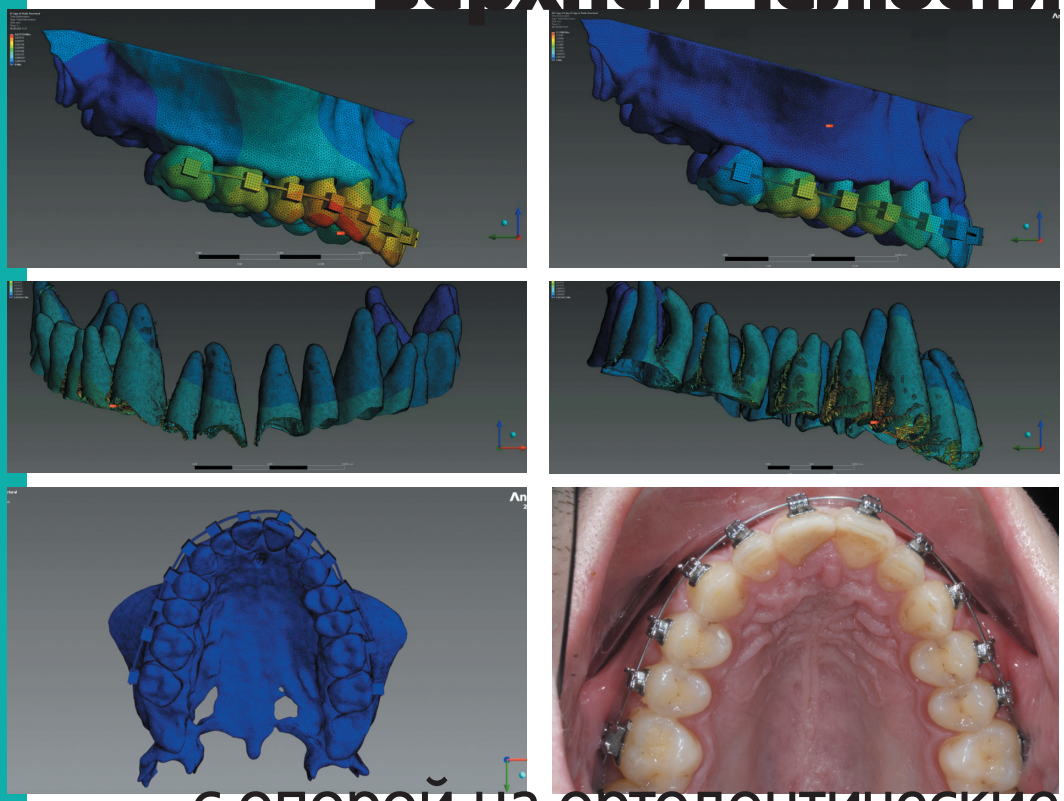

с опорой на ортодонтические имплантаты методом математического моделирования

Опыт применения аллогенного материала из белочной оболочки яичка для изменения фенотипа десны

Результаты восстановительного лечения наркозависимых пациентов с дефектами верхней челюсти

Оценка эффективности противовоспалительных средств при лечении генерализованного катарального гингивита

Патология височно-нижнечелюстного сустава при стоматологических заболеваниях

Миографическая картина пациентов с дисфункцией ВНЧС и двухсторонними концевыми дефектами зубных рядов

Перфорации надкостницы у взрослых пациентов во время ортодонтического лечения

Стоматология для всех/International Dental Review 4–2024

sdvint.com

Инновационные инженерные решения, высокоточное изготовление, учтен опыт разработок и «слабых мест» лидеров мирового рынка. Все это вы найдете в продукции компании NexStep-Российского производителя брекет-систем класса «премиум».

NexStep®

Проверенное решение для врачей-ортодонтов

NexStep Q® - металлическая самолигирующая брекет-система. В системе собраны лучшие решения: дополнительный паз для использования в сложных клинических случаях, вертикальная метка для точного позиционирования брекета, съемный крючок, полированный паз точных размеров. Торк заложенный в основание брекета. Проверенное решение для врачей-ортодонтов России.

NexStep Pro® - металлическая самолигирующая брекет-система второго поколения. Полированный паз точных размеров и инновационная конструкция слайд-замка обеспечивает повышенный контроль торка и ротации, эффективное перемещение на протяжении всего лечения и лучшие гигиенические условия полости рта.

NexStep Ultra® - наша новейшая разработка-металлическая самолигирующая брекет-система NexStep Ultra ®. Футуристический дизайн, полированный паз точных размеров. Более эффективная отработка торка и ротации за счет слайд-замка со шлицевым соединением типа «двойной ласточкин хвост», полностью перекрывающим паз брекета. Наличие прописи Roth и MBT дает больше возможностей врачу-ортодонту при решении сложных клинических случаев. Высота брекета всего 2.35 мм. Это лучший результат среди металлических самолигирующих брекетов. Они очень гигиеничны, врачи называют их «капелька».

@ sales@nexstep.ru
www.nexstep.ru
+7(985)144-44-42
+7(985)144-44-43

NexStep

РУ№РЗН 2024/23890 от 28 октября 2024г.

ISSN 1999-172X (Print)
ISSN 2408-9753 (Online)

СТОМАТОЛОГИЯ ДЛЯ ВСЕХ

Stomatology for All / International Dental Review

№ 4 (109) – 2024

Editorial Council

Dunaev M.V., DMS, professor (Moscow, Russia)
Grudyanov A.I., DMS, professor (Moscow, Russia)
Ibragimov T.I., DMS, professor (Moscow, Russia)
Kozlov V.I. (Moscow, Russia)
Kulakov A.A., academician of RAS, DMS, professor (Moscow, Russia)
Kuz'mina E.M., DMS, professor (Moscow, Russia)
Leont'ev V.K., academician of RAS, DMS, professor (Moscow, Russia)
Losev F.F., DMS, professor (Moscow, Russia)
Makeeva I.M., DMS, professor (Moscow, Russia)
Pakhomov G.N., DMS, professor (Geneva, Switzerland)
Rabinovich I.M., DMS, professor (Moscow, Russia)
Sakharova E.B., CMS (Moscow, Russia)
Sorokoumov G.L., DMS, professor (Moscow, Russia)
Vagner V.D., DMS, professor (Moscow, Russia)
Yanushevich O.O., academician of RAS, DMS, professor (Moscow, Russia)

Editorial Board

Balmasova I.P., DMS, professor (Moscow, Russia)
Bulgakova A.I., DMS, professor (Ufa, Republic of Bashkortostan, Russia)
Gurevich K.G., DMS, professor (Moscow, Russia)
Ivanov S.Yu., corr.-member of RAS, DMS, professor (Moscow, Russia)
Kisel'nikova L.P., DMS, professor (Moscow, Russia)
Konarev A.V. (Editor-in-chief, Moscow, Russia)
Krechina E.K., DMS, professor (Moscow, Russia)
Lebedenko I.Yu., DMS, professor (Moscow, Russia)
Mamedov Ad.A., DMS, professor (Moscow, Russia)
Mitronin A.V., DMS, professor (Moscow, Russia)
Persin L.S., corr.-member of RAS, DMS, professor (Moscow, Russia)
Rabinovich S.A., DMS, professor (Deputy Chief Editor, Moscow, Russia)
Roginsky V.V., DMS, professor (Moscow, Russia)
Sadovskiy V.V., CMS (Moscow, Russia)
Saleev R.A., DMS, professor (Kazan, Republic of Tatarstan, Russia)
Samusenkov V.O., DMS (Moscow, Russia)
Sokhov S.T., DMS, professor (Moscow, Russia)
Tsarev V.N., DMS, professor (Moscow, Russia)
Tsimbalistov A.V., DMS, professor (Belgorod, Russia)
Tsitsiashvili A.M., DMS, professor (Moscow, Russia)
Vasiliev Yu.L., DMS (Moscow, Russia)
Jean-Pierre Bernard, DMD, professor (Geneva, Switzerland)
Tatsuya Ichinohe, DMD, professor (Tokyo, Japan)
Stanley Malamed, DDS, professor (Los-Angeles, California, USA)
Orlando Monteiro da Silva, DDS (Porto,Portugal)
Jasur Rizaev, DMD, professor (Samarqand, Uzbekistan)
Antonio Signore,DDS, PhD, professor (Genoa, Italy)

POSSIBILITY OF DENTISTRY TODAY

Surgical Dentistry

Experience in the use of testicular albuginea allogeneic material to change the phenotype of the gum. Chekanova A.A., Selsky N.E., Kovtun O.P., Musina L.A., Shneyder O.L. 4

Results of rehabilitation treatment of drug-addicted patients with upper jaw defects. Maksyukov S.Yu., Klemin V.A., Pavlenko M.Yu., Zhdanov V.E. 10

Prosthetic dentistry

Aesthetic and functional rehabilitation after upper jaw resection using obturator prostheses made in a classical way and using 3D technologies. Bayrikov I.M., Nesterov A.M., Shcherbakov M.V., Bayrikov A.I. 18

Periodontics

Assessment of the effectiveness of anti-inflammatory drugs in the treatment of generalized catarhral gingivitis. Serazetdinova A.R., Eliseikina E.V., Kopylova O.V., Lukonina A.D. 22

Comparative assessment of acute toxicity, wound healing and local irritant effects of dental products in vivo experiments. Sakanyan M.G., Kosyreva T.F., Samoilova M.V. 30

Gnathology

Pathology of the temporomandibular joint in dental diseases. Yatsuk A.V., Sivolapov K.A. 36

Methods of functional diagnostics in stomatology

Myographic pattern of patients with TMJ dysfunction and bilateral terminal defects of the dentition. Kazarian G.G., Bekreev V.V., Yudin D.K., Salekh K.M., Degtyarev N.E. 44

Orthodontics

Evaluation of biomechanics of distalization lateral group of maxillary teeth supported by minis-crews applied by the method of mathematical modelling. Fink A.K., Oborotistov N.Yu., Merkulov M.A., Statnik E.S., Ignatyev S.D. 48

Perforation of the periosteum in adult patients during orthodontic treatment: a literature review. Yakushina E.S. 54

Materials in stomatology

Investigation of experimental domestic microhybrid and nanohybrid composite materials by colorimetry. Shalamay L.I., Mendosa E.Y., Maiorov E.E., Lampusova V.B., Oksas N.S., Kosov S.A. 59

Oral hygiene

Using of low frequency ultrasound for professional oral hygiene orthodontic patients with aligners. Atabieva R.T., Mustafaev M.S., Batyrbekova F.R. 64

Economics and organization in dentistry

Financial costs for the treatment of caries and Its complications, taking into account the structure of the need for dental treatment. Egorova Ya.A., Olesova E.A., Zaslavsky S.A., Andreeva I.L., Olesov E.E. 68

Events

Main results of the 56th Moscow International Dental Forum 72

60th anniversary of G.L. Sorokoumov 74

СОДЕРЖАНИЕ

СТОМАТОЛОГИЯ ДЛЯ ВСЕХ
International Dental Review

Редакционный совет
Вагнер В.Д., д.м.н., профессор (Москва, Россия)
Грудянов А.И., д.м.н., профессор (Москва, Россия)
Дунаев М.В., д.м.н., профессор (Москва, Россия)
Ибрагимов Т.И., д.м.н., профессор (Москва, Россия)
Козлов В.И. (Москва, Россия)
Кузьмина Э.М., д.м.н., профессор (Москва, Россия)
Кулаков А.А., академик РАН, д.м.н., профессор (Москва, Россия)
Леонтьев В.К., академик РАН, д.м.н., профессор (Москва, Россия)
Лосев Ф.Ф., д.м.н., профессор (Москва, Россия)
Макеева И.М., д.м.н., профессор (Москва, Россия)
Рабинович И.М., д.м.н., профессор (Москва, Россия)
Сорокоумов Г.Л., д.м.н., профессор (Москва, Россия)
Янушевич О.О., академик РАН, д.м.н., профессор (Москва, Россия)

Редакционная коллегия
Балмасова И.П., д.м.н., профессор (Москва, Россия)
Булгакова А.И., д.м.н., профессор (Уфа, Республика Башкортостан, Россия)
Васильев Ю.Л., д.м.н. (Москва, Россия)
Гуревич К.Г., д.м.н., профессор (Москва, Россия)
Иванов С.Ю., чл.-корр. РАН, д.м.н., профессор (Москва, Россия)
Кисельникова Л.П., д.м.н., профессор (Москва, Россия)
Конарев А.В. (гл. редактор, Москва, Россия)
Кречина Е.К., д.м.н., профессор (Москва, Россия)
Лебеденко И.Ю., д.м.н., профессор (Москва, Россия)
Мамедов Ад.А., д.м.н., профессор (Москва, Россия)
Митронин А.В., д.м.н., профессор (Москва, Россия)
Персин Л.С., чл.-корр. РАН, д.м.н., профессор (Москва, Россия)
Рабинович С.А., д.м.н., профессор (зам. гл. редактора, Москва, Россия)
Рогинский В.В., д.м.н., профессор (Москва, Россия)
Садовский В.В., к.м.н. (Москва, Россия)
Салеев Р.А., д.м.н., профессор (Казань, Республика Татарстан, Россия)
Самусенков В.О., д.м.н. (Москва, Россия)
Сохов С.Т., д.м.н., профессор (Москва, Россия)
Царев В.Н., д.м.н., профессор (Москва, Россия)
Цимбалистов А.В., д.м.н., профессор (Белгород, Россия)
Цициашвили А.М., д.м.н., профессор (Москва, Россия)
Жан-Пьер Бернар, DMD, профессор (Женева, Швейцария)
Тацуя Ичинохе, DMD, профессор (Токио, Япония)
Стэнли Маламед, DDS, профессор (Лос-Анжелес, Калифорния, США)
Орландо Монтейро да Силва, DDS (Порту, Португалия)
Ж.А. Ризаев, DMD, профессор (Самарканд, Узбекистан)
Антонио Сигноре, DDS, PhD, профессор (Генуя, Италия)

ВОЗМОЖНОСТИ СТОМАТОЛОГИИ СЕГОДНЯ

Хирургическая стоматология

Опыт применения аллогенного материала из белочной оболочки яичка для изменения фенотипа десны. Чеканова А.А., Сельский Н.Е., Ковтун О.П., Мусина Л.А., Шнейдер О.Л. 4

Результаты восстановительного лечения наркозависимых пациентов с дефектами верхней челюсти. Максюков С.Ю., Клёмин В.А., Павленко М.Ю., Жданов В.Е. 10

Ортопедическая стоматология

Эстетическая и функциональная реабилитация после резекции верхней челюсти с использованием протезов-обтураторов, изготовленных класси-ческим способом и с применением 3d-технологий. Байриков И.М., Нестеров А.М., Щербаков М.В., Байриков А.И. 18

Пародонтология

Оценка эффективности противовоспалитель-ных средств при лечении генерализованного катарального гингивита. Серазетдинова А.Р., Елисейкина Е.В., Копылова О.В., Луконина А.Д. 22

Сравнительная оценка острой токсичности, ранозаживляющего и местнораздражающего дей-ствия стоматологических средств в опытах in vivo. Саканян М.Г., Косырева Т.Ф., Самойлова М.В. 30

Гнатология

Патология височно-нижнечелюстного сустава при стоматологических заболеваниях. Яцук А.В., Сиволапов К.А. 36

Методы функциональной диагностики в стоматологии

Миографическая картина пациентов с дисфункцией ВНЧС и двухсторонними концевыми дефектами зубных рядов. Казарян Г.Г., Бекреев В.В., Юдин Д.К., Салех К.М., Дегтярев Н.Е. 44

Ортодонтия

Оценка биомеханики дистализации боковой группы зубов верхней челюсти с опорой на ортодонтические имплантаты методом математического моделирования. Финк А.К., Оборотистов Н.Ю., Меркулов М.А., Статник Е.С., Игнатьев С.Д. 48

Перфорации надкостницы у взрослых пациентов во время ортодонтического лечения: литературный обзор. Якушина Е.С. 54

ISSN 1999-172X (Print)
ISSN 2408-9753 (Online)

№ 4(109) - 2024

Стоматологическое материаловедение
Исследование экспериментальных отечественных микрогибридных и наногибридных композитных материалов колориметрией. Шаламай Л.И., Мендоса Е.Ю., Майоров Е.Е., Лампусова В.Б.,
59 Оксас Н.С., Косов С.А.

Гигиена полости рта
Использование низкочастотного ультразвука для проведения профессиональной гигиены полости рта у ортодонтических пациентов с элайнерами.
64 Атабиева Р.Т., Мустафаев М.Ш., Батырбекова Ф.Р.

Экономика и организация в стоматологии
Финансовые затраты на лечение кариеса и его осложнений с учетом структуры потребности в стоматологическом лечении. Егорова Я.А., Олесова Э.А.,
68 Заславский С.А., Андреева И.Л., Олесов Е.Е.

События в стоматологическом мире
Главные итоги 56-го Московского международного стоматологического
72 **форума.**
60 лет президенту "Клуба 32"
74 **Г.Л. Сорокоумову**

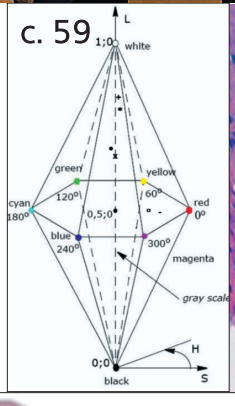

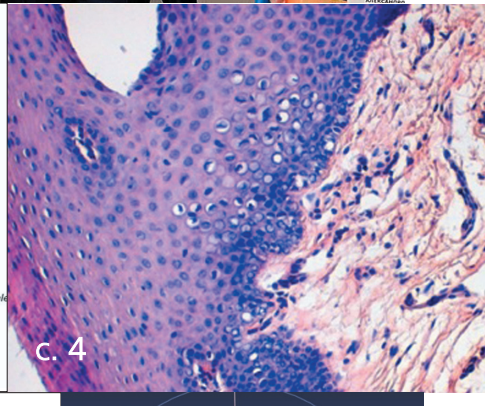

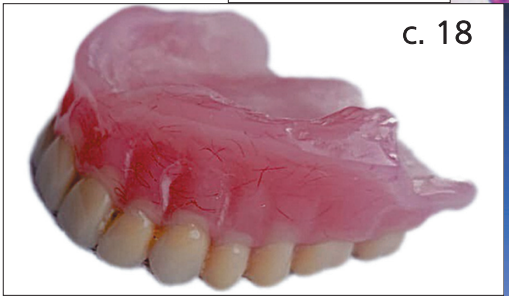

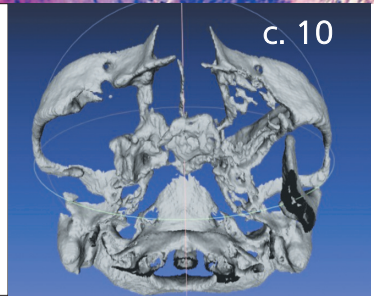

Журнал "Стоматология для всех" включен ВАК Минобрнауки РФ в "Перечень ведущих рецензируемых научных журналов и изданий, в которых должны быть опубликованы основные научные результаты диссертаций на соискание ученой степени доктора и кандидата наук".
С полной версией статей журнала "Стоматология для всех" можно ознакомиться в Научной электронной библиотеке на сайте www.elibrary.ru, а также на сайте журнала www.sdvint.com.
Публикации в журнале "Стоматология для всех" включены в национальную информационно-аналитическую систему РИНЦ (Российский индекс научного цитирования).
Журнал "Стоматология для всех" имеет статус печатного органа, аккредитованного при Стоматологической ассоциации России (СтАР)

Редакция журнала «Стоматология для всех/International Dental Review»

Адрес: 121099, Россия, г. Москва, ул. Новый Арбат, д. 34
Для переписки: 127473, Россия, Москва, а/я 109,
Редакция журнала "Стоматология для всех"
Тел.: +7 (925) 035-34-25, +7 (925) 316-31-63
E-mail: sdvint@mail.ru

Редакция не несет ответственности за содержание рекламных объявлений.
Мнение авторов публикаций может не совпадать с мнением редакции, редакционной коллегии и редакционного совета.
Перепечатка — только с согласия редакции.
Учредитель: ООО "Редакция журнала "Стоматология для всех"
Свидетельство о регистрации № 016367 от 15 июля 1997 г.

Официальный сайт журнала "Стоматология для всех" в **Интернете**: www.sdvint.com

© «СТОМАТОЛОГИЯ ДЛЯ ВСЕХ/International Dental Review», 2024
© Издательство «Либри Плюс», 2024

Хирургическая стоматология

Поступила 26.06.2024

Опыт применения аллогенного материала из белочной оболочки яичка для изменения фенотипа десны

https://doi.org/10.35556/idr-2024-4(109)4-9

Чеканова А.А.[1], к.м.н., ассистент кафедры хирургической стоматологии, оториноларингологии и ЧЛХ, ORCID ID: 0009-0001-1426-2568
Сельский Н.Е.[2], д.м.н., профессор кафедры ортопедической стоматологии и ЧЛХ с курсами ИДППО, ORCID ID: 0000-0001-8693-3482
Ковтун О.П.[1], д.м.н., профессор, академик РАН, ректор, ORCID: 0000-0002-5250-7351
Мусина Л.А.[2], д.б.н., ведущий научный сотрудник отдела морфологии ВЦГПХ, ORCID ID: 0000-0003-1237-9284
Шнейдер О.Л.[1], к.м.н., доцент кафедры хирургической стоматологии, оториноларингологии и ЧЛХ, ORCID ID: 0009-0000-0395-887X
[1] Уральский государственный медицинский университет, г. Екатеринбург, Россия
[2] Башкирский государственный медицинский университет, г. Уфа, Россия

Для переписки:
E-mail address: niko1aewa@yandex.ru

Резюме

В работе проведено исследование фенотипа десны после операции дентальной имплантации с применением аллотрансплантатов из белочной оболочки яичка в сравнении с дентальной имплантацией с апикальным смещением расщепленного слизистого лоскута без применения трансплантатов.

Прирост кератинизированной десны оценивался непосредственно после операции и через 6 месяцев после оперативного лечения. Проводились морфологические исследования биопсийных образцов тканей из зоны проекции имплантатов. Приведены результаты микроскопических исследований и фотографирования образцов.

На основании полученных результатов сделан вывод о том, что аллотрансплантаты, изготовленные из белочной оболочки яичка, ареактивно полностью замещаются полноценным по структуре соединительнотканным регенератом, но на месте трансплантации формируется фенотип "тонкой" десны (толщина 1 мм и меньше), которая, вероятнее всего, не сможет обеспечить адекватную защиту подлежащих тканей, что будет содействовать ретенции налета и последующему воспалению.

Ключевые слова: биотип слизистой оболочки, имплантат, прикрепленная десна, аллоплант.

Для цитирования: Чеканова А.А., Сельский Н.Е., Ковтун О.П., Мусина Л.А., Шнейдер О.Л. Опыт применения аллогенного материала из белочной оболочки яичка для изменения фенотипа десны. *Стоматология для всех*. 2024; №4(109): 4-9. doi: 10.35556/idr-2024-4(109)4-9

Experience in the use of testicular albuginea allogeneic material processing to change the phenotype of the gum

Chekanova A.A.[1], ORCID ID: 0009-0001-1426-2568
Selsky N.E.[2], ORCID ID: 0000-0001-8693-3482
Kovtun O.P.[1], ORCID ID: 0000-0002-5250-7351
Musina L.A.[2], ORCID ID: 0000-0003-1237-9284
Shneyder O.L.[1], ORCID ID: 0009-0000-0395-887X
[1] Federal State Budgetary Educational Institution of Higher Education "Urals State Medical University" of the Ministry of Health of the Russian Federation
620028, Russia, Yekaterinburg, Repina st., 3
[2] Federal State Budgetary Educational Institution of Higher Education "Bashkir State Medical University"
450008, Russia, Republic of Bashkortostan, Ufa, Lenin st., 3

Summary

The work conducted a study of the phenotype of the gum after dental implantation surgery using testicular albuginea allografts in comparison with dental implantation with apical displacement of the split mucous flap without the use of transimplants.

The growth of keratinized gum was assessed immediately after surgery and 6 months after surgical treatment. Morphological studies of biopsy tissue samples from the implant projection zone were conducted. The results of microscopic studies and photographing of samples are presented.

Based on the obtained results, it was concluded that testicular albuginea allografts are completely replaced by a structurally complete connective tissue regenerate, but at the transplantation site, a phenotype of "thin" gum (thickness 1 mm or less) is formed, which, most likely, will not be able to provide adequate protection of the underlying tissues, which will contribute to plaque retention and subsequent inflammation.

Keywords: biotype of the mucous membrane, implant, attached gum, alloplant.

For citation: Chekanova A.A., Selsky N.E., Kovtun O.P., Musina L.A., Shneyder O.L. Experience in the use of testicular albuginea allogeneic material processing to change the phenotype of the gum. *Stomatology for All / Int. Dental Review*. 2024; no.4(109): 4-9 (in Russian). doi: 10.35556/idr-2024-4(109)4-9

Реабилитация пациентов с дефектами зубных рядов с применением метода дентальной имплантации проводится все большему числу пациентов. Одновременно с этим идет поиск оптимальных условий и средств для повышения эффективности дентальной имплантации [1–5]. Мягкие ткани, окружающие имплантат, играют важную роль не только в достижении высокоэстетического результата, но и в профилактике осложнений имплантологического лечения. Долгосрочный клинический и эстетический успех дентальной имплантации зависит от многих факторов: размера и формы межзубных сосочков, контуров десневого края, профиля альвеолярного отростка, ширины и толщины прикрепленной кератинизированной десны, необходимой для формирования периимплантной буферной зоны. Дефицит кератинизированной десны в периимплантной зоне способствует рецессии костной ткани и визуализации шеек имплантатов и абатментов сквозь ее тонкий слой. Контур десны в зоне установленных имплантатов должен обладать эстетичностью, плотностью и стабильностью.

Увеличение ширины прикрепленной кератинизированной десны в области дентального имплантата достигается с помощью ряда базовых методов и их модификаций, среди которых успешно применяется использование свободно-десневого аутотрансплантата из донорской зоны. Данный метод впервые был описан в 1963 году H. Bjorn, который успешно доказал его эффективность и целесообразность. На сегодняшний день он признан «золотым стандартом» мукогингивальной хирургии в области имплантатов в связи с аутогенной совместимостью, простотой исполнения, эффективным приростом прикрепленной кератинизированной десны, прогнозируемым результатом и способностью запускать механизм кератинизации в реципиентной зоне.

Несмотря на наличие преимуществ, применяемый для увеличения ширины прикрепленной кератинизированной десны метод использования соединительнотканных трансплантатов имеет ряд недостатков. Так, дополнительное операционное вмешательство при заборе трансплантатов повышает риск развития кровотечения из небной артерии, может приводить к онемению донорской зоны в первые несколько недель после операции. При заборе значительного количества мягких тканей послеоперационный период протекает с выраженным болевым синдромом и дискомфортом при приеме пищи. В связи с этим все большее распространение получает применение методов создания объема мягких тканей с использованием аллогенных материалов, обладающих комбинированной структурой и способствующих восполнению мягкотканных повреждений [6–10].

Цель исследования: изучение изменений фенотипа десны при проведении дентальной имплантации с использованием аллогенного материала из белочной оболочки яичка в сравнении с дентальной имплантацией с апикальным смещением расщепленного слизистого лоскута без применения трансплантатов.

Материал и методы. В исследование были включены 30 пациентов (из них 15 мужчин, 15 женщин) возрастной категории от 37 до 64 лет, проходивших лечение в стоматологических поликлиниках г. Екатеринбурга за период с декабря 2020 г. по июнь 2023 г.

В зависимости от примененного метода лечения пациенты были распределены на 2 группы.

Пациентам 1-й группы (контроль, n=10) проводили апикальное смещение расщепленного слизистого лоскута.

Пациентам 2-й группы (n=20) проводили пластику в сочетании с закрытием раневой поверхности аллогенным материалом из белочной оболочки яичка (производство «Аллоплант»).

У всех пациентов до оперативного вмешательства определяли границы ширины кератинизированной прикрепленной десны при помощи пародонтологического зонда. Зонд прижимали всей поверхностью к подвижной слизистой оболочке и продвигали по направлению к вершине альвеолярной части челюсти до образования характерного валика на границе слизисто-десневого соединения. Ширина между слизисто-десневым соединением с вестибулярной и оральной сторон являлась шириной кератинизированной прикрепленной десны. Прирост кератинизированной прикрепленной десны оценивали непосредственно после операции и через 6 месяцев после оперативного лечения.

Используемые соединительнотканные аллотрансплантаты из белочной оболочки яичка разработаны во Всероссийском центре глазной и пластической хирургии на основе соединительнотканных образований по специальной технологии Аллоплант® и разрешены к применению в клинической практике приказом МЗ СССР № 87901-87 от 22.07.1987.

Для морфологического исследования биопсийные образцы тканей, взятые через 6 месяцев при операции в зоне проекции имплантата, фиксировали в 10% забуференном формалине по Лилли, после обезвоживания в серии спиртов возрастающей концентрации заливали в парафин по общепринятой методике. Срезы окрашивали гематоксилином и эозином, пикрофуксином по методу Ван-Гизона, по Маллори. Микроскопические исследования, фотографирование и измерение толщины десны на гистологическом пре-

парате проводились с использованием светового микроскопа LEICA DMD-108 (Германия).

Расчеты осуществлялись в модулях программного пакета Statistica 10.

Результаты и обсуждение

В контрольной группе при исследовании ткани десны через 6 месяцев после операции в области проекции имплантатов были обнаружены морфологические признаки воспалительных процессов различной степени проявления. В тканях десны были выявлены признаки гидропической дистрофии как в эпителиальном слое, так и в стромальной пластинке слизистой оболочки (рис. 1). Они проявлялись как в слое шиповатых клеток, так и в базальном слое в виде полного просветления клеточной цитоплазмы вплоть до баллонной дистрофии с разрушением всех внутриклеточных органелл и со сморщиванием ядер. В базальном слое определялись признаки нарушения пролиферации клеток, а базальная мембрана эпителия местами была набухшей и неровной, она теряла четкие очертания. В стромальной пластинке десны выявлялся отек межволокнистых пространств и отек вокруг сосудов, многие из которых сужались (рис. 2).

Во всех изученных случаях ткани десны в области проекции имплантатов теряли плотность стромальной соединительной ткани, характерную для нормы. Кроме

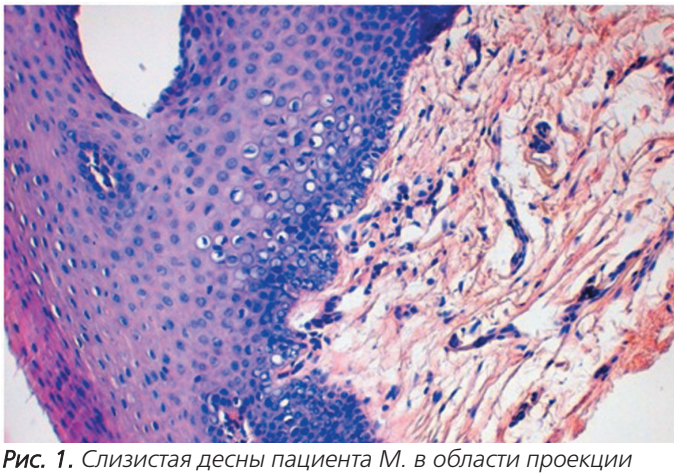

Рис. 1. Слизистая десны пациента М. в области проекции имплантата через 6 месяцев после операции. Дистрофические изменения эпителия и стромальной пластинки. Окраска гематоксилином и эозином. Увел.Х200
Fig. 1. The gingival mucosa of patient M. in the area of the implant projection 6 months after surgery. Dystrophic changes in the epithelium and stromal plate. Hematoxylin and eosin staining. Magnification X200

Рис. 2. Слизистая десны пациента М. в области проекции имплантата через 6 месяцев после операции. Отек стромальной пластинки. Окраска по Ван-Гизону. Увел.Х200
Fig. 2. The gingival mucosa of patient M. in the area of the implant projection 6 months after surgery. Edema of the stromal plate. Van Gieson staining. Magnification X200

Рис. 3. Примерная ширина слизистой пациента М. в области проекции имплантата через 6 месяцев после операции. Окраска по Ван-Гизону. Увел.Х40
Fig. 3. Approximate width of the mucosa of patient M. in the area of the implant projection 6 months after surgery. Van Gieson staining. Magnification X40

описанных выше морфологических изменений измерение общей толщины десны пациентов первой группы в области проекции имплантата показало, что десна после операционных манипуляций относится к фенотипу "тонкой" или "средней", она была гораздо меньше 1,5 мм (рис. 3, 4). Причем морфологические исследования тканей десны в проекции имплантата демонстрировали признаки проявления более выраженных воспалительных процессов. Кроме дистрофических изменений в эпителиальном слое десны в виде гидропической дистрофии клеток были выявлены обширные клеточные инфильтраты воспалительного характера в соединительнотканной пластинке слизистой (рис. 5). Инфильтрат состоял из большого количества лимфоцитов, макрофагов, плазматических клеток, малодифференцированных клеток. Вокруг клеточных инфильтратов очертания пучков коллагеновых волокон становились несколько расплывчатыми вследствие их мукоидного набухания, волокна при окраске пикрофуксином по Ван-Гизону меняли тинкториальные свойства, то есть окрашивались в желтовато-оранжевые тона вместо ярко-красных. Большинство кровеносных сосудов в стромальной пластинке десны стенозировались, сужались, вокруг них определялся отек.

В контрольной группе пациентов, где была проведена имплантация без использования каких-либо транс-

Рис. 4. Примерная ширина слизистой пациента В. в области проекции имплантата через 6 месяцев после операции. Окраска гематоксилином и эозином. Увел.Х40
Fig. 4. Approximate width of the mucosa of patient V. in the area of the implant projection 6 months after surgery. Hematoxylin and eosin staining. Magnification X40

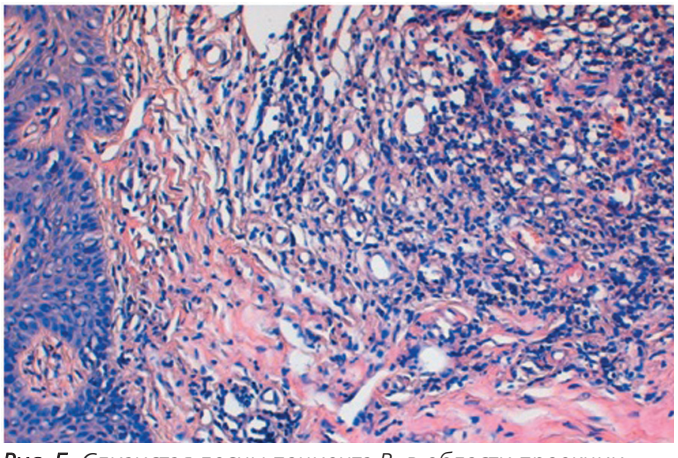

Рис. 5. Слизистая десны пациента В. в области проекции имплантата через 6 месяцев после операции. Дистрофические изменения эпителия и большой очаг воспалительного клеточного инфильтрата в стромальной пластинке слизистой. Окраска гематоксилином и эозином. Увел.Х100
Fig. 5. The gingival mucosa of patient V. in the area of the implant projection 6 months after surgery. Dystrophic changes in the epithelium and a large focus of inflammatory cellular infiltrate in the stromal plate of the mucosa. Hematoxylin and eosin staining. Magnification X100

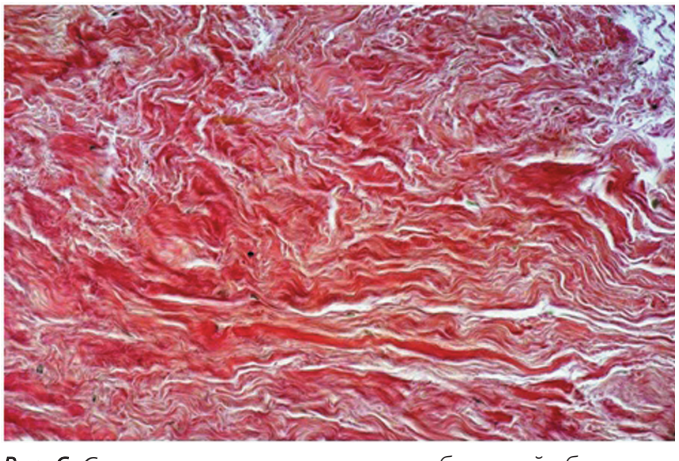

Рис. 6. Структура аллотрансплантата из белочной оболочки яичка. Окраска по Ван-Гизону. Увел.Х200
Fig. 6. Structure of the testicular albuginea allograft. Van Gieson staining. Magnification X200

плантатов, ткани десны в области проекции имплантата по толщине были приближены к фенотипу "тонкой" или "средней" десны. Узкая полоска тканей десны не обеспечивает должной защиты подлежащих тканей и способствует развитию воспалительных процессов во всех ее слоях, что подтверждают полученные нами результаты, совпадающие с данными других исследователей.

Аллотрансплантаты, изготовленные из белочной оболочки яичка – это плотная соединительная ткань, которая состоит из двух слоев и полностью лишена при технологической обработке клеточных элементов (рис. 6). Основной слой представляет собой плотную волокнистую соединительную ткань, состоящую из плотно упакованных пучков коллагеновых волокон, в свою очередь, составленную из фибрилл различного размера. Пучки коллагеновых волокон располагаются слоями друг над другом. В каждом слое волнообразно изогнутые пучки коллагеновых волокон идут параллельно друг другу и ориентированы в одном направлении. Отдельные пучки переходят от одного слоя в другой, связывая их между собой. Помимо основного плотного слоя имеется тонкая пластинка относительно рыхлой соединительной ткани.

Через 6 месяцев после операции с применением описанного аллотрансплантата у пациентов на месте имплантации выявлялись ткани десны, по структуре мало отличающиеся от нормы. Многослойный плоский ороговевающий эпителий формировал относительно широкую полосу на соединительнотканной пластинке стромы (рис. 7).

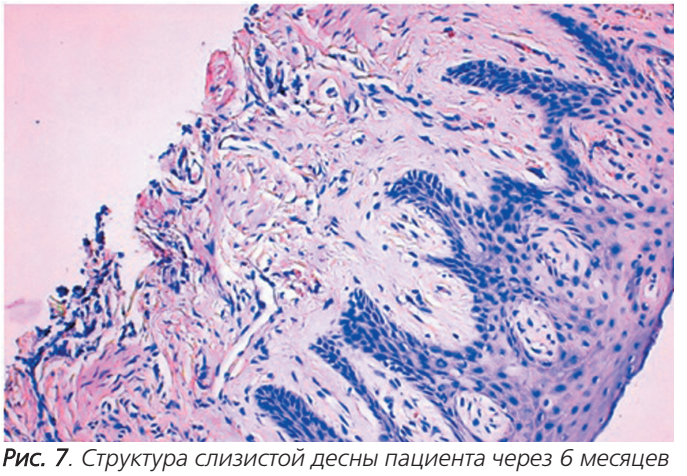

Рис. 7. Структура слизистой десны пациента через 6 месяцев после операции с применением аллотрансплантата из белочной оболочки яичка. Окраска гематоксилином и эозином. Увел.Х100
Fig. 7. The structure of the patient's gingival mucosa 6 months after surgery using an testicular albuginea allograft. Hematoxylin and eosin staining. Magnification X100

Рис. 8. Структура слизистой десны пациента через 6 месяцев после операции с применением аллотрансплантата из белочной оболочки яичка. Окраска по Ван-Гизону. Увел.Х100
Fig. 8. The structure of the patient's gingival mucosa 6 months after surgery using an testicular albuginea allograft. Van Gieson staining. Magnification X100

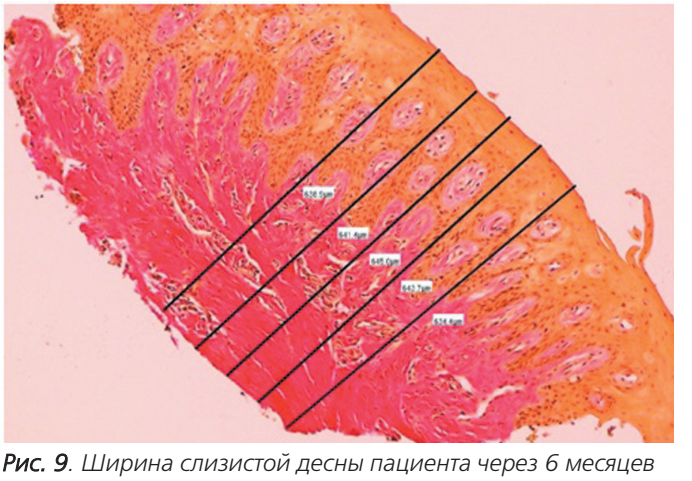

Рис. 9. Ширина слизистой десны пациента через 6 месяцев после операции с применением аллотрансплантата из белочной оболочки яичка. Окраска по Ван-Гизону. Увел.Х40
Fig. 9. The width of the patient's gingival mucosa 6 months after surgery using an testicular albuginea allograft. Van Gieson staining. Magnification X40

Клетки составляли зернистый, шиповатый и базальный слои. Эпителиальные клетки были интактной структуры, патологических изменений в них не отмечалось. В слой эпителия внедрялись сосочки рыхлой соединительной ткани с мелкими сосудами и тонкими коллагеновыми волокнами. В собственной пластинке слизистой оболочки десны между оформленными пучками коллагеновых волокон были видны многочисленные новообразованные мелкие тонкостенные капилляры, более крупные с толстыми стенками артериолы и венулы не обнаруживались. Между четко очерченными колагеновыми волокнами просматривались темные очертания вытянутых ядер фибробластических клеток. За сосочковым слоем лежала неширокая полоса волокнистой соединительной ткани, в глубине она определялась в виде широких плотных полос пучков коллагеновых волокон, что характерно для них в области прикрепления к надкостнице альвеолярного отростка (рис. 8).

Аллотрансплантат белочной оболочки яичка был полностью замещен плотной оформленной волокнистой соединительной тканью, четко очерченных границ между трансплантатом или регенератом и собственными тканями пациента не выявлялось. Признаков воспаления в виде отека тканей или клеточных инфильтратов не обнаруживалось. Несмотря на полное ареактивное замещение аллотрансплантата белочной оболочки яичка соединительнотканным регенератом с полноценной структурой, полученные результаты позволяют констатировать факт, что спустя 6 месяцев после операции толщина тканей десны была менее 1 мм и относилась к "тонкому" фенотипу (рис. 9).

Выводы

В контрольной группе пациентов, у которых была проведена имплантация без использования трансплантатов, ткани десны в области проекции импланта через 6 месяцев по толщине приближаются к фенотипу "тонкой " или "средней" десны. Узкая полоска тканей десны не способствует адекватной защите подлежащих тканей, усиливает развитие воспалительных процессов в тканях во всех ее слоях как в эпителии, так и в соединительнотканной строме десны.

Аллотрансплантаты, изготовленные из белочной оболочки яичка, ареактивно полностью замещаются полноценным по структуре соединительнотканным регенератом, но на месте трансплантации формируется фенотип "тонкой" десны (толщина 1 мм и меньше), которая, вероятнее всего, не сможет обеспечить адекватную защиту подлежащих тканей, что будет содействовать ретенции налета и последующему воспалению.

Литература

1. Кури Ф. Регенеративные методы в имплантологии. М.: Азбука, 2013; 678 с.
2. Перова М.Д. Ткани пародонта: норма, патология, пути восстановления. М.: Триада, 2005, 312 с.
3. Кулаков А.А., Бабаев А.О. Осложнения при зубной имплантации, их лечение и профилактика. *Стоматология для всех*. 1998; № 2(3): 10–14.
4. Палаччи П. Пластика мягких тканей в области имплантатов. *Пародонтология и реставрационная стоматология*. 2012; № 7: 161–177.
5. Заславский Р.С., Иванов А.С., Саламов М.Я. и др. Воспалительные осложнения в состоянии периимплантных тканей и их причины по результатам анкетирования врачей стоматологов. *Стоматология для всех*. 2021; № 3(96): 12–15. doi: 10.35556/idr-2021-3(96)12-15
6. Мусина Л.А., Муслимов С.А., Лебедева А.И. Стимуляция регенерации тканей аллогенными биоматериалами. *Морфология*. 2012; № 3: 109–110.
7. Мусина Л.А., Муслимов С.А., Лебедева А.И., Волгарева Е.А. Ультраструктура макрофагов, выявляемых при имплантации аллогенного биоматериала Аллоплант. *Морфология*. 2006; № 1: 53–56.
8. Решетников А.П. и др. Оригинальный способ устранения недостаточности мягких тканей вокруг дентального имплантата, установленного в челюсть. *Фундаментальные исследования*. 2015; № 1–7: 1420–1425.
9. Сельский Н.Е., Петренко В.А., Журавлев В.П. Морфологическая характеристика регенерата при трансплантации комбинированным аллотрансплантатом «Аллоплант» сегментарных деффектов нижней челюсти. *Стоматология для всех*. 2006; № 2: 22–23.
10. Сельский Н.Е., Мусина Л.А., Кожемякина Е.С. Клинико-экспериментальное исследование эффективности закрытия перфорации слизистой оболочки при операции синус-лифтинг с использованием аллотрансплантата для направленной тканевой регенерации. *Уральский медицинский журнал*. 2014; № 7: 100–103.

References

1. Kuri F. Regenerative methods in implantology. Moscow: Azbuka, 2013; 678 p. (in Russian).
2. Perova M.D. Periodontal tissues: norm, pathology, ways of restoration. Moscow: Triada, 2005, 312 p. (in Russian).
3. Kulakov A.A., Babaev A.O. Complications in dental implantation, their treatment and prevention. *Stomatology for All / Int. Dental Review*. 1998; no. 2(3): 10–14 (in Russian).
4. Palacci P. Soft tissue plastic surgery in the area of implants. *Periodontology and restorative dentistry*. 2012; no. 7: 161–177 (in Russian).
5. Zaslavsky R.S., Ivanov A.S., Salamov M.Ya. and others. Inflammatory complications in the condition of peri-implant tissues and their causes according to the results of a survey of dentists. *Stomatology for All / Int. Dental Review*. 2021; no. 3 (96): 12–15 (in Russian). doi: 10.35556/idr-2021-3 (96) 12-15
6. Musina L.A., Muslimov S.A., Lebedeva A.I. Stimulation of tissue regeneration with allogeneic biomaterials. *Morphology*. 2012; no. 3: 109–110 (in Russian).
7. Musina L.A., Muslimov S.A., Lebedeva A.I., Volgareva E.A. Ultrastructure of macrophages detected during implantation of the allogeneic biomaterial Alloplant. *Morphology*. 2006; no. 1: 53–56 (in Russian).
8. Reshetnikov A.P. et al. An original method for eliminating soft tissue deficiency around a dental implant installed in the jaw. *Fundamental research*. 2015; no. 1–7: 1420–1425 (in Russian).
9. Selskiy N.E., Petrenko V.A., Zhuravlev V.P. Morphological characteristics of the regenerate after transplantation of segmental defects of the lower jaw with the combined allograft “Alloplant”. *Stomatology for All / Int. Dental Review*. 2006; no. 2: 22–23 (in Russian).
10. Selskiy N.E., Musina L.A., Kozhemyakina E.S. Clinical and experimental study of the effectiveness of closure of mucosal perforation during sinus lift surgery using an allograft for guided tissue regeneration. *Ural Medical Journal*. 2014; no. 7: 100–103 (in Russian).

Хирургическая стоматология

Поступила 20.05.2024

Результаты восстановительного лечения наркозависимых пациентов с дефектами верхней челюсти

https://doi.org/10.35556/idr-2024-4(109)10-15

Максюков С.Ю.[1], д.м.н., профессор, заведующий кафедрой стоматологии № 2
Клёмин В.А.[2], д.м.н., профессор, заведующий кафедрой ортопедической стоматологии
Павленко М.Ю.[2], к.м.н., доцент кафедры стоматологии факультета непрерывного медицинского и фармацевтического образования
Жданов В.Е.[2], к.м.н., доцент кафедры ортопедической стоматологии
[1] ФГБОУ ВО «Ростовский государственный медицинский университет» МЗ РФ
[2] ФГБОУ ВО «Донецкий государственный медицинский университет им. М. Горького» МЗ РФ

Для переписки:
E-mail address: kafstom2.rostgmu@yandex.ru

Резюме

Целью работы было усовершенствование метода реконструктивного лечения пациентов с токсическим остеомиелитом верхней челюсти. Авторы применили разработанные ими протезы с клапанными обтураторами с дополнительной фиксацией системой дентальных имплантатов для хирургических наркозависимых пациентов с токсическим остеомиелитом верхней челюсти. В ходе проведенного исследования, включающего анализ лечения 21 наркозависимого пациента отделения хирургической стоматологии Клинической Рудничной больницы г. Макеевка, установлено, что разработанные авторами методы реконструктивного лечения позволяют добиться лучших клинических результатов, выявлена достоверная более высокая клиническая эффективность предложенных методов по сравнению с традиционными.

Детально изложены этапы проводимого протезирования. Предложенная методика проиллюстрирована клиническими примерами.

Ключевые слова: протез-обтуратор, наркотическая зависимость, токсический остеомиелит, верхняя челюсть.

Для цитирования: Максюков С.Ю., Клёмин В.А., Павленко М.Ю., Жданов В.Е. Результаты восстановительного лечения наркозависимых пациентов с дефектами верхней челюсти. *Стоматология для всех*. 2024; № 4(109): 10-15. doi: 10.35556/idr-2024-4(109)10-15

Results of rehabilitation treatment of drug-addicted patients with upper jaw defects

Maksyukov S.Yu.[1], **Klemin V.A.**[2], **Pavlenko M.Yu.**[2], **Zhdanov V.E.**[2]

[1] Federal State Budgetary Educational Institution of Higher Education "Rostov State Medical University" of the Ministry of Health of the Russian Federation
344022, Russia, Rostov-na-Donu, per. Nakhichevanskiy, 29

[2] Federal State Budgetary Educational Institution of Higher Education "Donetsk State Medical University M. Gorky" of the Ministry of Health of the Russian Federation
283003, Russia, People's Republic, Donetsk, Illicha Ave, 16

Summary

The aim of the work was to improve the method of reconstructive treatment of patients with toxic osteomyelitis of the upper jaw. The authors used their developed prostheses with valve obturators with additional fixation by a dental implant system for surgical drug-addicted patients with toxic osteomyelitis of the upper jaw. In the course of the study, which included an analysis of the treatment of 21 drug-addicted patients in the surgical dentistry department of the Clinical Rudnichnaya Hospital in Makeyevka, it was found that the reconstructive treatment methods developed by the authors allow for better clinical results, and a significantly higher clinical effectiveness of the proposed methods compared to traditional ones was revealed. The stages of the prosthetics performed are described in detail. The proposed technique is illustrated with clinical examples.

Keywords: prosthetic obturator, drug addiction, toxic osteomyelitis, upper jaw.

For citation: Results of rehabilitation treatment of drug-addicted patients with upper jaw defects. Maksyukov S.Yu., Klemin V.A., Pavlenko M.Yu., Zhdanov V.E. *Stomatology for All / Int. Dental Review.* 2024; no. 4(109): 10-15 (in Russian). doi: 10.35556/idr-2024-4(109)10-15

Врачам-стоматологам в настоящее время приходится все чаще сталкиваться с атипичным течением гнойно-воспалительных заболеваний челюстно-лицевой области со склонностью к переходу в хронический процесс и упорному рецидивированию на фоне низкой эффективности проводимой терапии [1, 3]. В частности, это имеет место при лечении токсического остео-

миелита у пациентов, употребляющих наркотики, в числе которых одним из наиболее используемых является наркотик первитин («винт»), оказывающий токсическое влияние как на ткани челюстно-лицевой области, так и на весь организм в целом [2]. В связи с этим в челюстно-лицевой хирургии становятся актуальными разработка и внедрение новых алгоритмов лечения и реабилитации больных с токсическим остеомиелитом челюстно-лицевой области.

Цель настоящей работы: усовершенствовать метод реконструктивного лечения пациентов с токсическим остеомиелитом верхней челюсти.

Материал и методы

В отделении хирургической стоматологии на базе Клинической Рудничной больницы г. Макеевки с января 2011 г. по декабрь 2019 г. было проведено лечение 21 наркозависимого пациента в возрасте от 22 до 43 лет с локализацией поражения в области верхней челюсти. Средний возраст пациентов составил 32,1±3,9 года. 10 пациентов составили основную группу, 11 пациентов – контрольную группу. В основную группу входили пациенты, которым проводилось лечение с применением эндоссальных индивидуальных имплантатов, в контрольную группу были включены пациенты с лечением при помощи стандартных дентальных имплантатов. Локализация поражения у обследованных пациентов с токсическим остеомиелитом верхней челюсти показана в таблице 1.

В ходе исследования были применены социологические методы, для анкетирования были разработаны наблюдательные карты, учитывающие размер и локализацию дефекта.

Для оценки протяженности дефекта мы использовали классификацию по J. Brown, 2000 [7]:

Класс I: Резекция челюсти без образования оро-антрального свища: удаление альвеолярного отростка, которое не приводит к ороносовому или оро-антральному свищу. В этот класс также могут быть включены резекция решетчатых пазух, лобных пазух или боковой стенки носа.

Класс II: Резекция верхней челюсти, включающая альвеолярный отросток и переднюю стенку гайморовой пазухи с образованием ороносового или оро-антрального соустья. Дно глазницы остается нетронутым.

Класс III: Высокая резекция верхней челюсти, включающая орбиту с периорбитальной тканью или без нее вместе с верхней челюстью.

Класс IV: Радикальная резекция верхней челюсти: резекция верхней челюсти с экстирпацией орбиты с резекцией основания черепа или без нее.

Горизонтальная составляющая:

а) резекция включает альвеолярный отросток и твердое нёбо с одной стороны, сохраняя противоположную сторону и перегородку носа;

в) резекция включает альвеолярный отросток и твердое нёбо с одной стороны и частично с контралатеральной стороны;

с) резекция включает альвеолярный отросток и твердое нёбо с обеих сторон.

Результаты и обсуждение

В настоящей работе предложен усовершенствованный метод протезирования пациентов после тотальной резекции верхней челюсти с использованием протеза балочной системы фиксации со съемным обтуратором (патент № 111362 от 10.11.2016) [6], где опорным элементом служит эндоссально-субпериостальный имплантат.

На рис. 1 представлена схема пострезекционного протеза-имплантата с обтуратором. На рис. 2 – эндоссальный имплантат-эндопротез. На рис. 3 – титановая балка, которая является составным опорным элементом базиса протеза, на рис. 4 – обтуратор.

Протезирование осуществляют следующим образом:

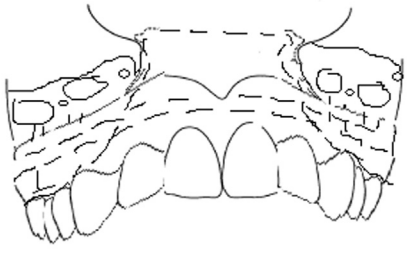

Рис. 1. Схема пострезекционного протеза-имплантата с обтуратором
Fig. 1. Diagram of a postresection prosthesis-implant with an obturator

Рис. 2. Эндоссальный имплантат-эндопротез
Fig. 2. Endossal implant-endoprosthesis

Рис. 3. Титановая балка
Fig. 3. Titanium beam

Рис. 4. Обтуратор
Fig. 4. Obturator

1. Производят спиральную компьютерную томографию лицевого скелета.

2. Производят объемную реконструкцию изображения при помощи программного обеспечения "SimPlant Pro module Import (Materialise NV)".

3. Из полученной модели методом стереолитографии изготавливают модель костного дефекта.

4. С модели снимают оттиск и изготавливают гипсовую огнеупорную модель.

5. На модели наносят восковую композицию будущего поднадкостничного элемента протеза.

6. Методом литья отливают модель из восковой композиции.

7. Производят оперативное вмешательство: имплантат устанавливают в отпрепарированное костное ложе и окутывают слизисто-надкостничным лоскутом, рану зашивают наглухо.

8. Через 1 месяц после операции снимают индивидуальной ложкой оттиски.

9. Моделируют восковой шаблон зубного протеза с постановкой зубов в артикуляторе, учитывая антропометрические показатели.

10. Замещают восковую композицию на протез с базисом из жесткого полиуретана.

11. Припасовывают зубочелюстной протез в полости рта.

12. Снимают индивидуальной ложкой оттиски.

13. Моделируют восковой шаблон будущего обтуратора и кламмеров, учитывая антропометрические показатели.

14. Припасовывают обтуратор в полости рта.

В клинических случаях у пациентов без поражения скуловой кости, но при наличии обширных двухсторонних дефектов мы применяли протез с клапанным обтуратором с опорой на дентальные имплантаты (свидетельство о рационализаторском предложении № 6319 от 24.10.2019) [5]. Протезирование осуществляли следующим образом. При помощи программного обеспечения «Implant-Assistant Planner» определяется оптимальная позиция в кости и направления для двух имплантатов. При помощи навигационного шаблона устанавливаются 2 имплантата с кнопочными аттачментами в область скуловых костей. После остеоинтеграции имплантатов на них фиксируются индивидуальные шаровидные аттачменты, к которым фиксируется протез с клапанным обтуратором (рис. 5, 6).

Этапы протезирования:

1. Производят спиральную компьютерную томографию лицевого скелета.

2. При помощи программного обеспечения «Implant-Assistant Planner» определяются оптимальная позиция в кости и направления для двух имплантатов.

***Рис. 5**. Протез–обтуратор*
***Fig. 5**. Obturator prosthesis*

***Рис. 6**. Шаровидные аттачменты в полости рта пациента*
***Fig. 6**. Spherical attachments in the patient's oral cavity*

3. Устанавливаются 2 имплантата в область скуловых костей согласно плану установки.

4. Через 5 месяцев устанавливают индивидуальные формирователи десны.

5. Через 1 месяц пациенту при помощи индивидуальных трансферов снимают слепок силиконовой оттискной массой.

6. По оттиску отливают гипсовую модель с аналогами кнопочных компонентов имплантата.

7. С целью более точного дублирования необходимого дефекта изготавливается индивидуальная ложка для верхней челюсти. Для нижней челюсти используется стандартная оттискная ложка. Производятся снятие оттисков, отливка гипсовой модели с последующим процессом установки в артикулятор.

8. Изготовление прикусных валиков осуществляется по стандартной методике. Определяется высота прикуса, производится постановка зубов на восковой модели.

9. Припасовывают зубочелюстной протез в полости рта.

В качестве оценочного критерия протеза с обтуратором использовали собственную разработанную нами оценочную шкалу. В качестве оценочных критериев были использованы специальные тесты оценки речи с использованием протеза и функциональных качеств протеза.

После изготовления протеза-обтуратора и через 12 месяцев пациенту предлагали заполнить лист-опросник. Оценочная шкала включала:

1. Откусывание пищи – 1 балл.

2. Разжевывание пищи – 1 балл.

3. Фиксация протеза:

2 балла – хорошая фиксация без использования адгезивных прокладочных материалов;

1 балл – удовлетворительная фиксация с использованием адгезивных прокладочных материалов;

0 баллов – неудовлетворительная, кратковременная фиксация с использованием адгезивных прокладочных материалов.

Таблица 1. Распределение пациентов с дефектами верхней челюсти в зависимости от величины деформации

Тип дефекта	Основная группа		Группа сравнения	
	n=10	P	n=11	P
IIa	3	30,0%	4	36,4%
IIb	1	10,0%	2	18,2%
IIc	4	40,0%	3	27,3%
IIIa	1	10,0%	1	9,1%
IIIb	1	10,0%	1	9,1%
Критерий Хи квадрат	1,08			

Таблица 2. Оценка функциональных и эстетических качеств протеза сразу после его установки

Оценочные критерии	Основная группа		Группа сравнения	
	n=10	P ± m, %	n=11	P ± m, %
Отлично	6	60,0%	3	36,4%
Хорошо	4	40,0%	4	45,5%
Удовлетворительно	0	0	2	18,2%
Неудовлетворительно	0	0	0	0
Критерий Хи квадрат	5,01			

Таблица 3. Оценка функциональных и эстетических качеств протеза через 12 месяцев после его установки

Оценочные критерии	Основная группа		Группа сравнения	
	n=10	P ± m, %	n=11	P ± m, %
Отлично	5	50,0±15,8	1	9,1±8,4
Хорошо	4	40,0±15,5	3	27,3±13,4
Удовлетворительно	1	10,0±9,5	5	45,5±15,0
Неудовлетворительно	0	0	2	18,2±11,8
Критерий Хи квадрат	21,5			

4. Удовлетворяет всем эстетическим требованиям – 1 балл; не удовлетворяет эстетическим требованиям – 0 баллов.

5. Восстановление контуров лица: 1 балл – полное; 0 баллов – частичное.

6. Произношение (речевая функция): 0 баллов – после одноразового прослушивания речь практически неразборчива; 1 балл – незначительное нарушение речи; 2 балла – все звуки произносятся с нормальным тембром, нарушения не отмечаются.

Оценка: от 7 до 8 баллов – отлично; 6 баллов – хорошо; от 4 до 5 баллов – удовлетворительно; от 0 до 3 баллов – неудовлетворительно. При оценивании качества протезов выполнение пунктов 1 и 2 являются обязательными. В случае невыполнения одного из этих пунктов оценка считается неудовлетворительной.

При анализе количественных признаков рассчитывали и приводили в таблицах среднее арифметическое по выборке значение (X) и ошибку среднего (m). Для качественных признаков рассчитывали частоту проявления (P%) и стандартную ошибку (m%). Для сравнения средних значений анализируемых показателей были использованы параметрические и непараметрические критерии. Так, при сравнении средних использовали критерий Стьюдента (в случае нормального закона распределения), либо критерий Вилкоксона (в случае закона распределения, отличного от нормального). Для сравнения распределений качественных признаков использовали критерий 2. Во всех случаях различия считали статистически значимыми при уровне значимости $p \leqslant 0,05$.

Сравнение основной и контрольной групп по локализации дефекта не выявило существенных различий. В обеих группах преобладали пациенты, которым производилась резекция верхней челюсти, включающая альвеолярный отросток и переднюю стенку гайморовой пазухи с образованием ороносового или ороантрального соустья.

Исследования функциональных и эстетических качеств протеза проводили сразу после установки протеза и через 12 месяцев. (табл. 2 и табл. 3).

Сразу после установки протеза неудовлетворительных результатов не отмечено в обеих группах. Удовлетворительный результат: 0 – в основной группе, 2 (18,2%) – в группе сравнения. Хороший результат: 4 (40,0%) – в основной группе, 4 (45,5%) – в группе сравнения. Отличный результат: 6 (60%) – в основной группе, 3 (36,4%) – в группе сравнения.

Через 12 месяцев после установки: Неудовлетворительный результат: 0 – в основной группе, 2 (18,2%) – в группе сравнения. Удовлетворительный результат: 1 (10%) – в основной группе, 5 (45,5%) – в группе сравнения. Хороший результат: 4 (40%) – в основной группе, 3 (27,3%) – в группе сравнения. Отличный результат: 5 (50%) – в

основной группе, 1 (9,1%) – в группе сравнения.

Таким образом, в основной группе мы можем говорить о статически значимом более высоком эффекте лечения (p=0,001).

Лучшие результаты основной группы свидетельствуют о большей функциональной эффективности протезов с применением эндоссальных индивидуальных имплантатов, обеспечивающих надежную стабильность и снижающих воспалительные и атрофические процессы, а также способствующих полной реабилитации пациентов.

Для иллюстрации тактики лечения больных с дефектами верхней челюсти приведем два клинических примера.

1. Для лечения пациента с послеоперационной деформацией верхней зоны лица нами был применен протез-обтуратор с опорой на эндоссально-субпериостальный имплантат, который был изготовлен по описанной ниже методике.

Пациент Е., 34 года, ист. бол. № 1245., перенес в 2012 г. операцию: тотальная резекция верхней челюсти по поводу хронического диффузного токсического остеомиелита верхней челюсти. Через 2 года после операции больной обратился в челюстно-лицевое хирургическое отделение г. Макеевки с жалобами на нарушение функции жевания, речи, косметический недостаток. У пациента отмечалась деформация верхней зоны лица из-за втяжения мягких тканей в области верхней губы. Открывание рта не ограничено. В полости рта определялись тотальная адентия верхней челюсти, деформация, обусловленная отсутствием альвеолярного отростка верхней челюсти, частично твердого нёба. Пациент был обследован клинически, лабораторно, рентгенологически. Произведена спиральная компьютерная томография черепа с объемной реконструкцией изображения (рис. 7). На 3D реконструкции определялся тотальный костный дефект верхней челюсти: частичное двухстороннее отсутствие нёбного отростка верхней челюсти, тотальное отсутствие альвеолярного отростка и бугров верхней челюсти.

На основании полученной компьютерной модели при помощи программного обеспечения "3D slicer" на 3D принтере была изготовлена стереолитографическая модель дефекта. С модели снят оттиск и изготовлена гипсовая огнеупорная модель, на которую нанесена восковая композиция будущего имплантата (рис. 8). Методом литья изготовлена модель из титана. Произведено оперативное вмешательство: установлен титановый имплантат (рис. 9).

Через 1 месяц после операции индивидуальной ложкой снят оттиск. Смоделирован восковой шаблон зубного протеза с постановкой зубов в артикуляторе и учетом антропометрических показателей. Восковая композиция заменена на акрил методом литья. Таким образом, получен зубочелюстной протез с акриловым базисом и гарнитурными зубами. Зубочелюстной протез установлен в полости рта. Далее индивидуальной ложкой снят оттиск. Затем смоделирован восковой шаблон будущего обтуратора, изготовлен (по восковому шаблону) обтуратор и припасован в полости рта (рис. 10). Больной может принимать пищу любой консистенции. Косметический результат оценен как удовлетворительный. Восстановлены форма и контуры лица, речевая функция.

2. Во втором клиническом примере нами применя-

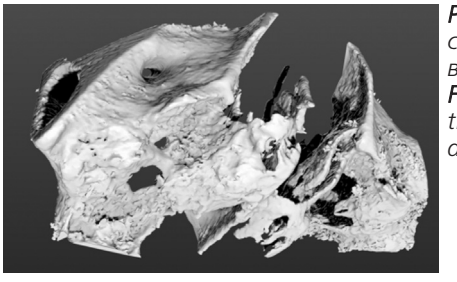

Рис. 7. 3D реконструкция дефекта верхней челюсти
Fig. 7. 3D reconstruction of an upper jaw defect

Рис. 8. Модель из огнеупорного гипса с нанесенными границами протеза
Fig. 8. A model made of refractory plaster with the boundaries of the prosthesis applied

Рис. 9. Момент оперативного вмешательства
Fig. 9. The moment of surgery

Рис. 10. Внешний вид пациента после протезирования
Fig. 10. The appearance of the patient after prosthetics

лась индивидуально разработанная субпериостальная часть имплантата, которая позволяла нести нагрузку с внеосевой проекции. Основная функция данных имплантатов – удерживающая.

Для лечения был использован пострезекционный протез верхней челюсти с опорой на дентальные имплантаты. Для реконструкции костного дефекта использовали разработанный имплантат-эндопротез.

Пациентка В. обратилась в стоматологическое отделение г. Макеевки с жалобами на посттравматическую деформацию нижней зоны лица. Из анамнеза установлено, что пациентка принимала синтетический наркотический препарат дезоморфин в течение 5 лет. Через 3 года стали расшатываться и выпадать зубы на верхней и нижней челюстях, лунки зубов долго не заживали, появилось гноетечение, постепенно сформировался участок некротизированной кости. Первичное обращение пациентки в стационар – в июне 2013 г. Пациентке проведено: в 2013 г. – частичная резекция верхней челюсти слева, тела нижней челюсти справа. В 2014 г. произведено в ЧЛХО: частичная резекция верхней челюсти справа, резекция нижней челюсти справа с экзартикуляцией суставной головки. В 2015 г. – частичная резекция верхней челюсти справа и некрэктомия справа. В августе 2016 г. проведена операция: установка дентальных имплантатов, изготовление протеза с клапанным обтуратором и фиксацией на аттачментах.

На момент осмотра у пациентки отмечалась деформация верхней зоны лица из-за втяжения покровных мягких тканей в области верхней губы. Открывание рта не ограничено. В полости рта имелось полное отсутствие зубов на верхней челюсти, обширный послеоперационный дефект, обусловленный отсутствием альвеолярного отростка верхней челюсти твердого нёба и бугров верхней челюсти (рис. 11). Мягкое нёбо было подтянуто к клиновидной кости за счет рубцовой деформации. Дном дефекта были перпендикулярная пластинка этмоидной кости, часть сошника и хрящ перегородки носа. Образовавшийся дефект сообщался с полостью носа, что вызывало нарушение речи и функцию глотания.

Пациентке произведена спиральная компьютерная томография черепа с объемной реконструкцией изображения. На 3D реконструкции определялся тотальный костный дефект верхней челюсти: отсутствие частично нёбного отростка верхней челюсти, альвеолярного отростка и бугров верхней челюсти (рис. 12).

Рис. 11. Осмотр полости рта пациентки
Fig. 11. Examination of the patient's oral cavity

Традиционный обтураторный полный протез противопоказан из-за ограниченной нёбной поддержки и отсутствия бугров челюсти. Традиционная имплантация также была противопоказана ввиду отсутствия альвеолярного отростка.

Пациентка была госпитализирована в ноябре 2016 г. в челюстно-лицевое отделение г. Макеевки. Были проведены компьютерная томография с 3D реконструкцией костного дефекта, виртуальное планирование операции в программе Blu Sky Bio, версия 4.7.55 (64 bit) (рис. 13). Определены оптимальные позиции в кости и направления для двух имплантатов. Под местной проводниковой анестезией проведена установка двух дентальных имплантатов фирмы «Iterum», Израиль длиной 13 мм и шириной 3,75 мм в область скуловых костей. Крутящий момент левого имплантата составил 45 Нсм, правого –

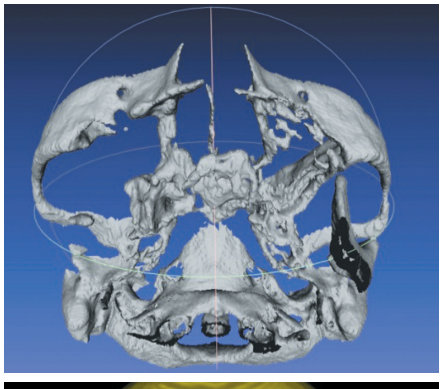

Рис. 12. 3D реконструкция дефекта верхней челюсти
Fig. 12. 3D reconstruction of the defect of the upper jaw

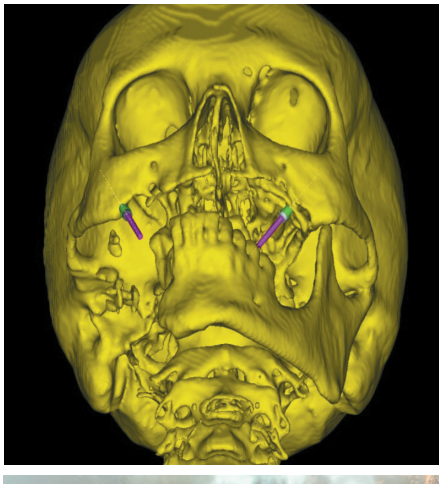

Рис. 13. Виртуальное планирование операции
Fig. 13. Virtual surgery planning

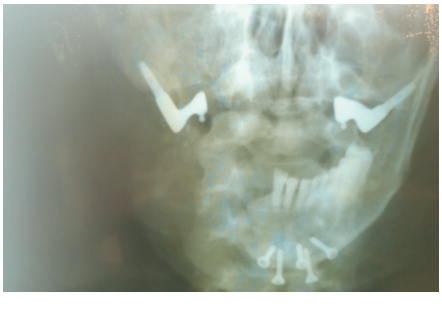

Рис. 14. Обзорная рентгенография лицевого скелета
Fig. 14. Overview radiography of the facial skeleton

50 Нсм. Слизистая оболочка над имплантатами ушивалась наглухо. Через 6 месяцев была сделана контрольная рентгенограмма (рис. 14). Платформы имплантатов были открыты под местной анестезией, установлены индивидуальные формирователи десны. Необходимость изготовления индивидуальных формирователей была обусловлена большой толщиной слизистой оболочки. Возле правого имплантата потребовалась дополнительная пластика мягкими тканями в периимплантатной зоне. Далее были изготовлены индивидуальные трансферы (рис. 15), которые отличались от стандартных повышенной длиной. Через 1 месяц после установки формирователей был снят слепок при помощи силиконовой слепочной массы. По оттиску отлита гипсовая модель с аналогами имплантатов и десневыми масками. Пациентке изготовлены локаторы (рис. 16).

Следующим этапом была изготовлена индивидуальная ложка для верхней челюсти. Для нижней челюсти использовалась стандартная ложка. Произведено повторное снятие оттисков. Отлиты гипсовые модели, которые загипсованы в артикулятор. Изготовлены прикусные валики и по стандартной методике определена высота прикуса. Изготовлены протезы с фиксацией на шаровидных аттачментах (рис. 17).

Швы сняты на восьмой день. Через 6 месяцев проведено контрольное рентгенологическое исследование: остеоинтеграция имплантатов и состояние эндопротеза удовлетворительные.

Рис. 15. Вид полости рта пациентки с фиксированными слепочными трансферами
Fig. 15. View of the oral cavity of a patient with fixed impression transfers

Рис. 16. Гипсовая модель с десневыми масками и изготовленными индивидуальными шаровидными аттачментами
Fig. 16. Plaster model with gingival masks and manufactured individual spherical attachments

Рис. 17. Фото пациентки с фиксированным во рту эндопротезом
Fig. 17. Photo of a patient with an endoprosthesis fixed in the mouth

Выводы. Предложенный метод ортопедического лечения позволяет создать жесткую основу для съемных ортопедических конструкций, обеспечивает более эффективную фиксацию по сравнению с традиционными методами.

Литература

1. Алеева М.М., Уракова Е.В., Лексин Р.В. Бисфосфонатные остеонекрозы челюстей: факторы риска и особенности лечения. *Практическая медицина*. 2017; № 8(109): 13–17.
2. Антаков Г.И., Штраубе Г.И., Боев И.А. Сроки секвестрации при токсическом остеонекрозе нижней челюсти в зависимости от объема поражения костной ткани. Институт стоматологии. 2019; № 1(82): 68–71.
3. Виноградова Н.Г., Харитонова М.П., Львов К.В. Анализ показателей качества жизни у пациентов с диагнозом бисфосфонатный остеонекроз. *Уральский медицинский журнал*. 2019; № 7(175): 92–94.
4. Медведев Ю.А., Испирян Д.Х. Оптимизация хирургического лечения пациентов с препарат-ассоциированным некрозом средней зоны лица. *Российский журнал голова и шея*. 2019; № 7(3): 28–35.
5. Павленко М.Ю. Способ протезирования верхней челюсти после тотальной ее резекции протезом с клапанным обтуратором с опорой на дентальные имплантаты. *Свидетельство о рационализаторском предложении*. 2019; № 6319.
6. Павленко М.Ю., Жданов В.Є. Пострезекційний протез-обтуратор для заміщення дефекту верхньої щелепи при тотальній іі резекції. Патент №111362 Україна, A61C 8/00, A61C 13/007 № 2016 04313/14; заявл. 19.04.2016; опубл. 10.11.2016, бюл. № 21.
7. Brown J.S., et al. A modified classification for the maxillectomy defect. *Head Neck*. 2000; Yan; 22(1): 17–26. doi: 10.1002/(sici)1097-0347(200001)22:1<17: aid-hed4>3.0.co;2-2

References

1. Aleeva M.M., Urakova E.V., Lexin R.V. BIS-phosphonate osteonecrosis of the jaw: risk factors and treatment features. *Practical medicine*. 2017; no. 8(109): 13–17.
2. Antakov G.I., Straube G.I., Boev I.A. Terms of sequestration in toxic osteonecrosis of the lower jaw depending on the volume of bone tissue damage. *Institute of Dentistry*. 2019; no. 1(82): 68–71.
3. Vinogradova N.G., Kharitonova M.P., Lvov K.V. analysis of life quality indicators in patients with bisphosphonate osteonecrosis diagnosis. *Ural medical journal*. 2019; no. 7(175): 92–94.
4. Medvedev Yu.A., Ispiryan D.Kh. optimization of surgical treatment of patients with drug-associated necrosis of the middle zone of the face. *Russian magazine head and neck*. 2019; no. 7(3): 28–35.
5. Pavlenko M.Yu. method of prosthetics of the upper jaw after total resection with a prosthesis with a valvular obturator with support on Dental Implants. *Certificate of rationalization proposal*. 2019; no. 6319.
6. Pavlenko M.Yu., Zhdanov V.E. Post-resection prosthesis-obturator for replacing the defect of the upper jaw during total II resection. Patent no. 111362 Ukraine, A61C 8/00, A61C 13/007 No. 2016 04313/14; application form. 19.04.2016; publ. 10.11.2016, byul. no.21.
7. Brown J.S., et al. A modified classification for the maxillectomy defect. *Head Neck*. 2000; Yan; 22(1): 17–26. doi: 10.1002/(sici)1097-0347(200001)22:1<17: aid-hed4>3.0.co;2-2

German Dental Group

ПРЕДСТАВЛЯЕТ

ProFeel+ OPTIMA - оптимальное решение для многопрофильной российской стоматологии

10 лет гарантии

Ортопедическая стоматология

Терапевтическая стоматология

Хирургическая стоматология

ProFeel+ OPTIMA

Детская стоматология

Ортодонтия

Dentsply Sirona

Лучшее для лучших

GERMAN DENTAL GROUP

Официальный дилер фирмы Sirona Dental System GmbH в России ООО "Герман Дентал Групп И.Н.Т."
Тел./Факс: (495) 614-67-29, 614-56-23, 8-929-624-42-14.
E-mail: gdg-russia@mtu-net.ru

Ортопедическая стоматология

Поступила 30.10.2024

Эстетическая и функциональная реабилитация после резекции верхней челюсти с использованием протезов-обтураторов, изготовленных классическим способом и с применением 3d-технологий

Байриков И.М., член-корр. РАН, д.м.н., проф., зав. кафедрой челюстно-лицевой хирургии и стоматологии
Нестеров А.М., д.м.н., профессор кафедры ортопедической стоматологии
Щербаков М.В., к.м.н., доцент кафедры ортопедической стоматологии
Байриков А.И., к.м.н., доцент кафедры ортопедической стоматологии

ФГБОУ ВО «Самарский государственный медицинский университет»

Для переписки:
E-mail address: bayrikov@mail.ru.

https://doi.org/10.35556/idr-2024-4(109)18-20

Резюме

В статье представлен эксперимент, в котором использовались разные методики изготовления протезов-обтураторов для эстетической и функциональной реабилитации пациента с дефектом челюстно-лицевой области. Протезы-обтураторы были получены с применением индивидуальной ложки, изготовленной классическим методом, и с применением индивидуальной ложки, изготовленной с помощью цифровых технологий. Выявлены преимущества и недостатки каждой из используемых методик.

Ключевые слова: дефект альвеолярного отростка, анализ поверхности, цифровые технологии, сканирование, челюстно-лицевое протезирование.

Для цитирования: Байриков И.М., Нестеров А.М., Щербаков М.В., Байриков А.И. Эстетическая и функциональная реабилитация после резекции верхней челюсти с использованием протезов-обтураторов, изготовленных классическим способом и с применением 3d-технологий. *Стоматология для всех*. 2024; №4(109): 18-20. doi: 10.35556/idr-2024-4(109)18-20

Aesthetic and functional rehabilitation after upper jaw resection using obturator prostheses made in a classical way and using 3D technologies

Bayrikov I.M., Nesterov A.M., Shcherbakov M.V., Bayrikov A.I.

Federal State Budgetary Institution of Higher Professional Education «Samara State Medical University» of the Ministry of Health of the Russian Federation

443099, Russia, Samara, Chapayevskaya st., 89

Summary

The article presents an experiment in which different methods of manufacturing obturator prostheses were used for the aesthetic and functional rehabilitation of a patient with a defect in the maxillofacial region. Obturator prostheses were obtained using an custom tray made by the classical method and using an custom tray made using digital technologies. The advantages and disadvantages of each of the methods used are revealed.

Keywords: alveolar process defect, surface analysis, digital technologies, scanning, maxillofacial prosthetics.

For citation: Bayrikov I.M., Nesterov A.M., Shcherbakov M.V., Bayrikov A.I. Aesthetic and functional rehabilitation after upper jaw resection using obturator prostheses made in a classical way and using 3D technologies. *Stomatology for All / Int. Dental Review*. 2024; no.4(109): 18-20 (in Russian). doi: 10.35556/idr-2024-4(109)18-20

В настоящее время изготовление съемных протезов относится к категории наиболее востребованных видов ортопедических конструкций. Полное отсутствие зубов встречается у 25–40% пациентов старше 55 лет. По данным ряда авторов, от 30 до 70% пациентов нуждаются в изготовлении съемных протезов [1, 2].

Существует несколько традиционных способов, включая изготовление протезов на водяной бане. Вместе с тем, в последнее время все больше стоматологов-ортопедов внедряют в этот процесс цифровые 3d-технологии [3–6,]. Несомненные преимущества – точность, эргономичность рабочего процесса, его чистота, универсальность и высокая производительность – сделали 3d-технологии крайне популярными. В связи с развитием 3d-моделирования и прототипирования в ортопедической стоматологии актуализируется вопрос о преимуществах и недостатках применения этой технологии по сравнению с классической.

Целью настоящей работы было сравнение результатов эстетической и функциональной реабилитации после резекции верхней челюсти с использованием

индивидуальных съемных протезов-обтураторов, изготовленных классическим методом и с применением цифровых технологий.

Материал и методы

На кафедру ортопедической стоматологии ФГБОУ ВО СамГМУ Минздрава России обратился пациент Г., 72 года, с жалобами на невозможность пережевывания пищи, эстетический вид и нарушение речевой функции. Наблюдалось наличие дефекта части твердого неба и альвеолярного отростка с левой стороны. Полость рта имеет сообщение с верхнечелюстной пазухой (рис. 1). Пациент был прооперирован на кафедре челюстно-лицевой хирургии и стоматологии.

Рис. 1. Дефект части альвеолярного отростка верхней челюсти слева
Fig. 1. Defect of the part of the alveolar process of the upper jaw on the left

При классическом варианте изготовления индивидуальной ложки мы сняли оттиск с помощью альгинатной массы Ypeen. После снятия оттиска получили гипсовую модель, на которой отметили границы индивидуальной ложки, изготовили индивидуальную ложку из светоотверждаемого материала Megatray. Ложку перфорировали. В области дефекта слизистая оболочка была сильно податливой, поэтому там были сделаны дополнительные перфорационные отверстия для декомпрессии. Индивидуальную ложку припасовали в полости рта с помощью проб Гербста и получили рабочий оттиск с помощью окантовочного силикона Bisico и коррегирующего слоя С-силикона Speedex.

В зуботехническом отделении ГБУЗ СО СГКП № 15 г. Самары были изготовлены прикусные валики на жестком базисе, определено центральное соотношение анатомо-физиологическим методом. Следующими этапами стали выбор цвета зубов и проверка восковой композиции в полости рта пациента.

Классическим образом – методом водяной бани был изготовлен протез-обтуратор на верхнюю челюсть (рис. 2).

Для 3d-сканирования полости рта применялся интраоральный сканер Medit i700. Уже на этом этапе работы мы столкнулись с первыми недостатками данной методики. Расстояние от сканируемой поверхности по технике применения не должно превышать 2,5 см, а в условиях данной клинической картины внутренние границы дефекта находились на большем удалении от наконечника сканера, плохо определялись границы дефекта, в том числе по причине неприкреплённой десны. Полученный файл был отправлен в зуботехническую лабораторию.

Рис. 2. Протез-обтуратор на верхнюю челюсть, изготовленный классическим методом
Fig. 2. Prosthesis-obturator on the upper jaw, made by the classical method

С помощью программы Exocad были очерчены границы, смоделирована и напечатана индивидуальная ложка, получен оттиск с помощью С-силикона Speedex, предварительно закрыли дефект изолирующей пленкой (рис. 3).

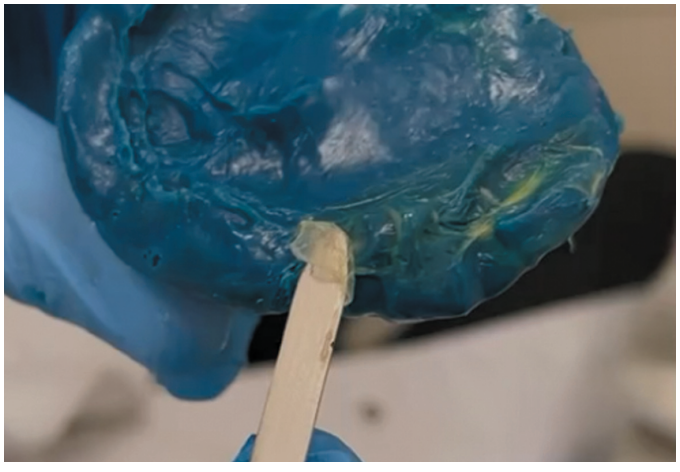

Рис. 3. Оттиск с верхней челюсти с применением изоляционной пленки
Fig. 3. Impression from the upper jaw using an insu-lating film

Результаты и обсуждение

Полученный классической методикой (ложкой) протез был изготовлен с каплевидным краем. Последний позволяет повысить адгезию индивидуальной ложки, а значит, и протеза к тканям протезного ложа. Протез-обтуратор, полученный классической методикой, был более стабильным в полости рта, чем протез, изготовленный с применением технологии 3d-

моделирования и печати.

Используя цифровые технологии, мы не смогли достаточно быстро и точно отсканировать дефект части альвеолярного отростка и твердого нёба, т.к. он находился практически вне зоны досягаемости сканера, что значительно затруднило снятие оттиска.

В программе Medit Link в загруженном скане верхней челюсти была выделена площадь будущего протеза. В своем исследовании мы использовали цифровую методику оценки анализа площади поверхности протезного ложа. По результатам анализа площади поверхности по границам на модели, полученной классическим методом, площадь составила 2621,391 мм2, в то время как площадь поверхности модели, полученной при помощи интраорального сканирования, составила 2366,402 мм2 (рис. 4).



Рис. 4. Визуализация цифровой оценки площади протезного ложа: слева – классическая методика, справа – цифровая методика

Fig. 4. Visualization of the digital assessment of the area of the prosthetic bed: on the left – the classical technique, on the right – the digital technique

Для определения фиксации и стабилизации протеза-обтуратора производили мануальное сдергивание и сдвигание протеза в разные стороны рукой одного и того же врача. Фиксация и стабилизация протеза оказались лучше у протеза, изготовленного классическим методом. Наши наблюдения подтвердил и сам пациент.

В ходе речевой пробы существенного различия не выявлено.

Выводы

В результате выполнения данной работы были выявлены достоинства и недостатки каждой из используемых методик.

Протез-обтуратор, изготовленный классическим методом, имел более герметичное закрытие дефекта обтурирующей частью, был изготовлен с использованием широко известных клинико-лабораторных этапов.

Площадь поверхности, отображенная индивидуальной ложкой, изготовленной по классической методике, оказалась больше, чем при использовании цифрового метода, что свидетельствует о более точном отображении протезного ложа.

Пациент ощущал лучшую фиксацию протеза-обтуратора, изготовленного классическим методом, по сравнению с протезом-обтуратором, изготовленным с использованием цифровой методики.

В ходе речевых проб не было выявлено существенных различий.

Врач стоматолог-ортопед при изготовлении челюстно-лицевого протеза-обтуратора должен обосновывать выбор метода изготовления индивидуальной ложки, опираясь на клиническую ситуацию, локализацию, характер и размеры дефекта.

Литература

1. Блажей З., Танич Т., Радойчич Ю. Оценка профиля лица по W. Arnett у пациентов с различными типами соотношения челюстей. *Стоматология*. 2009, № 4(88): 68–72.
2. Дробышев А.Ю. Новые горизонты ортогнатической хирургии. Создание новой эстетики лица. Материалы конференции «Инновации в пластической реконструктивной эстетической хирургии и косметологии». Ростов-на-Дону, 2010.
3. Надточий Г.А. Ортопедическая составляющая в лечении и реабилитации подростков с расщелиной губы и неба: дис. ... к.м.н. М., 2017, 122 с.
4. Польма Л.В. *Изменение мягких тканей лица в результате лечения ретрогнатии верхней челюсти. Вопросы современной стоматологии. дис. ... д.м.н.* М., 2008: 255–258.
5. Рабухина Н.А., Аржанцев А.П. Челюстно-лицевая рентгенология: организационные и методические основы и особенности применения. *Стоматология для всех*. 1999, № 4(9): 10–13.
6. Рабухина Н.А., Каламкаров Х.А., Титов В.И. О некоторых ошибках при телерентгенографическом исследовании в ортодонтии. *Стоматология*. 1977, №1(56): 73–76.

References

1. Blazhey Z., Tanich T., Radoychich Yu. Evaluation of the facial profile according to W. Arnett in patients with different types of jaw ratio. *Dentistry*. 2009, № 4(88): 68–72 (in Russian).
2. Drobyshev A.Y. New horizons of orthognathic surgery. Creating a new facial aesthetic. Materials of the conference "Innovations in plastic reconstructive aesthetic surgery and cosmetology". Rostov-on-Don, 2010 (in Russian).
3. Nadtochiy G.A. *Orthopedic component in the treatment and rehabilitation of adolescents with cleft lip and palate: dissertation ... PhD*, 2017, 122 p (in Russian).
4. Polma L.V. Changes in the soft tissues of the face as a result of treatment of retrognathia of the upper jaw. Questions of modern dentistry. dis. ... MD, 2008: 255–258 (in Russian).
5. Rabukhina N.A., Arzhantsev A.P. Maxillofacial radiology: organizational and methodological foundations and application features. *Stomatology is for everyone*. 1999, no. 4(9): 10–13 (in Russian).
6. Rabukhina N.A., Kalamkarov H.A., Titov V.I. About some errors in telerentgenographic examination in orthodontics. *Dentistry*. 1977, no. 1(56): 73–76 (in Russian).

XP endo

инструменты, которые позволяют безопасно и эффективно лечить каналы любой геометрии!

FKG
swiss endo

ВСЕГДА В НАЛИЧИИ НА НАШЕМ СКЛАДЕ!

Москва
+7(495) 781-00-36
+7 906-760-33-03
dent@dent.ru

Хабаровск
+7 (4212) 46-00-70
+7 914-210-17-22
mail001@dent.ru

Пародонтология

Поступила 29.11.2023

Оценка эффективности противовоспалительных средств при лечении генерализованного катарального гингивита

https://doi.org/10.35556/idr-2024-4(109)22-29

Резюме

Целью работы была оценка эффективности применения противовоспалительных средств при лечении генерализованного катарального гингивита у пациентов, обследованных на кафедре стоматологии Мордовского гос. университета им. Н.П. Огарева.

Обследованным были назначены гигиенические процедуры, включающие профессиональную гигиену полости рта, личную гигиену с использованием индивидуально подобранных средств гигиены и применение одного из трех исследуемых гигиенических гелей по соответствующей схеме.

Для оценки состояния пациентов до и после лечения использовались специально разработанная анкета, индекс гингивита РМА, проба Шиллера-Писарева.

Статистическая обработка результатов производилась с использованием Т-критерия Вилкоксона.

Полученные результаты подтвердили эффективность примененных гигиенических процедур с использованием исследуемых гелей.

Ключевые слова: гингивит, противовоспалительные средства, лечение десен.

Для цитирования: Серазетдинова А.Р., Елисейкина Е.В., Копылова О.В., Луконина А.Д. Оценка эффективности противовоспалительных средств при лечении генерализованного катарального гингивита. *Стоматология для всех*. 2024; №4(109): 22-29. doi: 10.35556/idr-2024-4(109)22-29

Assessment of the effectiveness of anti-inflammatory drugs in the treatment of generalized catarhral gingivitis

Serazetdinova A.R., ORCID ID: 0009-0003-9913-3929

Eliseikina E.V., ORCID ID: 0000-0002-5390-3591

Kopylova O.V., ORCID ID: 0009-0000-3236-0535

Lukonina A.D., ORCID ID: 0009-0007-4884-5431

Federal State Budgetary Educational Institution of Higher Education "National Research Ogarev Mordovia State University"

Серазетдинова А.Р., к.м.н., ORCID ID: 0009-0003-9913-3929,

Елисейкина Е.В., ассистент, ORCID ID: 0000-0002-5390-3591,

Копылова О.В., ассистент, ORCID ID: 0009-0000-3236-0535,

Луконина А.Д., ординатор, ORCID ID: 0009-0007-4884-5431

Федеральное государственное бюджетное образовательное учреждение высшего образования «Национальный исследовательский Мордовский государственный университет им. Н.П. Огарева», кафедра стоматологии

Для переписки:
E-mail address: trifan.elena2994@gmail.com

430005, Russia, Republic of Mordovia, Saransk, Bolshevistskaya St., 68

Summary

The aim of the work was to evaluate the effective-ness of the use of anti-inflammatory drugs in the treat-ment of generalized catarrhal gingivitis in patients exam-ined at the Department of Dentistry of the Mordovian State University named after N.P. Ogarev.

The examined patients were prescribed hygienic procedures, including professional oral hygiene, personal hygiene using individually selected hygiene products and the use of one of the three studied hygienic gels according to the appropriate scheme.

To assess the condition of patients before and after treatment, a specially designed questionnaire, the PMA gingivitis index, and the Schiller-Pisarev test were used.

Statistical processing of the results was performed using the Wilcokson T-test.

The results obtained confirmed the effectiveness of the applied hygienic procedures using the studied gels.

Keywords: gingivitis, anti-inflammatory drugs, gum treatment.

For citation: Serazetdinova A.R., Eliseikina E.V., Kopylova O.V., Lukonina A.D. Assessment of the effectiveness of anti-inflammatory drugs in the treatment of generalized catarhral gingivitis. *Stomatology for All / Int. Dental Review*. 2024; no.4(109): 22-29 (in Russian). doi: 10.35556/idr-2024-4(109)22-29

Лечение генерализованного катарального гингивита является одной из актуальных проблем современной стоматологии. Частота его возникновения достигает 80%, чаще всего поражаются дети и молодые люди в возрасте до 30 лет. Самый высокий процент распространенности катарального гингивита наблюдается у подростков в возрасте от 14 до 17 лет в связи с неудов-

летворительной гигиеной полости рта [3, 6].

На возникновение данного воспалительного заболевания десен влияет ряд местных и общих факторов, основным из которых является микробная флора с образованием инфицированного зубного налета, непосредственно влияющего на общее сопротивление тканей пародонта действию патогенных бактерий (Actinobacillus actinomycetemcomitans, Porphyromonas gingivalis, Bacteroides forsythus, Prevotella intermedia, Campylobacter rectus, Eikenella corrodens, Fusobacteriumnucleatum и некоторых других). Большое влияние также оказывают неудовлетворительная гигиена полости рта, соматические заболевания. Генерализованный катаральный гингивит протекает без нарушения зубодесневого прикрепления пародонта [1, 4, 5, 8].

К этиологическим факторам, способствующим развитию катарального гингивита, относятся: микробные агенты мягкого налета и зубной бляшки; аномалии и деформации зубных рядов, челюстей; преддверие, не соответствующее норме; мощные и короткие уздечки губ и тяжи слизистой оболочки переходных складок [10].

В настоящий момент воспалительные заболевания пародонта принято рассматривать как комплексную патологию, которая зависит не только от бактериального фактора, но и от условий и среды, способствующих размножению бактерий, в частности: изменение pH, вязкость слюны, общая резистентность организма, тип дыхания человека, бруксизм. Экстремальное воздействие на организм также является стрессовым состоянием и влияет на количество и качество слюны, что приводит к воспалительным процессам десны и всего пародонта [18].

Снижение количества слюны является благоприятным фактором для размножения патогенных бактерий. Повышается вязкость слюны, уменьшается скорость секреции слюнных желез. Меняется состав слюны, наблюдается уменьшение лизоцима и иммуноглобулина А [22].

Существует несколько теорий патогенеза катарального гингивита. Самой обоснованной теорией является воспалительно-дистрофическая, в которой описывается токсическое действие бактерий зубной бляшки. Также большое значение в патогенезе играют гормональные нарушения органов эндокринной системы; нарушение обмена веществ, питания; аллергены и нарушение клеточного и гуморального иммунитета [9, 16, 13].

При гистологическом осмотре слизистой оболочки десны выявляются признаки паракератоза и гиперкератоза. В многослойном плоском эпителии отмечаются очаги некроза, баллонная дистрофия клеток. Целостность базальной пластинки сохраняется. Отмечаются сосудистые нарушения и отек в пластинке слизистой оболочки [19, 21].

Клинически отмечаются симптомы: отек, гиперемия слизистой оболочки десны, болезненность и кровоточивость при чистке зубов, неприятный запах из полости рта. На зубах выявляется обильный мягкий зубной налет, наддесневой и поддесневой зубной камень [11, 12].

Для оценки уровня гигиены полости рта используются индексы: папиллярно-маргинально-альвеолярный индекс, индекс гигиены Грин-Вермильона, пародонтальный индекс Рассела. Визуально определяются признаки гиперемии и отека, цианоз [14, 17].

При оценке стоматологического здоровья населения проводят стоматологическое обследование по критериям, рекомендуемым ВОЗ. Данное обследование дает объективную оценку заболеваемости населения генерализованным катаральным гингивитом, помогает в планировании профилактических программ для уменьшения данного воспалительного заболевания десны [2].

Лечение катарального гингивита и в целом заболеваний пародонта является одним из основных направлений современной стоматологии. Устранение данного заболевания существенно улучшает жизнь человека. Клинические проявления гингивита влияют на эстетику улыбки и процесс употребления пищи [20].

Цель работы: оценить эффективность противовоспалительных средств при лечении генерализованного катарального гингивита.

Материал и методы

На базе кафедры стоматологии ФГБОУ ВО «МГУ им. Н.П. Огарёва» было проведено стоматологическое комплексное обследование (40 пациентов – 20 мужчин и 20 женщин) в возрасте 18–23 лет.

При подборе пациентов учитывались перенесенные и сопутствующие заболевания, анатомо-физиологическое состояние полости рта. После стоматологического обследования у 21 человека был выявлен генерализованный катаральный гингивит. Эти пациенты приняли участие в проводимом исследовании.

Пациенты были разделены на 3 группы: в 1-ю группу вошли пациенты, которым было назначено лечение с применением препарата «Метрогил Дента» (Unique Pharmaceutical Lab, Индия) – 7 пациентов. После гигиены зубов им наносили на область десен 2 раза в день препарат «Метрогил Дента» (Unique Pharmaceutical Lab, Индия). После нанесения геля пациентам было рекомендовано не полоскать ротовую полость и не употреблять пищу в течение 30 мин. Продолжительность курса лечения составила 7 дней. Во 2 группу вошли пациенты, которым было назначено лечение с применением препарата «Холисал» (Jelfa SA, Польша) – 7 человек. После гигиены зубов им наносили гель на область десен 3 раза в день после еды, с последующим обильным полосканием полости рта. Продолжительность курса лечения составила 7 дней. 3

группу составили 7 пациентов, которым было назначено лечение с применением препарата «Асепта®» (Вертекс ЗАО, Россия). После гигиены зубов им наносили гель на область десен перед сном. После нанесения геля рекомендовали воздержаться от употребления еды в течение 1 часа. Продолжительность курса лечения составила 7 дней.

Методы исследования – анкетирование, оценка индекса РМА, проба Шиллера-Писарева (табл. 1).

Для сбора информации была разработана специальная анкета: возраст; наличие заболеваний ЖКТ, диагноз заболевания ЖКТ; наличие жалоб на кровоточивость десен, болевые ощущения, галитоз, покраснение и припухлость десны; как давно пациента беспокоят данные симптомы (табл. 2).

Всем обследуемым была проведена профессиональная гигиена полости рта, произведен индивидуальный подбор средств и предметов гигиены полости рта.

Таблица 1. Показатели индексов у пациентов до проведения лечения

№ п/п	Проба Шиллера-Писарева (в баллах)	Индекс РМА (%)
1	2,1	31
2	2,5	35
3	3,4	44
4	2,7	37
5	3,9	49
6	1,8	23
7	2,3	32
8	3,4	44
9	4,1	51
10	3,6	46
11	2,6	36
12	1,6	25
13	2,7	37
14	1,5	21
15	3,5	45
16	3,1	40
17	2,1	33
18	3,5	45
19	2,9	38
20	2,0	31
21	2,8	37
Средний показатель	2,94	36,6

Таблица 2. Результаты анкетирования для формирования группы пациентов-добровольцев

№	Вопросы:	Ответы респондентов в % соотношении:			
1	Ваш возраст	18–19	20–21	22–23	-
		15%	75%	10%	-
2	Есть ли у Вас жалобы на кровоточивость десен?	ДА	НЕТ	-	-
		80%	20%	-	-
3	Есть ли у Вас болевые ощущения при чистке зубов или приеме пищи?	ДА	НЕТ	-	-
		70%	30%	-	-
4	Беспокоит ли вас неприятный запах изо рта?	ДА	НЕТ	-	-
		85%	15%	-	-
5	Имеется ли у вас покраснение десны?	ДА	НЕТ	-	-
		95%	5%	-	-
6	Есть ли у Вас припухлость десны?	ДА	НЕТ	-	-
		80%	20%	-	-
7	Как давно вас беспокоят данные симптомы?	1 месяц	2–6 месяцев	1 год	Более 1 года
		30%	40%	20%	20%

Рекомендована 4-ступенчатая ежедневная схема гигиены полости рта с использованием предметов и средств гигиены: зубной щетки, зубной пасты, зубной нити, ирригатора и определенного стоматологического геля.

Критерии включения пациентов:

1) подписание пациентом информированного согласия;

2) наличие в анамнезе генерализованного катарального гингивита;

3) исключение приема лекарственных препаратов;

4) отсутствие вредных привычек (курение, алкогольные напитки и т.д.);

5) отсутствие аллергических заболеваний.

Критерии исключения пациентов:

1) отказ обследуемых от дальнейшего участия в исследовании;

2) отсутствие в анамнезе генерализованного катарального гингивита;

3) наличие вредных привычек у пациента;

4) наличие аллергических заболеваний;

5) беременность.

Результаты и обсуждение

После проведенного лечения у пациентов 1-й группы отмечалось уменьшение гиперемии (у 4 пациентов – 57%), у 3-х пациентов (43%) отмечалось уменьшение кровоточивости. Индекс РМА варьировал от 32% до 44%, проба Шиллера-Писарева от 1,8 до 3,2 (рис. 1, 2).

После проведенного лечения у пациентов 2-й группы индекс РМА: от 21% до 40%; проба Шиллера-Писарева: от 1,5 до 2,9 (рис. 3, 4).

После проведенного лечения у пациентов 3-й группы индекс РМА варьировал от 18% до 35%; проба Шиллера-Писарева: от 1,3 до 2,5 (рис. 5, 6).

В результате исследования выявлено снижение показателей индекса РМА и пробы Шиллера-Писарева по каждому применяемому препарату.

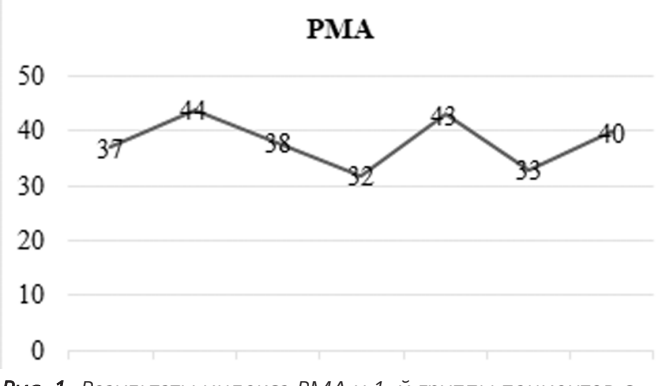

Рис. 1. Результаты индекса РМА у 1-й группы пациентов с применением стоматологического геля «Метрогил Дента®» (Unique Pharmaceutical Lab, Индия) после проведенного лечения

Fig. 1. Results of the PMA index in the 1st group of patients using Metrogil Denta® dental gel (Unique Pharmaceutical Lab, India) after treatment

Индекс РМА при использовании геля «Метрогил Дента» (Unique Pharmaceutical Lab, Индия) уменьшился на 7,9%, геля «Холисал» (Jelfa SA, Польша) – на 3,6%, геля «Асепта» (Вертекс ЗАО, Россия) – на 5,5% (рис. 7).

Проба Шиллера-Писарева при использовании «Метрогил Дента» (Unique Pharmaceutical Lab, Индия)



Рис. 2. Результаты пробы Шиллера-Писарева у 1-й группы пациентов с применением стоматологического геля «Метрогил Дента®» (Unique Pharmaceutical Lab, Индия) после проведенного лечения

Fig. 2. Results of the Schiller-Pisarev test in the 1st group of patients using Metrogil Denta dental gel®" (Unique Pharmaceutical Lab, India) after the treatment

Рис. 3. Результаты индекса РМА у 2-й группы пациентов с применением стоматологического геля «Холисал®» (Jelfa SA, Польша) после проведенного лечения

Fig. 3. Results of the PMA index in the 2nd group of patients using Holisal® dental gel (Jelfa SA, Poland) after the treatment

Рис. 4. Результаты пробы Шиллера-Писарева у 2-й группы пациентов с применением стоматологического геля «Холисал®» (Jelfa SA, Польша) после проведенного лечения

Fig. 4. Results of the Schiller-Pisarev test in the 2nd group of patients with the use of dental gel "Holisal®" (Jelfa SA, Poland) after treatment

показала уменьшение показателя на 0,9%; «Холисал» (Jelfa SA, Польша) – на 0,5% и «Асепта» (Вертекс ЗАО, Россия) – на 0,3% (рис. 8).

Для оценки различий между тремя признаками в отношении выборки использовался Т-критерий Вилкоксона.

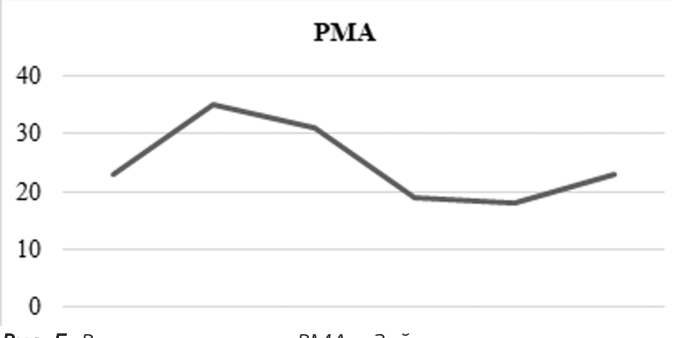

Рис. 5. Результаты индекса PMA у 3-й группы пациентов с применением стоматологического геля «Асепта®» (Вертекс ЗАО, Россия) после проведенного лечения
Fig. 5. Results of the PMA index in the 3rd group of patients with the use of dental gel "Asepta®" (Vertex CJSC, Russia) after the treatment

Рис. 6. Результаты пробы Шиллера-Писарева у 3-й группы пациентов с применением стоматологического геля «Асепта®» (Вертекс ЗАО, Россия) после проведенного лечения
Fig. 6. Results of the Schiller-Pisarev test in the 3rd group of patients using Asepta® stomatological gel (Vertex CJSC, Russia) after the treatment

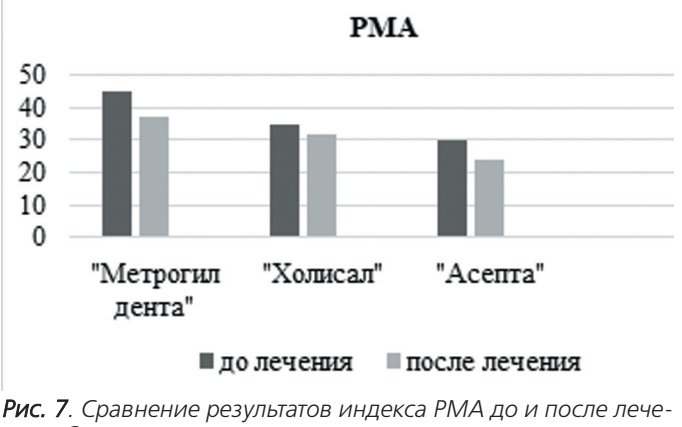

Рис. 7. Сравнение результатов индекса PMA до и после лечения в 3-х исследуемых группах
Fig. 7. Comparison of the results of the PMA index before and after treatment in 3 study groups

Метрогил Дента (Т-Критерий Вилкоксона)

H_0: Показатели после проведения опыта меньше значений показателей до эксперимента (табл. 3).

В данном случае эмпирическое значение Т попадает в зону значимости: Тэмп <Ткр (0,01).

Гипотеза Но принимается. Показатели после эксперимента не превышают значения показателей до опыта.

Рис. 8. Сравнение результатов пробы Шиллера-Писарева до и после лечения в 3-х исследуемых группах
Fig. 8. Comparison of the results of the Schiller-Pisarev test before and after treatment in 3 study groups

Асепта (Т-Критерий Вилкоксона)

H_0: Показатели после проведения опыта меньше значений показателей до эксперимента (табл. 4).

В данном случае эмпирическое значение Т попадает в зону значимости: Тэмп <Ткр(0,01).

Гипотеза Но принимается. Показатели после эксперимента не превышают значения показателей до опыта.

Холисал (Т-Критерий Вилкоксона)

H_0: Показатели после проведения опыта меньше значений показателей до эксперимента (табл. 5).

В данном случае эмпирическое значение Т попадает в зону значимости: Тэмп <Ткр (0,01).

Гипотеза H_0 принимается. Показатели после эксперимента не превышают значения показателей до опыта.

Выводы

В результате проведенного исследования было выявлено, что у 1-й группы пациентов с применением стоматологического геля «Метрогил Дента» (Unique Pharmaceutical Lab, Индия) показатели индекса PMA уменьшились на 7,9%, пробы Шиллера-Писарева – на 0,9%. У 2-й группы пациентов с применением стоматологического геля «Холисал» (Jelfa SA, Польша) индекс PMA уменьшился на 3,6%, проба Шиллера-Писарева – на 0,5%. У 3-й группы пациентов с применением «Асепта» (Вертекс ЗАО, Россия) индекс PMA снизился на 5,5%, проба Шиллера-Писарева на – 0,3%.

Таблица 3. Метрогил Дента

Проба Шиллера-Писарева до лечения	Проба Шиллера-Писарева после лечения	Разность показателя пробы Шиллера-Писарева до и после лечения	Абсолютное значение разности	Ранговый номер разности
3.4	2.8	-0.6	0.6	4
3.9	3.2	-0.7	0.7	5
3.4	2.9	-0.5	0.5	2
4.1	1.8	-2.3	2.3	7
3.6	3.1	-0.5	0.5	2
3.1	2.2	-0.9	0.9	6
3.5	3.0	-0.5	0.5	2
Сумма				28

Таблица 4. Асепта

Проба Шиллера-Писарева до лечения	Проба Шиллера-Писарева после лечения	Разность показателя пробы Шиллера-Писарева до и после лечения	Абсолютное значение разности	Ранговый номер разности
2.5	2.1	-0.4	0.4	4.5
1.8	1.5	-0.3	0.3	2
2.6	2.3	-0.3	0.3	3
2.7	2.2	-0.5	0.5	6
3.5	2.9	-0.6	0.6	7
2.9	2.5	-0.4	0.4	4.5
2.8	2.5	-0.3	0.3	1
Сумма				28

Таблица 5. Холисал

Проба Шиллера-Писарева до лечения	Проба Шиллера-Писарева после лечения	Разность показателя пробы Шиллера-Писарева до и после лечения	Абсолютное значение разности	Ранговый номер разности
2.1	1.8	-0.3	0.3	5.5
2.7	2.5	-0.2	0.2	2
2.3	2.0	-0.3	0.3	3
1.6	1.3	-0.3	0.3	5.5
1.5	1.3	-0.2	0.2	1
2.1	1.8	-0.3	0.3	5.5
2.0	1.7	-0.3	0.3	5.5
Сумма				28

Таким образом, подтверждена эффективность примененных гигиенических процедур с использованием всех трех исследованных гелей. Стоматологический гель «Метрогил Дента» (Unique Pharmaceutical Lab, Индия) показал наиболее высокие результаты эффективности при лечении генерализованного катарального гингивита.

Литература

1. Большедворская Н.Е., Казанкова Е.М. Этиопатогенетические особенности воспалительных заболеваний пародонта. *Безопасность здоровья человека*. 2017; № 3: 26–35.
2. Васильева Н.А., Булгакова А.И., Солдатова Е.С. Характеристика стоматологического статуса пациентов с воспалительными заболеваниями пародонта. *Теоретическая и клиническая медицина*. 2017; 98(2): 204–210. doi: 10.17750/KMJ2017-204
3. Васильева Н.А., Булгакова А.И., Валеев И.В. Клиническая характеристика местных факторов риска у больных хроническим катаральным гингивитом. *Медицинский вестник Башкортостана*. 2015; **10** (5): 23–27.
4. Гажва С.И., Гадаева М.В. Сравнительный анализ уровня стоматологического здоровья детского населения в регионах с различным содержанием фторидов в питьевой воде. *Современные проблемы науки и образования*. 2014; № 6: 1038.
5. Гализина О.А. Особенности лечения и профилактики начального кариеса и хронического катарального гингивита. *Рос. мед.-биол. вестник им. акад. И.П. Павлова*. 2013; 21(2): 142–148. doi: 10.17816/PAVLOVJ20132142-148
6. Гуломов С.С. Определение эффективности лечения хронического катарального гингивита в детском возрасте путем воздействия на патогенную микрофлору. *Стоматология детского возраста и профилактика*. 2010; 9 (3): 32–34.
7. Гударьян А.А., Кузняк Н.Б., Шостенко А.А. Особенности лечения различных клинических вариантов генерализованного катарального гингивита. *Медичні перспективи*. 2017; № 2(22): 95–102.
8. Земляниченко М.К., Лебедева С.Н. Использование хлоргексидинсодержащих средств для профилактики стоматологических заболеваний. *Саратовский научно-медицинский журнал*. 2011; № 1(7): 311–312.
9. Искакова М.К., Муродова Н.У., Бедрикова Е.А., Куватбаева У.А. Оценка состояния стоматологического здоровья у лиц молодого возраста и факторы, влияющие на развитие основных стоматологических заболеваний. Евразийский Союз Ученых (ЕСУ). *Клиническая медецина*, 2016; № 29–1.
10. Ипполитов Е.В., Диденко Л.В., Царев В.Н. Особенности морфологии биопленки пародонта при воспалительных заболеваниях десен (хронический катаральный гингивит, хронический пародонтит, кандида-ассоциированный пародонтит) по данным электронной микроскопии. *Клиническая лабораторная диагностика*. 2015; № 12: 59–63.
11. Король Д.М., Апекунов Г.Ю., Белый С.Н., Онипко Е.Л. Усовершенствование методики Шиллера-Писарева для оценки состояния слизистой оболочки полости рта вокруг эндоосальных имплантатов. *Приволжский научный вестник*. 2013; № 11 (27): 142–145.
12. Курбонова Н.И., Хабибова Н.Н. Новые возможности местной антибактериальной терапии и профилактика воспалительных заболеваний пародонта на фоне патологии органов пищеварения. *Биология и интегративная медицина*. 2020; № 3 (43): 64–74.
13. Кумарбаева А.Т., Мангытаева Б.Б., Нурлыбаев А.А. Применение бальзама «Асепта» при лечении воспалительных заболеваний пародонта. *Вестник КазНМУ*. 2017; № 3: 180–181.
14. Курмашева А.М. Опыт применения препарата Холисал при лечении генерализованного пародонтита. *Вестник КазНМУ*. 2012; № 2: 149–150.
15. Кравцова Г.А. Роль лейкоцитарных протеиназ и немикробных факторов в патогенезе воспалительных заболеваний пародонта (обзор литературы). *Acta Biomedica Scientifica*. 2010; № 6(76) Часть 1: 230–234.
16. Макеева И.М., Булгаков В.С., Никольская И.А. Влияние психоэмоционального состояния пациента на течение заболевания пародонта. *Здоровье и образование в XXI веке*. 2008; 10(1): 140–141.
17. Медведева О.В., Киричук В.Ф., Кодочигова А.И., Халтурина В.Г., Кучеров М.Г., Никулина И.Н. Клинические, психофизиологические и психологические аспекты риска развития заболеваний пародонта у клинически здоровых лиц. *Саратовский научно-медицинский журнал*. 2009; № 4(5): 516–520.
18. Мордасов Н.А., Иванютина И.В. Сравнительное исследование комплексной терапии хронического катарального гингивита на фоне эндокринной патологии. *Научный медицинский вестник*. 2016; № 3(5): 36–42. doi: 17117/nm.2016.03.036
19. Мураками Ш., Мили Б.Л., Мариотти А., Чаппл Иэн Л.К. Заболевания десен, вызванные зубным налетом. *J Periodontol*. 2018; **89** Дополнение 1: S17–S27. doi: 10.1002 / JPER.17-0095
20. Нурбаев А.Ж., Калбаев А.А., Исаков Э.О., Кулукеева А.Т., Калыбаев С.А. Сравнительная характеристика заболеваний пародонта у лиц пожилого и старческого возраста, проживающих в условиях высокогорья и низкогорья. *Современная стоматология*. 2021; №1 (82): 85–88.
21. Павлов А.А., Боташева В.С., Угримова А.М.

Клинико-морфологическая картина гингивита у школьников. *Кубанский научный медицинский вестник*. 2012; № 4(133): 149–151.
22. Побожьева Л.В., Копецкий И.С. Роль биопленки в патогенезе воспалительных заболеваний полости рта и способы ее устранения. *Лечебное дело*. 2012; № 2: 9–13.

References

1. Bolshedvorskaya N.E., Kazankova E.M. Etiopathogenetic features of inflammatory periodontal diseases. *Human health safety*. 2017; no. 3: 26–35 (in Russian).
2. Vasilyeva N.A., Bulgakova A.I., Soldatova E.S. Characteristics of the dental status of patients with inflammatory periodontal diseases. *Theoretical and clinical medicine*. 2017; 98(2): 204–210 (in Russian). doi: 10.17750/KMJ2017-204
3. Vasilyeva N.A., Bulgakova A.I., Valeev I.V. Clinical characteristics of local risk factors in patients with chronic catarrhal gingivitis. *Medical Bulletin of Bashkortostan*. 2015; 10(5): 23–27 (in Russian).
4. Gazhva S.I., Gadaeva M.V. Comparative analysis of the level of dental health of the child population in regions with different levels of fluoride in drinking water. *Modern problems of science and education*. 2014; no. 6: 1038 (in Russian).
5. Galizina O.A. Features of treatment and prevention of initial caries and chronic catarrhal gingivitis. Ross. med.-biol. *Vestnik im. acad. I.P. Pavlova*. 2013; 21(2): 142–148 (in Russian). doi: 10.17816/PAVLOVJ20132142-148
6. Gulomov S.S. Determination of the effectiveness of treatment of chronic catarrhal gingivitis in childhood by influencing pathogenic microflora. *Pediatric dentistry and prevention*. 2010; 9(3): 32–34 (in Russian).
7. Gudaryan A.A., Kuznyak N.B., Shostenko A.A. Features of treatment of various clinical variants of generalized catarrhal gingivitis. *Medical perspectives*. 2017; no. 2(22): 95–102 (in Russian).
8. Zemlyanichenko M.K., Lebedeva S.N. The use of chlorhexidine-containing products for the prevention of dental diseases. *Saratov scientific and medical journal*. 2011; no. 1(7): 311–312 (in Russian).
9. Iskakova M.K., Murodova N.U., Bedrikova E.A., Kuvatbaeva U.A. Assessment of the state of dental health in young people and factors influencing the development of major dental diseases. *Eurasian Union of Scientists (ESU)*. 2016; no. 29–1 (in Russian).
10. Ippolitov E.V., Didenko L.V., Tsarev V.N. Features of the morphology of periodontal biofilm in inflammatory gum diseases (chronic catarrhal gingivitis, chronic periodontitis, Candida-associated periodontitis) according to electron microscopy. *Clinical laboratory diagnostics*. 2015; no.12: 59–63 (in Russian).
11. Korol D.M., Apekunov G.Yu., Bely S.N., Onipko E.L. Improvement of the Schiller-Pisarev technique for assessing the condition of the oral mucosa around endosseous implants. *Privolzhsky Scientific Bulletin*. 2013; no.11 (27): 142–145 (in Russian).
12. Kurbonova N.I., Khabibova N.N. New possibilities of local antibacterial therapy and prevention of inflammatory periodontal diseases against the background of pathology of the digestive organs. *Biology and Integrative Medicine*. 2020; no. 3 (43): 64–74 (in Russian).
13. Kumarbaeva A.T., Mangytaeva B.B., Nurlybaev A.A. The use of Asepta balm in the treatment of inflammatory periodontal diseases. *Bulletin of KazNMU*. 2017; no. 3: 180–181 (in Russian).
14. Kurmasheva A.M. Experience with the use of the drug Cholisal in the treatment of generalized periodontitis. *Bulletin of KazNMU*. 2012; no. 2: 149–150 (in Russian).
15. Kravtsova G.A. The role of leukocyte proteinases and non-microbial factors in the pathogenesis of inflammatory periodontal diseases (literature review). *Acta Biomedica Scientifica*. 2010; no. 6(76) Part 1: 230–234 (in Russian).
16. Makeeva I.M., Bulgakov V.S., Nikolskaya I.A. The influence of the patient's psycho-emotional state on the course of periodontal disease. *Health and education in the 21st century*. 10(1): 140–141 (in Russian).
17. Medvedeva O.V., Kirichuk V.F., Kodochigova A.I., Khalturina V.G., Kucherov M.G., Nikulina I.N. Clinical, psychophysiological and psychological aspects of the risk of developing periodontal diseases in clinically healthy individuals. *Saratov scientific and medical journal*. 2009; no. 4(5): 516–520 (in Russian).
18. Mordasov N.A., Ivanyutina I.V. A comparative study of complex therapy for chronic catarrhal gingivitis against the background of endocrine pathology. *Scientific medical bulletin*. 2016; no. 3(5): 36–42 (in Russian). doi: 17117/nm.2016.03.036
19. Murakami S., Mili B.L., Mariotti A., Chapple Ian L.K. Gum diseases caused by plaque. *J Periodontol*. 2018; **89** Addition1: S17–S27. doi: 10.1002 / JPER.17-0095
20. Nurbaev A.Z., Kalbaev A.A., Isakov E.O., Kulukeeva A.T., Kalybaev S.A. Comparative characteristics of periodontal diseases in elderly and senile people living in high and low mountain conditions. *Modern dentistry*. 2021; no. 1 (82): 85–88 (in Russian).
21. Pavlov A.A., Botasheva V.S., Ugrimova A.M. Clinical and morphological picture of gingivitis in schoolchildren. *Kuban Scientific Medical Bulletin*. 2012; no. 4(133): 149–151 (in Russian).
22. Pobozhyeva L.V., Kopetsky I.S. The role of biofilm in the pathogenesis of inflammatory diseases of the oral cavity and methods for its elimination. *Medical business*. 2012; no. 2: 9–13 (in Russian).

Пародонтология

Поступила 08.10.2024

Сравнительная оценка острой токсичности, ранозаживляющего и местнораздражающего действия стоматологических средств в опытах in vivo

Саканян М.Г., аспирант
КосыреваТ.Ф., д.м.н., профессор
Самойлова М.В., к.м.н., доцент

ФГАОУ ВО «Российский университет дружбы народов имени Патриса Лумумбы», кафедра стоматологии детского возраста и ортодонтии

Для переписки:
E-mail address:
mag.sakanyan@mail.ru

https://doi.org/10.35556/idr-2024-4(109)30-35

Резюме.

Выполнены исследования по определению фармакологической активности новых стоматологических средств для местного применения, содержащих бетулин, в опытах in vivo. Определение параметров острой токсичности стоматологических средств проводили по методу Кербера, ранозаживляющее действие изучали на модели термического ожога. При изучении острой токсичности показатели ЛД50 не установлены, дозы исследуемых препаратов, введенные в желудок мышам, не вызывали гибели животных. В соответствии с классификацией токсичности химических веществ исследованные стоматологические средства для местного применения являются малотоксичными веществами. При введении всех четырех составов не наблюдалось местнораздражающего действия, проявления аллергических реакций. На модели термического ожога стоматологические средства оказывали достоверно выраженное ранозаживляющее действие, при этом состав № 3 в экспериментах на животных демонстрировал более высокую ранозаживляющую активность, что свидетельствует о перспективности его дальнейшего углубленного изучения.

Ключевые слова: стоматологическое средство для местного применения, бетулин, острая токсичность, ранозаживляющее действие.

Для цитирования: Саканян М.Г., Косырева Т.Ф., Самойлова М.В. Сравнительная оценка острой токсичности, ранозаживляющего и местнораздражающего действия стоматологических средств в опытах in vivo. *Стоматология для всех*. 2024; № 4(109): 30-35. doi: 10.35556/idr-2024-4(109)30-35

Comparative assessment of acute toxicity, wound healing and local irritant effects of dental products in in vivo experiments

Sakanyan M.G., KosyrevaT.F., Samoilova M.V.

Peoples Friendship University of Russia named after Patrice Lumumba,

117198, Russia. Moscow, Miklukho-Maklaya str., 6

Summary

The work involved in vivo studies on mice to determine the pharmacological activity of new dental topical agents containing betulin. The parameters of acute toxicity of dental products were determined using the Kerber method, the wound healing effect was studied on a thermal burn model. As a result of the experiments conducted, it was found that when studying the acute toxicity of dental products for topical use, it was not possible to establish LD50 indicators, since the doses of the studied drugs into the stomach of mice did not cause the death of animals. In accordance with the toxicity chemicals classification dental products for topical use are low-toxic substances. Dental products on the thermal burn model have a significantly pronounced wound healing effect. When the studied drugs were administered, no local irritant effect or manifestations of allergic reactions were observed. It was established that composition No. 3 demonstrated higher wound-healing activity in experiments, which indicates the prospects of its further in-depth study.

Keywords: dental product for topical use, betulin, acute toxicity, wound healing effect.

For citation: Sakanyan M.G., Kosyreva T.F., Samoilova M.V. Comparative assessment of acute toxicity, wound healing and local irritant effects of dental products in vivo experiments. *Stomatology for All / Int. Dental Review*. 2024; no. 4(109): 30-35 (in Russian). doi: 10.35556/idr-2024-4(109)30-35

В связи с быстрой адаптацией и привыканием микрофлоры полости рта к противовоспалительным средствам современная практика профилактики и лечения ряда стоматологических заболеваний, связанных с воспалением и кровоточивостью десен, особенно у лиц пожилого возраста, нуждается в расширении арсенала используемых лекарственных и лечебно-профилактических средств.

Целью настоящего исследования было изучение фармокологической активности новых стоматологиче-

ских средств местного применения, содержащих бетулин, в опытах на животных in vivo.

Материал и методы

При подборе составов и технологии получения стоматологических средств для ополаскивания полости рта, предполагалось, что они должны быть нетоксичны, обладать ранозаживляющей активностью, не проявлять местнораздражающего действия. Все исследуемые стоматологические средства содержали бетулин – субстанцию растительного происхождения, проявляющую выраженную антимикробную активность и обладающую противовоспалительным и ранозаживляющим действием. Антимикробный эффект был усилен введением эффективных противомикробных компонентов (хлоргексидина биглюконата, эфирных растительных масел и др.).

Проведены исследования по определению фармакологической активности новых стоматологических средств (СС) для местного применения: СС № 1, СС № 1а, СС № 2, СС № 3 в опытах in vivo, содержащих бетулин в концентрации 0,05 г на 100 мл дополнительно к ранее известному противовоспалительному средству хлоргексидин в концентрации 0,2 г на 100 мл (СС № 1); 0,45 г на 100 мл (СС № 2); 0,4 г на 100 мл (СС № 3). СС № 1а отличалось от СС № 1 некоторыми добавками.

В экспериментах было задействовано 270 белых нелинейных половозрелых мышей самцов (возраст от 6 до 7 недель) массой 20,0–22,0 г. Фармакологические исследования выполняли согласно Решению Совета ЕЭК от 03.11.2016 № 81 «Об утверждении Правил надлежащей лабораторной практики ЕАЭС», Национальному стандарту Российской Федерации ГОСТ 33044-2014 «Принципы надлежащей лабораторной практики», «Руководству по проведению доклинических исследований лекарственных средств» (2012 г.) и в соответствии с Федеральными законами от 12.04.2010 г. № 61-ФЗ «Об обращении лекарственных средств» и от 22.12.2014 г. № 429-ФЗ «О внесении изменений в Федеральный закон «Об обращении лекарственных средств».

Эксперименты на животных проводили в соответствии с правилами, принятыми Европейской Конвенцией по защите позвоночных животных, используемых для экспериментальных и иных научных целей [1].

Исследования выполняли по согласованному письменному плану и в соответствии со Стандартными операционными процедурами исследователя (СОП) в соответствии с санитарными правилами по устройству, оборудованию и содержанию экспериментально-биологических клиник (вивариев). Конкретные процедуры с использованием животных были утверждены биоэтической комиссией ФГБНУ ВИЛАР (протокол № 105 от 15.05.2023) и Этическим комитетом РУДН, проводились в виварии ФГБНУ ВИЛАР.

Производитель животных – Филиал «Андреевка» ФГБУН НЦБМТ ФМБА России (Московская область). Мышей содержали на стандартном рационе. Животные перед экспериментальными исследованиями находились на карантине 14 дней.

Животные находились в стандартных условиях содержания (температура воздуха в виварии 20–22° С, влажность – не более 50%, воздухообмен (вытяжка/приток) – 8:10, световой режим (день/ночь) – 1:1) в сертифицированном виварии при свободном доступе к пище и воде. Мыши содержались не более чем по 10 особей в пластиковых клетках на подстилке из обработанной мелкой древесной стружки [2].

В качестве препарата сравнения использовалось стоматологическое средство Perio Plus® (Curaprox, Швейцария).

Одним из этапов изучения новых лекарственных средств является установление токсичности, в том числе острой [2–4].

Животных делили на 21 группу по 10 особей. Стоматологические средства однократно вводили животным внутрижелудочно в дозах 2,8 мл/кг, 5,6 мл/кг, 8,4 мл/кг, 11,2 мл/кг, 14,0 мл/кг при помощи металлического зонда. Контрольной группе животных однократно вводили внутрижелудочно очищенную воду (табл. 1).

Токсический эффект препарата оценивался по результатам наблюдения за общим состоянием животных с момента введения. Критериями оценки острой токсичности служили картина интоксикации и выживаемость животных. Длительность наблюдения за лабораторными животными составила 14 суток. В ходе эксперимента проведено наблюдение за поведением мышей, внешним видом, двигательной активностью, реакцией на внешние раздражители [5].

Изучение ранозаживляющего действия СС проводилось на модели термического ожога. При проведении эксперимента были задействованы белые нелинейные половозрелые мыши самцы в количестве 60 особей. Подопытных животных делили на 6 групп по 10 мышей. Первая группа – контрольные животные (ожог без лечения), в группах со второй по пятую на поверхность ожога наносили стоматологические средства № 1, № 1а, № 2, № 3, шестой группе на поверхность ожога наносили препарат сравнения Perio Plus®.

Термический ожог вызывали воздействием на депилированную поверхность кожи мышей специальной установкой, нагретой до 105о С в течение 7 секунд. Исследуемые препараты наносили на ожоговую поверхность в виде аппликаций. Лечение начинали сразу после воспроизведения модели. Все средства наносили на заранее подготовленный участок кожи в дозе 350 мкл на 1 см2 ожоговой поверхности (расчет

доз произведен согласно инструкции по применению препарата сравнения Perio Plus® в пересчете на лабораторное животное) [2]. Исследуемые стоматологические средства и препарат сравнения применяли 1 раз в сутки в течение 21 дня [6].

Состояние ожоговой поверхности оценивали визуально. С помощью компьютерной программы Paint (Windows 7.0) измеряли площадь поверхности ожога в см^2, сравнивали количество пикселей на ожоговой поверхности и контрольном квадрате площадью 1 см2.

Статистические данные обрабатывали с помощью лицензионной программы «Statistica version 13» (TIBCO Software Inc, США). Для оценки значимости отличий между выборками с распределением, приближающимся к нормальному, использовался

t-критерий Стьюдента. Критический уровень значимости p при проверке статистических гипотез принимался равным 0,05. Данные представлены в виде M±m, где M – средняя арифметическая величина, m – ошибка средней арифметической [7].

Результаты и обсуждение

Результаты исследования острой токсичности по методу Кербера представлены в табл. 2.

У мышей опытных групп в течение всего срока наблюдения (14 дней) не было клинических признаков интоксикации. Клинико-функциональный статус у

Таблица 1. Распределение животных по группам для изучения острой токсичности по методу Кербера

Животные	Путь введения	Группа		Количество животных	Доза	Режим введения
мыши нелинейные половозрелые самцы массой 20,0–22, 0 г	в/ж	1	СС № 1	10	2,8 мл/кг	однократно
		2	СС № 1	10	5,6 мл/кг	
		3	СС № 1	10	8,4 мл/кг	
		4	СС № 1	10	11,2 мл/кг	
		5	СС № 1	10	14,0 мл/кг	
		6	СС № 1а	10	2,8 мл/кг	
		7	СС № 1а	10	5,6 мл/кг	
		8	СС № 1а	10	8,4 мл/кг	
		9	СС № 1а	10	11,2 мл/кг	
		10	СС № 1а	10	14,0 мл/кг	
		11	СС № 2	10	2,8 мл/кг	
		12	СС № 2	10	5,6 мл/кг	
		13	СС № 2	10	8,4 мл/кг	
		14	СС № 2	10	11,2 мл/кг	
		15	СС № 2	10	14,0 мл/кг	
		16	СС № 3	10	2,8 мл/кг	
		17	СС № 3	10	5,6 мл/кг	
		18	СС № 3	10	8,4 мл/кг	
		19	СС № 3	10	11,2 мл/кг	
		20	СС № 3	10	14,0 мл/кг	
		21	Контроль	10	-	

Таблица 2. Гибель мышей в течение 1–14 суток после введения

Группа	Число животных	Симптомы
1	10	Гибели животных не наблюдалось
2	10	Гибели животных не наблюдалось
3	10	Гибели животных не наблюдалось
4	10	Гибели животных не наблюдалось
5	10	Гибели животных не наблюдалось
6	10	Гибели животных не наблюдалось
7	10	Гибели животных не наблюдалось
8	10	Гибели животных не наблюдалось
9	10	Гибели животных не наблюдалось
10	10	Гибели животных не наблюдалось
11	10	Гибели животных не наблюдалось
12	10	Гибели животных не наблюдалось
13	10	Гибели животных не наблюдалось
14	10	Гибели животных не наблюдалось
15	10	Гибели животных не наблюдалось
16	10	Гибели животных не наблюдалось
17	10	Гибели животных не наблюдалось
18	10	Гибели животных не наблюдалось
19	10	Гибели животных не наблюдалось
20	10	Гибели животных не наблюдалось
21	10	Гибели животных не наблюдалось

всех животных не имел отклонений от физиологического состояния, присущего мышам данной возрастной группы. В течение опытного периода гибели мышей в опытных группах не наблюдалось. Животные были активны, охотно поедали корм, адекватно реагировали на внешние раздражители. Животные контрольной группы также оставались клинически здоровыми.

Таким образом, при изучении острой токсичности исследованных стоматологических средств не установлены показатели ЛД50, так как введенные дозы исследуемых препаратов в желудок мышам не вызывали гибели животных. В соответствии с классификацией токсичности химических веществ по ГОСТ 12.1.007-76 [5] стоматологические средства № 1, № 1а, № 2, № 3 являются малотоксичными веществами.

В результате термического воздействия у экспериментальных животных сформировался ожог III Б степени с повреждением всех слоев кожи, составляющий 4–5% от общей площади поверхности тела. Критерием оценки противоожогового действия служил срок наступления полного заживления ран (табл. 3).

На 7-й день после экспериментального термического ожога в контрольной группе животных выявлено заживление на 29 % (рис. 1); у группы, получающей СС № 3, установлено заживление на 40 % (рис. № 2); у группы, получающей препарат сравнения Perio Plus, установлено заживление на 37% (рис. 3).

На 14-й день после экспериментального термического ожога в контрольной группе животных выявлено заживление на 67% (рис. 4); в группе животных, получающей СС № 3 – на 84% (рис. 5); в группе животных, получающей препарат сравнения Perio Plus, – на 78% (рис. № 6).

Полное заживление экспериментального термического ожога на 21-е сутки (окончание эксперимента) у животных контрольной группы (термический ожог без лечения) не установлено (рис. 7).

Полное заживление на 18-е сутки эксперимента установлено при лечении СС № 3 (рис. № 8).

При лечении препаратом сравнения Perio Plus полное заживление установлено на 20-е сутки эксперимента (рис. № 9).

Таким образом, по результатам проведенного эксперимента установлено, что полное заживление ожоговых ран у животных, которых лечили стоматологическим средством № 3, наступило на 18 сутки, что раньше, чем в других опытных группах (заживление на 20 сутки) и контроле (заживление на 24 сутки). Препарат сравнения вызывал полное заживление на 20 сутки.

Все исследуемые стоматологические средства не оказывали местнораздражающего действия: наблюдение за животными не выявило отека или гиперемии кожи мышей при местном применении. Аллергических реакций (крапивница, экзема) при лечении не наблюдалось. Необходимо отметить, что стоматологические средства № 1, № 1а и № 2 плохо наносятся на поверхность ожога.

Таблица 3. Влияние стоматологических средств (СС № 1, № 1а, № 2, № 3) на скорость заживления термического ожога у мышей

группы животных, (n=10)	1-й день, площадь ожога ($см^2$)	7-й день, площадь ожога ($см^2$)	14-й день, площадь ожога ($см^2$)	21-й день, площадь ожога ($см^2$)	Полное заживление, дни
контрольная (ожог без лечения)	1,0	0,710±0,09	0,326±0,12	0,035±0,06	24
опытная 1 (СС № 1)	1,0	0,618±0,03*	0, 181±0,14	0	20
опытная 2 (СС № 1а)	1,0	0,640±0,12	0,175±0,05*	0	20
опытная 3 (СС № 2)	1,0	0,625±0,16	0,178±0,08*	0	20
опытная 4 (СС № 3)	1,0	0,603±0,07*	0,161±0,08*	0	18
опытная 5 (препарат сравнения Perio Plus)	1,0	0,628±0,09*	0,220±0,01*	0	20

Примечание: здесь и далее* – различия статистически значимы по сравнению с контролем при $p < 0,05$.

Выводы

В результате проведенных экспериментов установлено, что при изучении острой токсичности стоматологических средств для местного применения введенные в желудок мышам, дозы исследуемых препаратов № 1, № 1а, № 2, № 3 не вызывали гибели животных. В соответствии с классификацией токсичности химических веществ по ГОСТ 12.1.007-76, эти стоматологические средства являются малотоксичными веществами.

В дозе 350 мкл на 1 см2 ожоговой поверхности сто-

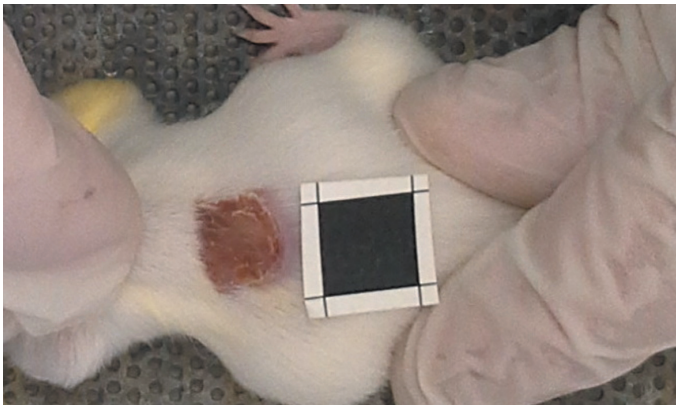

Рис. 1. Результаты лечения на 7-е сутки опыта в контрольной группе
Fig. 1. Treatment results on the 7th day of the experiment in the control group

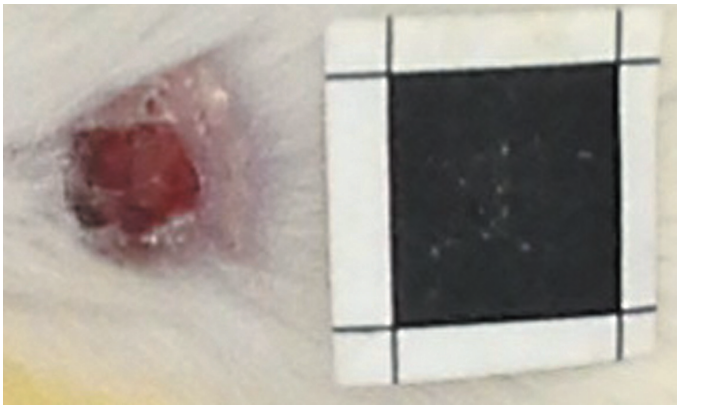

Рис. 4. Результаты лечения на 14-е сутки опыта в контрольной группе
Fig. 4. Treatment results on the 14th day of the experiment in the control group

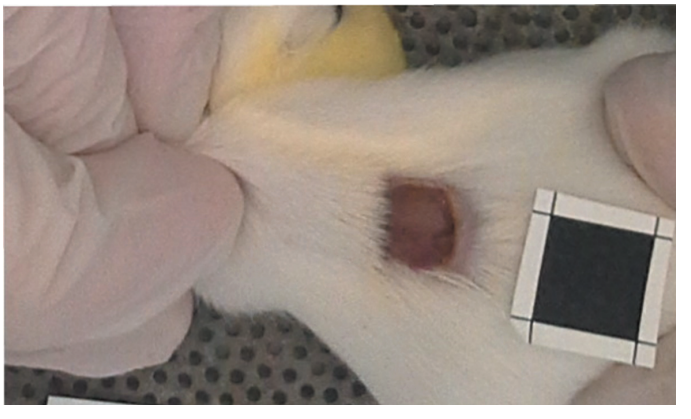

Рис. 2. Результаты лечения на 7-е сутки опыта в группе животных при лечении СС № 3
Fig. 2. Treatment results on the 7th day of the experiment in the group of animals treated with SS No. 3

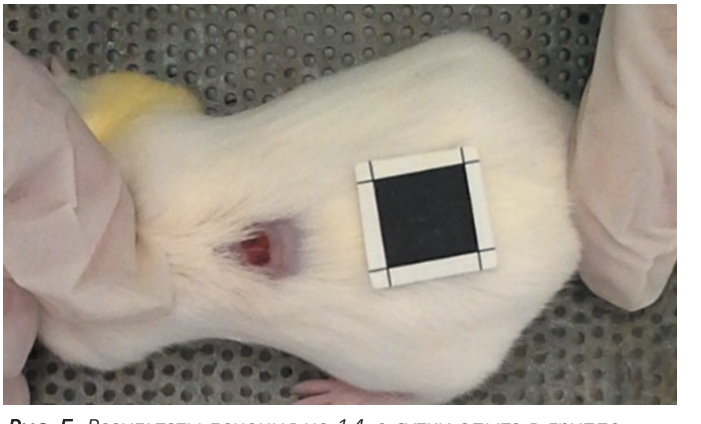

Рис. 5. Результаты лечения на 14-е сутки опыта в группе животных при лечении СС № 3
Fig. 5. Treatment results on the 14th day of the experiment in the group of animals treated with SS No. 3

Рис. 3. Результаты лечения на 7-е сутки опыта в группе животных при лечении препаратом сравнения Perio Plus
Fig. 3. Treatment results on the 7th day of the experiment in the group of animals treated with the comparison drug SS Perio Plus

Рис. 6. Результаты лечения на 14-е сутки опыта в группе животных при лечении препаратом сравнения Perio Plus
Fig. 6. Treatment results on the 14th day of the experiment in the group of animals treated with the comparison drug SS Perio Plus

матологические средства для местного применения № 1, № 1а, № 2, № 3 оказывают достоверно выраженное ранозаживляющее действие, не оказывают местнораздражающего действия. Проявления аллергических реакций при их применении не наблюдалось. Полное заживление ожоговых ран у животных, которых лечили стоматологическим средством № 3, наступило на 18 сутки, что раньше на 2 суток, чем в других опытных группах (заживление на 20 сутки), и раньше на 6 суток, чем в контроле (заживление на 24 сутки). На основании полученных результатов исследований можно заключить, что для более детального изучения может быть выбран вариант стоматологического средства № 3.

Рис. 7. Результаты лечения на 21-е сутки опыта в контрольной группе
Fig. 7. Treatment results on the 21st day of the experiment in the control group

Рис. 8. Результаты лечения на 18-е сутки опыта в группе животных при лечении СС № 3
Fig. 8. Treatment results on the 18th day of the experiment in the group of animals treated with SS No. 3

Рис. 9. Результаты лечения на 20-е сутки опыта в группе животных при лечении препаратом сравнения Perio Plus
Fig. 9. Treatment results on the 20th day of the experiment in the group of animals treated with the comparison drug SS Perio Plus

Литература

1. European Convention for the Protection of Vertebrate Animals Used for Experimental and other Scientific Purposes (ETS 123)., Strasbourg, 1986; 11 p.
2. Миронов А.Н., Бунятян Н.Д., Васильев А.Н. и др. Руководство по проведению доклинических исследований лекарственных средств. Ч.1. М.: Гриф, 2012; 944 с.
3. Арзамасцев Е.В., Гуськова Т.А., Березовская И. В. и др. Руководство по экспериментальному (доклиническому) изучению новых фармакологических веществ. М.: Медицина 2005; с 41–54.
4. Сернов, Л.Н. Элементы экспериментальной фармакологии. М.: Медицина, 2000; 352 с.
5. Березовская И.В. Классификация химических веществ по параметрам острой токсичности при парентеральных способах введения. Химико-фармацевтический журнал. 2003; 37(3): 32–34.
6. Спиридонова Т.Г. Консервативное лечение ожоговых ран. Русский медицинский журнал. 2002; Т.9, № 13–14: 560–561.
7. Боровиков В.П. Популярное введение в современный анализ данных в системе STATISTICA. М.: Горячая линия – Телеком, 2014; 288 с.

References

1. European Convention for the Protection of Vertebrate Animals Used for Experimental and other Scientific Purposes (ETS 123)., Strasbourg, 1986; 11 p.
2. Mironov A.N., Bunyatyan N.D., Vasiliev A.N. et al. Guidelines for Conducting Preclinical Studies of Medicines. Part 1. Moscow: Grif, 2012; 944 p. (in Russian).
3. Arzamascev E.V., Guskova T.A., Berezovskaya I.V. et al. Guidelines for the Experimental (Preclinical) Study of New Pharmacological Substances. Moscow: Medicine 2005; p. 41–54. (in Russian).
4. Sernov, L.N. Elements of Experimental Pharmacology. Moscow: Medicine, 2000; 352 p. (in Russian).
5. Berezovskaya I.V. Classification of chemical substances by acute toxicity parameters for parenteral administration. Pharmaceutical Chemistry Journal. 2003; 37(3): 32–34 (in Russian).
6. Spiridonova T.G. Conservative treatment of burn wounds. Russian Medical Journal. 2002; Vol. 9, No. 13–14: 560–561 (in Russian).
7. Borovikov V.P. Popular introduction to modern data analysis in the STATISTICA system. Moscow: Goryachaya Liniya – Telecom, 2014; 288 p. (in Russian).

Гнатология

Поступила 28.05.2024

Патология височно-нижнечелюстного сустава при стоматологических заболеваниях

https://doi.org/10.35556/idr-2024-4(109)36-42

Яцук А.В., к.м.н., ассистент

Сиволапов К.А., д.м.н., профессор, зав. кафедрой

Кафедра челюстно-лицевой хирургии и стоматологии общей практики Новокузнецкого ГИУВ (филиал ФГБОУ ДПО РМАНПО МЗ РФ)

Для переписки:
E-mail address: k.a.sivolapov@mail.ru

Резюме

Заболевания височно-нижнечелюстных суставов (ВНЧС) значительно снижают качество жизни, вызывая такие неприятные симптомы, как орофациальная боль, суставной звук, ограничение открывания рта, тиннитус, инсомния. Патология ВНЧС может быть следствием как самих стоматологических вмешательств, так и заболеваний ротовой полости, включая полную или частичную адентию, нарушение прикуса, доминирование одной жевательной стороны, пародонтит и др.

Целью настоящего обзора было исследование на основе данных литературы возможных нарушений в височно-нижнечелюстном суставе (ВНЧН) при стоматологической патологии.

Рассмотрены факторы риска развития ВНЧН, наиболее частые симптомы, клиническая картина, особенности дифференциальной диагностики, связь с применением общей анестезии, возрастными изменениями. Детально рассмотрена связь ВНЧН со стоматологическими заболеваниями. Подтверждено взаимовлияние изменений ВНЧС и зубного ряда. Сделан вывод о необходимости постоянного внимания к патологии ВНЧС при стоматологических заболеваниях.

Ключевые слова: височно-нижнечелюстной сустав, ремоделирование, КТ, КЛКТ, окклюзия.

Для цитирования: Яцук А.В., Сиволапов К.А. Патология височно-нижнечелюстного сустава при стоматологических заболеваниях. *Стоматология для всех*. 2024; №4(109): 36-42. doi: 10.35556/idr-2024-4(109)36-42

Pathology of the temporomandibular joint in dental diseases

Yatsuk A.V., Sivolapov K.A.

Novokuznetsk State Institute for Further Training of Physicians - Branch Campus of the Federal State Budgetary Educational Institution of Further Profession-al Education «Russian Medical Academy of Continuous Professional Education»

654005, Russia, Kemerovo Oblast, Novokuznetsk, Prospekt Stroiteley, 5

Summary

Temporomandibular joint diseases (TMJ) significantly reduce the quality of life, causing such unpleasant symptoms as orofacial pain, joint sound, limited mouth opening, tinnitus, insomnia. TMJ pathology can be a consequence of both the dental interventions themselves and diseases of the oral cavity, including complete or partial edentia, malocclusion, dominance of one chewing side, periodontitis, etc. The purpose of this review was to study, based on literature data, possible disorders in the temporomandibular joint (TMJ) in dental pathology. The risk factors for the development of TMJ, the most common symptoms, clinical picture, features of differential diagnostics, the relationship with the use of general anesthesia, age-related changes are considered. The relationship of TMJ with dental diseases is considered in detail. The mutual influence of changes in the TMJ and the dentition has been confirmed. A conclusion has been made about the need for constant attention to the pathology of the TMJ in dental diseases.

Keywords: temporomandibular joint, remodeling, CT, CBCT, occlusion.

For citation: Yatsuk A.V., Sivolapov K.A. Pathology of the temporomandibular joint in dental diseases. *Stomatology for All / Int. Dental Review*. 2024; no.4(109): 36-42 (in Russian). doi: 10.35556/idr-2024-4(109)36-42

Височно-нижнечелюстные нарушения (ВНЧН) являются помимо зубной боли частой причиной обращения к врачу-стоматологу. По разным оценкам, в США от ВНЧН страдают более 10 миллионов человек, а общая распространенность боли от ВНЧН составляет 6,3% среди женщин и 2,8% среди мужчин. Боли при ВНЧН, как правило, односторонние, хотя могут пора-

жаться и обе стороны лица [1].

ВНЧН – это широкое понятие, включающее болевой синдром, дисфункцию жевательных мышц и височно-нижнечелюстных суставов (ВНЧС). Несмотря на то, что рассматриваемая патология не опасна для жизни, она приводит к существенному снижению ее качества и не должна быть игнорирована. Современным практикующим врачам-стоматологам необходимо знать профиль риска пациентов, для которых вероятность развития ВНЧН повышена – это помогает в диагностике, лечении и достижении оптимальных результатов реабилитации [2].

Целью настоящего обзора было исследование по данным литературных источников возможности развития височно-нижнечелюстных расстройств при стоматологических заболеваниях.

Материал и методы

Для написания обзора осуществлялся поиск статей в базах данных PubMed и Google Scholar. Для получения необходимых публикаций в поисковое поле вводились фразы: «temporomandibular joint in dental diseases», «височно-нижнечелюстной сустав при стоматологических заболеваниях». Глубина поиска равнялась пяти годам. Через фильтр проходили только полнотекстовые статьи со свободным доступом (Free Full Text).

В базе данных PubMed были получены 1038 ссылок, в Google Scholar – 367 публикаций. Дальнейший отбор (анализ заголовков, резюме и содержания, отсев дублирующих работ) привел к уменьшению перечня до 38 источников, представленных в списке литературы.

Результаты и обсуждение

Клиническая характеристика височно-нижнечелюстных нарушений. К наиболее распространенным факторам риска развития ВНЧН относят травмы, падения, неудачную интубацию, удаление третьих моляров и другие стоматологические процедуры. При определении этиологического фактора следует помнить, что существуют коморбидные заболевания, которые могут специфически поражать ВНЧС (ревматоидный артрит, ювенильный артрит и др.) [2].

При остеоартрозе и остеоартрите ВНЧС в нем развиваются дегенеративные изменения. С точки зрения этиологии и патогенеза, эти изменения возникают из-за нарушения ремоделирования височно-нижнечелюстного сустава. В свою очередь, ремоделирование является основной биологической реакцией на нагрузку на ВНЧС. Это обеспечивает баланс между суставом, функцией или окклюзией. Длительная перегрузка ВНЧС приводит к неправильному ремоделированию. Травматическое воздействие способствует изменению механических свойств суставного хряща, вывиху суставного диска, повышенному трению в суставе, нестабильной окклюзии и функциональной перегрузке [3].

Орофациальная боль и суставной звук являются наиболее частыми симптомами ВНЧН. Исследование, проведенное в Северной Норвегии (n=1946), показало, что у лиц с признаками ВНЧН звук в суставе был наиболее частым клиническим признаком (38,1% у женщин и 20,9% у мужчин), за которым следовала боль в мышцах челюсти при пальпации (23% у женщин и 7,1% у мужчин). Также была высока вероятность боли в ВНЧС (17,7% у женщин и 8,2% у мужчин). Затруднения при широком открытии рта испытывали 3,8% женщин и 1,5% мужчин. В целом 16,1% женщин и 6,5% мужчин сообщили об одном или нескольких симптомах боли в области ВНЧС, а 12,2% женщин и 6,5% мужчин указали на один или несколько симптомов дисфункции ВНЧС [4].

Указанные симптомы могут наблюдаться при большинстве заболеваний ВНЧС, в том числе и не связанных причинно со стоматологической патологией. Так, при синовиальном хондроматозе ВНЧС ведущими симптомами являются боль, ограниченное открывание рта, нарушение прикуса, щелкающий звук при открывании рта, отек предушных раковин. Эти неспецифические признаки могут привести к ошибочному диагнозу [5].

У части пациентов клиническая картина ВНЧН может проявляться в виде отологических симптомов, таких, как боль в ухе, головокружение. В большинстве случаев источник этих жалоб не распознается, и пациенты могут долго и безуспешно лечиться у оториноларингологов [6]. Обследование пациентов с соматосенсорным тиннитусом и ВНЧН показало высокую распространенность ВНЧН у пациентов с тиннитусом, а также нередкое возникновение шума в ушах у лиц с ВНЧН [7]. У пациентов с ВНЧН инсомния встречается в 2,5 раза чаще, чем у здоровых людей (56,9% против 22,2%, $p<0,001$) [8].

Дифференциальная диагностика ВНЧН может быть достаточно сложной. Большое внимание следует уделить анамнезу боли, предполагаемым причинам ее возникновения, характеру, иррадиации. Целесообразно использовать шкалу (анкету) боли. Окончательную точку в диагнозе обычно позволяют поставить результаты исследования методами КТ и МРТ. Чаще всего ВНЧН дифференцируют с такой патологией, как: стоматологическая боль, гаймориты, нейропатии (невралгии), мигрени, опухоли, болезнь Лайма, цистицеркоз жевательных мышц [9].

Быстрой диагностике ВНЧН и стоматологического статуса помогает эффективный алгоритм, включающий: сбор анамнеза, осмотр, определение антропометрии зубных рядов, КЛКТ, МРТ ВНЧС, электромиографию жевательных мышц, компьютерную кинезиографию, электровибрографию, УЗ-исследование ВНЧС. Сочетание этих методов позволяет поставить окончательный диагноз [10]. Метод электронной аксиографии

может быть полезен на стадии диагностики и лечения ВНЧН. Также был разработан ряд методов для дистанционной компьютерной оценки (с помощью внутриротовых сканеров) состояния движений нижней челюсти, позволяющих ставить правильный диагноз [11].

На анатомическом уровне переднее смещение диска ВНЧС является наиболее распространенным ВНЧН в человеческой популяции. Менее часто определяются костные дефекты и гиперплазии. Во время роста организма такое смещение диска может вызывать изменение положения, резорбцию мыщелка и приводить к уменьшению высоты мыщелка, формируя и усугубляя зубочелюстную деформацию, что было подтверждено данными конусно-лучевой КТ (КЛКТ). Одностороннее смещение диска способствует ассиметричному отклонению нижней челюсти, в то время как двустороннее способствует развитию аномалий прикуса скелета II класса с нижнечелюстной ретрогнатией. Хирургическая репозиция диска может стимулировать регенерацию мыщелка [12–14]. При сильном разрушении сустава его протезируют, что приводит к улучшению механических функций височно-нижнечелюстного сочленения [15]. Если мыщелок укорочен, но сохранен, можно провести аппаратное лечение (Tween-Box, функциональные каппы). Аппаратное воздействие приводило к саггитальному и вертикальному развитию нижней челюсти у подростков с аномалией прикуса 1 класса II скелетного класса и ретракцией нижней челюсти [16].

Ассоциация височно-нижнечелюстной патологии со стоматологическими заболеваниями. Частота распространения дисфункций ВНЧС постоянно растет, особенно среди молодежи, что может быть следствием проведения ставших популярными ортодонтических процедур. Последние сопровождаются непосредственным вмешательством в зубочелюстную систему с дальнейшим ее ремоделированием на уровне черепа, челюстей, позвоночника. Такие дисфункции приводят к патологическому изменению ВНЧС на анатомическом и функциональном уровне, что необходимо учитывать в практике врача-стоматолога [17].

Пародонтит может воздействовать на ВНЧС, состояние которого также может отражаться на течении пародонтита. Обе патологии, вероятно, находятся во взаимной причинно-следственной связи. В клинической практике у пациентов пародонтит часто сопровождается ВНЧН с характерными симптомами (боль в ухе, лице, головная боль, дисфункция челюсти). Во всем мире у взрослых отмечается высокая распространенность пародонтита и ВНЧН. Одностороннее жевание из-за пародонтита может вызывать боль и структурные изменения в ВНЧС. Тем не менее, не все исследования подтверждают связь между пародонтитом и ВНЧН [18].

Предпочтение одной жевательной стороны является одним из факторов риска развития ВНЧН, и люди с несимметричным предпочтением жевательной стороны более склонны к коротким и смещенным мыщелкам, увеличенному наклону суставных возвышений и большей глубине суставной ямки. Доля пациентов с ВНЧН с доминированием одной жевательной стороны выше, чем у остальных людей. Существует сильная корреляция между несимметричным жевательным предпочтением и симптомами и признаками ВНЧН. Исследования на животных показали, что несимметричная жевательная нагрузка влияет на рост, развитие, повреждение и восстановление нижней челюсти. После длительного одностороннего жевания изменение напряжения внутри сустава вызывает дисбаланс со структурной перестройкой ВНЧС: трансформацией и даже разрушением волокнистой структуры жевательной мышцы, что, в свою очередь, приводит к некоординированному движению двусторонних мышц [19].

ВНЧН являются основной причиной хронической лицевой боли. Нестабильная боль в челюсти обычно усиливается во время пережевывания пищи. ВНЧС подвергается давлению во время окклюзии в процессе жевания. Перегрузка ВНЧС была предложена в качестве этиологического фактора ВНЧН. Обследование 24 человек (17 женщин, 7 мужчин) с хроническим односторонним ВНЧН, полным прикусом и нормальной окклюзией методами аксиографии и кинезиографии показало, что большая часть из них (n=15) жевали на пораженной стороне (остальные – на непораженной), угол мыщелкового пути был круче на пораженной стороне, чем на здоровой, а угол бокового наведения (кинезиография) был более плоским на пораженной стороне у всех 24 участников. Эти результаты показывают, что доминирование одной жевательной стороны связано с хроническим заболеванием височно-нижнечелюстного сустава на преобладающей жевательной стороне [1].

Бруксизм, как одно из последствий ВНЧН, может приводить к повреждению зубов. Осмотр зубного ряда может обнаруживать признаки потертости, износа фасеток, трещин, линий трещин, сломанных зубов, реставрации. Также отмечаются подвижность пародонта, уменьшенный окклюзионный вертикальный размер, потеря поддержки задних моляров [2]. Бруксизм во сне достоверно связан со стираемостью зубов. С другой стороны, зубная боль и боль в ВНЧС также связаны со стираемостью зубов [20]. Можно предположить, что существует причинно-следственная связь между этими явлениями: патология ВНЧС с изменением функции жевательных мышц провоцирует бруксизм (в т.ч. во сне), что, в свою, очередь, вызывает повреждение и стирание зубов.

Во время пандемии COVID-19 рутинные стоматологические процедуры были приостановлены. ВНЧН и бруксизм не были включены в определение неотложной помощи, из-за чего пациенты с подобными нару-

шениями не получали лечение. На фоне пандемии резкое психологическое неблагополучие (стресс, тревога) приводило к усилению симптомов ВНЧН, бруксизма, орофациальных болей [21]. Таким образом, следует учитывать, что стрессовые ситуации способствуют обострению клинических проявлений ВНЧН.

Поскольку ВНЧС – это трехточечный сустав, где мыщелок-ямка являются двумя точками соприкосновения, а зубной ряд – третьей точкой, то нарушение окклюзии в связи с частичной или полной адентией играет роль в этиологии заболеваний ВНЧС. Продолжительная потеря окклюзионной поддержки может вызывать смещение оставшихся зубов, изменение окклюзионных контактов и увеличение рисков ВНЧН. В систематическом обзоре, включившем 13 исследований пациентов (n=2788) с частичной или полной адентией, установили связь между потерей зубов и развитием ВНЧН. Во всех (кроме одного) включенных исследованиях, как для частично, так и для полностью беззубых групп, была обнаружена сильная достоверная связь между отсутствием зубов и выявлением хотя бы одного симптома ВНЧС. В шести включенных исследованиях сообщалось о наличии аномальных звуков ВНЧС как о наиболее частой жалобе после потери зубов. В четырех исследованиях был сделан вывод, что женщины чаще страдают от ВНЧН, чем мужчины, и только в одном исследовании сообщалось об обратной пропорции. В одном исследовании авторы пришли к выводу, что у пациентов с состоянием нижней челюсти I класса по Кеннеди или комбинацией ситуаций класса I и класса II в верхней челюсти наблюдается более высокая распространенность ВНЧС. В другом исследовании было показано, что двусторонняя потеря заднего зуба связана с более выраженным увеличением краниального смещения мыщелка и его эрозией [22].

В обзоре B.M. Walker et al. (включено 37 статей) изучалась связь между общей анестезией в детской стоматологии и развитием ВНЧН. По данным авторов, в некоторых публикациях упоминалась связь между ВНЧН и интубацией в ходе общей анестезии. В большинстве работ такая связь не была освещена. Тем не менее, приводится мнение о том, что во время интубации ротационные и поступательные маневры, используемые анестезиологами для достижения максимального открытия рта, а также атравматическое проведение эндотрахеальной трубки могут привести к повреждению ВНЧС из-за чрезмерных ручных усилий или посредством ларингоскопа. Установление слишком большого ротового упора способствует сильному смещению диска вперед и также травмирует ВНЧС [23].

В пожилом возрасте часто возникают краниомандибулярные дисфунции, которые характеризуются болями (неодонтогенными) в лицевой области, ограничением подвижности нижней челюсти и шумами в ВНЧС. Заболеваемость варьирует в диапазоне от 4% до 15% в год. Мышечные и артрогенные жалобы могут быть вызваны различными факторами, включая: психосоциальные причины, соматические заболевания, бруксизм. Причины развития патологии до конца не изучены. Данное расстройство преобладает у женщин, и соотношение к мужчинам варьирует от 2:1 до 4:1 [24]. У детей и подростков иногда диагностируют ювенильный идиопатический артрит ВНЧС, причины которого неясны. Часто его не обнаруживают (и, соответственно, не лечат), что приводит к серьезным проблемам в более позднем возрасте [25].

У пациентов с ревматоидным артритом может наблюдаться большой комплекс одонтологических и височно-нижнечелюстных аномалий. В исследовании, включившем 30 пациентов с ревматоидным артритом (РА) и контрольную группу (n=30), было показано, что при РА отмечалось: большее количество отсутствующих зубов (6,9±5,7 против 3,0±2,0, p=0,01), больше случаев кариеса (13,4±5,4 против 4,9±6,5, p=0,01), пародонтита (1,3±0,001 против 0,8±0,8, p=0,015), худшая гигиена полости рта (43,3% против 13,3%, p=0,05), более сильная лицевая боль (66,7% против 20,0%, p<0,001), повышенная распространенность височно-нижнечелюстных аномалий, определяемых как клинически (100% против 60%, p<0,001), так и рентгенологически (50% против 16%, p=0,10). Цефалометрический анализ Рокабадо показал различия в краниоцервикальном угле и подъязычном треугольнике между группами РА и контроля [26]. Можно предположить, что ВНЧН могут быть последствиями ревматоидного артрита через одонтогенные воздействия (РА → одонтогенные изменения → ВНЧН) или быть непосредственным результатом РА (РА → ВНЧН → одонтогенные изменения).

Часто встречающееся смещение зубов и челюстей наряду с кариесом и гингивитом является распространенной проблемой полости рта у человека. До 80% немецких детей имеют искривление зубов и челюстей. Подобная патология вызывает перегрузочное повреждение ВНЧС и жевательных мышц, что косвенно влияет на механику приема пищи, жевание, речь, дыхание [27].

Опосредованное влияние на развитие ВНЧС могут оказывать психические состояния. Стрессовые ситуации становятся триггером сжатия зубов, бруксизма, что нарушает нормальную окклюзию за счет истирания эмали и за счет усиления тонического сокращения мышц повышает нагрузку на ВНЧС. Указанные процессы провоцируют ремоделирование мыщелка и приводят к деградации суставного хряща [28].

У спортсменов, занимающихся атлетической гимнастикой, обнаружены частые стоматологические нарушения в виде некариозных поражений твердых тканей зубов с их повышенной стираемостью, частыми пародонтитами, а также с функциональными нарушениями в ВНЧС и жевательных мышцах. Ношение окклюзионных

шин может частично предотвратить эти изменения [29]. Механизм повреждения в данном случае не очень понятен. Возможно, к этому имеет отношение повышенный общий тонус мышц, включая жевательные мышцы.

Нарушения височно-нижнечелюстного сустава в сочетании с неправильным прикусом. Существует связь между заболеваниями ВНЧС и разными видами неправильного прикуса. В обзоре S. Matsuda et al., включившем результаты 28 исследований, была установлена причинно-следственная связь между разными заболеваниями ВНЧС и пятью видами неправильного прикуса: (А) – задний открытый прикус на пораженной стороне и/или смещение нижней челюсти в сторону непораженной стороны (например, мыщелковая гиперплазия, вывих, септический артрит ВНЧС и др.); (Б) – задний открытый прикус на непораженной стороне и/или смещение нижней челюсти в сторону пораженной стороны (перелом мыщелка или суставного диска, смещение диска, резорбция мыщелка ВНЧС и т.д.); (С) – двусторонний задний открытый прикус (мыщелковая гиперплазия двусторонняя); Д – передний открытый прикус и/или вращение нижней челюсти по часовой стрелке (перелом, резорбция мыщелка, суставного диска, анкилоз и др.). Пятый вид связан с наследственными заболеваниями (например, гемифациальная микросомия с ассиметрией лица, дефицитом костной ткани, гипоплазией, нарушением прикуса) [30]. В этой работе ВНЧН рассматривались в качестве причинного фактора, а нарушения прикуса были следствием.

Строение челюсти может сильно влиять на морфологические характеристики ВНЧС. Так, при анализе пациентов со скелетным классом II и нижнечелюстным ретрогнатизмом были обнаружены различия в гипердивергентных и гиподивергентных группах по сравнению с нормальной группой в вертикальном и переднезаднем положении нижнечелюстной ямки, вертикальном наклоне мыщелка, а также ширине и длине мыщелка ВНЧС. В гипердивергентной группе отмечались самый высокий наклон мыщелка в срединной сагиттальной плоскости, переднее и верхнее расположение мыщелка, наименьшие передние, верхние и медиальные суставные щели и самый большой объем общего суставного пространства по сравнению с другими группами [31].

Роль неправильного прикуса в этиологии ВНЧН широко обсуждается в литературе. В исследовании, включившем 266 пациентов, было показано, что существует связь между неправильным прикусом II класса (OR=0,56, p=0,024) и скученностью (OR=0,35, p<0,001) с ВНЧН. Регрессия с множественными логистическими связями показала значительную связь ВНЧН со скученностью (p<0,001) и аномалиями прикуса III класса (p=0,002). Таким образом, пациенты с неправильным соотношением моляров, перекрестным прикусом и скученностью должны обратиться за ортодонтическим лечением для профилактики ВНЧН [32].

Данные КЛКТ (по результатам 33 публикаций) позволили определить факторы риска развития ВНЧН. Скелетный и дентальный класс II нарушения прикуса с ретрогнатической нижней челюстью, гиподивергентный рисунок скелета с крутой плоскостью нижней челюсти и значительное латеральное смещение нижней челюсти могут быть факторами риска развития рентгенологически выявляемых дегенеративных изменений. Пациенты с аномалиями прикуса III скелетного и стоматологического класса, а также с гипердивергентным строением скелета могут подвергаться более высокому риску развития ВНЧН по сравнению с другими группами [33].

Взаимоотношения между мыщелком и ямкой различаются у лиц с разными углами направления резцов, а режущее направление связано с ростом и развитием ВНЧС. У людей с передним открытым или передним перекрестным прикусом нет режущего ориентира, что оказывает долгосрочное воздействие на жевательные движения. Абберантное движение нижней челюсти может оказывать давление на ВНЧС, влияя на его положение и морфологию. Аномальный внешний стресс может привести к структурной дегенерации ВНЧС у пациентов с ограниченной компенсаторной способностью и замедлению ремоделирования ВНЧС. Пациенты с передним открытым или перекрестным прикусом имеют повышенный риск дисфункции ВНЧС с большим количеством симптомов, включая мышечную усталость и орофациальную боль. Поскольку изменения мыщелковой ямки тесно коррелируют с дисфункцией ВНЧС, необходимо учитывать изменение положения и морфологии ВНЧС из-за отсутствия режущего пути при планировании протезирования и ортодонтического лечения при переднем открытом или перекрестном прикусе [34].

В другом ретроспективном исследовании была подтверждена связь ВНЧН с аномалиями прикуса III класса. Внутри исследуемой группы (n=90) наблюдались значительные различия в положении и морфологии ВНЧС по сравнению с контрольной группой (p<0,05) [35].

У детей и подростков (n=411) наибольшая распространенность симптомов ВНЧН (бруксизм, суставной звук, отклонение при открывании, уменьшение открывающих/латеральных/протрузивных движений, аномалии прикуса и миофасциальная боль) определялась у пациентов с I угловым классом (37,7%), глубоким прикусом (43,43%) и повышенным прикусом (41,41%) [36].

Из 138 пациентов, обратившихся за ортодонтической помощью, у двух третей обнаружилось ВНЧН, а у 20,3% эти нарушения были умеренными или тяжелыми. Высокая распространенность ВНЧН у ортодонтических пациентов подчеркивает важность скрининга

ВНЧС перед началом лечения. Не было установлено связи между наличием ВНЧН и тяжестью нарушения прикуса, хотя было доказано негативное влияние первого на качество жизни [37]. Ортодонтическое лечение может улучшить баланс зубного протеза и ВНСЧ. После ортодонтического лечения у пациентов с аномалией прикуса II класса 2 подкласса форма и положение мыщелка ВНЧС изменились. Так, было отмечено уменьшение передней суставной щели и увеличение задней суставной щели, а также смещение мыщелка вперед к центру ямки при лечении несъемными аппаратами и прозрачными каппами. Таким образом, во время ортодонтического лечения мыщелок ВНЧС подвергается адаптивной реконструкции [38].

Выводы

Проведенный анализ литературных источников показал, что нарушения в трехточечной динамической системе, в которой первыми двумя точками служат правое и левое височно-нижнечелюстные сочленения, а третьей – окклюзионное соединение верхнего и нижнего зубных рядов (патология жевательных мышц, артриты, нарушение целостности и болезни зубов, жевательные предпочтения, изменение прикуса, ятрогенные причины и др.), могут вызывать изменения, приводящие к ремоделированию по крайней мере одного ВНЧС. Причем воздействие это двунаправленное: не только зубной ряд воздействует на ВНЧС, но и обратное влияние тоже имеет место. Существует множество механизмов развития ВНЧН, которые, в свою очередь, могут приводить к симптомам, имитирующим заболевания соседних систем, что создает значительные затруднения в диагностике ВНЧН и должно учитываться при диагностике данной патологии, принятии мер для профилактики ее развития и назначении лечения.

Литература/References

1. Santana-Mora U., Lopez-Cedrun J., Suarez-Quintanilla J., et al. Asymmetry of dental or joint anatomy or impaired chewing function contribute to chronic temporomandibular joint disorders. *Ann Anat*. 2021, no. 238: 151793. doi: 10.1016/j.aanat.2021.151793

2. Beaumont S., Garg K., Gokhale A., Heaphy N. Temporomandibular Disorder: a practical guide for dental practitioners in diagnosis and management. *Aust Dent J*. 2020, no. 65(3): 172–180. doi: 10.1111/adj.12785

3. Derwich M., Mitus-Kenig M., Pawlowska E. Interdisciplinary Approach to the Temporomandibular Joint Osteoarthritis-Review of the Literature. *Medicina (Kaunas)*. 2020, no. 56(5): 225. doi: 10.3390/medicina56050225

4. Hadler-Olsen E., Thon E., Holde G.E., Jonsson B., Oscarson N., Tillberg A. Temporomandibular disorders in an adult population in northern Norway: A cross-sectional study. *Clin Exp Dent Res*. 2021, no. 7(6): 1144–1153. doi: 10.1002/cre2.463

5. Song Z., Yuan S., Liu J., Bakker A.D., et al. Temporomandibular joint synovial chondromatosis: An analysis of 7 cases and literature review. Sci *Prog*. 2022, no. 105(3): 368504221115232. doi: 10.1177/00368504221115232

6. Naderi Y., Karami E., Chamani G., Amizadeh M., et al. Temporomandibular treatments are significantly efficient in improving otologic symptoms. *BMC Oral Health*. 2023, no. 23(1): 913. doi: 10.1186/s12903-023-03627-2

7. Didier H.A., Cappellari A.M., Sessa F., GiannУ A.B., et al. Somatosensory tinnitus and temporomandibular disorders: A common association. *Oral Rehabil J* . 2023, no. 50(11): 1181–1184. doi: 10.1111/joor.13541

8. Lee Y.H., Auh Q.S., An J.S., Kim T. Poorer sleep quality in patients with chronic temporomandibular disorders compared to healthy controls. *BMC Musculoskelet Disord*. 2022, no. 23(1): 246. doi: 10.1186/s12891-022-05195-y

9. Krasinska-Mazur M., Homel P., Gala A., Stradomska J., Pihut M. Differential diagnosis of temporomandibular disorders – a review of the literature. *Folia Med Cracov*. 2022, no. 62(2): 121–137. doi: 10.24425/fmc.2022.141703

10. Текучева С.В., Базикян Э.А., Афанасьева Я.И., Постников М.А. Комплексная оценка состояния зубочелюстной системы у пациентов с заболеваниями височно-нижнечелюстного сустава с использованием авторского протокола исследования: клинические случаи. *Кубанский научный медицинский вестник*. 2023, № 30(4): 110–136. doi: 10.25207/1608-6228-2023-30-4-110-136

Tekucheva S.V., Bazikyan E.A., Afanasyeva Ya.I., Postnikov M.A. Comprehensive assessment of the state of the dental and maxillary system in patients with diseases of the temporomandibular joint using the author's research protocol: clinical cases. *Kuban Scientific Medical Bulletin*. 2023, no. 30(4): 110–136 (in Russian). doi: 10.25207/1608-6228-2023-30-4-110-136

11. Юнусова У.А. Новые взгляды на диагностику и клинику дисфункции височно-нижнечелюстного сустава. Advanced Research and Stability J. 2022, Special Issue: 869–876.

Yunusova U.A. New views on the diagnosis and clinic of temporomandibular joint dysfunction. *Advanced Research and Stability J*. 2022, Special Issue: 869–876 (in Russian).

12. Lin M., Xu Y., Wu H., Zhang H., et al. Comparative cone-beam computed tomography evaluation of temporomandibular joint position and morphology in female patients with skeletal class II malocclusion. *J Int Med Res*. 2020, no. 48(2): 300060519892388. doi: 10.1177/0300060519892388

13. Sun J., Zhu H., Lu C., Zhao J., et al. Temporomandibular joint disc repositioning and occlusal splint for adolescents with skeletal class II malocclusion: a single-center, randomized, open-label trial. *BMC Oral Health*. 2023, no. 23(1): 694. doi: 10.1186/s12903-023-03402-3

14. Wang Y.H., Ma R.H., Li J.J., Mu C.C., et al. Diagnostic efficacy of CBCT, MRI and CBCT-MRI fused images in determining anterior disc displacement and bone changes of temporomandibular joint. *Dentomaxillofac Radiol*. 2022, no. 51(2): 20210286. doi: 10.1259/dmfr.20210286

15. Vasavi M., Ramaraju A.V., Sajjan M.C.S., Rao D.B., et al. An evaluation of the effect of wearing complete dentures on temporomandibular joint vibrations over time using the joint vibration analyzer. *J Indian Prosthodont Soc*. 2023, no. 23(1): 30–37. doi: 10.4103/jips.jips_215_22

16. Zhang Y., Zheng J., Wu Q., Jiang T., et al. Three-dimensional spatial

analysis of temporomandibular joint in adolescent Class II division 1 malocclusion patients: comparison of Twin-Block and clear functional aligner. *Head Face Med*. 2024, no. 20(1): 4. doi: 10.1186/s13005-023-00404-y

17. Мансур Ю.П., Щербаков Л.Н., Ягупова В.Т., Юхнов И.Н., Райнедов А.Ю. Частота встречаемости заболеваний височно-нижнечелюстного сустава среди взрослых ортодонтических пациентов. Научное обозрение. *Медицинские науки*. 2022, № 6: 34–38.

Mansur Yu.P., Shcherbakov L.N., Yakupova V.T., Yukhnov I.N., Randov A.Yu. The incidence of diseases of the temporomandibular joint among adult orthodontic patients. Scientific review. *Medical sciences*. 2022, № 6: 34–38 (in Russian).

18. Wang S., Jiang H., Qi H., Luo D., et al. Association between periodontitis and temporomandibular joint disorders. *Arthritis Res Ther*. 2023, no. 25(1): 143. doi: 10.1186/s13075-023-03129-0

19. Zheng H., Liu Z., Wang H. Research progress in effect of chewing-side preference on temporomandibular joint and its relationship with temporo-mandibular disorders. *Zhejiang Da Xue Xue Bao Yi Xue Ban*. 2023, no. 52(3): 386–397. doi: 10.3724/zdxbyxb-2023-0066

20. Wetselaar P., Manfredini D., Ahlberg J., Johansson A., et al. Associations between tooth wear and dental sleep disorders: A narrative overview. *J Oral Rehabil*. 2019, no. 46(8): 765–775. doi: 10.1111/joor.12807

21. Emodi-Perlman A., Eli I. One year into the COVID-19 pandemic - temporomandibular disorders and bruxism: What we have learned and what we can do to improve our manner of treatment. *Dent Med Probl*. 2021, no. 58(2): 215–218. doi: 10.17219/dmp/132896

22. Rawat P., Saxena D., Srivastava P.A., Sharma A., et al. Prevalence and severity of temporomandibular joint disorder in partially versus completely edentulous patients: A systematic review. *J Indian Prosthodont Soc*. 2023, no. 23(3): 218–225. doi: 10.4103/jips.jips_136_23

23. Walker B.M., Donnell C.C. Does dental rehabilitation under general anaesthetic contribute to the development of temporomandibular disorders in children and adolescents? A scoping review. *J Oral Rehabil*. 2023, no. 50(9): 902–913. doi: 10.1111/joor.13525

24. Rauch A., Angrik C., Zenthofer A., Weber S., et al. Prevalence of temporomandibular disorders in seniors-Symptom-related analyses in younger and older seniors. *Z Gerontol Geriatr*. 2022, no. 55(6): 482–488. doi: 10.1007/s00391-021-01954-z

25. De Sonnaville W.F.C., Speksnijder C.M., Zuithoff N.P.A., Verkouteren D.R.C., et al. Maximum bite force in children with juvenile idiopathic arthritis with and without clinical established temporomandibular joint involvement and in healthy children: a cross-sectional study. *J Oral Rehabil*. 2021, no. 48(7): 774–784. doi: 10.1111/joor.13172

26. Gonzalez-Chavez S.A., Pacheco-Tena C., Campos Torres R.M., Quinonez-Flores C.M., et al. Temporomandibular and Odontological Abnormalities in Patients with Rheumatoid Arthritis. *Reumatol Clin (Engl Ed)*. 2020, no. 16(4): 262–271. doi: 10.1016/j.reuma.2018.07.005

27. Ruf S., Proff P., Lisson J. Health relevance of malocclusions and their treatment. *Bundesgesundheitsblatt Gesundheitsforschung Gesundheitsschutz*. 2021, no. 64(8): 918–923. doi: 10.1007/s00103-021-03372-3

28. Борисова Э.Г., Дуда А.П., Поплавский Е.С., Сериков А.А. Этиология и патогенез заболеваний височно-нижнечелюстного сустава. *Медико-фармацевтический журнал «Пульс»*. 2022, № 24(1): 25–33. doi: 10.26787/nydha-2686-6838-2022-24-1-25-33

Borisova E.G., Duda A.P., Poplavsky E.S., Serikov A.A. Etiology and pathogenesis of diseases of the temporomandibular joint. *Medical and pharmaceutical magazine "Pulse"*. 2022, no. 24(1): 25–33 (in Russian). doi: 10.26787/nydha-2686-6838-2022-24-1-25-33

29. Бучнева О.В., Орешака О.В., Дементьева Е.А., Иванова Н.А. Последние данные об изучении повышенной стираемости и других нарушений стоматологического статуса у лиц молодого возраста, занимающихся атлетической гимнастикой, в Алтайском государственном медицинском университете. *Бюллетень медицинской науки*. 2020, №4 (20): 25–31.

Buchneva O.V., Oreshaka O.V., Dementieva E.A., Ivanova N.A. Recent data on the study of increased erasure and other dental status disorders in young people engaged in athletic gymnastics, at the Altai State Medical University. *Bulletin of Medical Science*. 2020, no. 4 (20): 25–31.

30. Matsuda S., Yamaguchi T., Mikami S., Yoshimura H., Gotouda A. Can malocclusion provide clinicians with information for differential diagnosis of temporomandibular joint diseases?: A review. *Medicine (Baltimore)*. 2022, no. 101(33): e29247. doi: 10.1097/MD.0000000000029247

31. Al-Hadad S.A., ALyafrusee E.S., Abdulqader A.A., Al-Gumaei W.S., et al. Comprehensive three-dimensional positional and morphological assessment of the temporomandibular joint in skeletal Class II patients with mandibular retrognathism in different vertical skeletal patterns. *BMC Oral Health*. 2022, no. 22(1): 149. doi: 10.1186/s12903-022-02174-6

32. Kamal A.T., Fida M., Sukhia R.H. Dental Characteristics of Patients Suffering from Temporomandibular Disorders. J Ayub Med Coll Abbottabad. 2020, no. 32(4): 492–496.

33. Dygas S., Szarmach I., Radej I. Assessment of the Morphology and Degenerative Changes in the Temporomandibular Joint Using CBCT according to the Orthodontic Approach: A Scoping Review. *Biomed Res In*t. 2022, 2022(1): 6863014. doi: 10.1155/2022/6863014

34. Chen Y., Wang J., Li Y., Li L., et al. Age-related variations in position and morphology of the temporomandibular joint in individuals with anterior openbite and crossbite: a multi-cross-sectional comparative study. *BMC Oral Health*. 2022, no. 22(1): 200. doi: 10.1186/s12903-022-02236-9

35. Chen Y., Li L., Li Y., Luo N., Dai H., Zhou J. Comprehensive positional and morphological assessments of the temporomandibular joint in adolescents with skeletal Class III malocclusion: a retrospective CBCT study. *BMC Oral Health*. 2023, no. 23(1): 78. doi: 10.1186/s12903-023-02788-4

36. MacrУ M., Murmura G., Scarano A., Festa F. Prevalence of temporomandibular disorders and its association with malocclusion in children: A transversal study. *Front Public Health*. 2022, no. 10: 860833. doi: 10.3389/fpubh.2022.860833

37. Yap A.U., Chen C., Wong H.C., Yow M., Tan E. Temporomandibular disorders in prospective orthodontic patients. *Angle Orthod*. 2021, no. 91(3): 377–383. doi: 10.2319/010720-863.1

38. Zheng J., Zhang Y., Wu Q., Xiao H., Li F. Three-dimensional spatial analysis of the temporomandibular joint in adult patients with Class II division 2 malocclusion before and after orthodontic treatment: a retrospective study. *BMC Oral Health*. 2023, no. 23(1): 477. doi: 10.1186/s12903-023-03210-9

www.darta.top

CFS Certificate
00017814

ISO 13485:2016
:: Certificate No :: RU56234H

DARTA®

Медицинские стулья DARTA®

Разработано и
произведено в России

Цвета обивки стула

www.coralspb.ru
тел.: +7 (812) 655-50-50
+7 (495) 663-77-26

Методы функциональной диагности в стоматологии

Поступила 15.07.2024

Миографическая картина пациентов с дисфункцией ВНЧС и двухсторонними концевыми дефектами зубных рядов

https://doi.org/10.35556/idr-2024-4(109)44-47

Резюме

Лечение пациентов с двусторонними концевыми дефектами зубных рядов требует комплексного подхода для восстановления функциональной активности жевательного аппарата. Актуальным методом лечения для восполнения дефектов зубных рядов является дентальная имплантация. Метод электромиографии (ЭМГ) позволяет определить состояние жевательных мышц, их функциональную активность, оценить эффективность проводимого лечения.

Цель. Изучить электромиографические изменения у пациентов с двусторонними концевыми дефектами зубных рядов, сочетанными с дисфункцией височно-нижнечелюстного сустава (ВНЧС), до и после дентальной имплантации с последующим протезированием на имплантатах.

Материал и методы. В исследовании участвовали 60 пациентов, которым была выполнена дентальная имплантация с использованием навигационных шаблонов. Электромиографическое исследование проводилось до лечения и через 7 дней после временного протезирования по протоколу отсроченной нагрузки.

Результаты и обсуждение. Предварительное электромиографическое исследование показало преобладание активности височных мышц над жевательными до лечения. После лечения отмечено значительное увеличение электромиографической активности жевательных мышц, что свидетельствует о восстановлении их функциональной активности с сохранением показателей эффективности работы височных мышц соответственно.

Выводы. В результате проведенного исследования получены характерные ЭМГ и графики изменений электромиографических показателей пациентов с дисфункцией ВНЧС и двусторонними концевыми дефектами зубных рядов до и после лечения с применением дентальной имплантации и временного протезирования. Подтверждено значительное улучшение функциональной активности жевательных мышц после проведенного лечения.

Ключевые слова: электромиография, двухсторонние концевые дефекты, активность жевательных мышц.

Казарян Г.Г.[1], аспирант, кафедра челюстно-лицевой хирургии и хирургической стоматологии, ORCID ID: 0000-0002-3532-983X, SPIN-код: 7872-9168, Author ID: 1127744

Бекреев В.В.[1], д.м.н., профессор кафедры челюстно-лицевой хирургии и хирургической стоматологии, ORCID ID: 0000-0003-3897-2019, SPIN-код: 7662-4753, Author ID: 84948

Юдин Д.К.[2,3], к.м.н., врач-стоматолог НМИЦ «Радиологии» (МНИОИ им. П.А. Герцена), научный сотрудник НКО ЧЛХ НМИЦО ФМБА России, ORCID ID: 0000-0002-5765-2638, SPIN-код: 3704-3757, Author ID: 846437

Салех К.М.[1], аспирант, кафедра челюстно-лицевой хирургии и хирургической стоматологии, ORCID ID: 0000-0003-4415-766X, SPIN-код: 1798-1439, Author ID: 1154438

Дегтярев Н.Е.[1], аспирант, кафедра челюстно-лицевой хирургии и хирургической стоматологии, ORCID ID: 0000-0002-7799-3878, SPIN-код: 2346-2440, Author ID: 1249054

[1] ФГАОУ ВО «Российский университет дружбы народов им. Патриса Лумумбы», г. Москва

[2] Московский научно-исследовательский онкологический институт им. П.А. Герцена – филиал ФГБУ «Национальный медицинский исследовательский центр радиологии» МЗ РФ

[3] ФГБУ НКЦО ФМБА России, г. Москва

Для переписки:
E-mail address: genro96@mail.ru

Для цитирования: Казарян Г.Г., Бекреев В.В., Юдин Д.К., Салех К.М., Дегтярев Н.Е. Миографическая картина пациентов с дисфункцией ВНЧС и двухсторонними концевыми дефектами зубных рядов. *Стоматология для всех*. 2024; № 4(109): 44-47. doi: 10.35556/idr-2024-4(109)44-47

Myographic pattern of patients with TMJ dysfunction and bilateral terminal defects of the dentition

Kazarian G.G.[1], ORCID ID: 0000-0002-3532-983X, SPIN-code: 7872-9168, Author ID: 1127744, **Bekreev V.V.**[1], ORCID ID: 0000-0003-3897-2019, SPIN-code: 7662-4753, Author ID: 84948, **Yudin D.K.**[2,3], ORCID ID: 0000-0002-5765-2638, SPIN-code: 3704-3757, Author ID: 846437, **Salekh K.M.**[1], ORCID ID: 0000-0003-4415-766X, SPIN-code: 1798-1439, Author ID: 1154438, **Degtyarev N.E.**[1], ORCID ID: 0000-0002-7799-3878, SPIN-code: 2346-2440, Author ID: 1249054

[1] PEOPLES FRIENDSHIP UNIVERSITY OF RUSSIA 117198, Russia, Moscow, Miklukho-Maklaya st., 6

[2] P. Hertsen Moscow Scientific Research Institute of Oncology of the Ministry of Health of the Russian Federation 125284, Russia, Moscow, 2-Y Botkinskiy Proyezd,

[3] Federal State Budgetary Institution «The National Medical Research Center Гor Otorhinolaryngology of the

Federal Medico-Biological Agency of Russia»
123182, Russia, Moscow, Volokolamskoye Shosse, 30, bld.2

Summary

Treatment of patients with bilateral terminal defects of the dental arches requires a comprehensive approach to restore the functional activity of the masticatory apparatus. Dental implantation is currently an actual treatment method to fill the defects of dental rows. The electromyography (EMG) method allows us to determine the condition of the masticatory muscles, their functional activity, and to evaluate the effectiveness of the treatment.

Objective: To study electromyographic changes in patients with bilateral terminal defects of the dental arches, combined with dysfunction of the temporomandibular joint (TMJ), before and after dental implantation followed by prosthetics on implants.

Material and methods. The study included 60 patients who underwent dental implantation using navigation templates. Electromyography was performed before treatment and 7 days after temporary prosthetics according to the delayed loading protocol using.

Results and discussion. The preliminary electromyographic study showed predominance of temporal muscles activity over masticatory muscles before treatment. After treatment, a significant increase in electromyographic activity of the masseter muscles was noted, indicating restoration of their functional activity with preservation of temporal muscle performance indices, respectively.

Conclusions. As a result of the conducted study, characteristic EMG and graphs of changes in electromyographic indices of patients with TMJ dysfunction and bilateral terminal defects of the dental arches were obtained before and after treatment using dental implantation and temporary prosthetics. A significant improvement in the functional activity of the masticatory muscles after the treatment was confirmed.

Keywords: electromyography, bilateral terminal defects, activity of masticatory muscles.

For citation: Kazarian G.G., Bekreev V.V., Yudin D.K., Salekh K.M., Degtyarev N.E. Myographic pattern of patients with TMJ dysfunction and bilateral terminal defects of the dentition. *Stomatology for All / Int. Dental Review*. 2024; no. 4(109): 44-47 (in Russian). doi: 10.35556/idr-2024-4(109)44-47

Дисфункция ВНЧС представляет собой одну из наиболее распространенных проблем в области стоматологии и челюстно-лицевой хирургии [1]. По данным эпидемиологических исследований, около 30% взрослого населения страдает от различных форм дисфункции ВНЧС [2–4]. Такая частота встречаемости объясняется, в первую очередь, тесным взаимодействием всех структур челюстно-лицевой области [5]. В большинстве случаев дисфункция ВНЧС протекает бессимптомно [6], а среди симптомов заболевания часто встречаются: болевые ощущения, нарушения функции жевательных мышц, ограничения движения нижней челюсти – все они существенно снижают качество жизни пациентов [7].

Одним из методов диагностики и оценки эффективности лечения дисфункции ВНЧС в динамике является электромиография (ЭМГ), позволяющая оценить функциональное состояние жевательных и височных мышц [8]. При проведении ЭМГ фиксируется электрическая активность мышц как в состоянии покоя, так и при сокращениях, включая фазу жевательных движений и мимические нагрузки [9]. Это особенно важно для пациентов с дефектами зубных рядов, у которых нарушение окклюзии и отсутствие зубов существенно влияют на распределение нагрузки на мышцы и ВНЧС. У пациентов с отсутствующими зубами наблюдаются значительное уменьшение амплитуды жевательного цикла, а также снижение эффективности и силы сокращения жевательных мышц по сравнению с пациентами, у которых зубы сохранены. Кроме того, у этих пациентов наблюдаются снижение скорости открытия и закрытия жевательных циклов, а также увеличение длительности окклюзионной паузы [10].

Дентальная имплантация как ведущий метод восстановления зубных рядов позволяет не только вернуть пациентам утраченные функции жевания, но и восстановить правильную окклюзию, что, в свою очередь, оказывает положительный эффект на работу височных и жевательных мышц [11, 12]. Ввиду простоты выполнения ЭМГ и ее способности предоставлять объективные данные о функциональном состоянии мышц челюстно-лицевой области данный метод был использован в исследовании для динамической оценки изменений в жевательных и височных мышцах после дентальной имплантации.

Цель исследования – оценить электромиографическую картину у пациентов с двусторонними концевыми дефектами зубных рядов до и после дентальной имплантации с последующим протезированием на установленных имплантатах.

В ходе исследования решались следующие задачи:

1. Продемонстрировать при помощи ЭМГ нарушение функции жевательных мышц и компенсаторное усиление работы височных мышц у пациентов с двусторонними концевыми дефектами зубных рядов.

2. Определить миографическую зависимость работы жевательной мускулатуры и как дентальная имплантация с последующим протезированием влияет на их работу.

Материал и методы

Исследование было проведено с участием 60 паци-

ентов (21 мужчина и 39 женщин), у которых диагностированы двусторонние концевые дефекты зубных рядов, сочетанные с дисфункцией ВНЧС. Критерии включения: возраст от 30 до 60 лет, наличие двусторонних концевых дефектов зубных рядов, диагностированная дисфункция ВНЧС, отсутствие серьезных системных заболеваний, которые могли бы повлиять на результаты исследования.

Критериями исключения были: односторонние дефекты зубных рядов, тяжелые системные заболевания (неконтролируемый диабет, злокачественные новообразования), хирургические вмешательства на ВНЧС, аллергические реакции на материалы, используемые в дентальной имплантации, а также неврологические патологии и хроническая лицевая боль.

До начала лечения всем пациентам была проведена ЭМГ височных и жевательных мышц с использованием беспроводного ЭМГ аппарата («Колибри», Россия, Регистрационное удостоверение на медицинское изделие № РЗН 2016/5020). Исследование включало оценку мышечной активности в состоянии покоя, жевания и при максимальном сжатии, которые регистрировались на протяжении 30-секундных проб, что позволило оценить базовый уровень электрической активности мышц до начала лечения. Все данные были зафиксированы и использованы для последующего сравнения.

Всем пациентам была проведена дентальная имплантация в области отсутствующих зубов с последующим временным протезированием фрезерованными ПММА (полиметилакрилат) коронками на имплантатах по протоколу отсроченной нагрузки. Имплантация проводилась с использованием навигационных шаблонов под полный протокол сверления, что обеспечивало точное позиционирование имплантатов в правильной ортопедической позиции. Навигационные шаблоны были разработаны на основе данных компьютерной томографии (КТ) и цифровых моделей челюстей пациентов, что позволило повысить вероятность установки имплантата в заранее спланированную позицию.

Использование навигационных шаблонов обеспечивало минимальную инвазивность процедуры, сокращало время операции и способствовало ускорению регенерации мягких тканей в послеоперационном периоде. Протокол сверления включал использование фрез различного диаметра для поэтапного расширения костного ложа, что позволило достичь высокой первичной стабилизации имплантатов.

Повторное ЭМГ исследование височных и жевательных мышц было проведено через 7 дней после протезирования для оценки долгосрочного влияния имплантации и протезирования на функциональную активность мышц.

Результаты и обсуждение

Предварительное ЭМГ исследование показало значительное преобладание активности височных мышц над жевательными у всех пациентов до начала лечения. После проведения временного протезирования отмечено улучшение функциональной активности жевательных мышц. Повторное ЭМГ исследование, проведенное через 7 дней, показало увеличение потенциала жевательных мышц.

Результаты исследования визуализировались с помощью графиков, демонстрирующих изменения электромиографических показателей височных и жевательных мышц до и после лечения.

На рис. 1 представлены результаты ЭМГ исследования височных и жевательных мышц в процессе жевания до начала лечения. Видно, что активность височных мышц значительно выше по сравнению с жевательными мышцами, что указывает на компенсаторные механизмы при потере функции жевательных мышц у пациентов с двусторонними концевыми дефектами зубных рядов.

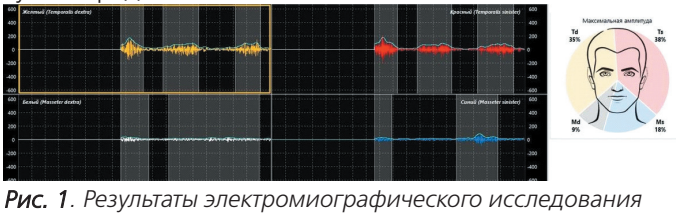

Рис. 1. Результаты электромиографического исследования височных и жевательных мышц пациента Н. до начала лечения (жевательная проба)

Fig. 1. Results of electromyographic examination of the temporal and masticatory muscles of patient N. before treatment (chewing test)

Рис. 2 демонстрирует результаты ЭМГ исследования тех же мышц через 7 дней после временного протезирования. Можно заметить значительное увеличение активности жевательных мышц, что свидетельствует о восстановлении их функциональной активности. При этом показатели активности височных мышц остаются стабильными, что указывает на восстановление баланса между этими мышцами.



Рис. 2. Результаты электромиографического исследования височных и жевательных мышц пациента Н. после лечения (жевательная проба)

Fig. 2. Results of electromyographic examination of the temporal and masticatory muscles of patient N. after treatment (chewing test)

На рис. 3 показана ЭМГ активность височных и жевательных мышц в момент максимального сжатия до лечения. Височные мышцы демонстрируют более высокую активность, что снова подтверждает их компенсаторную роль при недостаточной активности жева-

тельных мышц в условиях отсутствия зубов.

Рис. 4 иллюстрирует результаты ЭМГ исследования при максимальном сжатии после проведенного лечения. Активность жевательных мышц значительно увеличивается, что подтверждает успешное восстановление их функции благодаря дентальной имплантации и протезированию. Активность височных мышц остается на стабильном уровне, поддерживая восстановленный баланс.

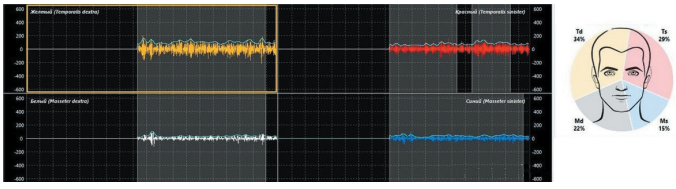

Рис. 3. Результаты электромиографического исследования височных и жевательных мышц пациента Н. до начала лечения (проба максимального сжатия)

Fig. 3. Results of electromyographic examination of the temporal and masticatory muscles of patient N. before the beginning of treatment (maximum compression test)

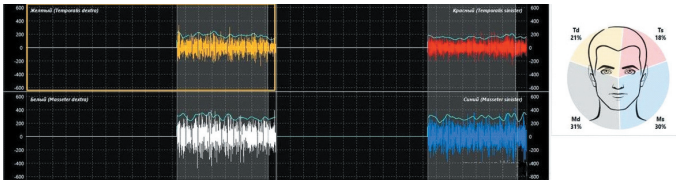

Рис. 4. Результаты электромиографического исследования височных и жевательных мышц пациента Н. после лечения (проба максимального сжатия)

Fig. 4. Results of electromyographic examination of the temporal and masticatory muscles of patient N. after treatment (maximum compression test)

До лечения средняя активность жевательных мышц во время пробы жевания составила 30.92, после лечения этот показатель увеличился до 54.00 условных единиц, что указывает на значительное улучшение функциональной активности мышц. Процентное увеличение эффективности составило 74,66%.

До лечения средняя активность жевательных мышц во время пробы максимального сжатия составила 36.32, после лечения этот показатель вырос до 59.29 условных единиц. Процентное увеличение эффективности составило 63,23%.

В результате исследования было выявлено, что увеличение активности жевательных мышц у всех пациентов в среднем составило 100 – 250 мкВ.

Выводы В результате проведенного исследования получены характерные ЭМГ и графики изменений электромиографических показателей пациентов с дисфункцией ВНЧС и двухсторонними концевыми дефектами зубных рядов до и после лечения с применением дентальной имплантации и временного протезирования.

Анализ полученных ЭМГ и графиков подтвердил значительное улучшение функциональной активности жевательных мышц у пациентов после проведенного лечения.

Литература/References

1. Velly A.M., Anderson G.C., et al. Management of painful temporomandibular disorders: Methods and overview of The National Dental Practice-Based Research Network prospective cohort study. *J Am Dent Assoc*. 2022, **153** (2): 144–157. doi: 10.1016/j.adaj.2021.07.027

2. Alrizqi A.H., Aleissa B.M. Prevalence of Temporomandibular Disorders Between 2015–2021: A Literature Review. *Cureus*. 2023, **15** (4): e37028. doi: 10.7759/cureus.37028

3. Kmeid E., Nacouzi M., Hallit S. Rohayem Z. Prevalence of temporomandibular joint disorder in the Lebanese population, and its association with depression, anxiety, and stress. *Open access*. 2020, **16**: 1–11. doi: 10.1186/s13005-020-00234-2

4. Angelo D.F., Mota B., Joao R.S., Sanz D., Cardoso H.J. Prevalence of clinical signs and symptoms of temporomandibular joint disorders registered in the eurotmj database: a prospective study in a Portuguese center. *J Clin Med*. 2023, **12** (10): 35–53. doi: 10.3390/jcm12103553

5. Li D.T.S., Leung Y.Y. Temporomandibular Disorders: Current Concepts and Controversies in Diagnosis and Management. *Diagnostics*. 2021, **11** (3): 459. doi: 10.3390/diagnostics11030459

6. Li C., Zhang Q. Comparison of imaging findings of 714 symptomatic and asymptomatic temporomandibular joints: a retrospective study. *Open access*. 2023, 23 (1): 79. doi: 10.1186/s12903-023-02783-9

7. Palmer J., Durham J. Temporomandibular disorders. *BJA Educ*. 2021, **21** (2): 44–50. doi: 10.1016/j.bjae.2020.11.001

8. Dorosz T., Mańko A., Ginszt M. Use of Surface Electromyography to Evaluate Effects of Therapeutic Methods on Masticatory Muscle Activity in Patients with Temporomandibular Disorders: A Narrative Review. *J Clin Med*. 2024, **13** (3): 920. doi: 10.3390/jcm13030920

9. Riente A., Abeltino A., Serantoni C., Bianchetti G., De Spirito M., et al. Evaluation of the chewing pattern through an electromyographic device. *Open Access*. 2023, **13** (7): 749. doi: 10.3390/bios13070749

10. Наумович С.А., Пискур В.В., Ходылев В.И. Электромиографические исследования височных и жевательных мышц при повторном протезировании пациентов с полной потерей зубов. *Военная медицина*. 2013; № 2: 96–100.
Naumovich S.A., Piskur V.V., Hodilev V.I. Electromyography activity research of masticatory and temporalis muscles during repeated treatment of completely edentulous patients. 2013, no. 2: 96–100 (In Russian).

11. Zulkarnaen F., Indrasari M., Dewi R.S. Evaluation of masticatory performance and patient satisfaction before and after posterior implant restoration. Pesqui Bras Odontopediatria *Clin Integr*. 2021, **21**: e5894. doi: 10.1590/pboci.2021.046

12. Goman M.V., Zaborovets I.A., Chagarov A.A., Avanisyan V.M., Kazarian G.G. The role of electromyography in improving the effectiveness of prosthetics unilateral end defects using implants. *International journal of Innovative Medicine*. 2021, no. 1: 8–10. doi.org/10.33667/2782-4101-2021-1-8-10

Ортодонтия

Поступила 28.10.2024

Оценка биомеханики дистализации боковой группы зубов верхней челюсти с опорой на ортодонтические имплантаты методом математического моделирования

https://doi.org/10.35556/idr-2024-4(109)48-52

Финк А.К.[1], аспирант кафедры ортодонтии, ORCID ID: 0009-0005-5359-4273
Оборотистов Н.Ю.[1], к.м.н., доцент кафедры ортодонтии, ORCID ID: 0000-0002-8523-6076
Меркулов М.А.[2], магистр кафедры. материаловедения и технологии материалов, ORCID ID: 0009-0001-4277-005X
Статник Е.С.[2], PhD, инженер-исследователь, ORCID ID: 0000-0002-1105-9206
Игнатьев С.Д.[3], младший научный сотрудник, ORCID ID: 0000-0001-7415-5513
[1] ФГБОУ ВО РосУниМед МЗ РФ
[2] Сколковский институт науки и технологий
[3] ФБУН «ФНЦГ им. Ф.Ф. Эрисмана» Роспотребнадзора

Для переписки:
E-mail address: oborotistov@mail.ru

Резюме

Дистализация бокового сегмента зубов верхней челюсти с опорой на ортодонтические имплантаты проводится достаточно часто во время ортодонтического лечения. В статье впервые представлен анализ биомеханики дистализации зубов верхней челюсти с опорой на пирамидальный и подскуловой ортодонтические имплантаты методом математического моделирования. В математическую модель заложены: параметры периодонта, костной ткани, геометрические размеры зубов и брекет-системы. Получено распределение напряжений и деформаций в области периодонтальных связок и зубов, определена оптимальная сила активации ортодонтической тяги для дистализации к подскуловому и пирамидальному имплантатам (240 г). Полученные результаты статистически обработаны и применены в клинической практике.

Ключевые слова: скулоальвеолярный гребень, пирамидальный отросток нёбной кости, ортодонтические имплантаты, мезиальное смещение боковой группы зубов, математическое моделирование.

Для цитирования: Финк А.К., Оборотистов Н.Ю., Меркулов М.А., Статник Е.С., Игнатьев С.Д. Оценка биомеханики дистализации боковой группы зубов верхней челюсти с опорой на ортодонтические имплантаты методом математического моделирования. *Стоматология для всех*. 2024; № 4(109): 48-52. doi: 10.35556/idr-2024-4(109)48-52

Evaluation of biomechanics of distalization lateral group of maxillary teeth supported by miniscrews applied by the method of mathematical modelling

Fink A.K.[1], ORCID ID: 0009-0005-5359-4273
Oborotistov N.Yu.[1], ORCID ID: 0000-0002-8523-6076
Merkulov M.A.[2], ORCID ID: 0009-0001-4277-005X
Statnik E.S.[2], ORCID ID: 0000-0002-1105-9206
Ignatyev S.D.[3], ORCID ID: 0000-0001-7415-5513

[1] Federal State Budgetary Educational Institution of Higher Education "Russian University of Medicine" of the Ministry of Health of the Russian Federation. 127006, Russia, Moscow, Dolgorukovskaya St.
[2] Skolkovo Institute of Science and Technology 121205, Russia, Moscow, The territory of the Skolkovo Innovation Center, Bolshoy Blvd, 30, p.1
[3] FBES FSCH named after F.F.Erisman of the Rospotrebnadzor, 141014, Moscow region, Mytishchi, Semashko st. 2

Summary

The distalization of the lateral group of the maxillary teeth which supported by orthodontic miniscrews is a quite common procedure during orthodontic treatment. The article presents for the first time an analysis of biomechanics of distalization of lateral group of the teeth being supported by infrazygomatic miniscrew and miniscrew placed on the pyramidal processof the palatine bone applied by the method of mathematical modelling. In the mathematical simulation we used parameters of periodontium, bone tissue, geometric dimension of teeth and bracket system. The distribution of tension and deformations in the area of periodontal ligaments and teeth was obtained, the optimal force of activation of orthodontic pull for distalization to the infrazygomatic miniscrew (150–170 g) and miniscrew on the pyramidal process of the palatine bone (240 g) was determined. The results obtained are statistically processed and applied inclinical practice.

Keywords: infrazygomatic crest (IZC), pyramidal process of the palatine bone, orthodontic miniscrews, mathematical modelling, medial displacement of buccal segments of teeth, infrazygomatic miniscrew.

For citation: Fink A.K., Oborotistov N.Yu., Merkulov

M.A., Statnik E.S., Ignatyev S.D. Evaluation of biomechanics of distalization lateral group of maxillary teeth supported by miniscrews applied by the method of mathematical modelling. *Stomatology for All / Int. Dental Review.* 2024; no.4(109): 48-52 (in Russian). doi: 10.35556/idr-2024-4(109)48-52

В практике врачей-ортодонтов присутствует большое количество пациентов, при лечении которых необходимо дистализировать боковую группу зубов верхней челюсти для получения смыкания по 1 клас-су [2, 3], коррекции центральной линии, создания ме-ста под ретинированные и дистопированные зубы [1], но помимо этого необходимо сохранить или улуч-шить вестибуло-оральный наклон фронтальной груп-пы зубов, создать условия для относительно быстро-го, контролируемого и комфортного для пациента способа дистализации.

Цель работы – изучение биомеханики дистализации боковой группы зубов верхней челюсти с опорой на ортодонтический имплантат с помощью математического моделирования.

Материал и методы

Математическое моделирование с использованием метода конечных элементов – широко распространенный подход, позволяющий производить оценку распределениея напряжений и деформаций, возника-ющих в области зубов и костной ткани во время ор-тодонтического лечения с использованием различных силовых конструкций, в частности, брекет-систем [4, 7, 8].

Sung S. et al. исследовали ретракцию фронталь-ной группы зубов с помощью моделирования мето-дом конечных элементов [9].

С целью формирования прецизионной 3D модели на основании данных конусно-лучевой компьютерной томографии (КЛКТ), в которой точно определены пространственные отношения между зубами, костной тканью и смежными структурами, нами была использована автоматическая сегментация с помощью нейросети dentalmesh. После извлечения первичной модели проводилась дальнейшая обработка с использованием программного пакета Slicer 3D версии 5.7.0 и дополнения Dental Segmentator [5, 6]. В связи с несовершенством сегментации в редакторе были ис-правлены некоторые неточности, такие как объедине-ние зубов в контакте в одно тело или отсутствие в модели слишком тонких стенок альвеолярной кости. Сегментированная STL модель загружалась в специа-лизированный программный пакет ANSYS и была преобразована в твердотельную модель посред-ством генерации NURBS поверхностей.

В расчетной модели были заложены как геометрические параметры, так и основные механические характеристики для следующих объектов: зуб, перио-донтальная связка, альвеолярная кость, дуга и бре-кет-система. Указанные характеристики наглядным образом представлены в табл. 1. В работе рассмат-ривалась брекет-система пассивного самолигирова-ния 22 паза, ортодонической стальной дуги сечением 0.17*0.25. Выбор системы пассивного самолигирова-ния обусловлен анализом литературных источников, в которых явно показано минимальное значение тре-ния между дугой заданного сечения и указанным ти-пом брекет-системы и существенное влияние данного параметра на сроки дистализации. В рамках выполнения работы использовался коэффициент трения 0,15 [8].

На основании полученных результатов были сгенерированы графические иллюстрации, отображающие характер распределения напряженного состояния и величины деформаций в зависимости от величины прилагаемого нагружения, а также количества зубов в сегменте. Составлены соответствующие таб-лицы в рамках рассмотрения отдельно взятых групп зубов и их периодонтальных связок.

Результаты и обсуждение

Для оценки распределения напряжений и деформаций в области периодонта боковой группы зубов верхней челюсти во время дистализации к подскуловому и пирамидальному ортодонтическим имплантатам было проведено моделирование взаимодействия брекет-системы, зубного ряда, периодонта и костной ткани в программном комплексе ANSYS.

Сегментация была загружена и преобразована в твердотельную модель, которая позволила создать расчетную сетку с помощью имеющихся в ANSYS алгоритмов (рис. 1).

Для более точного и детального анализа реакции пародонта на дистализацию к подскуловому орто-донтическому имплантату просчитывали распределе-ние деформаций и напряжений в пародонте сначала на один зуб, затем на два, пять зубов и доходили до подключения брекет-системы на 14 зубов с одномо-ментной дистализацией группы из 5 зубов от клыка до второго моляра (рис. 2, табл. 2).

Также была проведена оценка напряжений и деформаций в области периодонта зубов верхней че-люсти в момент приложения силы для дистализации в области клыка. Происходило одномоментное напря-жение в области периодонта всей перемещаемой бо-ковой группы зубов, а также напряжение и деформа-ции наблюдались в области фронтальной группы преимущественно с вестибулярной стороны (рис. 3, табл. 3).

Для дистализации к пирамидальному имплантату также был проведен расчет приложения силы одномоментно к первому моляру и первому премоляру. Смоделировано распределение нагрузки в частичной брекет-системе от клыка до второго моляра, а также с подключением системы на 14 зубов, для оценки рас-

пределения сил на фронтальную группу (рис. 4, табл. 4).

Наблюдалось различное распределение напряже-ний и деформаций зубного ряда для подскулового и пирамидального имплантатов как в области фрон-тальной группы, так и в зоне дистализируемого сегмента (рис. 5).

Таким образом, в случае с дистализацией к под-скулововму имплантату был получен вектор на расширение, имела место тенденция к вестибулярному наклону щечных бугров дистализируемого сегмента.

Вместе с тем моделирование дистализации с опорой на пирамидальный имплантат предполагало незначительное сужение зубного ряда преимущественно в области моляров на стороне дистализации и их апрайтинг.

В системе распределения сил в случае с подскуло-

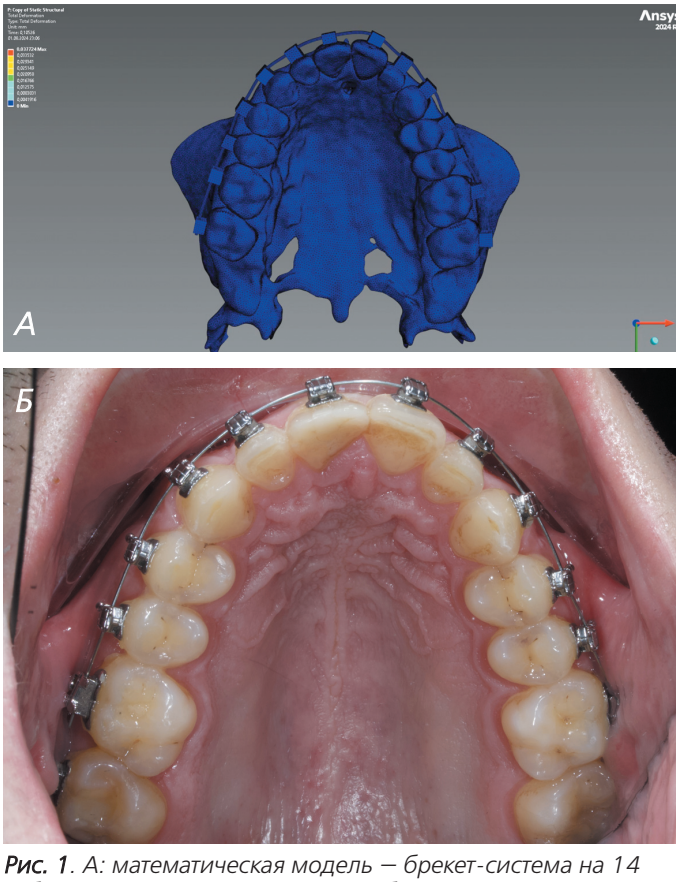

Рис. 1. А: математическая модель – брекет-система на 14 зубов; Б: внутриротовое фото – зубной ряд пациента, загруженный в AnSys
Fig. 1. A: mathematical model – bracket system for 14 teeth; B: intraoral photo - patient's dentition loaded into AnSys

Таблица 1. Параметры, заложенные в математическую модель AnSys

Зуб	
Модуль Юнга, г/мм^2	$2 \cdot 10^6$
Коэффициент Пуассона	0,3
Периодонтальная связка	
Толщина (постоянная), мм	0,2
Модуль Юнга, МПа	0,13
Коэффициент Пуассона	0,45
Альвеолярная кость	
Модуль Юнга, г/мм^2	$2 \cdot 10^5$
Коэффициент Пуассона	0,3
Система Дуга/Брекет	
Коэффициент трения	0,15
Материал Сталь, 88 304 Ttueform	
Модуль Юнга, ГПа	200
Коэффициент Пуассона	0,4
Предел прочности, МПа	515
Предел текучести, Мпа	205
Плотность стали, кг/м^3	7740
Относительное удлинение стали	0,4

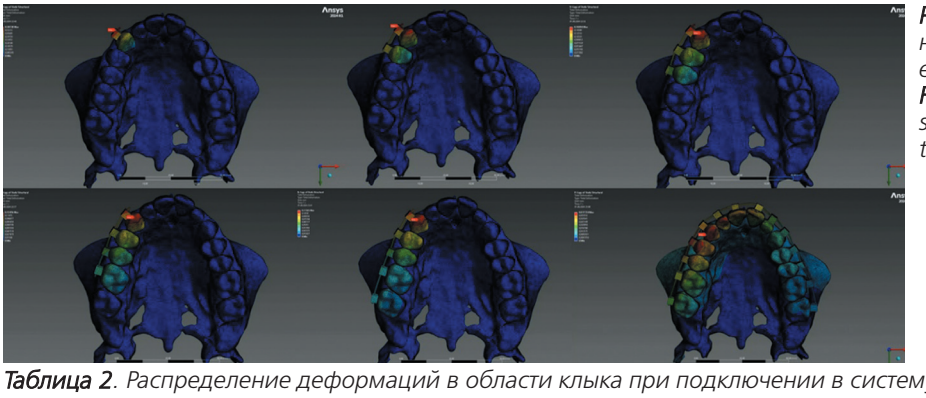

Рис. 2. Распределение деформаций и напряжений зубного ряда с дистализацией к подскуловому имплантату
Fig. 2. Distribution of deformations and stresses of the dentition with distalization to the subcutaneous implant

Таблица 2. Распределение деформаций в области клыка при подключении в систему разного количества зубов

Номера зубов, подключенных в систему	1.3	1.3, 1.4	1.3- 1.5	1.3-1.6	1.3 - 1.7	1.7-2.7
Деформации, возникающие в области клыка, при приложении силы для дистализации	4,51E-01	2,28E-01	1,61E-01	1,25E-01	1,14E-01	3,77E-02

вым имплантатом наблюдается отдача на фронтальную группу зубов, равная 5–6% от суммарно приложенной силы, в случае с пирамидальным – 2%.

Исходя из распределения напряжений и деформаций периодонта и зубного ряда нами были просчитаны средние значения усилий, которые возможно применять в клинической практике. Для системы с подскуловым имплантатом оптимальное значение акти-

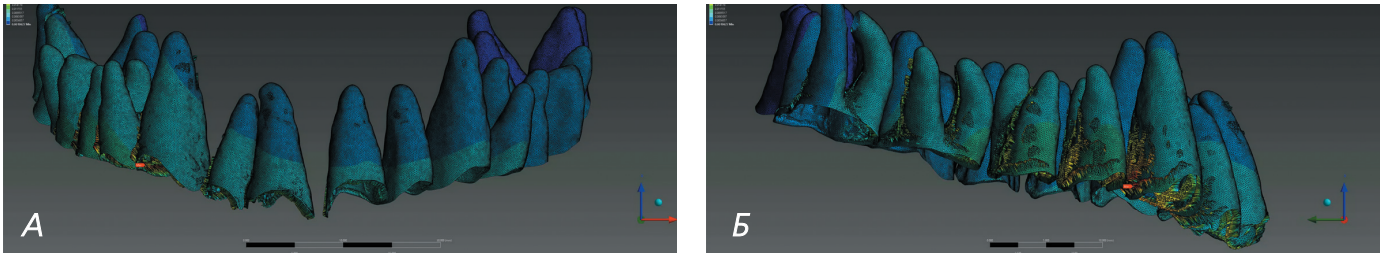

Рис. 3. Напряжение связок периодонта в области зубов верхней челюсти при приложении силы в области клыка в AnSys. А: вид спереди, Б: вид сбоку
Fig. 3. Tension of periodontal ligaments in the area of the teeth of the upper jaw at the application of force in the area of the fang in AnSys. A: front view; B: side view

Таблица 3. Распределение напряжений и деформаций в момент приложения силы для дистализации зубов к подскуловому имплантату

		23	22	21	11	12	13	14	15	16	17
Деформации (полные максимальные), мм	зубы	2,49E-02	2,47E-02	5,75E-02	6,55E-02	1,04E-01	1,55E-01	2,21E-01	3,71E-01	2,75E-01	8,93E-02
	связки	2,37E-02	2,47E-02	4,04E-02	4,09E-02	6,03E-02	9,94E-02	1,30E-01	3,24E-01	1,67E-01	6,05E-02
Напряжения (максимальные), МПа	зубы	3,13E+00	1,37E+00	4,72E+00	1,97E+00	1,82E+00	3,59E+00	4,33E+00	6,34E+00	3,65E+00	3,15E+00
	связки	1,59E-02	1,56E-02	2,93E-02	4,81E-02	5,06E-02	7,56E-02	8,97E-02	3,49E-01	1,52E-01	1,38E-01

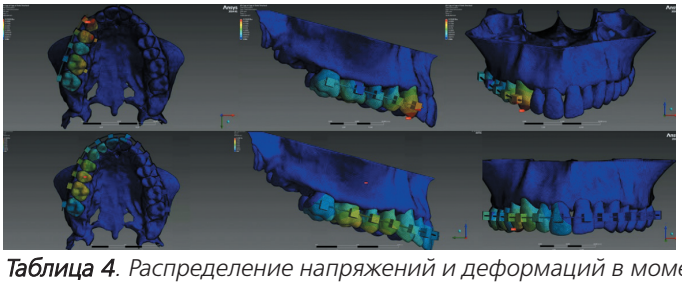

Рис. 4. Распределение напряжений в области зубов верхней челюсти во время приложения силы к клыку в случае с брекет-системами на 5 и на 14 зубов
Fig. 4. Stress distribution in the upper jaw area during the application of force to the canine tooth in the case of braces for 5 and 14 teeth

Таблица 4. Распределение напряжений и деформаций в момент приложения силы для дистализации к пирамидальному имплантату

	14 Зубов	23	22	21	11	12	13	14	15	16	17
Деформации (полные максимальные), мм	зубы	3,26E-02	3,74E-02	2,63E-02	1,88E-02	3,25E-02	6,52E-02	1,57E-01	3,33E-01	2,25E-01	1,01E-01
	связки	2,42E-02	3,41E-02	2,60E-02	1,46E-02	1,97E-02	4,41E-02	9,94E-02	2,93E-01	1,29E-01	6,42E-02
Напряжения (максимальные), МПа	зубы	3,52E+00	1,52E+00	4,87E+00	2,32E+00	5,94E-01	3,96E+00	5,89E+00	6,02E+00	3,29E+00	2,48E+00
	связки	2,05E-02	3,12E-02	1,94E-02	1,34E-02	1,57E-02	3,72E-02	7,78E-02	3,21E-01	1,26E-01	1,61E-01

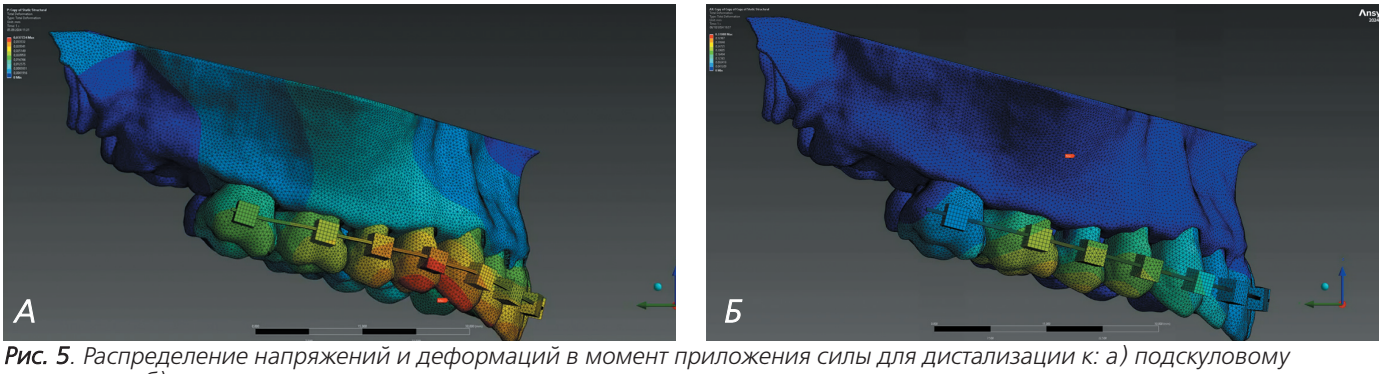

Рис. 5. Распределение напряжений и деформаций в момент приложения силы для дистализации к: а) подскуловому имплантату; б) пирамидальному имплантату
Fig. 5. Distribution of stresses and deformations at the moment of application of force for distalization to: a) a subcutaneous implant; b) a pyramidal implant

вации в области клыка составило 150–170 г, для пирамидального имплантата – 120 г к первому премо-ляру и 120 г к первому моляру.

Полученные результаты были клинически апробированы на 49 пациентах, 26 из которых были установлены имплантаты IZC (исследуемая группа) и 23 пациентам были установлены имплантаты в пирамидальный отросток небной кости (контрольная группа). Была использована активация ортодонтической тяги с опорой на IZC, равная 150 г с частотой один раз в 3 недели, и активация ортодонтической тяги, равная 240 г, с опорой на пирамидальный имплантат. Получена средняя величина дистализации, равная 2,8 ± 0,7 мм для контрольной группы и 2,7 ± 0,7 мм для исследуемой группы. Результаты статистически обработаны. Для характеристики рассеяния количественных значений признака применялись относительные вариации – стандартное отклонение. Подтверждено и статистически значимо расширение зубного ряда на стороне дистализации к подскуловому имплантату на 1,2 ± 0,4мм (p-value <0,05), исключение мезиального смещения при перемещении боковой группы зубов верхней челюсти с опорой на пирамидальный имплантат.

Выводы

1. Для пациентов с мезиальным смещением боковой группы зубов верхней челюсти самым благоприятным расположением головки подскулового имплантата, согласно полученным результатам, является уровень брекет-системы, так как в этом случае верти-кальная составляющая реакции близится к нулю.

2. Наибольшее напряжение в системе с подскуловым имплантатом испытывает первый премоляр, в свою очередь во время приложения силы для дистализации в системе с пирамидальным имплантатом наибольшее напряжение испытывают клык, первый премоляр и моляр одномоментно.

3. Дистализация с опорой на подскуловой и пирамидальный имплантаты предполагает наличие вектора на ротацию по часовой стрелке, так как центр резистентности зубного ряда всегда будет распола-гаться выше головки ортодонтического имплантата и места приложения силы.

4. Оптимальной силой активации эластической тяги для дистализации к IZC группы зубов от клыка до второго моляра, исходя из анализа распределения напряжений и деформаций, является сила 150–170 г, к пирамидальному имплантату от первого премоляра до второго моляра – 240 г, так как это позволяет эффективно и физиологично перемещать боковую группу зубов верхней челюсти. В практике врачей-ортодонтов присутствует большое количество пациентов, при лечении которых необходимо дистализировать боковую группу зубов верхней челюсти для получения смыкания по 1 классу [2, 3], коррекции центральной линии, создания места под ретинированные и дистопированные зубы [1], но помимо этого необходимо сохранить или улучшить вестибуло-оральный наклон фронтальной группы зубов, создать условия для относительно быстрого, контролируемого и комфортного для пациента способа дистализации.

Литература/ References

1. Персин Л.С. Ортодонтия. Диагностика и лечение зубочелюстно-лицевых аномалий. М.: Медицина, 2007; 360 с.
Persin L.S. Orthodontics. Diagnosis and treatment of maxillofacial anomalies. M.: Medicine, 2007; 360 p. (in Russian).
2. Финк А.К., Оборотистов Н.Ю. Современные представления об использовании ортодонтических имплантатов, установленных в скулоальвеолярный гребень. *Ортодонтия*. 2023; № 1 (105): 54.
Fink A.K., Obortistov N.Yu. Modern ideas about the use of orthodontic implants installed in the zygomatic alveolar ridge. *Orthodontics*. 2023; № 1(105): 54 (in Russian).
3. Финк А.К., Оборотистов Н.Ю. Применение ортодонти-ческих имплантатов, установленных в скулоальвеолярный гребень и пирамидальный отросток небной кости. *Стоматология для всех*. 2024; №3 (108): 74–79.
Fink A.K., Oborotstov N.Yu. The use of orthodontic implants installed in the zygomatic alveolar ridge and pyramidal process of the palatine bone. Dentistry is for everyone. 2024; №3: 74–79. *Stomatology for All / Int. Dental Review*. 202; no 3: 74–79 (in Russian).
4. Bunta O., Festila D., Muresan V., Baciut M. Mathematical Modeling and Digital Simulation of Teeth Dynamics for the Approximation of Orthodontic Treatment Duration. *Appl. Sci*. 2023; 1–29.
5. Dot G., et al. DentalSegmentator: Robust open source deep learning-based CT and CBCT image segmentation. *J Dent*. 2024; 147: 105–130. doi: 10.1016/j.jdent.2024.105130
6. Isensee F., et al. nnU-Net: a self-configuring method for deep learning-based biomedical image segmentation. *Nat Methods*. 2021; no. 18(2): 203–211. doi: 10.1038/s41592-020-01008-z
7. Kawamura J., Tamaya N. A finite element analysis of the effects of archwire size on orthodontic tooth movement in extraction space closure with miniscrew sliding mechanics. *Prog Orthod*. 2019; no. 20(1): 3. doi: 10.1186/s40510-018-0255-8
8. Sridharan K., Sandbhor S., Rajasekaran U., et al. An in vitro Evaluation of Friction Characteristics of Conventional Stainless Steel and Self-ligating Stainless Steel Brackets with different Dimensions of Archwires in Various Bracket-arch-wire Combination. *J Contemp Dent Pract*. 2017; no. 18(8): 660–664. doi: 10.5005/jp-journals-10024-2102
9. Sung S., Chun Y., Moon Y. Effective en-masse retraction design with orthodontic mini-implant anchorage: a finite element analysis. *Am J Orthod Dentofacial Orthop*. 2010; no. 137(5): 648–657. doi: 10.1016/j.ajodo.2008.06.036

Первая и крупнейшая сеть центров дентальной рентгено-диагностики «Пикассо»

с 2009
года на рынке

66
городов присутствия

270+
диагностических центров

42 000+
врачей-партнёров доверяют нам

950 000+
пациентов прошли исследование в 2023 году

Группы компаний «Пикассо»

Научные обзоры, интересные диагностические случаи в наших социальных сетях

пикассо

Центры дентальной рентгенодиагностики и сканирования

институт дентальной рентгенологии

Образовательное учреждение, в котором врачи могут пройти дополнительное обучение по КЛКТ-диагностике

пикассо lab

Цифровая зуботехническая лаборатория по производству элайнеров, хирургических шаблонов и ортопедических конструкций

Ортодонтия

Поступила 13.02.2024

Перфорации надкостницы у взрослых пациентов во время ортодонтического лечения: литературный обзор

https://doi.org/10.35556/idr-2024-4(109)54-58

Якушина Е.С., врач-ортодонт, ORCID ID: 0009-0002-0968-1482
Клиника «Цельсиум», г. Красногорск

Для переписки:
E-mail address: ask.doctor.yakushina@yandex.ru

Резюме

В связи с высокой распространенностью в мире зубочелюстных аномалий у взрослых пациентов возрастает востребованность применения несъёмной ортодонтической техники, которое необходимо осуществлять с учетом связи ортодонтии и пародонтологии, поскольку ортодонтическое лечение связано с изменением кости и пародонта в области перемещаемых зубов. Надкостница играет значительную роль в формировании кости, а также является существенным источником для регенерации костной ткани.

Целью настоящей работы было изучение на основе данных зарубежных и отечественных литературных источников роли надкостницы при определении метода ортодонтического лечения и рассмотрении рисков осложнений при перфорации надкостницы.

Проанализирована литература, опубликованная с 2013 по 2023 годы без языковых ограничений.

Сделаны выводы о необходимости дополнительных проспективных исследований остеогенности надкостницы, а также анализа осложнений после перфораций надкостницы с использованием КЛКТ и 3D-моделей, включающего оценку всего лечения с более длительными периодами наблюдения (1 год и 5 лет).

Ключевые слова: надкостница, факторы риска, несъемная ортодонтическая техника, брекет-система.

Для цитирования: Якушина Е.С. Перфорации надкостницы у взрослых пациентов во время ортодонтического лечения: литературный обзор. *Стоматология для всех*. 2024; № 4(109): 54-58. doi: 10.35556/idr-2024-4(109)54-58

Perforation of the periosteum in adult patients during orthodontic treatment: a literature review

Yakushina E.S., ORCID ID: 0009-0002-0968-1482
Clinic "Celsium" 143401, Russia, Moskovskaya obl, Krasnogorsk, Pavshinskiy Bul'var, 17

Summary

Due to the high prevalence of dental anomalies in the world in adult patients, there is an increasing demand for the use of non-removable orthodontic techniques, which must be carried out taking into account the position between orthodontics and periodontics, since orthodontic treatment is associated with bone and periodontal changes in the area of replaced teeth. The periosteum plays a significant role in bone formation, and is also an essential source for bone tissue regeneration.

The purpose of this work was to study, based on data from foreign and domestic literary sources, the role of the periosteum in determining the method of orthodontic treatment and considering the risks of complications in periosteal perforation.

The literature published from 2013 to 2023 without language restrictions is analyzed.

Conclusions are drawn about the need for additional prospective studies of periosteal osteogenicity, as well as an analysis of complications after periosteal perforations using CBCT and 3D models, including an assessment of the entire treatment with longer follow-up periods (1 year and 5 years).

Keywords: periosteum, risk factors, fixed orthodontic technique, bracket system.

For citation: Yakushina E.S. Perforation of the periosteum in adult patients during orthodontic treatment: a literature review. *Stomatology for All / Int. Dental Review*. 2024; no. 4(109): 54-58 (in Russian). doi: 10.35556/idr-2024-4(109)54-58

По данным отечественных и зарубежных исследований, считается, что до 37% взрослых пациентов, имеющих зубочелюстные аномалии, нуждаются в обязательной ортодонтической помощи [3, 10]. Для устранения зубочелюстных аномалий используются различные виды

съемных и несъемных ортодонтических конструкций, наиболее эффективными из которых являются брекет-системы и элайнеры [42, 43]. Современные, исследования признают меньшую эффективность элайнеров в сравнении с аппаратами для комплексного ортодонтического лечения [20, 21, 27, 40, 42]. Поскольку инструментом выбора врача-ортодонта на клиническом приеме в большинстве случаев являются брекет-системы, именно их применение рассматривается в данном обзоре.

К осложнениям после ортодонтического лечения со стороны зубов относятся: кариес эмали, стадия белого (мелового) пятна (начальный кариес), пульпит начальный, пульпит острый, резорбция твердых тканей зубов. По данным обзора Акина и соавторов [18], имеет место взаимосвязь между уровнем ортодонтической силы и реакцией пульпы. Приложение силы к зубу во время ортодонтического лечения вызывает биологическую реакцию пульпы, которая может возникнуть на различных этапах лечения. В большинстве случаев реакция небольшая и носит обратимый характер.

Резорбция корня также является одним из осложнений во время лечения с помощью брекет-системы. Многие исследования показали, что ускоренное ортодонтическое лечение с использованием альвеолярной кортикотомии может минимизировать укорочение и резорбцию корней [12]. Считается, что перемещение постоянных зубов с незавершенным формированием корней при помощи ортодонтических конструкций также возможно.

Отмечается возможность благоприятного исхода ортодонтического лечения в отдаленной перспективе при условии соблюдения трех условий: легкое воздействие ортодонтических сил, короткая продолжительность активных движений и тщательный мониторинг пациента [11].

К осложнениям со стороны окружающих тканей относят возникновение патологических изменений со стороны пародонта или кости. Такие осложнения могут возникать у пациентов с патологией пародонта, которая сочетается с зубочелюстными аномалиями, а также в результате воздействия различных сил во время ортодонтического лечения.

Ряд авторов отмечает ухудшение состояния пародонта в целом во время и после лечения несъемной ортодонтической техникой из-за несоблюдения пациентами профилактических и гигиенических мероприятий [5, 6, 19, 41].

Проведение ортодонтического лечения по стандартам минимизирует риски возникновения осложнений [9].

Риски в виде перфораций надкостницы обычно не рассматриваются при планировании ортодонтического лечения. Чаще всего надкостницу включают в понятие «ткани пародонта». Однако, надкостница участвует в остеогенном эффекте и имеет потенциал в клиническом применении микротрансплантатов, полученных из надкостницы для увеличения кости [24].

Целью настоящего **исследования** было изучение на основе литературных источников роли надкостницы в планировании и осуществлении ортодонтического лечения, а также учете осложнений в виде перфораций надкостницы.

Материал и методы

В обзоре были проведены анализ и поиск литературы в базах данных Embase, PubMed и E-library. Были также изучены ссылки на исследования, соответствующие теме, и проведен ручной поиск в пристатейных списках литературы по потенциально подходящим публикациям. В обзор были включены рандомизированные контролируемые исследования, метаанализ и систематические обзоры по выявлению факторов риска возникновения перфораций надкостницы у взрослых пациентов во время лечения с помощью несъемной ортодонтической техники.

Результаты и обсуждение

Ортодонтическое лечение для исправления зубочелюстных аномалий занимает в среднем около 20 месяцев [34]. Время лечения можно сократить, влияя на скорость перемещения зубов. К методам ускорения перемещения зубов относят фармакологические, биологические, механо-физические, хирургические [18]. При этом, по данным последних рандомизированных контролируемых клинических исследований [34], нехирургические вмешательства, такие как воздействие вибрационных сил или фитобиомодуляция, имеют низкую или очень низкую эффективность.

В своем систематическом обзоре и метаанализе Камаль и соавторы отмечают, что лечение аномалий прикуса с ускоренной пародонтальной остеогенной стимуляцией может использоваться для улучшения состояния пародонта и ускорения ортодонтического движения. [14]. Проводить перемещение зубов в условиях дефицита кости возможно при предварительном хирургическом изменении фенотипа кости и мягких тканей. Данный междисциплинарный подход обеспечивает меньший риск осложнений, которые могут возникнуть при ортодонтическом лечении. Наиболее распространенным методом ускорения ортодонтического перемещения зубов считается кортикотомия. Процедуры кортикотомии можно использовать локализованно, например, только в области фронтальных зубов, или генерализованно [15, 29].

В качестве причины ускорения перемещения зубов предложен также феномен регионального ускорения, характеризующийся ускорением нормальной клеточной активности, способствующей заживлению [35].

Для взрослых пациентов существует возможность улучшения качества и количества альвеолярной кости

путем использования пародонтально-ускоренной остеогенной ортодонтии [15, 30, 33]. При проведении модифицированной кортикотомии увеличение плотности костной ткани может обеспечиваться использованием ксенотрансплантата животного происхождения [32].

Подготовка сегмента кости перед кортикотомией состоит из перемещения мягких тканей, включая отслаивание надкостницы [16].

Поднятие только полнослойного слизисто-надкостничного лоскута уменьшает количество и плотность медуллярной кости, окружающей зуб, и ускоряет движение зубов. Из-за ограниченного эффекта отслаивание только лоскута для ускорения перемещения зубов может быть неоправданным вмешательством [36]. Первая статья, в которой сообщается об использовании надкостницы в процедурах пародонтально-ускоренной остеогенной ортодонтии с использованием метода «dumpling», датирована 2015 г. [13].

Нативная надкостница является структурой, в которой сохраняются клетки-предшественники, а также источником местных факторов роста и каркасом для рекрутирования клеток и других факторов роста [45]. Недавние исследования показали, что сложность учета состояния надкостницы не ограничивается только ее гистологическим строением. Наблюдаются также генетические и фенотипические особенности. Доказано, что морфофукционально надкостница является специфичной структурой для конкретных отделов скелета. Это усложняет выбор периостальных донорских участков. Ограниченное понимание особенностей надкостницы создает препятствия для разработки оптимальных стратегий регенерации тканей [44].

Роль надкостницы как материала для трансплантации и закрытия области обнаженных корневых поверхностей впервые была описана Gaggl и коллегами в 2005 г. Исследовательская группа пришла к выводу, что надкостница взрослого человека за счет содержания значительного количества фибробластов и их клеток-предшественников сохраняет способность клеток дифференцироваться в фибробласты, остеобласты, хондроциты, адипоциты и скелетные миоциты [46].

Искусственные материалы могут быть похожи на естественную надкостницу как по структуре, так и по функциям и иметь хороший терапевтический потенциал [7, 8]. В течение последних 10 лет ведутся исследования на эту тему и в области биологии стволовых клеток и тканевой инженерии [23].

Ряд разработок направлен на синтез бионической надкостницы, способной обеспечить или ускорить заживление костных дефектов. В целом, результаты подобных процедур в краткосрочной перспективе выглядят многообещающими для ускорения перемещения зубов. Есть вероятность того, что они могут оказаться полезными для практического применения. Однако, чтобы определить их эффективность и безопасность, необходимы дополнительные исследования и клинические испытания [4, 31]. Исследования, рассматривающие 10-летние результаты, показывают, что у мотивированных и дисциплинированных пациентов с пародонтитом IV стадии, нуждающихся в ортодонтической помощи, междисциплинарное лечение может привести к благоприятным и стабильным долгосрочным итогам [39].

Методики проведения компактостеотомии в переднем отделе позволяют расширить границы возможностей лечения и предотвратить развитие осложнений перемещения корней зубов [1]. Но они не нашли широкого применения и популярности на амбулаторном приеме врачей. В дистальных участках челюстей такие хирургические операции не исследованы.

Ряд авторов рассматривает особенности перемещения моляров относительно верхнечелюстного синуса. Описаны различные клинические случаи безопасного перемещения корней зубов в дистальных отделах верхней челюсти с пневматическим строением верхнечелюстных пазух [22, 28].

В свою очередь, на нижней челюсти движение зубов ограничено кортикальной пластинкой альвеолярной кости. Эти движения не сопровождаются перфорацией надкостницы [2, 25].

На сегодняшний день с помощью конусно-лучевой компьютерной томографии (КЛКТ) и использования 3D-подхода разработаны методики контроля движения корней, определены точные значения моментов сил, прикладываемых к зубу, возможна оценка состояния костной ткани и тканей пародонта. Также при помощи КЛКТ можно определить потерю и истончение костной ткани, минерализацию кости, неравномерное расширение периодонтальной связки. Расширенная методология в этих исследованиях дает всестороннее представление о процессе ремоделирования альвеолярной кости и изменении периодонтальной связки после длительного ортодонтического перемещения зубов [26, 37].

В 2018 г. опубликовано исследование, в котором изучалось влияние сил брекет-системы, приложенных в разных направлениях, на соотношение момента и силы. Были проанализированы модели зубов с установленным юнитом брекет-системы по сравнению с моделью без юнита для одинакового перемещения зубов. Экспериментально были получены значения оптимального соотношения момента и силы, которые общеприняты для неконтролируемого наклона, контролируемого наклона и поступательного движения клыка нижней челюсти соответственно [17].

В то же время при планировании и проведении ортодонтического лечения не всегда учитываются такие факторы, как плотность кости, толщина кортикальной

пластинки и различные уровни реакции на ортодонтическое усилие, которые могут мешать дистализации зубов в дистальных отделах челюстей [38].

Выводы

Проведенный анализ литературных источников показал недостаточное количество исследований, касающихся риска развития осложнений с вовлечением надкостницы при ортодонтическом лечении. Отсутствуют достоверные рекомендации по лечению и наблюдению за пациентами с патологией пародонта. Имеется целесообразность проведения дополнительных проспективных исследований остеогенности надкостницы и возможности ее использования в ортодонтической практике, а также осложнений после перфораций надкостницы с использованием КЛКТ и 3D-моделей, включающих оценку всего лечения с более длительными периодами наблюдения (1 год и 5 лет).

Заявление о конфликте интересов:

Финансовых конфликтов интересов нет; автор обзора заявляет, что не имеет никаких связей с какими-либо лицами, которые могут быть заинтересованы в результатах данного обзора.

Литература/ References

1. Патент № 2768191 C1 Российская Федерация, МПК A61B 17/24, A61B 17/16, A61C 8/02. Способ выполнения компактостеотомии в сочетании с аугментацией мягких тканей и кости: № 2020144382 : заявл. 31.12.2020: опубл. 23.03.2022; / Е. И. Гусарина, И. И. Бородулина, Г. А. Гребнев; заявитель Федеральное государственное бюджетное военное образовательное учреждение высшего образования "Военно-медицинская академия имени С.М. Кирова" Министерства обороны Российской Федерации.

Patent no. 2768191 C1 Russian Federation, IPC A61B 17/24, A61B 17/16, A61C 8/02. Method of performing compactosteotomy in combination with augmentation of soft tissues and bone: no. 2020144382 : application 31.12.2020: publ. 23.03.2022; / E. I. Gusarina, I I. Borodulina, G. A. Grebnev; applicant Federal State Budgetary Military Educational Institution of Higher Education "Military Medical Academy named after S.M. Kirov" Ministries defense of the Russian Federation (in Russian).

2. Kim S.H., Cha K.S., Lee J.W., Lee S.M. Mandibular skeletal posterior anatomic limit for molar distalization in patients with Class III malocclusion with different vertical facial patterns. *Korean J Orthod*. 2021 Jul 25; 51(4): 250–259. PMID: 34275881; PMCID: PMC8290085. doi: 10.4041/kjod.2021.51.4.250

3. Lombardo G., Vena F., Negri P., Pagano S., Barilotti C., Paglia L., et al. Worldwide prevalence of malocclusion in the different stages of dentition: A systematic review and meta-analysis. *Eur J Paediatr Dent*. 2020 Jun; 21(2): 115–122. PMID: 32567942. doi: 10.23804/ejpd.2020.21.02.05

4. Fleming P.S., Fedorowicz Z., Johal A., El-Angbawi A., Pandis N. Surgical adjunctive procedures for accelerating orthodontic treatment. *Cochrane Database Syst Rev*. 2015 Jun 30; 2015(6): CD010572. PMID: 26123284; PMCID: PMC6464946. doi: 10.1002/14651858.CD010572

5. Селезнев А.В., Сергиенко Л.И., Филатова О.С. Воздействие брекет-системы на микробиоценоз полости рта и ткани пародонта. Dental Forum. 2013; № 3: 81–82.

Seleznev A.V., Sergienko L.I., Filatova O.S. The effect of the bracket system on the microbiocenosis of the oral cavity and periodontal tissue. *Dental Forum*. 2013; no. 3: 81–82 (in Russian).

6. Искакова М.К., Куватбаева У.А. Оценка состояния тканей пародонта у лиц с брекет-системами. *Проблемы теоретической и клинической медицины*. 2019; **23**, № 1: 48–50.

Iskakova M.K., Kuvatbaeva U.A. Assessment of the condition of periodontal tissues in people with braces. *Problems of theoretical and clinical medicine*. 2019; **23**, no. 1: 48–50. (in Russian).

7. Zhang W., Wang N., Yang M., Sun T., Zhang J., Zhao Y., et al. Periosteum and development of the tissue-engineered periosteum for guided bone regeneration. *J Orthop Translat*. 2022 Feb 16; 33: 41–54. PMID: 35228996; PMCID: PMC8858911 (in Russian). doi: 10.1016/j.jot.2022.01.002

8. Yu Y., Wang Y., Zhang W., Wang H., Li J., Pan L., et al. Biomimetic periosteum-bone substitute composed of preosteoblast-derived matrix and hydrogel for large segmental bone defect repair. *Acta Biomater*. 2020 Sep 1, no. 113: 317–327. PMID: 32574859 (in Russian). doi: 10.1016/j.actbio.2020.06.030

9. Машкина Ю.И., Валиева Г.Р., Аверьянов С.В., Гуляева О.А. Осложнения, возникающие в процессе ортодонтического лечения несъемной техникой. *Сборник статей*. Омск, 2017; 288–291.

Mashkina Yu.I., Valieva G.R., Averyanov S.V., Gulyaeva O.A. Complications arising in the process of orthodontic treatment with non-removable equipment. *Collection of articles*. Omsk, 2017; 288–291 (in Russian).

10. Севбитов А.В., Невдах А.С., Платонова В.В. Новый подход к лечению травматогенных эрозивно-язвенных повреждений слизистой оболочки полости рта у ортодонтических пациентов. Пародонтология. 2016; 21, № 3(80): 12–14.

Sevbitov A.V., Nevdakh A.S., Platonova V.V. A new approach to the treatment of traumatic erosive and ulcerative lesions of the oral mucosa in orthodontic patients. *Periodontics*. 2016; **21**, no. 3(80): 12–14 (in Russian).

11. Stefopoulos S., Kodonas K., Tzanetakis G.N. Long-Term Clinical and Radiographic Observation of Previously Regenerated Treated Incisors Subjected to Orthodontic Movement. 2023; doi: 10.1016/j.joen.2023.08.015

12. Makhoul F., Kassis J. Studying the variation of roots' lengths of mandibular incisors during surgically-assisted orthodontic alignment using Cone Beam Computed Tomography. 2023; doi 10.1016/j.ajoms.2023.02.010

13. Ma Z.G., Yang C., Xie Q.Y., Ye Z.X., Zhang S.Y., Abdelrehem A. A Novel Surgical Technique for Augmented Corticotomy-Assisted Orthodontics: Bone Grafting With Periosteum. 2015. doi: 10.1016/j.joms.2015.06.147

14. Kamal A.T. Does periodontally accelerated osteogenic orthodontics improve orthodontic treatment outcome? A systematic review and meta-analysis. 2019; doi: 10.1016/j.ortho.2019.03.006

15. Pini-Prato G., Evelyn A. Mancini, Papini O., Crescini A. Mucogingival approaches in young orthodontic patients: Combined strategies for success. 2014; doi: 10.1053/j.sodo.2014.06.009

16. Shima S., Nishii Y., Sueishi K. Three-dimensional evaluation of bone void induced in the cortical bone upon insertion of an orthodontic anchor screw. *Orthodontic Waves*, **76**, 1: 9–17. 2017; doi: 10.1016/j.odw.2016.11.001

17. Yang Y., Tang W. Analysis of the influences of bracket and force system in different directions on the moment to force ratio by finite element method. *J Wireless Com Network*. 2018; 169. doi: 10.1186/s13638-018-1187-1

18. Akin M., Cime Akbaydogan L. Current Methods for Acceleration of Orthodontic Tooth Movement. Current Trends in Orthodontics. *IntechOpen*. 2022; doi: 10.5772/intechopen.100221

19. Javed F., Al-Kheraif A.A., Romanos E.B., Romanos G.E. Influence of orthodontic forces on human dental pulp: A systematic review. *Archives of Oral Biology*. 2015; **60**, no. 2: 347–356 doi: 10.1016/j.archoralbio.2014.11.011

20. Isola G., Matarese G., Cordasco G., Perillo L., Ramaglia L. Mechanobiology of the tooth movement during the orthodontic treatment: a literature review. *Minerva Stomatol.* 2016 Oct; 65(5): 299–327. PMID: 27580655.

21. Papageorgiou S.N., Koletsi D., Iliadi A., Peltomaki T., Eliades T. Treatment outcome with orthodontic aligners and fixed appliances: a systematic review with meta-analyses. *Eur J Orthod.* 2020 Jun 23; 42(3): 331–343. PMID: 31758191. doi: 10.1093/ejo/cjz094

22. Sun W., Xia K., Huang X. et al. Knowledge of orthodontic tooth movement through the maxillary sinus: a systematic review. *BMC Oral Health.* 2018; no. 18(91). doi: 10.1186/s12903-018-0551-1

23. Murphy N.C., Bissada N.F., Davidovitch Z., Kucska S., Dashe J., Enlow D.H. Tissue Engineering and Stem Cell Therapy for Orthodontists. doi: 10.1016/B978-0-12-397157-9.00063-1

24. Mahardawi B., Tompkins K.A., Mattheos N., Arunjaroensuk S., Pimkhaokham A. Periosteum-derived Micrografts for bone regeneration. *Connect Tissue Res.* 2023 Jul; 64(4): 400–412. PMID: 37195000. doi: 10.1080/03008207.2023.2206489

25. Kim S.J., Choi T.H., Baik H.S., Park Y.C., Lee K.J. Mandibular posterior anatomic limit for molar distalization. *Am J Orthod Dentofacial Orthop.* 2014 Aug; 146(2): 190–7. doi: 10.1016/j.ajodo.2014.04.021

26. Lee R.J., Weissheimer A., Pham J., Go L., de Menezes L.M., Redmond W.R., et al. Three-dimensional monitoring of root movement during orthodontic treatment. *Am J Orthod Dentofacial Orthop.* 2015 Jan; 147(1): 132–42. doi: 10.1016/j.ajodo.2014.10.010

27. Rossini G., Parrini S., Castroflorio T., Deregibus A., Debernardi C.L. Efficacy of clear aligners in controlling orthodontic tooth movement: a systematic review. *Angle Orthod.* 2015 Sep; 85(5): 881–9. PMID: 25412265; PMCID: PMC8610387. doi: 10.2319/061614-436.1

28. Ahn N.L., Park H.S. Differences in distances between maxillary posterior root apices and the sinus floor according to skeletal pattern. *Am J Orthod Dentofacial Orthop.* 2017 Dec; 152(6): 811–819. PMID: 29173860. doi: 10.1016/j.ajodo.2017.05.021

29. Gao J., Nguyen T., Oberoi S., Oh H., Kapila S., Kao R.T., et al. The Significance of Utilizing A Corticotomy on Periodontal and Orthodontic Outcomes: A Systematic Review and Meta-Analysis. Biology (Basel). 2021 Aug 19; 10(8): 803. PMID: 34440034; PMCID: PMC8389689. doi: 10.3390/biology10080803

30. Singh S., Jayan B. Comparative Evaluation of Periodontally Accelerated Osteogenic Orthodontics (PAOO) Versus Conventional Orthodontic Tooth Movement in Adult Patients with Bimaxillary Dentoalveolar Protrusion. *Int J Periodontics Restorative Dent.* 2019; 39(4): 571–577. PMID: 31226197. doi: 10.11607/prd.3771

31. Alsino H.I., Hajeer M.Y., Burhan A.S., Alkhouri I., Darwich K. The Effectiveness of Periodontally Accelerated Osteogenic Orthodontics (PAOO) in Accelerating Tooth Movement and Supporting Alveolar Bone Thickness During Orthodontic Treatment: A Systematic Review. *Cureus.* 2022 May 14; 14(5): e24985. PMID: 35582021; PMCID: PMC9107094. doi: 10.7759/cureus.24985

32. Bahammam M.A. Effectiveness of bovine-derived xenograft versus bioactive glass with periodontally accelerated osteogenic orthodontics in adults: a randomized, controlled clinical trial. *BMC Oral Health.* 2016 Nov 30; 16(1): 126. PMID: 27903250; PMCID: PMC5129202. doi: 10.1186/s12903-016-0321-x

33. Wu J., Xu L., Li C., Wang X., Jiang J. Exploration of key factors in Gingival Crevicular fluids from patients undergoing Periodontally Accelerated Osteogenic Orthodontics (PAOO) using proteome analysis. *BMC Oral Health.* 2023 Nov 27; 23(1): 934. PMID: 38012627; PMCID: PMC10683118. doi: 10.1186/s12903-023-03606-7

34. El-Angbawi A., McIntyre G., Fleming P.S., Bearn D. Non-surgical adjunctive interventions for accelerating tooth movement in patients undergoing orthodontic treatment. *Cochrane Database Syst Rev.* 2023 Jun 20; 6(6): CD010887. PMID: 37339352; PMCID: PMC10281004. DOI: 10.1002/14651858.CD010887

35. Gopalakrishnan U., Madasamy R., Mathew R., Alsulaimani F.F., Sayed M., Mugri M., et al. A split-mouth randomized controlled trial to compare the rate of canine retraction after a soft tissue procedure compared against a corticotomy procedure for accelerated tooth movement. *Niger J Clin Pract.* 2023 Jun; 26(6): 666–673. PMID: 37470637. doi: org/10.4103/njcp.njcp_209_22

36. Owen K.M., Campbell P.M., Feng J.Q., Dechow P.C., Buschang P.H. Elevation of a full-thickness mucoperiosteal flap alone accelerates orthodontic tooth movement. *Am J Orthod Dentofacial Orthop.* 2017 Jul; 152(1): 49–57. PMID: 28651768. doi: 10.1016/j.ajodo.2016.11.026.

37. Rizk M., Niederau C., Florea A., Kiessling F., Morgenroth A., Mottaghy F.M., et al. Periodontal ligament and alveolar bone remodeling during long orthodontic tooth movement analyzed by a novel user-independent 3D-methodology. *Sci Rep.* 2023 Nov 14; 13(1): 19919. PMID: 37964111; PMCID: PMC10646115. doi: 10.1038/s41598-023-47386-0

38. Mao B., Tian Y., Xiao Y., Li J., Zhou Y. The effect of maxillary molar distalization with clear aligner: a 4D finite-element study with staging simulation. *Prog Orthod.* 2023 May 15; 24(1): 16PMID: 37183221; PMCID: PMC10183381. doi: 10.1186/s40510-023-00468-1

39. Tietmann C., Jepsen S., Heibrok H., Wenzel S., Jepsen K. Long-term stability of regenerative periodontal surgery and orthodontic tooth movement in stage IV periodontitis: 10-year data of a retrospective study. *J Periodontol.* 2023 Oct; 94(10): 1176–1186. PMID: 37010261. doi: 10.1002/JPER.23-0081

40. Castroflorio T., Sedran A., Parrini S., Garino F., Reverdito M., Capuozzo R., et al. Predictability of orthodontic tooth movement with aligners: effect of treatment design. *Prog Orthod.* 2023 Jan 16; 24(1): 2. Erratum in: *Prog Orthod.* 2023 Oct 24; 24(1): 47. PMID: 36642743; PMCID: PMC9840984. doi: 10.1186/s40510-022-00453-0

41. Блашкова С.Л., Мустафин И.Г., Халиуллина Г.Р. Особенности процессов иммунной регуляции в тканях пародонта у пациентов, находящихся на ортодонтическом лечении. *Пародонтология.* 2016; 21(3): 23–26.

Blashkova S.L., Mustafin I.G., Khaliullina G.R. Peculiarities of immune regulation processes in periodontal tissues in patients undergoing orthodontic treatment. *Parodontologiya.* 2016; 21(3): 23–26 (in Russian).

42. Ke Y., Zhu Y., Zhu M. A comparison of treatment effectiveness between clear aligner and fixed appliance therapies. *BMC Oral Health.* 2019 Jan 23; 19(1): 24. PMID: 30674307; PMCID: PMC6343314. doi: 10.1186/s12903-018-0695-z

43. Fiori A., Minervini G., Nucci L., d'Apuzzo F., Perillo L., Grassia V. Predictability of crowding resolution in clear aligner treatment. *Prog Orthod.* 2022 Nov 28; 23(1): 43. PMID: 36437397; PMCID: PMC9702322. doi: 10.1186/s40510-022-00438-z

44. Tang Y., Wu B., Huang T., Wang H., Shi R., Lai W., et al. Collision of Commonality and Personalization: Better Understanding of the Periosteum. *Tissue Eng Part B Rev.* 2023 Apr; 29(2): 91–102. PMID: 36006374. doi: 10.1089/ten.TEB.2022.0076

45. Zhang W., Wang N., Yang M., Sun T., Zhang J., Zhao Y., et al. Periosteum and development of the tissue-engineered periosteum for guided bone regeneration. *J Orthop Translat.* 2022 Feb 16; 33: 41–54. PMID: 35228996; PMCID: PMC8858911. doi: 10.1016/j.jot.2022.01.002

46. Benlidayi M.E., Gaggl A., Buerger H., Kahraman O.E., Sencar L., Brandtner C., et al. Comparative study of the osseous healing process following three different techniques of bone augmentation in the mandible: an experimental study. *Int J Oral Maxillofac Surg.* 2014 Nov; 43(11): 1404–1410. PMID: 25091894. doi: 10.1016/j.ijom.2014.07.004

Стоматологическое материаловедение

Поступила 19.03.2024

Исследование экспериментальных отечественных микрогибридных и наногибридных композитных материалов колориметрией

https://doi.org/10.35556/idr-2024-4(109)59-63

Шаламай Л.И.[1], к.м.н., доцент
Мендоса Е.Ю.[2], ассистент кафедры клинической стоматологии
Майоров Е.Е.[3], к.т.н., доцент кафедры прикладной математики
Лампусова В.Б.[1], к.м.н., доцент
Оксас Н.С.[1], к.м.н., доцент
Косов С.А.[1], к.м.н., ассистент
[1] Кафедра стоматологии терапевтической и пародонтологии ФГБОУ ВО ПСПбГМУ им. И.П. Павлова Минздрава России
[2] ФГБОУ ВО «Российский университет медицины» Минздрава России, г. Москва
[3] ФГАОУ ВО «Санкт-Петербургский государственный университет аэрокосмического приборостроения» МН и ВО России

Для переписки:
E-mail address: majorov_ee@mail.ru

Резюме

В работе выполнено исследование экспериментальных отечественных микрогибридных и наногибридных композитных материалов разработанной авторами колориметрической установкой. Приведены технические характеристики установки, изложена методика проводимых измерений. Полученные параметры цветности показывают, что все исследованные микрогибридные и наногибридные композиты имеют характеристики вблизи цветовых характеристик эталонов.

Ключевые слова: композит, оттенок, цветовая система координат, фотометрические параметры, эталон, колориметр.

Для цитирования: Шаламай Л.И., Мендоса Е.Ю., Майоров Е.Е., Лампусова В.Б., Оксас Н.С., Косов С.А. Исследование экспериментальных отечественных микрогибридных и наногибридных композитных материалов колориметрией. *Стоматология для всех*. 2024; № 4(109): 59-63. doi: 10.35556/idr-2024-4(109)59-63

Investigation of experimental domestic microhybrid and nanohybrid composite materials by colorimetry

Shalamay L.I.[1], **Mendosa E.Yu.**[2], **Maiorov E.E.**[3], **Lampusova V.B.**[1], **Oksas N.S.**[1], **Kosov S.A.**[1]
[1] Pavlov First Saint Petersburg State Medical University
197022, Russia, Saint Petersburg, L'va Tolstogo str., 6-8.
[2] Federal State Budgetary Educational Institution of Higher Education "Russian University of Medicine" of the Ministry of Health of the Russian Federation
127006, Russia, Moscow, Dolgorukovskaya St., 4
[3] Saint-Petersburg State University of Aerospce Instrumentation
190000, Russia, Saint-Petersburg, Bol.Morskaya St., 67 A

Summary

The article investigates experimental domestic mi-crohybrid and nanohybrid composite materials with a colorimetric installation developed by the authors. The technical characteristics of the installation are given, the methodology of the measurements is described. The obtained chromaticity parameters show that all the stud-ied microhybrid and nanohybrid composites have char-acteristics near the color characteristics of the stand-ards.

Keywords: composite, hue, color coordinate system, photometric parameters, standard, colorimeter.

For citation: Shalamay L.I., Mendosa E.Yu., Maiorov E.E., Lampusova V.B., Oksas N.S., Kosov S.A. Investigation of experimental domestic microhybrid and nanohybrid composite materials by colorimetry. *Stomatology for All / Int. Dental Review*. 2024; no. 4(109): 59-63 (in Russian). doi: 10.35556/idr-2024-4(109)59-63

В последние годы колориметрические методы и средства нашли широкое применение в определении цветности композитных материалов в терапевтической стоматологии [1]. Значимость этих приборов и комплексов заключается в точном и информативном подборе по параметрам цвета композитов при разработке производителем линейки разных оттенков материала. Одновременно с высоким интересом к промышленным колориметрическим приборам и комплексам различного назначения большое внимание уделяется лабораторным колориметрическим системам, которые определяют фотометрические параметры исследуемых объектов и сред достоверно и с высокой точностью [2, 3].

Современные колориметрические приборы и комплексы имеют в своем составе спектрофотометрические датчики либо спектрофотометры [4]. Работа этих приборов и комплексов основана на измерении оптических спектров отражения или пропускания в спектральном диапазоне от 380...780 нм и дальнейшем расчете по спектрам координат цвета исследуемого вещества в

необходимой колориметрической системе [5].

Использование спектрофотометров в составе колориметрического прибора или комплекса ведет к усложнению конструкции, увеличиваются массогабаритные размеры [6], но в отличие от простых колориметров их технические характеристики лучше, что доказывают на практике высокая информативность, достоверность полученных измерений [7]. Эти приборы и комплексы позволяют представлять полученные данные в разных колориметрических системах, таких как XYZ, CIELAB, RGB, HSL и т.д. [8]. Большинство лабораторных и промышленных колориметрических приборов и комплек-

Таблица 1. Технические характеристики колориметрической установки

Модель	Колориметрическая установка
Индикация / Система регистрации спектров	d:0° (диффузное отражение / 0° Угол обзора зеркальной компоненты входят в комплект)
Детектор	Кремниевые фотоэлементы
Диапазон отображения	Y: 0,05% до 130,00% (отражательная способность)
Источник света	Ксеноновая лампа
Время измерения	2 сек.
Минимальный интервал измерения	5 сек.
Производительность батареи	600 измерений
Измерения / области освещения	Ø 5 мм / 15 мм
Наблюдатель	CIE: 2° стандартный наблюдатель
Типы источников освещения	CIE: C, D65
Цветовое пространство / колориметрические данные	XYZ, Yxy, L*a*b*, Hunter Lab, HSL, L*C*h, Munsell, CIE1994, Lab99, LCh99, CIE2000, CIE WI/Tw, WI ASTM E313, YI ASTM D1925, YI ASTM E313, Индекс пользователя (до 5 исследователей могут быть зарегистрированы с компьютера)
Языки * (Дисплей)	LCD: русский
Сохраняемые наборы данных	500 (измерительная головка и процессор обработки данных могут сохранять различные данные)
Интерфейс / скорость *	RS-232 совместимый (для обработки данных / PC) * Скорость передачи данных: 9600 б/с
Источник питания	Адаптер переменного тока AC-A305 AC100 - 240 В 50/60Гц
Размеры (Ш x В x Г)	100 × 150 × 120 мм
Вес	Примерно 1500 г
Рабочая температура / влажность Стандартные принадлежности	0 - 35° C, относительная влажность не более 85% без конденсации Белая калибровочная пластина; защитная накидка; адаптер переменного тока AC-A305

сов используют интегрирующие фотометрические сферы, где источники и приемники излучения находятся за пределами полости сферы, либо внутри полости сферы [9–13].

Целью настоящего исследования было изучение параметров цветности отечественных микрогибридных и наногибридных композитных материалов разработанной авторами колориметрической установкой.

Материал и методы

В лабораторных условиях с помощью экспериментальной колориметрической установки было проведено измерение фотометрических параметров отечественных микрогибридных и наногибридных композитных материалов в цветовых системах координат

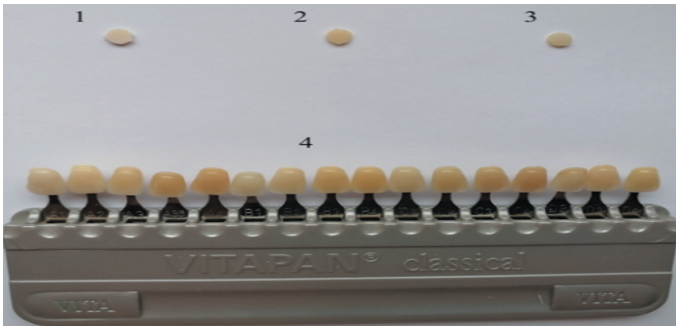

Рис. 1. Изготовленные образцы микрогибридных и наногибридных композитов и шкала VITA: 1 – микрогибридный экспериментальный образец, оттенок розовый; 2 – наногибридный экспериментальный образец, оттенок темно-бежевый; 3 – микрогибридный экспериментальный образец, оттенок светло-бежевый; 4 – шкала VITA

Fig. 1. Manufactured samples of microhybrid and nanohybrid composites and the VITA scale: 1 – microhybrid experimental sample, shade pink; 2 – nanohybrid experimental sample, shade dark beige; 3 – microhybrid experimental sample, shade light beige; 4 – VITA scale

XYZ и HSL. Проанализированы результаты измерений на уровне различимых визуально оттенков цвета.

Материалами для исследования были отечественные микрогибридные и наногибридные композиты, предназначенные для выполнения реставраций дефектов твердых тканей зубов всех классов разных оттенков. Данные материалы имеют особые физико-механические мануальные свойства, предназначенные для моделирования, обладают динамической вязкостью, применяются для воссоздания любой формы бугорков и фиссур.

Материалы для измерений были предоставлены ООО «Центр имплантации и комплексного лечения», г. Санкт-Петербург.

Для получения фотометрических параметров стоматологических композитов применяли разработанную авторами колориметрическую установку [5]. Ее технические характеристики приведены в табл. 1.

Данная установка при измерениях сравнивает образцы со стандартами и отображает данные на мониторе компьютера, сохраняя до 1000 измерений и около 50 эталонов. Установка дает возможность представлять данные в трехцветной колориметрии цветов и цветовые отличия для 10 стандартных цветовых шкал.

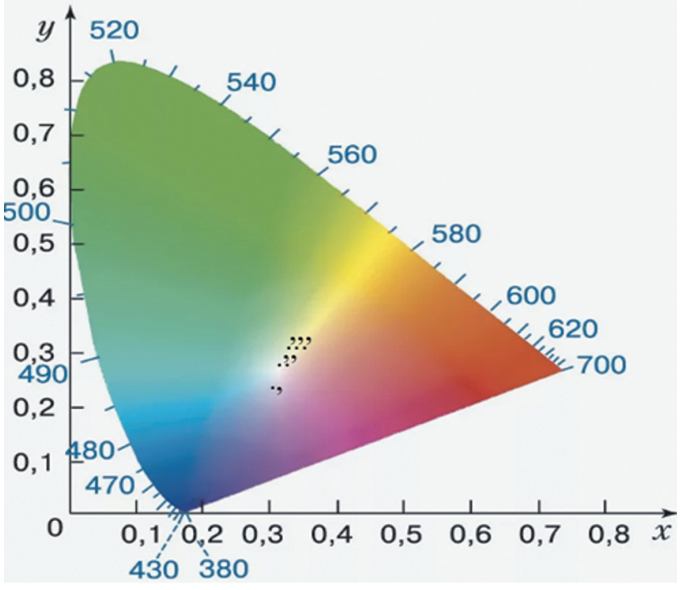

Рис. 2. Результаты измерений координат цветности микрогибридных и наногибридных композитных материалов: точки – эталоны по шкале VITA; запятая – микрогибридный экспериментальный образец, оттенок розовый; две запятые – микрогибридный экспериментальный образец, оттенок светло-бежевый; три запятые – наногибридный экспериментальный образец, оттенок темно-бежевый

Fig. 2. Results of measurements of chromaticity coordinates of microhybrid and nanohybrid composite materials: dots - standards on the VITA scale; comma – microhybrid experimental sample, shade pink; two commas – microhybrid experimental sample, shade light beige; three commas – nanohybrid experimental sample, shade darkbeige

Она имеет апертуру 6 мм, подходит для измерения отраженного цвета и цветовых различий широкого спектра материалов, а также позволяет решать задачи, связанные с цветоизмерением образцов, имеющих сложноструктурированную и неоднородную поверхность.

Используемая в качестве эталона шкала VITA (оттенки твердых тканей зубов) и исследуемые микрогибридные и наногибридные композитные материалы представлены на рис. 1.

Результаты и обсуждение

Для получения фотометрических параметров образцы необходимо было изготовить в виде дисков. Поверхность образцов была плоской, а толщина дисков была 500 мкм, диаметр 5 мм. Материалы были подвержены воздействию излучения фотополимеризатора (светодиодная (LED) лампа), длина волны которого находилась в диапазоне 400...500 нм. У каждого материала время отверждения было двадцать секунд.

Фотометрические параметры отечественных микрогибридных и наногибридных композитных материалов в цветовой системе координат XYZ показаны на рисунке 2.

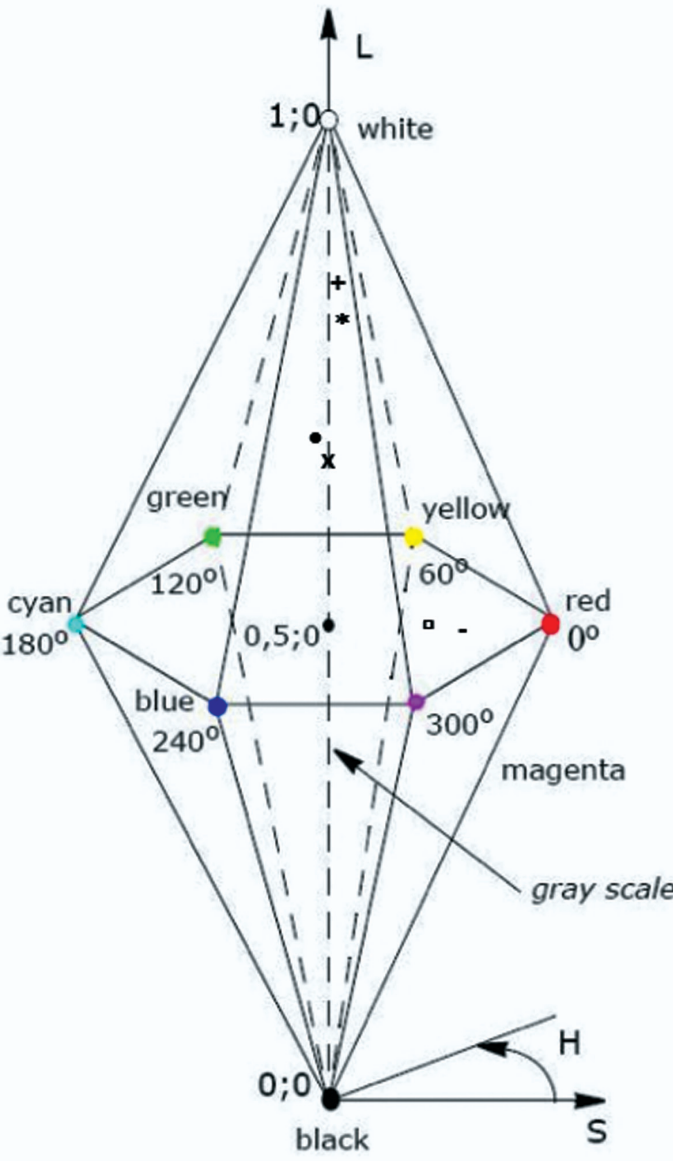

*Рис. 3. Экспериментальные результаты координат цветности микрогибридных и наногибридных композитов в цветовой системе HSL: + – эталон по шкале VITA для оттенка светло-бежевый; * – микрогибридный экспериментальный образец, оттенок светло-бежевый; • – эталон по шкале VITA для оттенка темно-бежевого; x – наногибридный экспериментальный образец, оттенок темно-бежевый; ▫ – эталон по шкале VITA для оттенка розового; - – микрогибридный экспериментальный образец оттенка розового*

*Fig. 3. Experimental results of chromaticity coordi-nates of microhybrid and nanohybrid composites in the HSL color system: + - VITA scale reference for a shade of light beige; * – microhybrid experimental sample, a shade of light beige; • - VITA scale reference for a shade of dark beige; x – nanohybrid experimental sample, the shade is dark beige; ▫ – the standard on the VITA scale for a shade of pink; - – micro hybrid experimental sample of a shade of pink*

Колориметр обеспечивал измерение параметров цветности композитов на уровне различимых визуально оттенков цвета.

Программное обеспечение колориметра представляло полученные данные в цветовой системе HSL (цветной тон, насыщенность и светлота). Экспериментальные данные приведены на рисунке 3.

На рисунках 2 и 3 видно, что координаты располагаются рядом с координатами эталонов. Полученные экспериментальные данные показывают, что все измеренные образцы имеют маркеры вблизи цветовых координат эталонов. Это означает, что отечественные микрогибридные и наногибридные композитные материалы могут применяться для эстетики реставраций на твердых тканях зуба на высоком уровне.

Выводы

Результаты исследования демонстрируют возможность применения колориметрических методов при исследовании оптических свойств микрогибридных и наногибридных композитных материалов, предназначенных для выполнения реставраций дефектов твердых тканей зубов.

Полученные экспериментальные данные подтверждают, что все исследованные образцы имеют параметры цветности, близкие к эталонным (в соответствии со шкалой VITA).

Разработанные авторами установка и примененная методика могут быть использованы при создании новых применяемых в терапевтической стоматологии материалов и исследовании их оптических свойств.

Литература

1. Юстова Е.Н. Цветовые измерения (Колориметрия). СПб: СПбГУ, 2000, 397 с.
2. Каталог цветного стекла. М.: Машиностроение, 1967, 63 с.
3. Петровский Г.Т. Цветное оптическое стекло и особые стекла: каталог. М.: Дом оптики, 1990, 228 с.
4. Майоров Е.Е., Черняк Т.А., Цыганкова Г.А., Машек А.Ч., Константинова А.А., Писарева Е.А. Спектральное исследование текстильного оптического отбеливателя и органического красителя. *Научное приборостроение*. 2021; 31(1): 73–83
5. Арефьев А.В., Гулиев Р.Б., Дагаев А.В., Майоров Е.Е., Писарева Е.А., Хохлова М.В. Экспериментальное исследование разработанного колориметрического датчика для измерения цветности стекла. *Фундаментальные и прикладные проблемы техники и технологии*. 2021; 1(345): 131–137.
6. Майоров Е.Е., Курлов В.В., Дагаев А.В., Таюрская И.С., Громов О.В., Гулиев Р.Б. Применение спектроколориметрической системы для исследований рестав-

рационных стоматологических материалов Приборы и системы. *Управление, контроль, диагностика*. 2021; №12: 6–10
7. Майоров Е.Е., Колесниченко С.В., Цыганкова Г.А., Писарева Е.А., Машек А.Ч., Константинова А.А. Измерение фотометрических параметров продукции целлюлозно-бумажной промышленности разработанным колориметрическим датчиком. Известия Тульского государственного университета. *Технические науки*. 2021; №12: 275–279
8. Цыганкова Г.А., Майоров Е.Е., Колесниченко С.В., Константинова А.А., Машек А.Ч., Писарева Е.А. Экспериментальное исследование разработанной спектроколориметрической системы для изучения оптических свойств жидкофазных сред пищевой промышленности. Приборы. 2022; 3(261): 22–28
9. Майоров Е.Е. Применение колориметрических систем для контроля качества бумажной продукции // Моделирование и ситуационное управление качеством сложных систем: Третья Всероссийская научная конференция (СПб., 18–22 апреля 2022 г.): сб. докл. СПб.: ГУАП, 2022: 56–58
10. Майоров Е.Е. Измерение оптических параметров покрасочного слоя колориметрическим прибором. Изв. вузов. Приборостроение. 2022; 65(6): 413–419. doi: 10.17586/0021-3454-2022- 65-6-413-419
11. Майоров Е.Е., Пушкина В.П., Арефьев А.В., Бородянский Ю.М., Гулиев Р.Б., Дагаев А.В. Математическое моделирование интегрирующей фотометрической сферы с внутренним экраном матричным методом. *Известия тульского государственного университета. Технические науки*. 2022; 8:63–69
12. Майоров Е.Е., Бородянский Ю.М., Дагаев А.В., Курлов В.В., Таюрская И.С. Исследование цветных диффузных отражателей с помощью лабораторной колориметрической установки. *Приборы*. 2023;7 (277): 30–35
13. Майоров Е.Е., Пушкина В.П., Арефьев А.В., Бородянский Ю.М., Дагаев А.В., Гулиев Р.Б. Исследование медицинских жидкофазных сред с использованием спектрофотометра с диапазоном длин волн 200...780 нм. *Медицинская техника*. 2023; 1: 53–55.

References

1. Justova E.N. Color measurements (Colorimetry). St. Petersburg: St. Petersburg State University, 2000, 397 p. (in Russian).
2. Catalog of colored glass. Moscow: Mashinostroenie, 1967, 63 p. (in Russian).
3. Petrovsky G.T. Colored optical glass and special glasses: catalog. M.: House of Optics, 1990, 228 p. (in Russian).
4. Maiorov E.E., Chernyak T.A., Tsygankova G.A., Mashek A.Ch., Konstantinova A.A., Pisareva E.A. Spectral investigation of textile optical bleach and organic dye. *Scientific instrumentation*. 2021; 31(1): 73–83 (in Russian).
5. Arefyev A.V., Guliyev R.B., Dagaev A.V., Maiorov E.E., Pisareva E.A., Khokhlova M.V. Experimental study of the developed colorimetric sensor for measuring the chromaticity of glass. *Fundamental and applied problems of engineering and technology*. 2021; 1(345): 131–137 (in Russian).
6. Maiorov E.E., Kurlov V.V., Dagaev A.V., Tayurskaya I.S., Gromov O.V., Guliyev R.B. Application of a spectrocolorimetric system for research of restorative dental materials Devices and systems. *Management, control, diagnostics*. 2021; 12: 6–10 (in Russian).
7. Maiorov E.E., Kolesnichenko S.V., Tsygankova G.A., Pisareva E.A., Mashek A.Ch., Konstantinova A.A. Measurement of photometric parameters of pulp and paper industry products by a developed colorimetric sensor. *Proceedings of Tula State University. Technical sciences*. 2021;12: 275–279 (in Russian).
8. Tsygankova G.A., Maiorov E.E., Kolesnichenko S.V., Konstantinova A.A., Mashek A.Ch., Pisareva E.A. Experimental study of the developed spectrocolorimetric system for studying the optical properties of liquid-phase media of the food industry. *Instrument*. 2022; 3(261): 22–28 (in Russian).
9. Maiorov E.E. Application of colorimetric systems for quality control of paper products // Modeling and situational quality management of complex systems: The third All-Russian Scientific Conference (St. Petersburg, April 18-22, 2022): sat. dokl. SPb.: GUAP, 2022; 56–58. (in Russian).
10. Maiorov E.E. Measuring the paint layer optical parameters with a colorimetric instrument. *Journal of Instrument Engineering*. 2022; 65(6): 413–419 (in Russian). doi: 10.17586/0021-3454-2022-65-6-413-419
11. Maiorov E.E., Pushkina V.P., Arefyev A.V., Borodyansky Yu.M., Guliyev R.B., Dagaev A.V. Mathematical modeling of an integrating photometric sphere with an internal screen by the matrix method. Proceedings of Tula State University. *Technical sciences*. 2022; 8:63–69. (in Russian).
12. Maiorov E.E., Borodyansky Yu.M., Dagaev A.V., Kurlov V.V., Tayurskaya I.S. Investigation of colored diffuse reflectors using a laboratory colorimetric installation. *instrument*. 2023;7(277): 30–35 (in Russian).
13. Maiorov E.E., Pushkina V.P., Arefyev A.V., Borodyansky Yu.M., Dagaev A.V., Guliyev R.B. Investigation of medical liquid-phase media using a spectrophotometer with a wavelength range of 200...780 nm. *Biological engineering*. 2023; 1:53–55. (in Russian).

Гигиена полости рта

Поступила 25.06.24

Использование низкочастотного ультразвука для проведения профессиональной гигиены полости рта у ортодонтических пациентов с элайнерами

https://doi.org/10.35556/idr-2024-4(109)64-67

Атабиева Р.Т., аспирант, врач-стоматолог
Мустафаев М.Ш., д.м.н., профессор, директор института
Батырбекова Ф.Р., к.м.н. врач-стоматолог

Институт стоматологии и челюстно-лицевой хирургии КБГУ им. Х.М. Бербекова, г. Нальчик

Для переписки:
E-mail address:
atabievaradima@gmail.com

Резюме

Целью исследования было установление режима сочетания профессиональной гигиены полости рта при помощи низкочастотного ультразвука и технологии Air flow для пациентов с элайнерами. Наблюдали 42 взрослых пациента с элайнерами в течение года. В ходе исследования установлены оптимальные режимы сочетанного использования ультразвуковой чистки и применения технологии Air flow для пациентов с элайнерами:

1) перед началом лечения – чистка стоматологическим ультразвуковым скалером (с раствором нейтрального 2% фторида натрия для полоскания рта) в сочетании с воздушно-абразивной технологией Air flow для финального очищения;

2) раз в квартал – чистка стоматологическим ультразвуковым скалером (с раствором 2% фторида натрия для полоскания рта) в сочетании с воздушно-абразивной технологией Air flow (3 раза в год).

Ключевые слова: элайнеры, низкочастотный ультразвук, гигиена полости рта, технологии Air flow.

Для цитирования: Атабиева Р.Т., Мустафаев М.Ш., Батырбекова Ф.Р. Использование низкочастотного ультразвука для проведения профессиональной гигиены полости рта у ортодонтических пациентов с элайнерами. *Стоматология для всех*. 2024; № 4(109): 64-67. doi: 10.35556/idr-2024-4(109)64-67

Using of low frequency ultrasound for professional oral hygiene orthodontic patients with aligners

Atabieva R.T., Mustafaev M.S., Batyrbekova F.R.

Institute of Dentistry and Maxillofacial Surgery of Federal State Budgetary Educational Institution of High-er Education "Kabardino-Balkarian State University named after H.M.Berbekov"

360004, Russia, Kabardino-Balkarskaya Respublika, Nalchik, Ulitsa Tolstogo, 175 b

Summary

The purpose of the study was to establish a professional oral hygiene regimen using low-frequency ultrasound for patients with aligners. 42 adult patients with aligners were observed for a year. The study established the optimal modes for the combined use of ultrasonic cleaning and the use of Air flow technology for patients with aligners:

1. Before starting treatment: cleaning with a dental ultrasonic scaler (with a solution of neutral 2% sodium fluoride mouth rinse) in combination with Air flow abrasive technology for final cleansing;

2. Once a quarter – cleaning with a dental ultrasonic scaler (with a solution of 2% sodium fluoride for mouth rinse) in combination with Air flow abrasive technology – 3 times a year.

Keywords: aligners, low-frequency ultrasound, oral hygiene, Air flow technologies.

For citation: Atabieva R.T., Mustafaev M.S., Batyrbekova F.R. Using of low frequency ultrasound for professional oral hygiene orthodontic patients with aligners. *Stomatology for All / Int. Dental Review*. 2024; no. 4(109): 64-67 (in Russian). doi: 10.35556/idr-2024-4(109)64-67

Низкочастотный ультразвук (частота ниже 500 кГц) широко применяется в ортодонтическом лечении и для гигиены полости рта [6]. Это форма волны акустического давления, которая, проходя через живые ткани, вызывает микромеханическое напряжение, приводящее к каскадам молекулярных событий [2]. Например, применение портативного внутриротового устройства с низкочастотным ультразвуком, применяемого всего несколько минут в день в домашних условиях, в сочетании с ношением элайнеров ускоряет ортодонтическое перемещение зубов, сокращает общую продолжительности лечения, что позволяет существенно повысить качество жизни пациента [3, 4].

Низкочастотный ультразвук применяется компаниями по производству стоматологических материалов для исследований in vivo. Так, с помощью низкочастотного ультразвука низкой интенсивности был изучен состав

первичных биопленок, образовавшихся на носителях, помещенных в полость рта на 24 часа. Образцы носителей затем обрабатывали низкочастотным ультразвуком 1 мин для дальнейших экспериментов со стоматологическими материалами, находящимися в стадии разработки [7]. В ротовой полости низкочастотный ультразвук генерирует микротоки, силы сдвига и кавитационные пузырьки, которые отделяют микроорганизмы, разрывая биопленки. Исследователи проводят характеристику микробиоты зубных протезов, разрабатывают новые методы лечения кариеса, изучают действие новых противомикробных лекарственных средств, действующих в полости рта.

Необходимость профессиональной гигиены полости рта в процессе ортодонтического лечения, которая будет сопровождать пациентов с элайнерами, не вызывает сомнений [4].

Технология Air flow уже длительное время успешно применяется в стоматологии [10], относится к щадящим процедурам: аппарат распыляет на зубы и десны смесь воды, воздуха и кристаллов мягкого абразива под давлением, регулируемым врачом. При этом происходит удаление биопленок и мягких отложений, не остается «мертвых зон». Технология применяется во время установки/снятия коронок, имплантатов или брекетов, при пародонтозе, чистке уже установленных имплантатов, брекетов, элайнеров, при окрашенных пищевыми продуктами или потемневших при курении зубах, при плотно расположенных зубах или скученности зубных рядов.

Вместе с тем оптимальные режимы сочетанного использования ультразвуковой чистки зубов и применения технологии Air flow до сих пор не установлены. В научной литературе нет исследований об оптимальных периодах использования этих методик.

Целью настоящего исследования было установление оптимального режима профессиональной гигиены полости рта при помощи низкочастотного ультразвука в сочетании с технологией Air flow для пациентов с элайнерами.

Материал и методы

Исследовали 42 пациента с элайнерами в возрасте от 18 до 37 лет, из них экспериментальную группу составили 22 человека, контрольную группу – 20 человек. Наблюдение проводилось в течение года ношения элайнеров. Критериями включения были отсутствие тяжелых форм гингивита и пародонтита, аллергии, деминерализации эмали, лечение в течение (не более) года, соблюдение правил ношения и своевременной замены элайнеров.

В экспериментальной группе был предложен следующий режим профессиональной гигиены полости рта:

1. Первичный уход: использование стоматологического ультразвукового скалера с применением раствора для полоскания нейтрального 2% фторида натрия Sherbet™ в сочетании с воздушно-абразивной технологией Air flow (Prophyflex Perio) для финального очищения;

2. Раз в квартал – чистка стоматологическим ультразвуковым скалером в сочетании с воздушно-абразивной технологией Air flow (Prophyflex Perio).

Профессиональная гигиена полости рта в контрольной группе проводилась в следующем режиме:

1. Перед началом лечения: чистка стоматологическим ультразвуковым скалером (применяли воду) в сочетании с воздушно-абразивной технологией Air flow (Prophyflex Perio) для финального очищения;

2. Раз в квартал – гигиеническая обработка эмали и пространства под десной воздушно-абразивной технологией Air flow (3 раза за период наблюдения).

Применение раствора нейтрального 2% фторида натрия Sherbet™ было выбрано гипотетически как имеющее вспомогательное профилактическое действие.

Пациентами использовались элайнеры компании «FlexiLigner».

Качество процедуры оценивалось по пяти критериям:

1) эстетический результат состояния ротовой полости (оценивали визуально: 5 – отлично, 4 –удовлетворительно, 3 – неудовлетворительно, 2 – плохо, 1 – очень плохо);

2) наличие гингивита (5 – отсутствие, 4 – незначительные очаги, 3 – неудовлетворительное состояние, поражение более 5% полости рта, 2 – значительное поражение полости рта, 1 – тяжелые формы);

3) степень бактериального налета (5 – отлично, 4 – удовлетворительно, 3 – неудовлетворительно, 2 – плохо, 1 – очень плохо). Диагностика зубного налёта осуществлялась при помощи розового индикатора «Miradent», аппликация 10 секунд;

4) наличие зубного камня (5 – отлично, 4 – удовлетворительно, 3 – неудовлетворительно, 2 – плохо, 1 – очень плохо);

5) наличие эндотоксинов проводили по методике, предложенной М.В. Самойловой, методом газовой хромато-масс-спектрометрии: вначале экстрагировали бактериальные токсины из образцов слюны, содержание рассчитывали как сумму концентраций всех белков клеточной стенки грамотрицательных микроорганизмов. Показатель 6,25 нмоль/г и выше свидетельствовал о наличии воспалительного процесса [1].

Следует отметить, что в литературе до сих по не существует критериев оценки эстетического результата, обширности зубного налета, наличия гингивита. Изложенные в данной работе методы оценки предлагаются нами впервые.

Показатели, полученные в исследовании, обработаны при помощи статистической программы «EXCEL STATISTICA» с применением критерия Стьюдента, выполнена оценка достоверности коэффициентов кор-

реляций. Результаты представлены в виде средних арифметических значений, среднеквадратических отклонений и стандартных отклонений.

Результаты и обсуждение

Полученные результаты исследования представлены в таблицах 1, 2 и на диаграмме 1.

Из диаграммы 1 можно заключить, что структура пациентов по возрасту и полу почти однородна (преобладают женщины, 77–80%, средний возраст которых 26–28 лет), т.к. именно в этом возрасте вопрос эстетики крайне важен.

В целом исследование показало лучший результат применения сочетанного режима гигиенической обработки стоматологическим ультразвуковым скалером (при помощи фторида натрия 2%) в сочетании с воздушно-абразивной технологией Air flow, примененного в экспериментальной группе (раз в квартал в течение года).

Эстетический результат состояния ротовой полости в группах различался незначительно: 3,9 баллов в экспериментальной и 3,75 баллов в контрольной. Необходимо подчеркнуть, что данный критерий оценивался визуально врачом, не учитывая мнение пациента (не всегда объективного).

В экспериментальной группе плохой эстетический результат был у двух лиц, в контрольной — ни у одного. Сегодня недостаточно клинических исследований о гигиене во время ношения пациентами элайнеров, однако результаты в целом являются удовлетворительными, но промежуточными, т.к. лечение может продолжаться более года (до трех с половиной лет) [5, 8, 9].

Наличие гингивита устанавливалось визуально и показало статистически достоверную разницу между экспериментальной и контрольной группами (4,18 и 3,8 баллов соответственно).

Степень бактериального налета была установлена визуально и показала статистически достоверную разницу между экспериментальной и контрольной группами (4,36 и 4,15 баллов соответственно).

Наличие зубного камня также было установлено визуально и показало статистически достоверную разницу между экспериментальной и контрольной группами (4,5 и 3,75 баллов соответственно). Разницу можно объяснить существенным отличием режимов использования ультразвука в группах: в контрольной группе его использовали лишь однажды, в начале лечения, а в экспериментальной группе – 4 раза за год (в начале лечения и далее раз в квартал). Кроме того, в экспериментальной группе активно использовался раствор нейтрального 2%

Таблица 1. Результаты исследования в экспериментальной группе

№ пациента	пол	Возраст, лет	Эстетический результат, балл	Наличие гингивита, балл	Степень бактериального налета, балл	Наличие зубного камня, балл	Наличие эндотоксинов, нмоль/г
1	ж	25	4	5	5	5	2,8
2	ж	30	4	5	4	5	3,5
3	ж	37	3	3	5	4	2,9
4	м	26	4	5	5	5	2,6
5	м	36	5	4	4	4	2,9
6	ж	29	4	5	5	5	3,2
7	м	29	3	4	5	5	2,9
8	ж	25	4	5	4	5	4,1
9	ж	24	2	3	4	4	6,3
10	ж	34	5	3	4	4	3,9
11	ж	34	4	4	5	5	3,5
12	м	27	4	5	5	4	2,9
13	ж	24	4	5	5	5	2,9
14	ж	33	3	2	4	5	6,4
15	ж	29	5	4	4	5	3,2
16	ж	31	4	4	5	5	3,8
17	ж	26	2	3	3	3	6,3
18	ж	27	5	4	4	4	3,9
19	м	26	5	5	4	5	4,4
20	ж	34	4	5	4	4	3,5
21	ж	30	4	4	4	4	3,9
22	ж	20	5	5	4	4	2,1
Среднее значение		28,90909	3,954545	4,181818	4,363636	4,5	3,722727
сигма (ст. откл)		4,406803	0,898532	0,906924	0,581087	0,597614	1,194803
м		0,568916	0,116	0,117083	0,075018	0,077152	0,154248

Таблица 2. Результаты исследования в контрольной группе

№ пациента	пол	Возраст, лет	Эстетический результат, балл	Наличие гингивита, балл	Степень бактериального налета, балл	Наличие зубного камня, балл	Наличие эндотоксинов, нмоль/г
1	ж	28	4	4	5	5	3,2
2	ж	27	3	3	4	4	3,5
3	ж	32	3	3	4	4	4,4
4	ж	34	5	4	5	4	2,9
5	м	20	4	3	3	3	4,5
6	ж	24	4	4	4	4	3,9
7	ж	28	4	4	4	4	4,9
8	ж	30	3	3	3	3	5,9
9	ж	28	4	4	5	4	4,8
10	ж	21	5	4	5	4	4,5
11	м	19	4	5	5	5	5,5
12	ж	24	4	4	5	4	2,9
13	ж	25	4	5	5	4	3,5
14	ж	31	4	5	5	4	3,8
15	ж	35	3	3	4	3	6,6
16	м	31	3	3	3	3	6,4
17	ж	30	4	4	4	4	5,7
18	ж	25	3	4	3	3	6,5
19	ж	18	3	4	3	3	6,4
20	м	20	4	3	4	3	6,5
Среднее значение		26,5	3,75	3,8	4,15	3,75	4,815
сигма (ст. откл)		5,08351	0,638666	0,695852	0,812728	0,638666	1,297072
м		0,65627	0,08245	0,08983	0,10492	0,08245	0,16745

фторида натрия для полоскания рта Sherbet™ вместо воды. Полученные результаты подтверждают целесообразность применения данного метода гигиены при профессиональной обработке полости рта.

Бактериальные эндотоксины являются основными факторами воспалительного процесса, поэтому их учет позволяет оценить состояние микробиоты полости рта [1]. Показатели бактериальных эндотоксинов выявили статистически достоверную разницу между экспериментальной и контрольной группами (3,72 и 4,18

***Диаграмма 1**. Сравнительный результат режимов гигиенической обработки полости рта в экспериментальной и контрольной группах*
***Diagram 1**. Comparative result of oral hygiene treatment in experimental and control groups*

нмоль/г соответственно), причем пороговое значение (6,25 нмоль/г) в контрольной группе было у шести пациентов (30% пациентов группы), а в экспериментальной – всего у трех (13,63%), что подтверждает статистически значимую разницу по данному критерию примененных режимов использования ультразвука в процессе лечения.

Кроме того, в исследовании была выявлена статистическая связь между наличием бактериального налета, зубного камня и эндотоксинов: чем меньше баллов ставилось пациенту по наличию бактериального налета, тем меньше был балл по наличию зубного камня и тем выше оказывался результат тестирования на наличие эндотоксинов. Это может быть объяснено несоблюдением пациентом правил ежедневной профилактической домашней обработки элайнеров и влечет необходимость информировать пациента о важности ежедневной гигиены полости рта для получения положительного результата лечения.

Выводы

В данном исследовании впервые предпринята попытка комплексной оценки оптимальных режимов сочетанного использования ультразвуковой чистки и применения технологии Air flow для пациентов с элайнерами, введены основные критерии и предложены методы оценки (в основном органолептически, визуальным осмотром).

Полученные статистически значимые результаты говорят о преимуществе комбинированного использования ультразвукового скалера и воздушно-абразивной технологии Air flow в следующем режиме периодичности:

1. Перед началом лечения: чистка стоматологическим ультразвуковым скалером (с раствором нейтрального 2% фторида натрия для полоскания рта Sherbet™) в сочетании с воздушно-абразивной технологией Air flow (Prophyflex Perio) для финального очищения;

2. Раз в квартал – чистка стоматологическим ультразвуковым скалером (с раствором 2% фторида натрия для полоскания рта Sherbet™) в сочетании с воздушно-абразивной технологией Air flow (Prophyflex Perio) – 3 раза в течение года в дополнение к предварительной процедуре.

При дальнейшем лечении (более года) такой режим гигиенической обработки считаем целесообразным.

Следует отметить малую выборку пациентов, краткосрочность наблюдения, небольшой диапазон по возрасту и существенное преобладание пациентов женского пола в выборке, что требует дополнительных исследований в данном направлении.

Литература/References

1. Самойлова М.В., Косырева Т.Ф., Анурова А.Е., Абрамович Р.А., и др. Оценка микробиоценоза полости рта на основе гх-мс-определения плазмалогена и бактериального эндотоксина в ротовой жидкости. *Клиническая лабораторная диагностика*. 2019, **64** (3): 186–192. doi: 10.18821/0869-2084-2019-64-186-192
Samoilova M.V., Kosyreva T.F., Anurova A.E., Abramovich R.A., etc. Assessment of oral microbiocenosis based on gc-ms determination of plasmalogen and bacterial endotoxin in oral fluid. *Clinical laboratory diagnostics*. 2019, **64** (3): 186–192. doi: 10.18821/0869-2084-2019-64-186-192 (in Russian).
2. Dinno M.A., Dyson M., Young S.R., Mortimer A.J., et al. The significance of membrane changes in the safe and effective use of therapeutic and diagnostic ultrasound. *Phys. Med. Biol.* 1989, no. 34(11): 1543–1552. doi: 10.1088/0031-9155/34/11/003
3. El-Bialy T., Farouk K., Carlyle T.D., Wiltshire W., et al. Effect of Low Intensity Pulsed Ultrasound (LIPUS) on Tooth Movement and Root Resorption: A Prospective Multi-Center Randomized Controlled Trial. *J Clin Med*. 2020, no. 9(3):804. doi: 10.3390/jcm9030804
4. Kaur H., El-Bialy T. Shortening of Overall Orthodontic Treatment Duration with Low-Intensity Pulsed Ultrasound (LIPUS). *J of Clinical Medicine*. 2020, no. 9(5): 1303. doi: 10.3390/jcm9051303
5. Kuncio D., Maganzini A., Shelton C., Freeman K. Invisalign and traditional orthodontic treatment post-retention outcomes compared using the American Board of Orthodontics objective grading system. *Angle Orthod*. 2007, no. 77: 864–9. doi: 10.2319/100106-398.1
6. Rego E.B., Takata T., Tanne K., Tanaka E. Current status of low intensity pulsed ultrasound for dental purposes. *Open Dent J*. 2012, no. 6: 220–225. doi: 10.2174/1874210601206010220
7. Rux C., Wittmer A., Stork A., Vach K., et al. Optimizing the use of low-frequency ultrasound for bacterial detachment of in vivo biofilms in dental research-a methodological study. *Clin Oral Investig*. 2023, no. 28(1): 19. doi: 10.1007/s00784-023-05397-1
8. Tamer I., Oztaş E., Marşan G. Orthodontic Treatment with Clear Aligners and The Scientific Reality Behind Their Marketing: A Literature Review. *Turk J Orthod*. 2019, no. 32(4): 241–246. doi: 10.5152/turkjorthod.2019.18083
9. Weir T. Clear Aligners in Orthodontic Treatment. *Aus Dent J*. 2017, no. 62(S1): 58–62. doi: 10.1111/adj.12480
10. Садовский В.В. Возможности использования очищающих пескоструйных устройств. Стоматология для всех: 1998; № 3 (4): 40–42.
Sadovskiy V.V. Possibilites of using Air flow abrasive devices in Stomatology. *Stomatology for All / Int. Dental Review*. 1998; no. 3(4): 40–42 (in Russian).

Экономика и организация в стоматологии

Поступила 18.11.2024

Финансовые затраты на лечение кариеса и его осложнений с учетом структуры потребности в стоматологическом лечении

https://doi.org/10.35556/idr-2024-4(109)68-71

Егорова Я.А.[1], аспирант кафедры клинической стоматологии и имплантологии, ORCID: 0009-0001-3835-8513; SPIN-код: 3049-6430
Олесова Э.А.[2], соискатель кафедры стоматологии, ORCID ID: 0000-0003-4511-6317; SPIN-код: 5767-9158
Заславский С.А.[3], д.м.н., профессор кафедры общей и хирургической стоматологии, ORCID: 0000-0002-2217-8745; SPIN-код: 325398
Андреева И.Л.[2], зав. кафедрой инновационных технологий управления и корпоративных программ, ORCID: 0009-0001-3094-8885
Олесов Е.Е.[1], д.м.н., профессор., зав. кафедрой клинической стоматологии и имплантологии, ORCID: 0000-0001-9165-2554
[1] Академия постдипломного образования ФГБУ ФНКЦ специализированных видов медицинской помощи и медицинских технологий ФМБА России
[2] Медико-биологический университет инноваций и непрерывного образования ФГБУ ГНЦ ФМБЦ им. А.И. Бурназяна ФМБА России
[3] ФГБОУ ДПО РМАНПО Минздрава России

Для переписки:
E-mail address: zsa.gdg@gmail.com

Резюме

В настоящее время актуальны исследования по определению конкретной нуждаемости в разных видах стоматологического лечения в отдельных группах населения, в частности, среди работников производств с опасными условиями труда (ОУТ) для оптимального и точного планирования финансирования стоматологической службы из средств ОМС.

Цель исследования: обоснование объемов финансирования лечения кариеса и его осложнений у работников с ОУТ Калининской АЭС на основе данных о потребности в стоматологическом лечении.

Материалы и методы. Проведено клинико-рентгенологическое обследование 100 работников Калининской АЭС с ОУТ 35–44 лет с целью расчета потребности в лечении кариеса и его осложнений. Рассчитана стоимость видов лечения из средств Фонда ОМС по тарифам Территориальной программы ОМС Тверской области на 2024 г.; затем на основании потребности в каждом виде лечения рассчитаны финансовые затраты Фонда ОМС на 1 работника с ОУТ.

Результаты. На основе полученных в ходе исследования данных установлено, что в исследуемой группе работников с ОУТ необходимые затраты Фонда ОМС для лечения кариеса и его осложнений составляют 4885,61 руб. на 1 работника. В структуре финансовых затрат меньшую долю занимает лечение при начальных стадиях разрушения зуба – при наложении пломб на одной поверхности зуба, а также затраты при удалении зубов; наибольшие затраты составляют такие варианты необходимого лечения, как наложение пломб на двух поверхностях зуба, эндодонтическое лечение и особенно повторное эндодонтическое лечение.

Выводы. Полученные данные могут быть использованы при планировании стоматологической помощи декретированным группам населения и соответствующих затрат Фонда ОМС, а примененная методика – способствовать повышению медико-экономической эффективности работы ведомственной стоматологической службы.

Ключевые слова: кариес, потребность в лечении, финансирование, ОМС, работники с ОУТ.

Для цитирования: Егорова Я.А., Олесова Э.А., Заславский С.А., Андреева И.Л., Олесов Е.Е. Финансовые затраты на лечение кариеса и его осложнений с учетом структуры потребности в стоматологическом лечении. *Стоматология для всех*. 2024; №4(109): 68-71. doi: 10.35556/idr-2024-4(109)68-71

Financial costs for the treatment of caries and Its complications, taking into account the structure of the need for dental treatment

Egorova Ya.A.[1], ORCID: 0009-0001-3835-8513; SPIN-code: 3049-6430
Olesova E.A.[2], ORCID ID: 0000-0003-4511-6317; SPIN-code: 5767-9158
Zaslavsky S.A.[3], ORCID: 0000-0002-2217-8745; SPIN-code: 325398
Andreeva I.L.[2], ORCID: 0009-0001-3094-8885
Olesov E.E.[1], ORCID: 0000-0001-9165-2554
[1] Academy of Postgraduate Education under the Federal State Budgetary «Unit Federal Scientific and Clinical Center for Specialized Medical Assistance and Medical Technologies of the Federal Medical Biological Agency, 115682, Russia, Moscow, Orekhovy Blvd, 28
[2] Biomedical University of Innovation and Continuing Education of State Recech Center – Burnasyan Federal Medical Biophysical Center of Federal Biological Agency, 123098, Russia,Moscow, Marshala Novikova St., 23

[3] Federal State Budgetary Educational Institution of Further Professional Education "Russian Medical Academy of Continuous Professional Education" of the Ministry of Healthcare of the Russian Federation, 125993, Russia, Moscow, Barrikadnaya St., 2/1, bld.1

Summary

Currently, research is relevant to determine the specific need for different types of dental treatment in certain groups of the population, in particular, among workers in industries with hazardous working conditions (HWC) for optimal and accurate planning of financing of dental services from compulsory medical insurance funds.

The purpose of the study: justification of the volume of funding for the treatment of caries and its complications in workers with dental problems at the Kalinin NPP based on data on the need for dental treatment.

Material and methods. A clinical and X-ray examination of 100 workers from the 35–44-year-old Kalinin NPP was conducted in order to calculate the need for the treatment of caries and its complications. The cost of types of treatment from Compulsory Health Insurance Fund (CHI) is calculated according to the tariffs of the Territorial CHI Program of the Tver region for 2024, and then, based on the need for each type of treatment, the financial costs of the CHI Fund are calculated per 1 employee with HWC.

Results. Based on the data obtained during the study, it was established that in the studied group of workers with HWC, the necessary costs of the CHI Fund for the treatment of caries and its complications amount to 4885.61 rubles per 1 worker. In the structure of financial costs, a smaller share is occupied by treatment at the initial stages of tooth decay - when applying fillings on one surface of the tooth, as well as costs for tooth extraction; the largest costs are such options for necessary treatment as applying fillings on two surfaces of the tooth, endodontic treatment and especially repeated endodontic treatment.

Conclusions. The obtained data can be used in planning dental care for decreed population groups and the corresponding costs of the Compulsory Medical Insurance Fund, and the applied methodology can contribute to increasing the medical and economic efficiency of the departmental dental service.

Keywords: caries, need for treatment, financing, CHI, workers with OT.

For citation: Egorova Ya.A., Olesova E.A., Zaslavsky S.A., Andreeva I.L., Olesov E.E. Financial costs for the treatment of caries and Its complications, taking into account the structure of the need for dental treatment. *Stomatology for All / Int. Dental Review*. 2024; no.4(109): 68-71 (in Russian). doi: 10.35556/idr-2024-4(109)68-71

Планирование объемов финансирования стоматологического лечения из средств обязательного медицинского страхования осуществляется на основании усредненных показателей обращаемости за стоматологической помощью в регионе, трудоемкости медицинских стоматологических услуг [1–5]. В практике организаторов стоматологической службы встречаются случаи необходимости пересчета объемов финансирования вне регламентированных сроков. Актуальны исследования по определению конкретной нуждаемости в разных видах стоматологического лечения в отдельных группах населения, в частности, среди работников производств с ОУТ для оптимального и точного планирования финансирования стоматологической службы из средств ОМС.

Цель исследования: обоснование объемов финансирования лечения кариеса и его осложнений у работников с ОУТ Калининской АЭС на основе данных о потребности в стоматологическом лечении.

Материал и методы

Для расчетов необходимого финансирования стоматологической службы медицинской организации, осуществляющей стоматологическую помощь работникам с ОУТ Калининской АЭС, было проведено клинико-рентгенологическое обследование 100 работников с ОУТ мужского пола в возрасте 35–44 лет. Обследование позволило установить потребность в группе и в расчете на 1 работника в необходимых видах стоматологического лечения: наложение пломбы на одной или двух поверхностях, первичное эндодонтическое лечение или ревизия корневых каналов, удаление зуба [6].

Стоимость каждого из указанных видов лечения из средств ОМС рассчитывалась на основании Тарифного соглашения по реализации Территориальной программы ОМС Тверской области на 2024 г., где базовый норматив финансовых затрат на обращение в связи с заболеванием по профилю «Стоматология» равен 1200 рублей, а коэффициент перевода обращения в условные единицы трудозатрат (УЕТ) – 9,4, то есть 1 УЕТ – 127,66 руб. На основании Классификатора медицинских услуг по оказанию стоматологической помощи в амбулаторных условиях, выраженной в УЕТ, рассчитана стоимость необходимых видов лечения. На основании потребности в каждом виде лечения рассчитаны финансовые затраты Фонда ОМС в расчете на 1 работника с ОУТ.

Результаты и обсуждение

Клинико-рентгенологическое обследование 100 работников с ОУТ Калининской АЭС выявило потребность в лечении кариеса и его осложнений в расчете на группу: пломба на одной и двух поверхностях – соответственно, 37 и 130 зубов; ревизия корневых каналов и первичное эндодонтическое лечение – соответственно, 80 и 52 зубов; удаление – 65 зубов. Соответствующие показатели в расчете на 1 работника с ОУТ составляют 0,37; 1,30; 0,80; 0,52; 0,65 зубов (табл. 1).

В структуре потребности в стоматологическом лечении среди работников с ОУТ 10,2% и 35,7% составляет потребность в наложении пломб, соответственно, на одной и двух поверхностях; 14,3% и 21,9% – потребность в первичном и повторном эндодонтическом лечении и 17,9% – потребность в удалении зубов (рис. 1).

Трудоемкость перечисленных видов лечения в соответствии с Классификатором стоматологических услуг

Таблица 1. Потребность в лечении кариеса и его осложнений у работников с ОУТ (количество зубов)

Виды лечения	на 100 работников	на 1 работника
Пломба на одной поверхности	37	0,37
Пломба на двух поверхностях	130	1,30
Первичное эндодонтическое лечение	52	0,52
Ревизия корневых каналов	80	0,80
Удаление зуба	65	0,65

Таблица 2. Расчет финансовых затрат (ОМС) на стоматологическое лечение кариеса и его осложнений у работников с ОУТ

Виды лечения	Стоимость вида лечения (руб.)	УЕТ	Потребность в лечении на 1 работника	Финансовые затраты на 1 работника (руб.)
Пломба на одной поверхности	400,85	3,14	0,37	148,32
Пломба на двух поверхностях	860,63	6,74	1,30	1118,82
Первичное эндодонтическое лечение	1995,33	15,63	0,52	1037,57
Ревизия корневых каналов	2734,48	21,42	0,80	2187,58
Удаление зуба	605,11	4,74	0,65	393,32
Итого лечение кариеса и его осложнений				4885,61

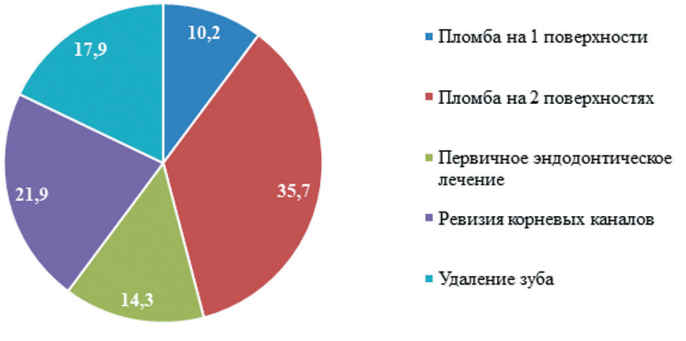

Рис. 1. Структура потребности в видах лечения кариеса и его осложнений у работников с ОУТ (%)
Fig. 1. Structure of the need for types of caries treatment and its complications in workers with OT (%)

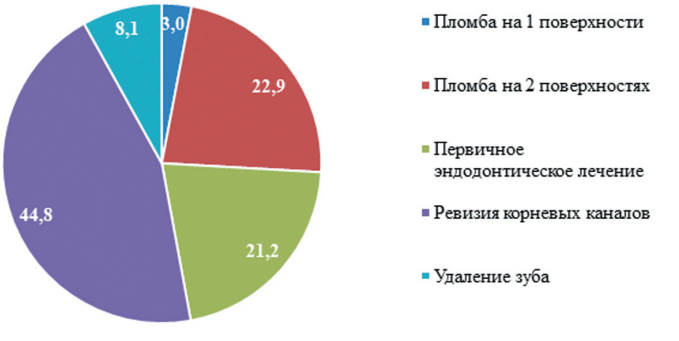

Рис. 2. Структура финансовых затрат (ОМС) на стоматологическое лечение кариеса и его осложнений у работников с ОУТ (%)
Fig. 2. Structure of financial costs (MHI) for dental treatment of caries and its complications in workers with OT (%)

Территориальной программы ОМС Тверской области составляет: пломба на одной поверхности – 3,14 УЕТ; пломба на двух поверхностях – 6,74 УЕТ; ревизия корневых каналов – 21,42 УЕТ; первичное эндодонтическое лечение – 15,63 УЕТ; удаление зуба – 4,74 УЕТ.

Указанная трудоемкость, исходя из нормативной стоимости 1 УЕТ=127,66 рублей, определяет стоимость необходимых видов лечения: пломба на одной поверхности – 400,85 рублей; пломба на двух поверхностях – 860,63 рублей; ревизия корневых каналов – 2734,48 рублей; первичное эндодонтическое лечение – 1995,33 рублей; удаление зуба – 605,11 рублей (табл. 2).

В структуре финансовых затрат для стоматологического лечения работников с ОУТ 3,0% и 22,9% составляют затраты при наложении пломб, соответственно, на одной и двух поверхностях; 21,2% и 44,8% – при первичном и повторном эндодонтическом лечении и 8,1% – при удалении зубов (рис. 2). Таким образом, наименьшие затраты требуются при начальных стадиях кариеса (наложение пломбы на одной поверхности), а наибольшие – для повторного эндодонтического лечения.

Финансовые затраты Фонда ОМС на стоматологическое лечение кариеса и его осложнений у 1 работника с ОУТ составили 4885,61 рублей и рассчитаны как сумма затрат при наложении пломб на одной и двух поверхностях (соответственно, 148,32 рублей и 1118,82 рублей); при первичном и повторном эндодонтическом лечении (соответственно, 2187,58 рублей и 1037,57 рублей) и удалении зубов (393,32 рублей).

Выводы

Таким образом, на основании анализа стоматологической заболеваемости и регламента финансирования стоматологической помощи по программе ОМС установлено, что необходимое финансирование для лечения кариеса и его осложнений в исследованной группе работников с ОУТ Калининской АЭС составило 4885,61 рублей на 1 работника.

В структуре финансовых затрат меньшую долю занимает лечение при начальных стадиях разрушения зуба – при наложении пломб на одной поверхности зуба, а также затраты при удалении зубов; наибольшие затраты составляют такие варианты необходимого лечения, как наложение пломб на двух поверхностях зуба, эндодонтическое лечение и особенно повторное эндодонтическое лечение.

Полученные данные могут быть использованы при планировании стоматологической помощи декретированным группам населения и соответствующих затрат Фонда ОМС, а примененная методика – способствовать повышению медико-экономической эффективности работы ведомственной стоматологической службы.

Литература

1. Березин В.А. *Совершенствование стоматологической помощи работающему контингенту на промышленно-производственных предприятиях: Автореф. дис. … канд. мед. наук*. Пермь, 2023; 24 с.
2. Семенов А.Д. *Клинико-физиологическое обоснование совершенствования стоматологической помощи населению промышленных районов Республики Саха (Якутия): Автореф. дис. … канд. мед. наук*. М., 2016; 25 с.
3. Новоземцева Т.Н. *Стоматологическая заболеваемость и потребность в лечении у лиц с профессиональными стрессогенными нагрузками: Автореф. дис. … док-ра мед. нау*к. М., 2021; 44 с.
4. Олесов Е.Е. Экспериментально-клиническое и экономическое обоснование профилактики стоматологических заболеваний у молодых работников градообразующих предприятий с опасными условиями: *Автореф. дис. … док-ра мед. наук*. М., 2015; 55 с.
5. Чуянова Е.Ю. *Отдаленные результаты стоматологической диспансеризации работников промышленных предприятий с опасными условиями: Автореф. дис. … канд. мед. наук*. М, 2016; 24 с.
6. Дмитриева Л.А. Терапевтическая стоматология: национальное руководство. 2-е изд., перераб. и доп. М.: ГЭОТАР-Медиа, 2021; 888 с. (Национальные руководства).

References

1. Berezin V.A. *Improvement of dental care for the working contingent at industrial production enterprises: Abstract. dis. … candidate of Medical Sciences*. Perm, 2023; 24 p. (in Russian).
2. Semenov A.D. *Clinical and physiological support for improving dental care for the population of industrial areas of the Republic of Sakha (Yakutia): Author's abstract. dis. … Candidate of Medical Sciences*, M., 2016; 25 p. (in Russian).
3. Novozemtseva T.N. *Dental care and the need for treatment in persons with professional stress loads: Abstract. dis. … Doctor of Medical Sciences, M.*, 2021; 44 p. (in Russian).
4. Olesov E.E. *Experimental clinical and economic justification of the prevention of stomatological diseases in young workers of city-forming enterprises with dangerous conditions: Abstract. … Doctor of Medical Sciences*, M., 2015; 55 p. (in Russian).
5. Chuyanova E.Yu. *Long-term results of the stomatological medical examination of workers of industrial enterprises with dangerous conditions: Abstract. dis. … candidate of Medical Sciences.* M, 2016; 24 p. (in Russian).
6. Dmitrieva L.A. Therapeutic dentistry: national guidelines. 2nd ed., reprint. and additional M.: GEOTAR-Media, 2021; 888 p. (National farms). (in Russian).

Главные итоги 56-го Московского международного стоматологического форума

56-й Московский международный стоматологический форум, прошедший в сентябре 2024 г. в МВЦ «Крокус Экспо», подтвердил статус одного из главных событий стоматологического года.

Проф. Р.А. Салеев принимает полномочия президента СТАР у проф. А.И. Яременко

Избранный элект-президент СТАР, проф. Д.А. Трунин

«Дентал-Экспо 2024» показал уверенный рост числа участников. Форум и выставку посетили специалисты из 84 стран – это самое большое количество посетителей с 2020 года. В мероприятии приняли участие 31090 человек, 402 компании.

На прошедшей в рамках форума 51-й Всероссийской научно-практической конференции «Стоматология XXI века» научные симпозиумы модерировали ведущие профессора Л.С. Персин, М.А. Чибисова, А.В. Митронин, А.Н. Ряховский, И.Н. узьмина, В.Д. Вагнер, Д.А. Трунин, А.М. Цициашвили, В.В. Афанасьев и др.

Под руководством проф. Л.П. Кисельниковой состоялся XII Междуна-родный форум детской стоматологии. При поддержке ОМУ РУМ был проведен конкурс «Детская стоматология глазами молодых».

На Съезде СТАР состоялось вступление в должность президента СТАР, д.м.н., профессора, декана стомат. факультета и гл. врача стомат. поликлиники Казанского гос. мед. университета Р.А. Салеева.

Элект-президентом СТАР в результате двух туров голосования избран почетный президент СТАР, д.м.н., профессор, директор стоматологического института Самарского гос. мед. университета Д.А. Трунин.

На заседании профильной комиссии МЗ РФ по специальности «Стоматология» были рассмотрены ключевые вопросы, связанные с развитием стоматологической помощи в стране. В своем выступлении ректор РУМ, академик РАН, главный внештатный специалист стоматолог МЗ РФ О.О. Янушевич подчеркнул важность завершения разработки клинических рекомендаций для стоматологов: «Клинические рекомендации должны быть понятными и полезными для практикующих врачей. Это не просто юридический документ, а руководство к действию, которое помогает эффективно оказывать медицинскую помощь».

Ректор также напомнил о юридических последствиях, которые могут ожидать специалистов за несоблюдение рекомендаций, и особо выделил, что врачи должны осознавать разницу между оказанием медицинской помощи и предоставлением услуг.

Генеральный директор холдинга «Рокада-Мед» А.А. Максимов выступает на открытии выставки



Проф. Л.П. Кисельникова ведет Форум детской стоматологии

Обсуждались также проблема нехватки специалистов первичного звена в регионах, вопросы подготовки кадров.

С докладом, посвященным изменениям в номенклатуре специальностей, выступила ответственный секретарь профильной комиссии, проф. Н.А. Цаликова.

И.В. Павленко (справа) с гостями на стенде «Стома-Денталь»

Также на заседании выступил главный стоматолог Республики Адыгея В.Б. Шафгенов, который поделился опытом работы стоматологической службы региона.

22й ВСЕРОССИЙСКИЙ СТОМАТОЛОГИЧЕСКИЙ ФОРУМ - 2025 И ВЫСТАВКА

ДЕНТАЛ-РЕВЮ

D E N T A L

R E V I E W

4-6 | МАРТА | 2025

МОСКВА, КРОКУС ЭКСПО

HINC SANITAS

DENTALEXPO®

WWW.DENTAL-EXPO.COM

На правах рекламы 16+

60 лет президенту “Клуба 32” Г.Л. Сорокоумову

31 мая 2024 г. исполнилось 60 лет доктору мед. наук, профессору, члену редакционного совета журнала «Стоматология для всех», моему другу, президенту, основателю и главному врачу стоматологического центра «Клуб 32» Геннадию Львовичу Сорокоумову.

Торжества в честь юбилея прошли в новой локации «Клуба 32» по адресу Калошин переулок, д. 4 – в самом сердце Старого Арбата.

Заздравная песня в исполнении заслуженного артиста РФ Игоря Славянова

Приветствие заслуженного артиста РФ, поэта и певца Симона Осиашвили

«Ах, эти тучи в голубом...» в честь юбиляра и его мамы, Лидии Петровны Сорокоумовой исполняет автор, заслуженный деятель искусств РФ, композитор Александр Журбин

Поздравление народного артиста РФ, актера театра и кино Александра Пашутина

Геннадию Сорокоумову в день 60-летия
Среди бурь повседневности
Вдруг наступит пора...
Это молодость зрелости.
Юбиляру – ура!!!

31 мая 2024 г. ***Александр Конарев***

В день юбилея мы с удовлетворением можем сказать, что Вы относитесь к лучшей когорте выпускников Alma Mater – нашего университета, которому исполнилось в 2024 г. 102 года и который с гордостью несет сегодня имя «Российский университет медицины Министерства здравоохранения РФ».

Примите сердечные поздравления с юбилеем и пожелания здоровья и успехов Вам, Вашим близким, сотрудникам и соратникам.

Ректор Российского университета медицины, академик РАН, профессор ***О.О. Янушевич***

Искренне поздравляю Вас с юбилеем и желаю крепчайшего здоровья, удачи, творческих успехов и новых достижений в Вашей многогранной деятельности на благо российской и мировой стоматологии, стоматологического благоденствия Ваших пациентов.

Почетный президент СтАР ***В.В. Садовский***

А.Н. Пахмутова, Г.Л. Сорокоумов и А.В. Конарев

Б.К. Алибасов, Н.Н. Добронравов, А.Н. Пахмутова и Г.Л. Сорокоумов



Г.Л. Сорокоумов вручает свои стихи и журнал "Стоматология для всех" Великой княгине Марии Владимировне в Храме в честь Св. Луки (российского хирурга В.Ф. Войно-Ясенецкого) в Новом Свете (Крым), 2013 г.

Г.Л. Сорокоумов с мамой, участницей Великой отечественной войны Лидией Петровной Сорокоумовой и супругой и соратницей Валентиной Борисовной Сорокоумовой в парке Горького 9 мая 2014 г.

И.Д. Кобзон, А.М. Шилов, Г.Л. Сорокоумов и А.Д. Дементьев в галерее А.М. Шилова, 2011 г.

Прозвучало множество поздравлений от присутствовавших на юбилее, а также были озвучены приветствия тех, кто не смог в этот день быть в «Клубе 32», включая поздравительные адреса от ректора РосУниМеда, академика РАН О.О. Янушевича и почетного президента СТАР В.В. Садовского, теплые слова от всенародно любимой А.Н. Пахмутовой, отмечающей в 2024 г. 95-летний юбилей, и многих других друзей Г.Л. Сорокоумова и «Клуба 32».

И, конечно, звучали стихи Г.Л. Сорокоумова, читаемые автором, песни на его стихи в исполнении гостей праздника, здравицы, тосты, посвящения...

Главный редактор журнала «Стоматология для всех»
А.В. Конарев

Фото – из архива "Клуба 32" и журнала "Стоматология для всех"

Издается с 1997 г. Founded in 1997

СТОМАТОЛОГИЯ ДЛЯ ВСЕХ

Stomatology for All / International Dental Review

Разнообразная специальная и общая информация для всех работающих в стоматологии
Информация для широкого круга читателей, связанная со стоматологией

Журнал распространяется по комплексной системе, в которую входят: подписка через агентство «Урал-Пресс» и другие агентства, прямая подписка и продажа через редакцию, целевая рассылка, розничная продажа через сеть организаций, распространяющих книжно-журнальную продукцию, продажа на выставках по стоматологической и медицинской тематике, в клиниках и учреждениях здравоохранения, организациях, реализующих стоматологические товары и предоставляющих стоматологические услуги

Журнал "Стоматология для всех" включен ВАК Минобрнауки РФ в "Перечень ведущих рецензируемых научных журналов и изданий, в которых должны быть опубликованы основные научные результаты диссертаций на соискание ученой степени доктора и кандидата наук"

Как подписаться на журнал "Стоматология для всех"

Подписку на журнал можно оформить через агентство «Урал-Пресс» https://www.ural-press.ru или непосредственно через редакцию.

Индексы журнала в каталоге «Урал-Пресс» – 47477 и 80711.

Подписку на журнал через редакцию можно сделать, начиная с любого номера. Подробная информация о порядке оформления подписки – на сайте журнала **www.sdvint.com**

Оплатив подписку, Вы будете получать журнал, **начиная с очередного номера**, выходящего после даты подписки.

Внимание! Перечисляя деньги за подписку на расчетный счет редакции или делая почтовый перевод, обязательно **укажите** в платежном поручении в графе "Назначение платежа" или на бланке почтового перевода **адрес, по которому должен быть доставлен журнал**.

Банковские реквизиты для перечислений по безналичному расчету: ООО "Редакция журнала "Стоматология для всех",
ИНН 7704167552, КПП 770401001, р/с 40702810438260101570 в Московском банке Сбербанка России ОАО, г. Москва,
БИК 044525225, к/с 30101810400000000225.

Для почтового перевода в графе "Кому" указать: 125955, Москва, ООО "Редакция журнала "Стоматология для всех",
ИНН/КПП 7704167552/770401001, р/с 40702810438260101570 в Московском банке Сбербанка России ОАО, г. Москва,
БИК 044525225, к/с 30101810400000000225.

Информация для авторов

Чтобы опубликовать статью в журнале "Стоматология для всех/International Dental Review" следует, сделав предварительный звонок, принести подготовленный для публикации материал (в соответствии с требованиями, указанными ниже) в редакцию или выслать его по электронной почте (E-mail: sdvint@mail.ru). Перед публикацией статьи рецензируются. Материалы аспирантов публикуются бесплатно.

Текст должен быть записан в формате Word, иллюстрации – в формате jpeg или tiff (отдельными файлами) с разрешением не менее 300 dpi. Статья должна включать аннотацию и ключевые слова на русском и английском языках.

Название статьи и фамилии авторов также следует указать на русском и английском языках. К информации на электронном носителе желательно приложить распечатанные текст статьи и иллюстрации, указать места работы (обязательно!), титулы и звания авторов, приложить цветные фотографии авторов в формате jpeg или tiff. Укажите свои контакты – ФИО (полностью), телефон, адрес электронной почты, выделив ту часть адресной информации, которая будет опубликована с пометкой "Для переписки".

Редакция и редакционный совет журнала "Стоматология для всех/International Dental Review" при рецензировании поступающих статей и принятии решения об их публикации руководствуются международными этическими принципами Committee on Publication Ethics (COPE) издания научного медицинского журнала и Положением об этике публикаций в журнале "Стоматология для всех/International Dental Review" (www.sdvint.com/ethics/).

Периодичность выхода журнала 1 раз в 3 месяца. Цена журнала при продаже в розницу – договорная. Тираж 5 000 экз.

Адрес редакции для переписки: 127473, Россия, Москва, а/я 109, Редакция журнала "Стоматология для всех"

Телефон/факс: +7(925) 035-34-25, +7 (925) 316-31-63; **E-mail**: sdvint@mail.ru; **Интернет**: www.sdvint.com

Главный редактор: Конарев Александр Васильевич

Подписано в печать: 24 декабря 2024 г.

© «СТОМАТОЛОГИЯ ДЛЯ ВСЕХ/International Dental Review», 2024
© Издательство «Либри Плюс», 2024

PHARMADENTAL

GIGAA LASER

Стоматологический диодный лазер

4 ВОЛНЫ

НЕОГРАНИЧЕННЫЕ ВОЗМОЖНОСТИ

Единственный в России лазер с возможностью выбора длины волны под любые задачи: 450 нм, 635 нм, 810 нм, 980 нм

- Сенсорный дисплей
- ПО Android
- Гибкие настройки под любые задачи

В комплекте:

- 30 наконечников
- + 30 - в подарок
- Насадки для отбеливания и терапии

Бесплатное обучение в вашей клинике

Компания "Фармадентал"
Получите у наших менеджеров персональную скидку на оборудование:
+7 977 333-27-28 pharmad-laser@yandex.ru
www.pharma-dental.ru

PHARMADENTAL

DARTA®

www.darta.top

Разработано и
произведено в России

CFS Certificate
00017814

ISO 13485:2016
:: Certificate No :: RU56234H

Цвета обивки кресла

Звоните и уточняйте полную информацию
по цветам и комплектации
стоматологических установок Darta®

ДИСТРИБЬЮТЕРСКИЙ И ТЕХНИЧЕСКИЙ ЦЕНТР

www.coralspb.ru
тел.: +7 (812) 655-50-50
Санкт-Петербург